# LEHRBUCH DER ORTHOPÄDIE

HERAUSGEGEBEN VON

## FRITZ LANGE

JENA
VERLAG VON GUSTAV FISCHER




SC WE LEH

# LEHRBUCH
# DER
# ORTHOPÄDIE

BEARBEITET VON

Dr. **VON ABERLE**, Wien; Dr. **BADE**, Hannover; Privatdozent Dr. **VON BAEYER**, München; Prof. Dr. **BIESALSKI**, Berlin; Sanitätsrat Dr. **GAUGELE**, Zwickau; Prof. Dr. **LANGE**, München; Prof. Dr. **LUDLOFF**, Breslau; Dr. **PREISER**, Hamburg †; Prof. Dr. **J. RIEDINGER**, Würzburg; Dr. **L. ROSENFELD**, Nürnberg; Prof. Dr. **SPITZY**, Wien

HERAUSGEGEBEN VON

**Dr. FRITZ LANGE**
O. Ö. PROFESSOR AN DER UNIVERSITÄT MÜNCHEN

MIT 586 ZUM TEIL MEHRFARBIGEN ABBILDUNGEN

JENA
VERLAG VON GUSTAV FISCHER
1914

ALLE RECHTE VORBEHALTEN.

COPYRIGHT 1914
BY GUSTAV FISCHER, PUBLISHER,
JENA.

Dem Vater der deutschen Orthopädie

ADOLF LORENZ

in dankbarer Verehrung zugeeignet

von den Verfassern.

# Vorwort.

Acht Jahre sind seit dem Erscheinen der letzten Auflage des Hoffaschen Lehrbuches verflossen. Es wäre ein Zeichen wissenschaftlichen Stillstandes, wenn ein Lehrbuch aus dem Jahre 1905 heute noch auf der Höhe stände.

Für unser Fach gilt dies nicht. Wir brauchen nur auf die Wandlungen in der Skoliosenlehre, auf die Fortschritte in der Behandlung der angeborenen Hüftverrenkung, der zerebralen Kinderlähmung, der Poliomyelitis, der chronischen Gelenkentzündungen, der Kontrakturen und Ankylosen zu verweisen, um das Bedürfnis nach einem neuen, zeitgemäßen Lehrbuch der Orthopädie zu begründen.

Wie soll ein solches Lehrbuch beschaffen sein?

Die erste Anforderung, die erfüllt werden muß, ist die, daß wir alles bringen, was heute zum Arbeitsgebiet der Orthopädie gehört. Zweifellos ist das Feld der Orthopädie gerade in den letzten 8 Jahren wesentlich erweitert worden. Die Abgrenzung ist aber schwer.

Der Begriff der Extremitätenchirurgie deckt unser Arbeitsfeld nicht, denn die wichtigsten Erkrankungen der Wirbelsäule würden durch eine solche Abgrenzung der Orthopädie entgehen, auf der andern Seite ist es nicht wünschenswert, daß die akuten Verletzungen und Entzündungen mit in das Bereich unserer Tätigkeit fallen, denn die Erfahrung hat zur Genüge gelehrt, daß die orthopädischen Leiden viel Geduld, viel Geschick und viel Technik erfordern und deshalb gegenüber den akuten, ein schnelles Eingreifen erfordernden chirurgischen Leiden, immer zu kurz kommen.

In Frankreich und Österreich und in einigen Orten Deutschlands hat man versucht, die Orthopädie als Kinderchirurgie abzugrenzen. Aber auch diese Abgrenzung ist nicht glücklich; denn wichtige Arbeitsgebiete der Orthopädie, z. B. die Plattfußbehandlung der Erwachsenen und die Therapie der chronischen rheumatischen Gelenkentzündungen würden uns dadurch entzogen werden.

Vor 10 Jahren deckte sich das Arbeitsgebiet der Orthopädie noch am ersten mit der Behandlung der Deformitäten. Seit-

dem aber die Therapie der Nervenkrankheiten zum Teil orthopädisch geworden ist, behandeln wir auch viele Leiden, die mit keiner Deformität verbunden sind.

Am besten dürfte es dem heutigen Stande unserer Wissenschaft entsprechen, wenn wir als Arbeitsfeld der Orthopädie die Beschäftigung mit den chronischen Leiden des Bewegungsapparates abgrenzen. Gemeinsam ist fast allen diesen Krankheiten, daß sie die Anwendung einer besonderen Technik, sei es in der Gymnastik oder in der Massage, in den Verbänden oder Apparaten, erfordern.

Das kennzeichnet den modernen Orthopäden. Er soll nicht nur die orthopädischen Operationen ausführen können, sondern er soll auch die Technik in allen ihren Zweigen vollständig beherrschen. Wer die Behandlung eines orthopädischen Kranken übernimmt, indem er die Operation ausführt, hat auch die Verpflichtung, die ganze Nachbehandlung durchzuführen, die in der Regel mindestens ebenso wichtig ist, als die Operation selbst. Es ist ein Zeichen von geringem Verantwortlichkeitsgefühl, wenn ein Arzt nach der glücklich ausgeführten Operation das Schicksal seines Kranken in die Hände eines Bandagisten oder Laienmasseurs oder Turnlehrers legt.

In der Einteilung des Stoffes sind wir von der in Deutschland meist noch üblichen regionären Anordnung abgewichen und haben die Grundsätze in der Einteilung, welche sich schon in den Lehrbüchern von Lange-Spitzy und Wullstein-Wilms bewährt haben, durchgeführt. Wir haben alle die Leiden, die sachlich zusammen gehören und deren Besprechung sich gemeinsam erledigen läßt, z. B. die chronischen Gelenkentzündungen und die Erkrankungen der Knochen im Zusammenhang behandelt. Nur das, was sich schlecht in dieser Weise unterbringen ließ, haben wir nachher in regionärer Anordnung gebracht. Ein solches Vorgehen hat selbstverständlich auch seine Schattenseiten; wir hoffen aber, daß es sich in der Praxis als brauchbar bewähren wird. Der Entschluß dazu wurde uns erleichtert durch das Vorbild der amerikanischen Autoren Bradford, Lovett, Royal, Whitmann und Thorndike, welche schon früher die regionäre Anordnung aufgegeben hatten.

Endlich sei noch ein Wort über die Entstehung und Herstellung des Lehrbuches gestattet: der Gedanke zu einem neuen Lehrbuch lag in der Luft. Verschiedene unserer Mitarbeiter trugen sich mit der Absicht, mehrere Verlagsbuchhandlungen regten immer wieder die Herausgabe eines modernen Lehrbuches an. Trotzdem wäre vielleicht die Ausführung noch länger hinausgeschoben worden, wenn nicht der Vorschlag von Professor Machol in Bonn, ein orthopädisches Lehrbuch nach Art der von mehreren Autoren geschriebenen Lehrbücher des Fischerschen Verlages zu verfassen, die Angelegenheit in Fluß gebracht

hätte. Die Fischersche Verlagsbuchhandlung nahm die Vorschläge von Professor Machol gerne auf. Es wurde dann von Professor Machol und dem Unterzeichneten die Einteilung und Verteilung des Arbeitsstoffes an die einzelnen Autoren gemeinsam durchgeführt. Die ursprüngliche Absicht, das Lehrbuch unter der Redaktion von Professor Machol und dem Unterzeichneten erscheinen zu lassen, erwies sich als undurchführbar; um so mehr ist es eine Pflicht der Dankbarkeit, des Anteils, den Professor Machol an den ersten Arbeiten zu dem Buche gehabt hat, an dieser Stelle zu gedenken.

Durch die gemeinsame Arbeit einer großen Anzahl von Autoren kann ein Lehrbuch in viel kürzerer Zeit geschrieben werden, als das einem einzelnen Autor möglich ist. Das ist ein Vorzug solcher Lehrbücher. Die Gefahr ist aber, daß die Einheitlichkeit des Werkes dadurch verloren geht. Wir haben versucht, diese Schattenseite dadurch zu vermeiden, daß wir in einer mehrtägigen, mündlichen Konferenz der Mitarbeiter die wichtigsten Streitfragen besprochen haben und daß wir die Fahnenabzüge allen Mitarbeitern zugehen ließen, damit dieselben abweichende Meinungen zum Ausdruck bringen konnten. Unsere Hoffnung ist, daß es uns dadurch gelungen ist, die richtige Mitte zwischen subjektiver und objektiver Darstellung zu gewinnen und den Niederschlag der Erfahrungen aus einer großen Zahl von orthopädischen Kliniken wiederzugeben. Leider hat einer unserer Mitarbeiter, Dr. G. Preiser in Hamburg, die Vollendung des Buches nicht mehr erlebt. Der als Arzt, als Forscher und als Mensch gleich hochgeschätzte Kollege starb im Sommer dieses Jahres viel zu früh für unsere Wissenschaft.

Unser Wunsch war, aus der Praxis für die Praxis zu schreiben. Dabei sind wir zum Teil neue Wege gegangen. Ein Abweichen von den ausgetretenen Pfaden kann zu Irrwegen führen; wir bitten deshalb um Nachsicht, und sind dankbar vor allem für Vorschläge zu Verbesserungen bei einer etwa notwendig werdenden neuen Auflage.

Eine besonders angenehme Pflicht ist es uns, für das große Entgegenkommen und für die zweckentsprechende Ausführung, die unser Unternehmen durch die Verlagsbuchhandlung von Gustav Fischer in Jena erfahren hat, unsern wärmsten Dank auszusprechen.

München, im September 1913.

Fritz Lange.

# Inhalt.


Seite

Vorwort . . . . . V
Inhalt . . . . . IX

## A. Allgemeine Orthopädie.

Von Professor Dr. Fritz Lange, München

(Mit 77 Figuren im Text.)

Geschichte der Orthopädie . . . . . 1
Ursachen und Wesen der Deformitäten . . . . . 8
I. Die angeborenen Deformitäten . . . . . 8
Fehler in der Keimlage . . . . . 8
Zwangshaltungen des Fötus . . . . . 9
Amnionstränge . . . . . 10
Intrauterine Erkrankungen des Fötus . . . . . 10
II. Die während der Geburt entstandenen Deformitäten . . . . . 10
III. Die nach der Geburt erworbenen Deformitäten . . . . . 11
Osteomalacie . . . . . 11
Knochenentzündungen . . . . . 11
Gelenkentzündungen . . . . . 11
Lähmungen . . . . . 13
Vestimentäre Deformitäten . . . . . 13
Die Überlastungsdeformitäten . . . . . 14
Statistik . . . . . 19
Orthopädische Diagnostik . . . . . 23
I. Die Inspektion . . . . . 24
II. Die Palpation . . . . . 24
III. Die Messung . . . . . 25
IV. Die Bestimmung der Gelenkstellung und der Gelenkfunktion . . 27
Die Bezeichnung der Winkelmaße . . . . . 28
V. Das Röntgenbild . . . . . 30
Die orthopädischen Operationen . . . . . 31
Allgemeinnarkose und Lokalanästhesie . . . . . 31
I. Die unblutigen Operationen . . . . . 34
1. Das Redressement der Gelenkkontrakturen . . . . . 34
2. Die Infraktion . . . . . 41
3. Die Epiphysiolyse . . . . . 43
4. Die Reposition . . . . . 43
II. Die blutigen Operationen . . . . . 43
Asepsis und Antisepsis . . . . . 43
Die Esmarchsche Blutleere . . . . . 44
1. Operationen zur Verlängerung von Sehnen . . . . . 45
a) Die subkutane Tenotomie . . . . . 45
b) Die offene Durchschneidung . . . . . 47
2. Operationen zur Verkürzung von Sehnen . . . . . 47

Seite
3. Die Sehnenverpflanzung . . . . . 49
a) Die tendinöse Methode . . . . . 49
b) Die periostale Methode . . . . . 49
c) Die Sehnenauswechslung . . . . . 49
4. Nervenoperationen . . . . . 53
a) Die Nervenplastik . . . . . 53
b) Die Förstersche Operation . . . . . 54
c) Die Stoffelsche Operation . . . . . 54
5. Die Arthrodese . . . . . 55
6. Die Tenodese und künstliche Gelenkbänder . . . . . 55
7. Die Osteotomie . . . . . 56
a) Die subkutane Osteotomie . . . . . 56
b) Die offene Osteotomie . . . . . 56
8. Die Resektion . . . . . 59
9. Die blutige Mobilisierung ankylosierter Gelenke . . . . . 59
Die orthopädische Verbandtechnik . . . . . 61
I. Der Heftpflasterverband . . . . . 61
II. Der Zinkleimverband . . . . . 62
III. Der Stärkegazeverband . . . . . 62
IV. Der Gipsverband . . . . . 62
Die gewöhnlichen Gipsbinden . . . . . 62
Die Gipsbinden von Albert . . . . . 62
Die Herstellung des Gipsverbandes . . . . . 63
Die Wasserglasverstärkung . . . . . 65
Die Abnahme des Gipsverbandes . . . . . 65
V. Der Gipsabguß. Für Sammlungszwecke . . . . . 56
Der Gipsabguß zur Herstellung der Bandagen . . . . . 67
a) Das Gipsnegativ . . . . . 67
b) Das Gipspositiv . . . . . 68
Die orthopädischen Apparate . . . . . 69
I. Die Stahlgurtapparate . . . . . 69
II. Die Hessingapparate . . . . . 69
III. Die Zelluloidmullapparate nach Kirsch . . . . . 70
IV. Die Zelluloidstahldrahtapparate nach F. Lange . . . . . 71
V. Improvisierte orthopädische Apparate . . . . . 73
Die Massage . . . . . 73
Die Gymnastik . . . . . 74
1. Die passive Gymnastik . . . . . 75
2. Die aktive Gymnastik . . . . . 75
Die Lichtbehandlung . . . . . 78
Die Anwendung der Wärme in der Orthopädie . . . . . 80
1. Feuchte Wärme . . . . . 80
Prießnitzscher Umschlag . . . . . 80
Alkoholverbände . . . . . 80
Fango . . . . . 80
Thermophorkompressen . . . . . 80
2. Trockene Wärme . . . . . 81
Sandbäder . . . . . 81
Heißluftbäder . . . . . 81
Diathermie oder Thermopenetration . . . . . 82
Klimatotherapie, Balneotherapie und Thalassotherapie . . . . . 82
Hydrotherapie . . . . . 83
1. Heißwasserbäder . . . . . 84
2. Bäder mit aromatischem Zusatz . . . . . 84
3. Das römisch-irische Bad . . . . . 84
4. Das russische Bad . . . . . 84
Elektrotherapie . . . . . 84
1. Der faradische Strom . . . . . 84
2. Der galvanische Strom . . . . . 85
a) Der stabile galvanische Strom . . . . . 85
b) Der labile galvanische Strom . . . . . 86

Seite
Die Röntgenbehandlung . . . . . 86
Die Radiumtherapie . . . . . 89

1.—III.

## B. Spezielle Orthopädie.

### Mißbildungen, Wachstumsstörungen und Erweichungszustände der Knochen.

Von Professor Dr. J. Riedinger, Würzburg . . . . . 90

(Mit 54 Figuren im Text.)

I. Mißbildungen der Knochen . . . . . 90
A. Hemmungsmißbildungen . . . . . 90
I. Zwergwuchs (Mikrosomia oder Nanosomia) . . . . . 91
II. Defektbildungen . . . . . 91
Angeborene Defekte einzelner Knochen . . . . . 93
1. Defekt des Oberarmes . . . . . 93
2. Defekt des Radius . . . . . 93
3. Defekt der Ulna . . . . . 94
4. Defekt des Oberschenkels . . . . . 96
5. Defekt der Tibia . . . . . 98
6. Defekt der Fibula . . . . . 99
7. Spalthand und Spaltfuß . . . . . 100
III. Spaltung und Verdoppelung . . . . . 100
IV. Verschmelzung . . . . . 101
Syndaktylie . . . . . 103
V. Entwicklungshemmung durch abnorme Lagerung . . . . . 105
B. Mißbildungen durch exzedierende Entwicklung . . . . . 105
I. Riesenwuchs (Makrosomia) . . . . . 105
II. Akromegalie . . . . . 106
III. Leontiasis osseosa . . . . . 108
IV. Polydaktylie . . . . . 108

II. Wachstumsstörungen der Knochen . . . . . 110
Fötale Krankheiten . . . . . 110
I. Die angeborenen Systemerkrankungen des Skeletts . . . . . 110
1. Chondrodystrophia foetalis . . . . . 110
2. Osteogenesis imperfecta . . . . . 115
3. Athyreosis congenita . . . . . 117
Mongolismus . . . . . 118
4. Osteochondritis syphilitica (Syphilis congenita) . . . . . 121
5. Multiple kartilaginäre Exostosen und Enchondrome . . . . 123
II. Atrophie der Knochen . . . . . 126
III. Hypertrophie der Knochen . . . . . 128

III. Erweichungszustände der Knochen . . . . . 128
Chronische Konstitutionskrankheiten . . . . . 128
I. Rachitis . . . . . 128
1. Pathologische Anatomie . . . . . 129
2. Ätiologie . . . . . 131
3. Pathogenese . . . . . 137
4. Symptomatologie . . . . . 147
5. Diagnose . . . . . 149
6. Prophylaxe und allgemeine Therapie der Rachitis . . 153
II. Barlowsche Krankheit . . . . . 157
III. Spasmophilie . . . . . 159
Infantile Tetanie . . . . . 159
IV. Diathese . . . . . 160
V. Osteomalacie . . . . . 162

Seite

IV.—VI.

**Chronische Entzündungen der Knochen. Chronische Gelenkentzündungen, Kontrakturen und Ankylosen. Chronische Entzündungen der Muskeln, Sehnen, Schleimbeutel, Faszien.**

Von Professor Dr. K. Ludloff, Breslau . . . . . 166

(Mit 42 Figuren im Text.)

Chronische Entzündungen der Knochen . . . . . 166
Die chronische Osteomyelitis . . . . . 166
Die osteomyelitischen Deformitäten . . . . . 170
Die Tuberkulose der Knochen . . . . . 175
Lokalisation, Verlauf und pathologische Anatomie der Erkrankung . 175
Die Tuberkulose des Schaftes . . . . . 176
Die Syphilis der Knochen . . . . . 184
Die syphilitischen Erkrankungen der Knochen . . . . . 185
Die erworbene Syphilis der Knochen . . . . . 187
Die Deformitätenbildung . . . . . 190
Die Ostitis fibrosa . . . . . 192
Knochenerkrankungen nach Typhus . . . . . 193
Die chronischen Gelenkentzündungen, Kontrakturen und Ankylosen . . . 194
Die chronisch-traumatischen Gelenkentzündungen . . . . . 194
Tuberkulöse Gelenkentzündungen . . . . . 198
Die durch Gelenktuberkulose hervorgerufenen Deformitäten . . . . 208
Die Extensionsbehandlung . . . . . 213
Syphilitische Gelenkentzündungen . . . . . 227
Gonorrhoische Gelenkentzündungen . . . . . 229
Arthritis deformans . . . . . 232
Die neuropathischen Gelenkentzündungen . . . . . 240
Der chronische Gelenkrheumatismus . . . . . 246
Die Gicht . . . . . 251
Die Schleimbeutelerkrankungen . . . . . 253
Die chronisch-traumatischen Bursitiden . . . . . 253
Die chronischen Muskel- und Sehnenerkrankungen . . . . . 256
1. Die angeborenen Defekte . . . . . 256
2. Die Atrophien der Muskulatur . . . . . 256
Tendovaginitis crepitans . . . . . 259
Die chronischen Muskelentzündungen . . . . . 261
a) Der chronische Muskelrheumatismus . . . . . 261
b) Muskeltuberkulose . . . . . 262
c) Tertiäre Lues . . . . . 262
d) Myositis ossificans . . . . . 262
Die Erkrankungen der Faszien . . . . . 264

VII.

**Die angeborenen Luxationen und Kontrakturen.**

Von Dr. Karl Gaugele, leitendem Arzt des Krüppelheimes Zwickau-Marienthal . . . . . 267

(Mit 33 Figuren im Text.)

Die angeborenen Luxationen . . . . . 267
Die angeborene Hüftverrenkung . . . . . 267
A. Skelettveränderungen . . . . . 269
1. Lageveränderungen des Skelettes . . . . . 270
2. Formveränderungen des Skelettes . . . . . 272
a) Veränderungen des Femur . . . . . 273
b) Veränderungen am Becken . . . . . 275
B. Weichteilveränderungen . . . . . 277
Die unblutige Einrenkung . . . . . 285
A. Die Lorenzsche Methode . . . . . 285

Seite
I. Die Einrenkung . . . . . 285
Andere Einrenkungsmanöver . . . . . 286
Einrenkungsgeräusch . . . . . 287
Repositionshindernisse . . . . . 287
II. Die Retention . . . . . 287
Der erste Verband . . . . . 288
Der zweite Verband . . . . . 290
B. Die Extensionsmethode . . . . . 291
I. Die Reposition . . . . . 291
II. Die Retention . . . . . 293
Die Behandlung nach Abnahme des Gipsverbandes . 293
Die blutige Einrenkung . . . . . 299
Palliative Heilmittel . . . . . 299
Die angeborene Kniegelenksverrenkung . . . . . 301
Die angeborene Kniescheibenverrenkung . . . . . 303
Die angeborenen Verrenkungen der Schulter, des Ellbogens und der Hand . . . . . 303
Die habituellen Luxationen . . . . . 304
Die willkürlichen Luxationen . . . . . 307
Anhang . . . . . 307
Die angeborenen Kontrakturen . . . . . 308

## VIII.

## Orthopädische Behandlung der Nervenkrankheiten.

Von Professor Dr. K. Biesalski, Direktor und leitender Arzt der Berlin-Brandenburgischen Krüppelheil- und Erziehungsanstalt, Berlin . . . . 309

(Mit 166 Figuren im Text.)

Einleitung . . . . . 309
Auszug aus der allgemeinen Nervenphysiologie und -pathologie . . . 310
Das Rückenmark . . . . . 310
Neuron . . . . . 314
Myelomer . . . . . 315
Das proximale motorische Neuron . . . . . 317
Das periphere motorische Neuron . . . . . 318
Die sensible Leitungsbahn . . . . . 319
Das proximale sensible Neuron . . . . . 319
Reflexvorgang . . . . . 320
Hautreflexe . . . . . 320
Die Sehnenreflexe . . . . . 321
Koordination . . . . . 322
Die peripherischen Nerven . . . . . 325
Der gesunde Muskel . . . . . 326
Die Lähmungen . . . . . 327
Gefühlsstörungen . . . . . 330
Erkrankungen des Gehirns . . . . . 332
Die spastischen Lähmungen der Kinder . . . . . 332
Ursache und Anatomie . . . . . 333
Klinischer Befund und Diagnose . . . . . 334
I. Die spastische infantile Hemiplegie . . . . . 335
II. Die spastische infantile Diplegie . . . . . 338
Behandlung der spastischen Lähmung . . . . . 345
Behandlung der einzelnen Kontrakturen . . . . . 358
Dystonia musculorum deformans (Dysbasia lordotica progressiva) . . 372
Hydrocephalus . . . . . 372
Erkrankungen des Rückenmarks . . . . . 374
Poliomyelitis acuta (Die spinale Kinderlähmung) . . . . . 374
Die einzelnen Krankheitsbilder und ihre Behandlung . . . . . 386

Seite

Das gleichzeitige Vorkommen spastischer und schlaffer Lähmungen . . . . . 409
Dystrophia musculorum progressiva . . . . . 411
Tabes dorsalis . . . . . 415
Die hereditäre und zerebellare Ataxie . . . . . 425
Angeborene Anomalien . . . . . 427
1. Gliosis spinalis und Syringomyelie . . . . . 427
2. Spina bifida . . . . . 431
Die Kompressionsmyelitis . . . . . 436
Kompressionserscheinungen bei Skoliose . . . . . 442
Nervenstörungen infolge Verletzung der Wirbelsäule . . . . . 443
Krankheiten der peripherischen Nerven . . . . . 445
A. Allgemeines . . . . . 445
1. Traumatische Lähmungen . . . . . 445
2. Die örtliche Neuritis . . . . . 448
3. Die Polyneuritis . . . . . 449
B. Spezielles . . . . . 450
Die Lähmung einzelner Nerven . . . . . 450
Entbindungslähmung . . . . . 451
Die peripherischen Armnerven . . . . . 454
Die peripherischen Beinnerven . . . . . 457
Die Neuralgien . . . . . 458
Krampf der Halsmuskeln . . . . . 463
Arbeitsparesen . . . . . 464
Hysterie. Neurasthenie. Unfallneurose . . . . . 465
Die Hysterie . . . . . 465
Hysterische Skoliose . . . . . 468
Die Neurasthenie . . . . . 469
Unfallneurose . . . . . 469
Beschäftigungsneurosen . . . . . 471
Der Schreibkrampf . . . . . 471

## IX.—X.

## Schiefhals.

Von Dr. Rudolf Ritter von Aberle, Assistenten am k. k. Universitäts-Ambulatorium für orthopädische Chirurgie in Wien . . . . . 475

(Mit 17 Figuren im Text.)

I. und II. Der vor und durch die Geburt entstandene Schiefhals . . . . 477
Die Ätiologie des vor der Geburt entstandenen Schiefhalses . . . . 476
1. Zwangshaltung . . . . . 476
2. Fehlerhafte Keimanlage . . . . . 477
3. Kongenitale ossäre Veränderungen der Halswirbelsäule oder der Verbindung derselben mit der Schädelbasis . . . . . 477
Die Ätiologie des durch die Geburt entstandenen Schiefhalses . . . 478
1. Wirbelsäulenverkrümmungen . . . . . 482
2. Veränderungen am Schädel und Gesicht . . . . . 483
3. Einschränkung der Gesichtsfelder . . . . . 483
Plastische Verlängerung des Kopfnickers . . . . . 489
Partielle oder totale Exstirpation des Kopfnickers . . . . . 490
II. Der nach der Geburt entstandene Schiefhals . . . . . 491
1. Der narbige Schiefhals . . . . . 492
2. Der habituelle Schiefhals . . . . . 492
3. Der rheumatische Schiefhals . . . . . 492
4. Der Schiefhals nach Infektionskrankheiten . . . . . 493
5. Der nach der Erkrankung der Wirbel auftretende ossäre Schiefhals 493
6. Der spastische Schiefhals . . . . . 493
7. Der paralytische Schiefhals . . . . . 493

Seite

XI.

**Deformitäten der Wirbelsäule.**

Von Professor Dr. Spitzy in Wien . . . . . 495

(Mit 63 Figuren im Text.)

Form und Beweglichkeit der normalen Wirbelsäule . . . . . 495
I. Die kyphotischen Haltungsanomalienn (rundrückiger Typus) . . . 511
1. Die angeborene Kyphose . . . . . 511
2. Der degenerative Rundrücken . . . . . 511
3. Der rachitische Rundrücken . . . . . 512
4. Der schlaffe Rundrücken . . . . . 514
5. Der professionelle Rundrücken . . . . . 515
6. Der runde Rücken der Greise . . . . . 516
Die Diagnose des Rundrückens . . . . . 516
Die Lordose . . . . . 529
Die Skoliose (seitliche Wirbelsäulenverkrümmung), Ätiologie und Entwicklungsmechanik der Skoliose . . . . . 532
a) Die angeborene Skoliose . . . . . 532
b) Die rachitische Skoliose . . . . . 534
c) Die habituelle Skoliose . . . . . 537
d) Die paralytische Skoliose . . . . . 541
e) Die statische Skoliose . . . . . 542
f) Cikatrizielle Skoliose . . . . . 544
Skoliosen respiratorischen Ursprunges . . . . . 544
Skoliotische Schmerzeinstellungen. (Scoliosis ischiadica, nephritica, lumbagica) . . . . . 545
Formen der Skoliose . . . . . 547
Das klinische Bild der Skoliose . . . . . 554
Die Untersuchung und Diagnosenstellung . . . . . 557
Die Prognose und der Verlauf . . . . . 561
Die Häufigkeit der Skoliose . . . . . 562
Passive Korrektur und Überkorrektur . . . . . 573
Thoraxdeformitäten . . . . . 583
1. Die Kielbrust, Hühnerbrust (Pectus carinatum) . . . . . 584
2. Die Trichterbrust (Pectus infundibuliforme) . . . . . 586
3. Zikatrizielle Thoraxdeformitäten . . . . . 588

XII.

**Spondylitis.**

Von Dr. H. von Baeyer, Privatdozent an der Universität München. 594

(Mit 36 Figuren im Text.)

Spondylitis tuberculosa . . . . . 594
Klinische Erscheinungen . . . . . 595
Abszesse . . . . . 601
Erscheinungen von seiten des Nervensystems bei Spondylitis . . . . 603
Ursachen der Lähmung . . . . . 604
Röntgendiagnose . . . . . 605
Differentialdiagnose . . . . . 606
Prognose . . . . . 609
Allgemeine Therapie . . . . . 610
Spezielle Therapie . . . . . 611
Lorenzsches Spondylitisbett . . . . . 612
Herstellung einer Gipsschale . . . . . 613
Methoden zur Korrektur des Gibbus . . . . . 619
Behandlung der Abszesse . . . . . 622
Behandlung der Lähmungen . . . . . 624
Spondylitis suboccipitalis . . . . . 625
Die Sacrocoxitis . . . . . 628

Seite
Die übrigen infektiösen Spondylitiden und Spondylarthritiden . . . . . 628
Akute Osteomyelitis der Wirbel . . . . . 628
Spondylitis syphilitica . . . . . 629
Spondylitis actinomycotica . . . . . 629
Tumoren der Wirbelsäule . . . . . 629
Wirbelveränderungen bei Rückenmarkserkrankungen . . . . . 630
Kümmellsche Spondylitis . . . . . 630
Spondylolisthesis . . . . . 631
Distorsio articul.-sacro-iliaca . . . . . 632
Chronische traumatische Spondylitis . . . . . 632
Spondylitis deformans . . . . . 632
Chronische Wirbelsäulenversteifung . . . . . 633

## XIII.

### Deformitäten der oberen Extremität.

Von Dr. Leonhard Rosenfeld in Nürnberg . . . . . 636

(Mit 10 Figuren im Text.)

1. Der angeborene Hochstand der Schulter . . . . . 636
2. Der erworbene Hochstand der Schulter . . . . . 639
3. Die Scapula scaphoidea . . . . . 640
4. Der sogenannte Schulterrheumatismus . . . . . 640
5. Das gebogene Schulterblatt . . . . . 642
6. Die paralytische Erkrankung des Schultergelenkes . . . . . 643
7. Die angeborenen Luxationen des Schultergelenkes . . . . . 643
8. Die habituelle Luxation des Schultergelenkes . . . . . 643
9. Die Entzündungen des Schultergelenkes . . . . . 643
10. Die Kontrakturen und Ankylosen des Schultergelenkes . . . . . 643
11. Die Distorsion des Schultergelenkes . . . . . 643
12. Die Entbindungslähmung des Armes . . . . . 644
13. Deformitäten des Oberarmes . . . . . 646
14. Der Humerus varus . . . . . 646
15. Die angeborenen Luxationen des Ellbogengelenkes . . . . . 646
16. Die Entzündungen des Ellbogengelenkes . . . . . 646
17. Die Kontrakturen und Ankylosen des Ellbogengelenkes . . . . . 646
18. Der Cubitus valgus und varus . . . . . 646
19. Deformitäten des Vorderarmes . . . . . 648
Die erworbene Manus valga und vara . . . . . 648
20. Die angeborene Klumphand . . . . . 648
21. Die spontane Subluxation der Hand . . . . . 650
(Madelungsche Deformität, Radius curvus, Gabelhand) . . . . . 650
22. Die Entzündungen und Kontrakturen des Handgelenkes . . . . . 652
23. Die Dupuytrensche Kontraktur . . . . . 652
24. Digitus valgus und varus . . . . . 654
25. Erworbene Fingerkontrakturen . . . . . 654
26. Krukenbergsche Fingerkontraktur . . . . . 655
27. Schreib- und Beschäftigungskrämpfe . . . . . 656
28. Der schnellende Finger . . . . . 656
29. Die stenosierende Sehnenscheidenentzündung am Processus styloideus des Radius . . . . . 657

## XIV.

### Deformitäten der unteren Extremität.

Von Dr. Peter Bade, leitendem Arzt am Krüppelheim Anna-Stift in Hannover . . . . . 658

(Mit 37 Figuren im Text.)

Coxa vara . . . . . 658
I. Die angeborene Coxa vara . . . . . 659
II. Die erworbene Coxa vara . . . . . 661

Seite
1. Die rachitische Coxa vara . . . . . 661
2. Die statische Coxa vara . . . . . 662
Die Entstehung der Coxa vara statica . . . . . 663
Der klinische Verlauf der Coxa vara statica . . . . . 668
Die Behandlung der Coxa vara statica . . . . . 671
Die blutige Operation . . . . . 674
3. Die traumatische Coxa vara . . . . . 678
4. Die entzündliche Coxa vara . . . . . 678
5. Coxa vara aus anderen Ursachen . . . . . 680
Coxa valga . . . . . 681
1. Die kongenitale Coxa valga . . . . . 681
2. Die rachitische Coxa valga . . . . . 683
3. Die Coxa valga adolescentium . . . . . 684
4. Die Entstehungs-Coxa valga . . . . . 685
Die habituelle Luxation der Patella . . . . . 687
Das schnellende Kniegelenk . . . . . 692
Das Genu varum . . . . . 693
Das Genu valgum . . . . . 696
Die Prognose des Genu valgum . . . . . 703
Die Behandlung des Genu valgum . . . . . 703
Die nichtoperative Therapie . . . . . 704
Die unblutigen Operationen . . . . . 705
Die blutigen Operationsmethoden . . . . . 707
Das Genu recurvatum . . . . . 712

## XV.

## Die Fußdeformitäten.

Von Dr. Georg Preiser in Hamburg † . . . . . 716

(Mit 51 Figuren im Text.)

Vorbemerkungen über den Bau und die Bewegungen des gesunden Fußes 716
Der Plattfuß . . . . . 716
Die verschiedenen Formen des Plattfußes . . . . . 718
Objektive Veränderungen beim Plattfuß . . . . . 721
Die Diagnose des Plattfußes . . . . . 727
Die Therapie des Plattfußes . . . . . 730
Einlagenbehandlung . . . . . 732
Operationen am Plattfuß . . . . . 735
Die Köhlersche Krankheit . . . . . 738
Der Klumpfuß . . . . . 739
1. Der angeborene Klumpfuß . . . . . 739
Ogstonsche Operation . . . . . 751
2. Der erworbene Klumpfuß . . . . . 752
Der Hohlfuß . . . . . 754
Der Spitzfuß . . . . . 755
Der Hackenfuß . . . . . 757
Der Pes adductus oder Metatarsus varus . . . . . 761
Der Hallux varus . . . . . 762
Die Brachydaktylie . . . . . 763
Der Hallux valgus . . . . . 763
Die Hammerzehe . . . . . 765
Register . . . . . 767

# A. Allgemeine Orthopädie.

Von

Professor Dr. **Fritz Lange,**
München.

Mit 77 Figuren im Text.

## Geschichte der Orthopädie.

Der Vater der ärztlichen Kunst ist Hippokrates. Über das, was im Innern des menschlichen Körpers sich befindet und vorgeht, über die Anatomie und Physiologie, war sein Wissen, im Vergleich zu den heutigen Zeiten, lückenhaft, und es mußte unzureichend sein, denn Hippokrates und seine Zeitgenossen haben keine Gelegenheit gehabt, Sektionen des menschlichen Körpers auszuführen.

Was man aber ohne Sektion an krankhaften Veränderungen des menschlichen Körpers erkennen konnte, das hat Hippokrates mit einer bis heute unübertroffenen Schärfe der Beobachtung erkannt, und deshalb brachte er den sicht- und fühlbaren Deformitäten ein ganz besonderes Interesse und Verständnis entgegen. Dafür finden sich in seinem Werke „Über die Gelenke" zahllose Beweise, und die Orthopädie darf stolz darauf sein, Hippokrates den Großen als Ahnherrn zu haben.

Das Studium der orthopädischen Schriften des Hippokrates sollte kein Orthopäde unterlassen. Besser als von Hippokrates ist das Wesen des modellierenden Redressements des Klumpfußes (Kapitel 62) von keinem Arzte erfaßt und beschrieben worden. Nur konnte Hippokrates nicht, wie wir, die Operation in Narkose mit einem Male ausführen, sondern er mußte allmählich in vielen Sitzungen die Korrektur zu erreichen suchen.

Auch das Redressement des skoliotischen und spondylitischen Buckels hatte Hippokrates schon geübt (s. Fig. 1), und er ist dadurch ein Vorgänger Calots gewesen. Das Krankheitsbild der einseitigen und doppelseitigen Hüftverrenkung, die Destruktionsluxation, die Behandlung der Frakturen und Luxationen, finden sich eingehend bei Hippokrates geschildert.

Seine orthopädischen Maßnahmen unterstützte Hippokrates durch ergiebige Anwendung der Verfahren, die wir heute als physikalische Heilmethoden bezeichnen, durch Bäder, Freiluft und Sonnenbehandlung, Massage und Gymnastik.

Schranken waren dem Altmeister unserer Kunst nur dadurch gezogen, daß seine Zeit die Unterbindung der Gefäße und damit eine sichere Beherrschung der Blutung noch nicht kannte. Deshalb ist Hippokrates im wesentlichen ein unblutiger Chirurg gewesen. Wo er schneiden mußte, zog er das Glüheisen dem Messer vor.

Durch Hippokrates war ein guter Grund zu der orthopädischen Wissenschaft gelegt. Einzelne Methoden, z. B. die Anwendung der Schraube zum Redressement von Kontrakturen, erhielten sich, wie das Bild auf Fig. 2 zeigt, über das Mittelalter hinaus.

Aber das Gebäude wurde nicht höher geführt; im Gegenteil, es verfiel rasch wieder, obwohl einzelne Versuche zu einem weiteren Ausbau gemacht wurden. Auf dem Gebiete der operativen Orthopädie versuchte man, als man die Beherrschung der Blutung gelernt hatte, durch die Durchschneidung der Sehnen die Kontrakturen zu heilen. Die Erfolge aber waren schlecht, so daß Antyllus im 3. Jahrhundert nach Christus vor dem Sehnenschnitt warnte.

Fig. 1. Spondylitisredressement nach Hippokrates nach Rédard.

Ebenso verlief der Versuch, die Leistungen der mechanischen Orthopädie zu heben, indem man die Kunst der Waffenschmiede in den Dienst der Orthopädie stellte. In der Herstellung künstlicher Hände leistete diese Technik zwar Gutes, wie die Abbildungen aus dem Werke von Ambroise Paré (1561) zeigen (Fig. 3). Der Versuch des Fabricius ab Aquapendente, einen orthopädischen Universalapparat zur Korrektur aller Deformitäten zu konstruieren (1619), scheiterte aber. Man findet in den Büchern der damaligen Chirurgen nichts darüber, daß dieser Apparat (Fig. 4) Anwendung gefunden und Erfolge erzielt hat. Die einzigen Schienen, die scheinbar damals angewandt wurden, sind in Fig. 5 wiedergegeben. Sie kehren in den Büchern vom 15.—18. Jahrhundert immer wieder und zeigen besser als Worte den Tiefstand der damaligen Orthopädie.

Im großen und ganzen blieben die Leistungen der Orthopädie zwei Jahrtausende lang weit hinter Hippokrates zurück, obwohl bei einzelnen Ärzten ein Interesse an orthopädischen Problemen vorhanden war.

Der Holländer Isaak Minnius empfahl 1641 beim Schiefhals die Durchschneidung des Sternocleidomastoideus; 1660 erschien das Buch Glissons über die Pathologie und Therapie der Rachitis; das Jahr 1740 brachte endlich das erste Lehrbuch der Orthopädie von Andry. Gerade dieses Buch, dessen Hauptverdienst ist, daß es den Namen Orthopädie eingeführt hat, zeigte aber inhaltlich die ganze

Dürftigkeit der damaligen Orthopädie. Was Andry bietet, ist mehr eine Kosmetik, als eine Orthopädie in unserem Sinne.

Eine Vertiefung des orthopädischen Wissens wurde zuerst angebahnt durch pathologisch-anatomische Untersuchungen der Deformitäten. Den Reigen eröffnet Potts berühmt gewordenes Werk über die Kyphose (1779). Das Jahr 1803 schenkte

Fig. 2. Redressement einer Kontraktur mit Schraubenzug nach Hans von Gerßdorf (1503).

uns die Arbeit von Scarpa über die Anatomie des Klumpfußes. 1812 erschienen die Untersuchungen von Paletta und 1826 die klassische Arbeit von Dupuytren über die angeborene Hüftverrenkung. Alle diese Untersuchungen hatten ein lebhaftes Interesse an der Orthopädie erweckt, das auch der Therapie zugute kam.

Es entstanden orthopädische Heilanstalten, unter denen besonders die Anstalt von Venel in Orbe (1870), das Institut von

Joh. Georg Heine in Würzburg (1816) und das von Jacob v. Heine in Cannstatt (1829), dem ersten Schilderer und dem ersten Thera-

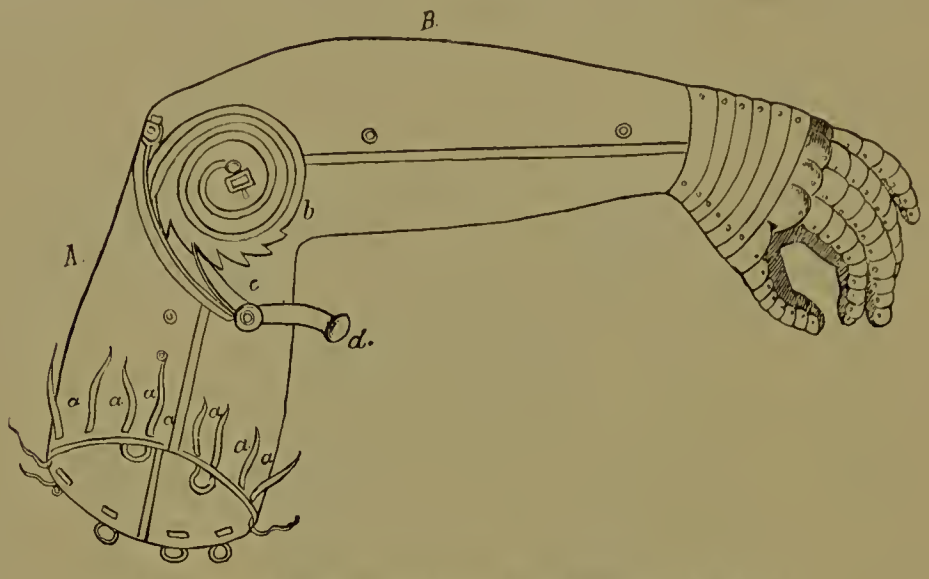


Fig. 3. Künstliche Hand nach Ambroise Paré.

Fig. 4. Der Apparat von Fabricius ab Aquapendente zum Redressement aller Kontrakturen.

peuten der Poliomyelitis, dann die Anstalt von Pravaz und Guérin in Paris (1825), die von Blömer in Berlin (1826) und die von Delpech in Montpellier (1828) sich eines besonderen Ansehens erfreuten.

Delpech nahm die von einzelnen Autoren schon früher wiederholt geübte, offene Tenotomie wieder auf und versuchte 1828, den Klumpfuß durch die Durchschneidung der Achillessehne zu heilen. Sein Fall verciterte und wahrscheinlich wäre die segensreiche Operation wiederum für längere Zeit der Vergessenheit anheim gefallen, wenn nicht Stromeyer den Gedanken Delpechs aufgegriffen und 1831 gezeigt hätte, daß durch die subkutane Ausführung der Tenotomie die Gefahren der Operation zu vermeiden

waren. Dadurch wurde Stromeyer der Begründer der orthopädischen Chirurgie.

Von dem Eindruck, den Stromeyers Klumpfußoperationen auf die Chirurgen seiner Zeit machten, können wir uns heute schwer eine Vorstellung machen. Man muß die dankbaren Schilderungen Littles, des später so berühmt gewordenen englischen Orthopäden, dessen Klumpfuß durch die Meisterhand Stromeyers geheilt wurde, und die begeisterten Worte Dieffenbachs lesen, um die große Tat Stromeyers zu begreifen. Er hatte gelehrt, den Widerstand der verkürzten Sehne durch die Tenotomie auszuschalten.

Fast zur gleichen Zeit hatte man das Problem in Angriff genommen, den knöchernen Widerstand, den viele Deformitäten boten, zu beseitigen. 1827 nahm Österlen die schon von den Wundärzten des Mittelalters bei schlecht geheilten Knochenbrüchen geübte Osteoklasie wieder auf, und 1828 führte der Amerikaner Rhea Barton die erste Osteotomie bei einer Ankylose aus. 1837 folgte das erste Brisement forcé durch Louvier.

Alle diese Operationen wurden aber zunächst nicht Gemeingut der Chirurgie.

Fig. 5. Schienen aus Eisenblech für Bein- und Wirbelsäulenverbiegungen (im Gebrauch von 1400 bis 1700).

Die Osteoklasie und das Brisement forcé waren in der damaligen Zeit, vor der Äther- und Chloroformnarkose (1847—1848), rohe Eingriffe. Der Osteotomie aber haftete in der vorantiseptischen Zeit dieselbe Gefahr an, wie der offenen Tenotomie: die Vereiterung der Operationswunde. Langenbeck versuchte zwar, der Osteotomie diese Gefahren zu nehmen, indem er 1854 die subkutane Ausführung der Operation empfahl. Aber die Wunde bei einer subkutanen Osteotomie war immer viel größer als bei einer subkutanen Tenotomie, und deshalb behielt die Operation ihre Gefährlichkeit.

Das wurde erst anders, als Listers große Entdeckungen (1870) der offenen Operation die Gefahr der Wundinfektion nahm.

Nun folgte eine glänzende Entwicklung der operativen Orthopädie. Unsere besten Chirurgen wandten ihr besonderes Interesse orthopädischen Fragen zu. Die offene Durchschneidung der Sehne kam durch Volkmann wieder zu Ehren. Langenbeck und Ollier bildeten die Resektionstechnik aus, die von König u. a., besonders bei tuberkulösen Gelenken, eifrig geübt wurde. Mac Ewen zeigte, daß durch die Osteotomie des Femur das X-Bein zu heilen

war; Schede empfahl bei demselben Leiden die Keilexzision aus der Tibia; Albert schuf die Arthrodese; Nicoladoni führte die erste Sehnenverpflanzung aus; die schnelle Heilung des Klumpfußes wurde durch Keilexzisionen und Talusexstirpationen angestrebt. Kurz, es herrschte in den 70er und 80er Jahren eine Operationsfreudigkeit, wie sie die Orthopädie niemals bis dahin erlebt hatte. Aber die Früchte entsprachen nicht der glänzenden Blüte.

Die Kontrakturen, die durch die Keilexzisionen so schnell gerade gerichtet waren, wurden vielfach wieder krumm; die Resektionen der tuberkulösen Gelenke schufen oft so verkürzte Glieder, daß die Beine überhaupt nicht mehr zum Gehen und Stehen benutzt werden konnten; die Klumpfüße rezidivierten, trotzdem zwei und drei Knochen aus der Fußwurzel entfernt waren; die Sehnenverpflanzungen Nicoladonis mißglückten, obwohl der geniale Gedanke richtig gewesen war; auch die Arthrodese Alberts lieferte oft keine Dauerresultate. Überall zeigte sich, daß die Deformitäten auch durch schonungslose Eingriffe am Skelett nicht rasch zur Heilung gebracht werden konnten, sondern daß eine sehr sorgfältige, mechanische oder gymnastische Nachbehandlung der Operation folgen mußte, wenn ein Dauerresultat erzielt werden sollte.

Mit der überstürzten Entwicklung der operativen Orthopädie hatte aber die Ausbildung der mechanischen Orthopädie nicht ganz Schritt gehalten.

Wohl hatte 1813 der Schwede Ling die Gymnastik wieder in den Dienst der Orthopädie gestellt; 1845 war die klassische Arbeit von Bonnet über die Gelenkerkrankungen und ihre mechanische Behandlung erschienen; 1852 schuf der Holländer Mathysen die Gipsverbandtechnik; die 60er Jahre des vorigen Jahrhunderts brachten die ersten amerikanischen Entlastungsapparate für Gelenkentzündungen; kurz darauf konstruierte der Nichtarzt Hessing in Göggingen seine ausgezeichneten Gehapparate, und Metzger bildete die Massagetechnik aus. Aber das waren Ausnahmen; im ganzen war damals von einer methodischen Pflege der mechanischen Orthopädie bei den Ärzten nichts zu merken, und vor allem hatte der vielbeschäftigte, allgemeine Chirurg für alle diese, viel Zeit und viel Geduld erfordernden Behandlungsmethoden meist keine Zeit und kein Interesse.

Eine Besserung war nur zu erwarten, wenn sich Chirurgen ausschließlich der Orthopädie widmeten, und nicht nur die interessanten Operationen, sondern auch die weniger erfreuliche Anpassung und Überwachung der Bandagen und die Ausübung der Massage und Gymnastik übernahmen.

Die ersten Vollorthopäden dieser Art hatte Amerika in Taylor, Sayre und Gibney in New York, Bradford in Boston, Ridlon in Chicago. In Italien war Panzeri der erste Chirurg, der sich auf orthopädische Leiden beschränkte: ihm folgte der für die Orthopädie viel zu früh verstorbene Codivilla. In England waren Tubby und Robert Jones, in Frankreich Kirmisson und Redard die ersten Orthopäden.

Den deutschen Chirurgen fiel es am schwersten, sich auf die Orthopädie zu beschränken. Einer der ersten deutschen Chirurgen, der hauptsächlich Orthopädie trieb, und der vor allem in der mechanischen Behandlung der Klumpfüße und der rachitischen Beinverbiegungen für seine Zeit bewundernswerte Resultate erzielte, war Gustav Krauß in Darmstadt.

Ihm folgte Julius Wolff, der Schöpfer des Transformationsgesetzes. Sein Hauptinteresse galt orthopädischen Fragen. Aber er trieb daneben immer noch allgemeine Chirurgie.

Der erste deutsche Chirurg, der ein Vollorthopäde in unserem Sinne wurde, war Adolf Lorenz in Wien. Er war in allen Sätteln gerecht.

Seine anatomischen Untersuchungen über die Plattfüße, die Skoliose, sowie die angeborene Hüftverrenkung waren grundlegend. Seine unblutigen Operationen zur Heilung des Klump- und Plattfußes, der X- und O-Beine, der Gelenkkontrakturen und der angeborenen Hüftverrenkung, die Konstruktion der Gipsverbände und des Gipsbettes waren Großtaten, durch welche Lorenz zum Vater der modernen Orthopädie geworden ist.

Etwas später wandte sich Albert Hoffa der Orthopädie zu. Seine tatkräftige Initiative, sein rastloser Fleiß und sein großes organisatorisches Talent förderten unsere junge Wissenschaft außerordentlich.

Hoffa schrieb das erste große deutsche Lehrbuch der Orthopädie; er schuf die Deutsche Zeitschrift für orthopädische Chirurgie und er war einer der Gründer der deutschen Gesellschaft für orthopädische Chirurgie. Er suchte nicht allein durch eigene Forschungen, die sich fast auf alle Gebiete der Orthopädie erstreckten, unser Wissen und Können zu vermehren; sondern er erwarb sich auch dadurch ein besonderes Verdienst, daß er Behandlungsmethoden, die bis dahin nur in den Händen einzelner gelegen hatten, zum Allgemeingut der Orthopäden zu machen suchte. Das gilt besonders von der Massage und von der anfangs viel verkannten Hessingschen Apparattechnik.

Die Arbeiten von Lorenz, Hoffa und ihrer Schüler gaben der deutschen Orthopädie eine hervorragende Stellung. Davon soll unser Buch selbst Zeugnis ablegen.

Trotzdem stellten sich der weiteren Entwicklung der deutschen Orthopädie zunächst große Schwierigkeiten entgegen, weil es an klinischen Arbeitsstätten für die Orthopäden fehlte. Vor allem machte sich dieser Mangel an den Universitäten fühlbar. Auch heute existieren in Deutschland nur drei selbständige orthopädische Polikliniken (Berlin, Leipzig und München), und nur fünf Lehraufträge für orthopädische Chirurgie (Berlin, Breslau, Leipzig, München, Würzburg), die mit einer Ausnahme an Extraordinarien übertragen sind. In der Beziehung ist Deutschland noch rückständig. In Amerika finden sich an jeder besseren Universität orthopädische Kliniken und Polikliniken und über 30 Ordinariate für den Unterricht in der Orthopädie. Die Geschichte der deutschen Universitäten lehrt, daß für junge Fächer erst nach langem Kampfe und jahrelangem Warten Arbeitsstätten an den Universitäten entstehen; die deutsche Orthopädie hätte deshalb noch lange auf die Erfüllung ihrer Wünsche, Kliniken zu bekommen, warten müssen, wenn nicht die soziale Bewegung der Krüppelfürsorge in Fluß gekommen wäre.

Die Krüppelfürsorge hatte von Deutschland im Jahre 1832 mit der Gründung der Münchener Krüppelanstalt ihren Ausgang genommen und hatte sich bis zum Anfang unseres Jahrhunderts — von wenigen Ausnahmen abgesehen — vorwiegend der Erziehung der unheilbaren Krüppel gewidmet. Die großen Fortschritte, welche die moderne Orthopädie gemacht hatte, verlegten aber das Schwergewicht der Krüppelfürsorge auf die Behandlung der heilbaren Krüppel. Durch die Tätigkeit der Bayerischen Genossenschaft des Johanniterordens, welche 1903 einsetzte und sich über ganz Bayern erstreckte, wurde festgestellt, daß die Heilung eines Krüppels — entgegen den bis dahin herrschenden Anschauungen — verhältnismäßig billig war (im Durchschnitt 140 M.). Eine Reichsstatistik der Krüppelkinder, welche wir Biesalskis tatkräftigem Vorgehen verdanken, brachte im Jahre 1907

den Nachweis, daß in Deutschland allein gegen 100000 Krüppelkinder unter 14 Jahren sich finden. Daß das Krüppelelend eine schwere Belastung der Armenpflege bedeutete, war den einschlägigen Stellen schon lange bekannt, und deshalb fanden unsere Bestrebungen, Deutschland eine zweckentsprechende Krüppelfürsorge zu schenken, die das Hauptziel in der Heilung der Krüppel sieht, bei den Regierungen, den Volksvertretungen, den Städten und der öffentlichen Wohltätigkeit ein warmes Entgegenkommen. Die Deutsche Krüppelfürsorge ist in der Deutschen Vereinigung für Krüppelfürsorge zusammengefaßt, die regelmäßig Kongresse veranstaltet und eine eigene Zeitschrift herausgibt.

Es entstanden eine große Anzahl von Krüppelheilanstalten (im Jahre 1912 gab es in Deutschland 53 Anstalten), die der modernen Orthopädie nicht nur ein Feld zur sozialen Betätigung, sondern auch zur Forschung und zum Ausbau der Wissenschaft boten. Die Aufgabe der nächsten Zeit muß sein, überall nach Möglichkeit den Zusammenhang zwischen diesen neu entstandenen Krüppelanstalten und den Universitäten herzustellen; zunächst im Interesse der Universitäten selbst; denn die Krüppelanstalten führen den Universitäten ein reiches Krankenmaterial zu; dann aber auch im Interesse der sozialen Seite der Krüppelfürsorgebewegung, denn der Schwerpunkt der Krüppelprophylaxe wird immer in der Ausbildung der Studierenden in der Orthopädie liegen.

**Literatur.**

Andry, M., L'orthopédie, Paris 1741 (ins Deutsche übersetzt von Philopädion, Berlin 1744).
Delpech, Die Orthomorphie. Weimar 1830.
Hieronymi Fabricii ab Acqua pendente, Wundarznei (deutsche Übersetzung von Joh. Scultetus. Norimb. 1763).
Hippokrates, übersetzt von Robert Fuchs, München bei Lüneburg 1895—1900.
Paré, Ambrosius, Chirurgie. Amsterdam 1586.
Seutin, Baron, Abnehmbarer, unveränderlicher Verband (übers. von Dr. C. G. Burger. Stuttgart 1851).
Stromeyer, Rusts Magazin 1883.

## Ursachen und Wesen der Deformitäten.

Die Deformitäten bilden das hauptsächlichste Arbeitsfeld der orthopädischen Chirurgie. Im Interesse einer wirksamen Prophylaxe liegt es deshalb, Klarheit über die Entstehung der Deformitäten zu bekommen, soweit das bei dem heutigen Stande unserer Wissenschaft möglich ist.

Eine große Anzahl von Deformitäten entsteht vor der Geburt, besonders durch Zwangshaltungen, ein kleinerer Teil während der Geburt durch Verletzungen, und eine dritte große Gruppe nach der Geburt aus sehr verschiedenen Ursachen.

### I. Die angeborenen Deformitäten.

Von den Deformitäten, welche die Kinder mit auf die Welt bringen, wissen wir, daß sie auf drei verschiedene Arten entstehen können.

Eine Gruppe von angeborenen Deformitäten wird bedingt durch

**Fehler in der Keimanlage.**

Ein typisches Beispiel bilden die Kinder, welche sechs oder mehr Finger oder Zehen haben. Ein anderes Beispiel von fehlerhafter Keimanlage liefert die angeborene Skoliose. Es kommt vor — und nach den

Untersuchungen von Böhm scheint das viel häufiger zu sein als wir früher angenommen hatten —, daß in der sonst normalen Wirbelsäule ein halber überzähliger Wirbel sich ausbildet (s. angeb. Skoliose). Dadurch erfährt die Wirbelsäule eine Krümmung, und die Ausbildung einer Skoliose ist die Folge.

Über die letzten Ursachen dieser fehlerhaften Keimanlage wissen wir noch nichts. Nur so weit ist durch eine große Anzahl von Beobachtungen festgestellt, daß Keimfehler sich vererben können. So beobachtet man überzählige Finger oder Zehen nicht selten in mehreren Generationen derselben Familie.

Eine zweite und wohl die häufigste Art von angeborenen Deformitäten wird erzeugt durch

**Zwangshaltungen des Fötus**

im Uterus. Wenn durch Beckenenge oder durch Fruchtwassermangel die normale Beweglichkeit des Fötus aufgehoben oder eingeschränkt wird, so erstarren die eingeklemmten Teile in der Zwangsstellung.

Am klarsten ist die Entstehung dieser Deformitäten in den seltenen Fällen, wo alle Gelenke der Extremitäten Kontrakturen aufweisen, wo die Kinder mit angeborenen Hüftverrenkungen, Genua recurvata, Klumpfüßen, Ellbogenkontrakturen und Klumphänden zur Welt kommen. Bei ihnen müssen im intrauterinen Leben lange Zeit Einklemmungen beider Arme und beider Beine in der Weise bestanden haben, daß die Oberschenkel in den Hüften maximal gebeugt, die Unterschenkel im Knie überstreckt und die Füße in Klumpfußstellung gegen Brust und Bauch gepreßt waren, während die Arme zwischen den seitlichen Partien des kindlichen Körpers und der Uteruswandung eingeklemmt wurden.

Fig. 6. Intrauterine Zwangshaltung, welche zur Entstehung von Klumpfüßen führen kann.

Schwieriger zu verstehen ist es, wenn eine einzelne Deformität — und das ist die Regel — durch Zwangshaltung entsteht. Man beobachtet, daß Kinder, die eine Hüftverrenkung mit zur Welt bringen, noch lange Zeit nach der Geburt den Oberschenkel der kranken Seite in der Hüfte gebeugt halten. Diese Beobachtung kann man sich nur dadurch erklären, daß der Oberschenkel im Uterus lange Zeit in derselben Beugestellung festgehalten war. Auch bei den angeborenen Klumpfüßen (Fig.6) sieht man nicht selten in den kreisrunden Dekubitusnarben am äußeren Malleolus oder am Talus post partum noch die sichern Zeichen dafür, daß im intrauterinen Leben ein abnormer Druck gegen den kindlichen Fuß stattgefunden haben muß. Wir fragen uns aber heute noch vergeblich: warum ist nur ein Abschnitt des kindlichen Körpers eingeklemmt gewesen, wenn ein so allgemein wirkendes Moment, wie z. B. Fruchtwassermangel, die Ursache der Zwangshaltung war? Oder: warum beobachten wir die angeborene Hüftverrenkung häufiger bei Mädchen, und die Klumpfüße — im Gegensatze dazu — öfter bei Knaben?

Leichter zu verstehen ist die Entwicklung einer einzelnen Deformität, wenn

**Amnionstränge**

einen einzelnen Fuß oder einen anderen einzelnen Gliedabschnitt umschnüren und festhalten. Der Druck dieser Amnionstränge kann den Fuß in Klumpfußstellung festhalten und in diesem Sinne deformieren; er kann aber auch Finger, Zehen und selbst ganze Arme und Hände, Füße und Beine abschnüren und zum Absterben bringen. Dadurch erklären sich die im allgemeinen seltenen angeborenen Gliedddefekte.

Eine sehr seltene Ursache von angeborenen Deformitäten endlich bilden

**intrauterine Erkrankungen des Fötus.**

Auf solche führen wir gewisse Erkrankungen des Skeletts, besonders die Chondrodystrophie und die Osteogenesis imperfecta zurück.

## II. Die während der Geburt entstandenen Deformitäten.

Die gemeinsame Ursache aller dieser Deformitäten bildet die Verletzung des Kindes während der Geburt.

Allgemein bekannt, in der Regel aber ganz harmloser Natur, ist die Deformierung, welche der kindliche Kopf während der Geburt häufig erfährt.

Ernster zu nehmen ist ein Muskelriß im Sternocleidomastoideus. Diese Verletzung kann, wenn sie nicht rechtzeitig behandelt wird, den Anlaß zur Entstehung eines Schiefhalses geben.

Und noch viel verhängnisvoller können Gehirnblutungen werden, die besonders häufig bei schwächlichen oder frühgeborenen Kindern beobachtet werden, welche entweder eine sehr schwere Geburt durchzumachen hatten, oder welche scheintot zur Welt kamen und durch Schwingungen erst wieder ins Leben zurückgerufen werden mußten. Infolge solcher zerebralen Blutungen kann sich die eine Form der zerebralen Kinderlähmung, die sog. Littlesche Gliederstarre entwickeln.

Eine weitere, nicht sehr seltene, Entbindungslähmung kommt an der Schulter und am Arm vor; besonders wenn der Arm hinter dem kindlichen Rücken eingeklemmt war und gewaltsam gelöst werden mußte, kann es zu Verletzungen verschiedener Art kommen. Man hat dieselben bisher unter dem Namen „Entbindungslähmungen der Schulter“ zusammengefaßt, und man hat in der Regel angenommen, daß es sich um Verletzungen des Plexus brachialis handelte. Bei der Untersuchung einer größeren Anzahl solcher Fälle fand ich aber, daß nur ein kleiner Teil dieser sog. Entbindungslähmungen auf Verletzungen des Plexus brachialis beruht, bei den meisten anderen Fällen handelt es sich um Kapselschrumpfungen, die durch eine bei dem Geburtsakt vorgekommene Distorsion des Schultergelenkes oder in vereinzelten Fällen durch eine Epiphysenlösung des Humerus oder durch eine metaphysäre Fraktur bedingt waren.

Gerade dieses Beispiel zeigt, wie notwendig es ist, die Ursache der Deformitäten genau festzustellen. Die Folgen einer Plexusverletzung können wir auch heute noch in vielen Fällen nicht beseitigen, die Folgen einer Schultergelenksdistorsion lassen sich aber ganz sicher

beheben, wenn die Diagnose sofort gestellt und die Behandlung früh begonnen wird.

Am Bein beobachtet man als häufigste Geburtsverletzung den Bruch des Schenkelhalses oder der Diaphyse des Oberschenkels nach schweren Extraktionen an den Füßen.

## III. Die nach der Geburt erworbenen Deformitäten.

Bei weitem die häufigste und zugleich die dem Lebensalter nach früheste Ursache aller erworbenen Deformitäten ist die **Rachitis.** Sie setzt die Festigkeit der Knochen herab, und infolge davon sehen wir unzählige Plattfüße, O-Beine, X-Beine, Schenkelhalsverbiegungen im Sinne der Coxa vara, Beckenverengerungen, Skoliosen und Kyphosen entstehen.

Die — nach den Untersuchungen von Recklinghausen — wahrscheinlich mit der Rachitis identische

**Osteomalacie**

kann die gleichen Veränderungen am ausgewachsenen Körper — besonders bei Frauen — hervorrufen.

Ebenso klar verständlich, wie bei den Knochenerweichungen, ist die Entstehung von Deformitäten bei

**Knochenentzündungen.**

Wenn bei einem tuberkulösen Kniegelenk ein großer Teil des Condylus externus femoris durch den tuberkulösen Prozeß zerstört wurde, so muß ein Genu valgum entstehen; oder wenn durch dasselbe Leiden der Malleolus internus zugrunde gegangen ist, so ist die Entwicklung eines Pes varus selbstverständlich.

Umgekehrt kann eine Osteomyelitis das Wachstum eines Radius so übermäßig anregen, daß der Radius länger wird als die Ulna und dadurch die Hand in Varusstellung drängt.

Nicht ganz so einfach, wie bei den Knochenentzündungen, ist die Entstehung der Kontrakturen bei den

**Gelenkentzündungen.**

Bei den meisten Gelenkentzündungen sehen wir, daß unwillkürlich von den Patienten bestimmte Gelenkstellungen dauernd eingenommen werden, so z. B. bei den Kniegelenkentzündungen eine Beugestellung von 140°, bei den beginnenden Hüftentzündungen eine Beuge- und Abduktionsstellung von 150°. Es ist leicht zu verstehen, daß bei den oft schweren intraartikulären Zerstörungen und Verwachsungen diese zunächst willkürlich eingenommene Stellung zu einer dauernden Deformität wird. Doch bestehen noch Meinungsverschiedenheiten darüber, warum die Kranken diese charakteristischen Gelenkstellungen einnehmen.

Bonnet hat die ersten Untersuchungen darüber im Jahre 1845 angestellt und hat bewiesen, daß die gleichen Stellungen an der Leiche künstlich erzeugt werden können, wenn man Leimmasse in das Gelenk injiziert und so einen hohen intraartikulären Druck herstellt. Bonnet schloß daraus, daß bei diesen Gelenkstellungen das Gelenk die meiste Flüssigkeit faßt, und daß diese Gelenkstellung rein mechanisch durch den Druck der eingespritzten Flüssigkeit erzeugt wird.

Allein man beobachtet sehr häufig die gleiche Gelenkstellung, ohne daß eine Flüssigkeitsansammlung im Gelenke nachzuweisen ist. Deshalb muß mindestens neben der mechanischen Entstehung eine andere Möglichkeit für die Ausbildung der Gelenkkontrakturen bestehen. Man hat angenommen, daß die Kranken

reflektorisch diese Stellung einnehmen, weil sie in dieser Stellung die geringsten Schmerzen haben. Tatsächlich findet man bei solchen Kranken im Frühstadium, daß die Muskeln in der Umgebung des Gelenkes stark angespannt sind und das Gelenk ängstlich in der pathognomischen Beugestellung fixieren und dadurch den Schmerz fernhalten. Wenn aber die Muskeln erschlaffen, sinkt das Gelenk in die Streckstellung zurück und der Schmerz kehrt sofort wieder. Dadurch erklären sich die nächtlichen Schmerzanfälle, die man besonders bei tuberkulösen Gelenkentzündungen so oft beobachtet, solange das kranke Gelenk nicht in einer Schiene oder einem Verbande gestützt ist.

König glaubte, daß diese Kontrakturstellung der entzündlichen Gelenke bedingt sei durch zufällige Haltungen des Kranken. Wenn die Gelenkkapsel bald zerstört wird, z. B. durch eine Sepsis, so scheint auch tatsächlich die Königsche Annahme zuzutreffen. Wir vermissen häufig in solchen Fällen die typischen Kontrakturstellungen und sehen das Gelenk in der Lage erstarren, in der es zufällig im Bett gehalten wurde. Bei den allmählich sich entwickelnden Kontrakturen, z. B. bei den tuberkulösen Gelenkentzündungen, sieht man aber immer die gleiche typische Stellung — ganz gleich, ob der Patient außer Bett ist, Krücke oder Stock benutzt, oder ob er von Anfang an dauernde Bettruhe beobachtet hat. Die Ursache dieser Kontrakturstellungen muß deshalb eine andere sein.

Spitzy macht darauf aufmerksam, daß die „Mittelstellung" der Gelenke, die wir bei Entzündungen beobachten, der Gelenkhaltung der Vierfüßler entspricht.

Bade nimmt an, daß die Entzündungsvorgänge an der Beugeseite intensiver sind, weil dort die hauptsächlichsten Blut- und Lymphbahnen verlaufen, und daß deshalb die Gelenke die Beugestellung einnehmen.

Nach Ludloffs Ansicht entstehen die arthrogenen Kontrakturen in folgender Weise:

„Sobald eine größere Sekretion oder eine Schwellung und Entzündung der Synovialis eintritt, reichen die fibröse Kapsel, solange sie nicht gedehnt ist, und die Verstärkungsbänder wegen des jetzigen Mißverhältnisses ihrer Länge zum neuen Gelenkinhalt nicht mehr aus, um die Flexion oder Extension bis zur normalen Grenze ausführen zu lassen. Es tritt auf diese Weise eine konzentrische Einengung des Bewegungsfeldes ein. Auch in Narkose bei beginnendem Fungus kann man z. B. am Kniegelenk und am Hüftgelenk weder vollständig beugen noch vollständig strecken, selbst bei vollständig erschlaffter Muskulatur. Je mehr die Schwellung zunimmt, desto mehr nimmt die Extensions- und Flexionsmöglichkeit ab und wird konzentrisch nach der Mittelstellung zu eingeengt. In dieser Mittelstellung, in der alle Teile des Gelenkes gleichmäßig ge- oder entspannt sind, werden die Gelenkenden sowohl durch bindegewebige Pannusmassen im Gelenk und später durch Retraktion der bindegewebigen Teile der zur Untätigkeit verurteilten Muskeln fixiert.

Jede gleichmäßige intraartikuläre Spannung muß das Gelenk in Mittelstellung drängen, der intraartikuläre, überall ausweichende Erguß wird aber nur so lange die Mittelstellung herbeiführen, als die Weichteile noch nicht gedehnt sind. Die Dehnung erfahren zuerst die weniger festen Teile der Kapsel, die vorgebuchtet werden, später aber auch die Verstärkungsbänder. Deshalb entstehen durch große Ergüsse hauptsächlich Schlottergelenke (z. B. bei der Arthropathia tabica oder dem chronischen Hydrops nach Gelenkkontusion), aber in der Regel keine Kontrakturen."

Ich nehme an, daß die mechanische und reflektorische Entstehung der Gelenkkontrakturen im Grunde durch dasselbe Moment bedingt wird. Bei einem starken Erguß drängt sich die Flüssigkeit am meisten gegen die kürzesten Kapselpartien, z. B. beim Kniegelenk gegen die hintere Kapsel an, wölbt dieselbe vor und zwingt dadurch den Unterschenkel, sich in Beugestellung zu begeben.

Genau wie der mechanische Druck der Flüssigkeit wirkt der Schmerz. Auch der Schmerz macht sich am meisten an den relativ kürzesten Kapselpartien — am Kniegelenk ist das die hintere Kapsel, am Hüftgelenk die vordere Kapsel — geltend, weil diese Kapselpartien am meisten durch eine entzündliche Infiltration in Spannung versetzt werden.

Die Verhältnisse an der entzündeten Gelenkkapsel sind wahrscheinlich ähnlich wie bei einer Phlegmone der Hand. Eine Phlegmone in dem straffen, gespannten Unterhautzellgewebe der Hohlhand macht sofort starke Schmerzen und veranlaßt den Patienten, Hand und Finger zu beugen, um die infiltrierte Hautpartie zu entspannen. Eine Phlegmone in dem lockeren verschieblichen Gewebe des Handrückens macht dagegen meist geringe Beschwerden und erzeugt keine Kontrakturstellung.

Aus demselben Grunde empfinden die Patienten bei einer Gelenkentzündung den Schmerz hauptsächlich in den relativ kürzesten, straff gespannten Kapselpartien, und suchen diese reflektorisch zu entspannen. Deshalb beugen — nach meiner Ansicht — die Patienten ihr entzündetes Hüft-, Knie- oder Ellenbogengelenk.

Eine andere Art von Gelenkkontrakturen, deren Entstehung ebenfalls lange Zeit ein Gegenstand des Streites war, bieten die

**Lähmungen.**

Bei einer Gruppe — dazu gehören vor allem die zerebralen Kinderlähmungen — bildet sich die Kontraktur durch übermäßig starke und zu häufige Zusammenziehung einzelner Muskeln, durch Muskelspasmen, aus. So entstehen die Adduktionskontrakturen beim Little durch Spasmen der Adduktoren, die Spitzfüße durch Spasmen der Achillessehne usw.

Eine zweite Gruppe von paralytischen Gelenkkontrakturen entsteht durch Ausfall eines oder mehrerer Muskeln. Den Typus dieser schlaffen Lähmungen bildet die Poliomyelitis. Die Entstehung dieser Kontrakturen ist oft diskutiert worden; doch dürfte heute allgemein die antagonistische Hypothese Seeligmüllers angenommen sein. Seeligmüller lehrt, daß der Zug der gesunden, erhaltenen Muskeln das gelähmte Glied deformiert. Wenn z. B. die Supinatoren des Fußes, der Tibialis anticus und posticus, gelähmt sind, so ziehen die erhaltenen Pronatoren, die Peronei und der Extensor digitorum den Fuß in die Pronations-, die Valgusstellung.

Derartige Beobachtungen hat in den letzten 20 Jahren jeder Orthopäde so unendlich oft machen können, daß an der allgemeinen Gültigkeit der Seeligmüllerschen Annahme nicht zu zweifeln ist. Doch sind die Antagonisten nicht ausschließlich bestimmend für die Entstehung einer paralytischen Deformität. Wir sehen nicht selten bei einem total gelähmten Fuße, wenn der Zug der Antagonisten vollständig in Wegfall kommt, einen Spitzklumpfuß sich entwickeln durch den Bettdeckendruck; oder wir beobachten bei einem völlig gelähmten Bein, das von einem Krückengänger frei hängend mitgeschleift wird, ohne belastet zu werden, gelegentlich durch den Zug des freihängenden Beines die Ausbildung einer Coxa valga. Aber im großen und ganzen wird doch die Form der paralytischen Kontrakturen bedingt durch die Arbeit der Antagonisten.

**Vestimentäre Deformitäten.**

Ein klassisches Beispiel für die Entstehung von Deformitäten durch unpassende Kleidung bildet der durch spitze Schuhe verursachte Hallux valgus.

Ebenso klar ist das — zuerst von Lücke beschriebene — Auftreten von X-Beinen durch die an der Außenseite der Oberschenkel verlaufenden sog. amerikanischen Strumpfhalter.

Daß die „Wespentaille“ ein Erzeugnis des geschnürten Korsetts ist, wissen heute auch die Laien. Weniger bekannt ist aber, daß auch eine nicht übertrieben schlanke Taille durch die weibliche Kleidung erzeugt wird. Ich habe an Patientinnen, die ich jahrelang beobachtet habe, und an denen ich alljährlich Kontrollzeichnungen des Rückens anfertigte, die charakteristische weibliche Taille erst mit dem Binden der Rockbänder oder dem Tragen des Korsetts sich ausbilden sehen.

Dabei braucht das Korsett nicht etwa stark geschnürt zu sein, sondern es genügt ein lose angelegtes Korsett, um das Wachstum des jugendlichen Körpers in der Taillengegend hintanzuhalten.

Endlich sei noch als eine Abart der vestimentären Deformitäten der Spitzklumpfuß erwähnt, welcher bei monatelangem Krankenlager und schlechter Pflege durch den Druck dre Bettdecke sich entwickelt. Die frühzeitige Benutzung einer Reifenbahre verhütet die Entstehung solcher Spitzfüße.

## Die Überlastungsdeformitäten.

Der Name „Überlastungsdeformität" ist von Hübscher vorgeschlagen. Er scheint das Wesen dieser Deformitäten besser wiederzugeben als der gewöhnlich gebrauchte Ausdruck „Belastungsdeformität". Am klarsten ist der deformierende Einfluß der Überlastung bei der Entstehung des Plattfußes.

Ein Beispiel aus der Praxis zur Erläuterung:

Ein hoch aufgeschossenes zartes Mädchen von 16 Jahren kommt in eine Schweizer Pension. Viele Pensionsmütter haben den Ehrgeiz, durch eine rasche Gewichtszunahme das körperliche Wohlbefinden ihrer Zöglinge zu beweisen. Es werden reichlich Mehlspeisen verabreicht, der Aufenthalt in der frischen Bergluft steigert den Appetit, und auf diese einfache Weise können innerhalb weniger Monate Gewichtszunahmen von 15—20 Pfund erfolgen. Diesem fast plötzlich entstandenen Mehrgewicht sind die Bänder und Muskeln des Fußes nicht gewachsen; sie geben nach und aus dem gut geformten Fuß, den das Kind mit in die Pension gebracht hat, wird innerhalb weniger Monate ein Plattfuß.

Bei dieser Fußdeformität bestreitet meines Wissens niemand den schädigenden Einfluß der Überlastung. Für die übrigen Deformitäten erkennen aber viele Autoren der neueren Zeit die Entstehung durch die Überlastung nicht an. Man darf fast sagen, es gilt nicht mehr für zeitgemäß, von Belastungsdeformitäten zu sprechen.

Besonders für die Skoliose wird von vielen Fachgenossen, besonders von Böhm, bestritten, daß die Überlastung der einen (konkaven) Seite der Wirbelsäule, welche z. B. bei schlechter Schreibhaltung (habituelle Skoliose) oder bei Verkürzung eines Beines (statische Skoliose) eintritt, eine echte Skoliose erzeugen soll. Diese Autoren wollen die Hauptzahl der nach der Geburt entstandenen Skoliosen auf Rachitis zurückführen. Nun macht aber die Knochenerweichung allein noch keine Skoliose beim rachitischen Säugling, sondern erst dann, wenn eine habituelle Einstellung der Wirbelsäule in einem seitlichen Bogen, z. B. beim Tragen der Säuglinge auf einem Arm, hinzukommt, erst dann bildet sich eine Skoliose aus. Schon da müssen also zwei Momente, die Knochenerweichung und die Überlastung der einen Seite der Wirbel zusammenwirken, um eine Skoliose zu erzeugen.

Es ist von vornherein wahrscheinlich, daß auch bei den meisten Skoliosen, die nach dem 2. Jahre entstehen, diese beiden Faktoren zur Wirkung kommen müssen. Bei einem kerngesunden, knochenfesten Individuum erzeugt eine stundenweise Überlastung nicht gleich eine Deformität; sonst müßten alle Schulkinder Skoliosen und alle Bäckerlehrlinge X-Beine haben. Wenn aber eine abnorme Weichheit und Nachgiebigkeit der Knochen hinzukommt, dann sind die

Bedingungen wie bei der rachitischen Skoliose der Säuglinge und dann kann die Überlastung eines Knochens deformierend wirken.

Soweit dürfte eine ziemliche Übereinstimmung unter den Fachgenossen bestehen. Die Meinungen weichen aber auseinander, wenn die Art dieser Knochenerweichung erörtert wird.

Das Vorkommen von Knochenerweichungen in späteren Lebensjahren, vor allem zwischen dem 12. und 18. Jahre, ist durch Beobachtungen bei verschiedenen Deformitäten sicher gestellt. Hoffa konnte bei Sektionen von jugendlichen Skoliotikern feststellen, daß die Wirbel so weich waren, daß sie durch den Druck der Finger zusammengepreßt werden konnten. Ich habe wiederholt bei der Operation von X- und O-Beinen den Knochen so morsch gefunden, daß z. B. beim Ablösen des Periosts das stumpfe Elevatorium in den Markraum des Knochens eindrang.

Mikulicz, welcher ähnliche Beobachtungen gemacht hat, nahm an, daß alle diese Knochenverbiegungen auf Spätrachitis beruhten. Allein der Beweis, daß die Knochenverbiegungen in der Adoleszenz regelmäßig oder meist auf Rachitis zurückzuführen sind, ist noch nicht erbracht. Gegen einen solchen Zusammenhang dieser Knochenerweichungen mit der echten Rachitis spricht vor allen Dingen, daß dabei nur ausnahmsweise sich die bekannten Zeichen der Rachitis an dem ganzen Knochensystem, z. B. die Auftreibung der Epiphysen an den Rippenknorpeln finden, und daß der erweichende Knochenprozeß sich in der Regel auf diejenige Stelle des Skeletts beschränkt, welche durch Überlastung zu stark in Anspruch genommen sind, z. B. bei den Bäckern das untere Ende des Femur, bei den landwirtschaftlichen Arbeitern der Schenkelhals und bei den Schulkindern die Wirbelsäule.

Trotzdem glauben viele Autoren (unter unseren Mitarbeitern vor allem Riedinger), daß bei diesen Deformitäten in der Adoleszenz genau wie im Säuglingsalter fast stets Rachitis die Ursache ist, weil sie schwere Verbiegungen und Deformierungen des Knochens ohne eine echte Rachitis für unwahrscheinlich halten.

Nun gibt es aber eine Knochendeformität, welche mit der Sicherheit eines Experiments sich bei jedem Kinde ausbildet, wenn eine Gastrocnemius-Insuffizienz längere Zeit besteht, ganz gleich, ob es Rachitis gehabt hat oder nicht. Das ist die Deformierung des Calcaneus.

Wenn die Achillessehne zu lang und dadurch unwirksam geworden ist, z. B. nach einer Tenotomie — bekannt sind diese Muskelinsuffizienzen bei den tenotomierten Spitzfüßen der Littlekinder —, oder wenn durch eine Poliomyelitis der Gastrocnemius vollständig gelähmt ist, so genügt der normale Zug der kurzen Fußsohlenmuskulatur, um den Calcaneus in der durch Fig. 8 wiedergegebenen Weise zu deformieren und einen Hohlfuß zu schaffen.

Diese Umformung des Knochens hat sicher nichts mit einer Rachitis oder mit einer Osteomalacie oder einer anderen spezifischen Knochenerweichung zu tun, sondern das ausschlaggebende Moment bei der Entstehung der Deformität ist der einseitige Zug der Fußsohlenmuskulatur.

Dabei mag allerdings die Deformierung des Knochens erleichtert werden durch Störungen in der Blutzirkulation. Bei einer Lähmung des Gastrocnemius kommen zahlreiche Blutgefäße in Wegfall, und vor allem wird die Wegschaffung des venösen Blutes und der Lymphe durch den Wegfall der energischen Kontraktionen der Wadenmuskulatur erschwert. Das sehen wir ja an den blauroten kalten Füßen solcher Patienten in unverkennbarer Weise. Unter diesen un-

günstigen Zirkulationsverhältnissen kann auch die Ernährung des Calcaneus und damit die Festigkeit seines Baues leiden und er kann nachgiebiger gegenüber einem einseitigen Zug werden als ein normaler Calcaneus. — Aber — das sei noch einmal mit aller Bestimmtheit hervorgehoben — für irgendeine spezifische Knochenerweichung spricht nichts bei dieser Umformung des Calcaneus nach Gastrocnemius-Insuffizienz.

Man kann sich auf Grund dieses Beispiels sehr gut vorstellen, daß auch bei der Entstehung von Überlastungsdeformitäten, beim X-Bein, bei der Coxa vara und bei der Skoliose, Störungen in der Blutzirkulation die Festigkeit des Knochens herabsetzen und ihn gegen deformierende Einflüsse nachgiebiger machen. Tatsächlich sehen wir diese Überlastungsdeformitäten besonders bei Individuen auftreten, welche charakteristische Zeichen einer mangelhaften Zirkulation zeigen; bei den Schulkindern sind es die Zöglinge, die besonders anämisch sind, an exsudativer Diathese leiden oder den sog. lymphatischen Habitus zeigen; bei den Handwerkern sind es muskelschwache Individuen, bei denen die blaurote Farbe der Beine schon bei bloßer Betrachtung die Störung in der Blutzirkulation zeigt.

Fig. 7. Röntgenbild des gesunden Fußes (vgl. Fig. 8).

Fig. 8. Röntgenbild eines Calcaneus-Hackenfußes.

Zum Teil mögen diese Zirkulationsstörungen bedingt sein oder wenigstens noch verstärkt werden durch die Art der Beschäftigung, z. B. durch das lange Stehen der Bäcker- und Schlosserlehrlinge. Ich halte deshalb fest an der Ursache der Entstehung von Deformitäten durch den Einfluß der Überlastung; ich gebe zu, daß dabei schlechte Zirkulationsverhältnisse im Knochen eine Deformierung des Knochens erleichtern mögen; ich halte aber nicht das regelmäßige Hinzukommen eines spezifischen Erweichungsprozesses, in der Form der sog. Rachitis tarda, für notwendig, um erst eine Verbiegung oder eine Deformierung des Knochens zu schaffen.

Mit diesen Ausführungen sind die Einwände, welche gegen die Aufstellung einer Belastungsdeformität erhoben worden sind, nicht erschöpft. Julius Wolff hat gegen die Gültigkeit dieser Lehre die inneren Strukturverhältnisse des Knochens ins Feld geführt (Fig. 9).

Es war schon früheren Forschern eine gewisse Regelmäßigkeit in dem Aufbau und der Anordnung der Spongiosabälkchen aufgefallen. Besonders zogen die inneren Strukturverhältnisse des Knochens am oberen Ende des Femur die Aufmerksamkeit des Anatomen Hermann v. Meyer auf sich. Doch vermochte niemand die Ursache dieser eigentümlichen Anordnung der Spongiosabälkchen an dieser Stelle zu erklären, bis der Mathematiker Culmann zufällig ein Präparat des Femur, welches Hermann v. Meyer gezeigt hatte, sah. Culmann erkannte sofort, daß die Spongiosabälkchen des Femur sich genau dort fanden, wo der Knochen entweder durch Druck oder durch Zug beansprucht wurde. Der Aufbau der Knochen war also der gleiche, wie der eines ebenso geformten eisernen Trägers. Wie der Ingenieur einen solchen Träger nicht aus solidem Eisen herstellt, sondern, um Material und Gewicht zu sparen, aus einzelnen Schienenzügen aufbaut, welche nur an den Stellen angebracht werden, wo eine Beanspruchung durch Zug oder Druck stattfindet, wo dieselben also tatsächlich notwendig sind — genau so konstruktiv schien die Natur auch beim Aufbau des Knochens vorgegangen zu sein (Fig. 10)

Fig. 9. Strukturbild der Oberschenkelspongiosa nach Julius Wolff.

Fig. 10. Anordnung der Spongiosabälkchen im Femur nach Julius Wolff.

Weitere Untersuchungen, die besonders von Julius Wolff ausgeführt wurden, zeigten, daß die Erklärung Culmanns nicht nur für den Oberschenkelknochen, sondern auch für jeden anderen Knochen des normalen Skeletts Gültigkeit hatte, und daß die gleichen Gesetze wie für den normalen Knochen auch für den Aufbau der pathologisch veränderten Knochen wirksam sind. So konnte Wolff z. B. an Präparaten von Genu valgum feststellen, daß die meisten Knochenbälkchen sich im äußeren Kondylus, an der Stelle, wo die Knochen des X-Beines am stärksten aufeinander gepreßt wurden, fanden (Fig. 11).

Wolff schloß daraus: wenn ein Knochen abnorm belastet wird, wie beim X-Bein der äußere Kondylus, so bildet sich neue Knochenmasse an; Druck führt zum Anbau von Knochen und nicht zum Abbau.

Er setzte sich damit in direkten Widerspruch zu den bisherigen Anschauungen.

Volkmann und Hüter hatten sich bis dahin die Deformierung der Knochen bei einem X-Bein und anderen Deformitäten gerade umgekehrt gedacht. Sie hatten angenommen: Auf der äußeren Seite wird durch den abnorm gesteigerten Druck die Knochenmasse zum Schwund gebracht; auf der inneren Seite dagegen, wo die beiden Knochen voneinander entfernt werden, wo eine Druckentlastung stattfindet, bildet sich neuer Knochen und das Resultat dieser Umformung sollte dann das Genu valgum sein.

Die Lehre Wolffs, welche in einem klassischen Buche: „Das Gesetz der Transformation" niedergelegt ist, rief eine sehr lebhafte Diskussion hervor. Eine volle Einigkeit ist auch heute noch nicht unter den Forschern erzielt, doch ist so viel klar, daß die Schlüsse, die Wolff aus seinen Beobachtungen zog, nicht alle richtig waren. Durch zahllose Beobachtungen ist es zweifellos gemacht, daß der Knochen sich bei einer vermehrten Druckbeanspruchung bemüht, dieser Aufgabe gerecht zu werden und neue Knochenmassen ansetzt, entsprechend den Stellen, wo er funktionell beansprucht wird. Das hat besonders Wilhelm Roux durch seine Untersuchungen über die funktionelle Anpassung und den trophischen Reiz der Funktion bewiesen. Diese funktionelle Hypertrophie zeigt sich in klassischer Weise bei den Tibiadefekten. Wenn ein solches Bein trotz der fehlenden Tibia beim Gehen und Stehen fleißig benützt und belastet wird, so bildet sich so viel neue Knochenmasse an der einzigen Stütze des Unterschenkels, der Fibula, aus, daß sie doppelt so dick werden kann, als unter normalen Verhältnissen.

Fig. 11. Strukturbild der Tibia eines rechtsseitigen Genu valgum nach Julius Wolff.

Die gleiche Beobachtung macht man auch an einzelnen, funktionell besonders stark beanspruchten Stellen eines Knochens. Bei einem Crus varum wird auf der Innenseite der Tibia die Kortikalis viel stärker, als unter normalen Verhältnissen. Der belastete Condylus externus femoris des Genu valgum ist, wie schon gesagt war, reicher an Knochenbälkchen, als dieselbe Knochenstelle an einem normal geformten Bein. Auch der Keilwirbel der skoliotischen Wirbelsäule zeigt auf der konkaven Seite eine sehr erhebliche Zunahme der Knochenbälkchen.

Das Bestreben ist also zweifellos vorhanden, funktionell stark beanspruchte Knochenstellen durch Anbau von neuen Knochenbälkchen zu verstärken. Und wenn diese Neubildung von Knochenmasse genau der jeweiligen Beanspruchung und dem üblichen Befürfnis entsprechen würde, dann gäbe es tatsächlich keine Be- oder Überlastungsdeformitäten und auch die meisten anderen knöchernen Deformitäten wären dann unmöglich.

Das ist aber nicht der Fall! Die Ausbildung und Verschlimmerung der rachitischen X-Beine trotz der Belastung beim Stehen, die Ver-

schlimmerung der Skoliose trotz des funktionellen Reizes der Belastung, z. B. beim vielen Sitzen, zeigen aber, daß diese Knochenneubildung, wie Adolf Lorenz schon hervorgehoben hat, gerade bei unseren Patienten oft ungenügend ist. Belastung oder Überlastung können wohl zunächst zu Knochenneubildung anregen, aber in vielen Fällen ist diese Knochenneubildung ungenügend; es kann der Druck sogar zum Schwund der Knochenmasse führen, wie wir in klassischer Weise an der Usurierung des Sternums durch ein Aortenaneurysma, an den Abschleifungen des Femurkopfes bei der angeborenen Hüftverrenkung, bei der Arthritis deformans und der Coxa vara sehen.

Zusammenfassend dürfen wir sagen: Der Druck, der auf eine Partie des Knochens durch irgendeine habituelle Haltung, z. B. durch die X-Beinstellung der Beine auf den Condylus externus femoris, durch die habituelle Einstellung der Wirbelsäule in einem seitlichen Bogen auf die konkave Seite der Wirbelsäule ausgeübt wird, führt zunächst in der Regel zu einer Neubildung von Knochenmasse an der gedrückten Knochenstelle und dadurch zu einer Verstärkung der Knochen. Sehr oft erweist sich aber diese Knochenneubildung ungenügend, anscheinend besonders unter dem Einfluß von schlechten Ernährungs- und Zirkulationsverhältnissen des Knochens, und dann kann es zur Deformierung des Knochens, zu einer Zusammenpressung, zu einem teilweisen Schwund oder zu einer Verbiegung des Knochens kommen. Das wichtigste Moment bei der Entstehung dieser Deformitäten bildet die übermäßige Belastung, und deshalb ist an dem Begriff der Überlastungsdeformität durchaus festzuhalten.

## Statistik.

Die Krüppelzählung, welche auf Biesalskis Veranlassung im Jahre 1906—1907 in Deutschland stattgefunden hat, hat uns über die Häufigkeit der wichtigsten Deformitäten, soweit sie ein auffallendes Gebrechen darstellen, unterrichtet. Im ganzen Deutschen Reich, mit Ausnahme von Bayern, Baden und Hessen, wurden nach Biesalski unter den Kindern zwischen dem 1.—15. Jahre gezählt:

| | | | |
|---|---|---|---|
| 11 303 | Fälle | von Knochen- und Gelenktuberkulose | (15,0 %) |
| 11 165 | „ | „ Kinderlähmung | (14,8 %) |
| 9 167 | „ | „ hochgradiger Verkrümmung der Wirbelsäule | (12,1 %) |
| 8 401 | „ | „ Verrenkung | (11,1 %) |

Diese Zahlen geben eine gute Vorstellung über das Vorkommen der wichtigsten Deformitäten. Über die Häufigkeit der einzelnen Krüppelleiden unterrichtet uns annähernd die Bayerische Zählung, welche unter den Schulkindern zwischen dem 6.—14. Jahre angestellt wurde und in Tabelle A mitgeteilt ist.

**Tabelle A** (nach Rosenfeld).

| | Fälle |
|---|---|
| Angeborene Hüftluxation | 1289 |
| Erworbener Defekt von Fingern | 1022 |
| Poliomyelitis anterior | 1007 |
| Skoliose | 819 |
| Coxitis | 501 |
| Porencephalie | 434 |
| Erworbene Kontraktur und Ankylose von Fingern | 399 |
| Verunstaltungen nach Frakturen | 397 |
| Klumpfuß | 346 |
| Rachitische Verkrümmungen | 304 |

| | Fälle |
|---|---|
| Spondylitis | 302 |
| Kniegelenkstuberkulose | 262 |
| Multiple Knochentuberkulose | 239 |
| Genu valgum | 173 |
| Genu varum | 146 |
| Hydrocephalus | 133 |
| Torticollis | 101 |
| Angeborener Defekt von Fingern | 100 |
| Erworbenes Fehlen des Beines | 78 |
| Littlesche Krankheit | 77 |
| Encephalitische Lähmungen | 76 |
| Erworbene Kontraktur und Ankylose des Kniegelenks | 73 |
| Fußgelenkstuberkulose | 72 |
| Angeborene Fingerkontrakturen | 70 |
| Erworbene Kontraktur und Ankylose des Ellbogens | 69 |
| Ellenbogengelenkstuberkulose | 60 |
| Syndaktylie der Finger | 55 |
| Erworbenes Fehlen des Armes | 46 |
| Erworbene Kontraktur und Ankylose der Schulter | 44 |
| Erworbene Kontraktur und Ankylose des Handgelenks | 43 |
| Angeborener Defekt des Armes | 40 |
| Erworbenes Fehlen von Zehen | 37 |
| Erworbene Kontraktur und Ankylose des Fußgelenks | 36 |
| Kyphose | 35 |
| Syndaktylie der Zehen | 34 |
| Universelle Rachitis | 33 |
| Osteomyelitis | 33 |
| Pes equinus | 33 |
| Scharlachlähmung | 32 |
| Überzählige Finger | 32 |
| Lähmung nach Meningitis | 31 |
| Hemiplegia spastica | 31 |
| Klumphand | 30 |
| Erworbenes Fehlen der Hand | 29 |
| Erworbenes Fehlen des Fußes | 29 |
| Spondylitis traumatica (Kontraktur der Wirbelsäule) | 27 |
| Muskelatrophie nach Trauma | 26 |
| Erworbene Kontraktur und Ankylose der Hüfte | 24 |
| Angeborener Defekt der Hand | 23 |
| Spastische Spinalparalyse | 22 |
| Überzählige Zehen | 22 |
| Irreponible Luxationen | 21 |
| Spinale Muskelatrophie | 18 |
| Pes valgus | 18 |
| Periphere Lähmung nach Trauma | 15 |
| Lähmung nach Gehirnverletzung | 15 |
| Coxa vara | 15 |
| Pectus carinatum | 12 |
| Diphtheritislähmung | 12 |
| Tuberkulose des Handgelenks | 10 |
| Angeborene Ellenbogenkontraktur | 9 |
| Erworbene Kontraktur und Ankylose von Zehen | 9 |
| Spalthand | 8 |
| Zwergwuchs | 8 |

Ein zuverlässiges Bild über die Häufigkeit der orthopädischen Leiden überhaupt erhalten wir aber durch diese Krüppelzählung nicht, denn es wurden nur diejenigen Deformitäten berücksichtigt, welche dem Lehrer in der Schule auffielen. Alle die leichten Gebrechen, wie z. B. die Plattfüße, die nicht hochgradigen Skoliosen fanden dabei keine Berücksichtigung. Gerade diese Leiden spielen in der Praxis des Orthopäden aber die größte Rolle. Außerdem fehlen in der ge-

samten Krüppelstatistik die Deformitäten der Erwachsenen, z. B. die deformierende Arthritis usw.

Um einen annähernden Aufschluß über die Häufigkeit der orthopädischen Leiden an sich zu erhalten, haben die Mitarbeiter dieses Buches eine Statistik über die Fälle, welche sie im Jahre 1911 behandelt haben, veranstaltet. Das Ergebnis ist in Tabelle B mitgeteilt.

**Tabelle B** (15263 Fälle).

**Wirbelsäulenverbiegungen.**

Skoliosen.

| | |
|---|---|
| a) angeborene | 6 |
| b) rachitische | 919 |
| c) habituelle | 1680 |
| d) statische | 116 |
| e) paralytische | 8 |
| Runder Rücken der Kinder | 358 |
| Runder Rücken der Erwachsenen | 165 |
| Kyphosen | 322 |
| Lordosen | 25 |
| Sa. | 3599 |

**Plattfuß.**

| | |
|---|---|
| a) angeborener | 90 |
| b) statischer | 2912 |
| c) neurogener | 157 |
| Sa. | 3159 |

**Tuberkulose der Knochen und Gelenke.**

| | |
|---|---|
| Tuberkulose der Gelenke | 1039 |
| Tuberkulose der Wirbelsäule | 609 |
| Tuberkulose der Knochen | 207 |
| Sa. | 1255 |

**Erkrankungen des Zentralnervensystems.**

| | |
|---|---|
| a) Rückenmarkserkrankungen | 533 |
| b) Gehirnerkrankungen | 272 |
| c) Erkrankungen der Nerven | 224 |
| d) Neurosen | 34 |
| Sa. | 1083 |

**Gelenkentzündungen mit Ausnahme der Tuberkulose.**

| | |
|---|---|
| a) chronisch-traumatische | 539 |
| b) sekundäre Polyarthritis | 272 |
| c) primäre Polyarthritis | 85 |
| d) Gicht | 25 |
| e) gonorrhoische Gelenkentzündung | 30 |
| f) neuropathische Gelenkentzündung | 18 |
| g) syphilitische Gelenkentzündung | 9 |
| Sa. | 919 |

**Klumpfuß.**

| | |
|---|---|
| a) angeborener | 578 |
| b) erworbener | 271 |
| Sa. | 849 |

**Rachitis.**

| | |
|---|---|
| a) der kleinen Kinder | 755 |
| b) Rachitis tarda | 19 |
| Sa. | 774 |

**Luxationen.**

| | |
|---|---|
| a) angeborene | 513 |
| b) paralytische | 36 |
| c) traumatische | 26 |
| d) habituelle | 4 |
| Sa. | 579 |

| | |
|---|---|
| **Genu valgum** Sa. | 542 |

**Spitzfuß.**

| | |
|---|---|
| a) auf neurogener Basis | 249 |
| b) erworbener, ohne Störung der Innervation | 20 |
| c) angeborener | 18 |
| Sa. | 287 |

**Kontrakturen.**

| | |
|---|---|
| a) erworbene der großen Gelenke | 42 |
| b) Fingerkontrakturen | 154 |
| c) angeborene | 21 |
| Sa. | 217 |

**Coxa vara.**

| | |
|---|---|
| a) kongenitale | 7 |
| b) statische | 22 |
| c) traumatische | 49 |
| d) rachitische | 107 |
| e) entzündliche | 5 |
| Sa. | 170 |

| | |
|---|---|
| **Genu varum** Sa. | 163 |
| Osteoarthritis | 94 |

Schiefhals.

| | |
|---|---|
| a) angeborener | 76 |
| b) nervöser | 7 |
| Sa. | 86 |
| Hühnerbrust | 80 |
| Muskelrheumatismus | 78 |
| Hallux valgus | 74 |
| Schleimbeutelerkrankungen | 65 |

Hackenfuß.

| | |
|---|---|
| a) erworbener | 45 |
| b) angeborener | 18 |
| Sa. | 63 |
| Spondylarthritis | 58 |
| Muskelatrophie | 51 |

Hohlfuß.

| | |
|---|---|
| a) paralytischer | 34 |
| b) erworbener, ohne Störung der Innervation | 16 |
| Sa. | 50 |
| Atrophie des Quadrizeps | 49 |
| Genu recurvatum | 37 |
| Syphilis der Knochen | 34 |
| Angeborene Defekte | 27 |
| Syndaktilie | 22 |
| Trichterbrust | 21 |
| Cubitus varus und valgus | 21 |
| Angeborener Schulterhochstand | 14 |
| Überzählige Gliedabschnitte | 13 |
| Angeborene Klumphand | 13 |
| Angeborene Muskeldefekte | 11 |

| | |
|---|---|
| Deformitäten des Oberarmes | 10 |
| Zwergenwuchs | 10 |
| Dupuytrensche Kontraktur | 10 |
| Coxa valga | 9 |
| Erkrankungen der Faszie | 9 |
| Schnellende Finger | 9 |
| Myositis ossificans | 8 |
| Madelungsche Deformität | 7 |
| Pleuritische Narbenkontrakturen | 7 |
| Ischämische Muskelatrophie | 6 |
| Digitus varus und valgus | 5 |
| Osteomalacie | 4 |
| Spondylitis der Tabiker | 2 |
| Osteogenesis imperfecta | 2 |
| Spondylitis typhosa | 2 |
| Angeborene Pseudarthrose des Unterschenkels | 2 |
| Akromegalie | 1 |
| Riesenwuchs | 1 |
| Sa. | 15253 Fälle |

Unsere Statistik zeigt, daß in der orthopädischen Praxis die Wirbelsäulenverbiegungen (23,4%) und der Plattfuß (20,6%) die größte Rolle spielen. Dann folgen die Knochen- und Gelenktuberkulose mit 12,1%, die Erkrankungen des Zentralnervensystems mit 7,0%, die Gelenkentzündungen mit 6,0%, die Klumpfüße mit 5,5%, die angeborenen Verrenkungen (fast ausschließlich der Hüfte) mit 3,7% und die X-Beine mit 3,5%.

**Literatur.**


Bähr, F., Volkmanns Sammlung klinischer Vorträge 1897, Neue Folge, Nr. 194.
Bessel-Hagen, Pathologie des Klumpfußes. Heidelberg 1889.
Bonnet, Traité des maladies des articulations, Tome II.
Hüter, Anatomische Studien an dem Extremitätengelenke. Virchows Archiv, Bd. XXV.
Korteweg, J. A., Ursachen der orthopädischen Knochenmißbildungen. Zeitschr. f. orthop. Chir. 1893, Bd. II, S. 174.
König, Kontrakturstellung bei Koxitis. Zentralbl. f. Chir. 1893, Nr. 52.
Lorenz, Über Transformation der Knochen usw. Zeit- u. Streitfragen, Bd. VII, H. 3. Wien 1893.
Ders., Unblutige Behandlung d. muskulären Schiefhalses. Wien. med. Wochenschr. 1902, Nr. 2 u. 3.
Ludloff, Orthopädenkongreß 1904. — Grenzg. d. Med. u. Chir. 1907.
Riedinger, J., Erhaltung der Substanz und der Funktion. Zentralbl. f. Chir. 1897, Nr. 10.
Roux, W., Gesammelte Abhandlungen über Entwicklungsmechanik der Organismen, Bd. I. Leipzig 1895.
Seeligmüller, Gerhardts Handbuch der Kinderkrankheiten, Bd. V, H. 1 (Spinale Kinderlähmung).
v. Volkmann, R., Chirurgische Erfahrungen über Knochenverbiegungen und Knochenwachstum. Virchows Arch. 1862, Bd. XXIV.
Wolff, Julius, Das Gesetz der Transformation der Knochen. Berlin 1892.


## Orthopädische Diagnostik.

Die Diagnose der ausgebildeten Deformitäten ist im allgemeinen leicht. Die Erkennung eines orthopädischen Leidens im Beginn verlangt aber in der Regel volle Aufmerksamkeit und folgerichtiges Vorgehen bei der Untersuchung. Da gerade die beginnenden Deformitäten die dankbarsten Objekte für die Behandlung darstellen, sei der Gang einer orthopädischen Untersuchung ausführlich besprochen.

Der häufigste und verhängnisvollste Fehler, der von Anfängern bei einer Untersuchung von Deformitäten immer wieder gemacht wird, ist der, daß sofort mit der Palpation begonnen wird. Dadurch wird oft Wichtiges übersehen und der Untersucher auf eine falsche Fährte gebracht.

Der erste Grundsatz für den Orthopäden muß deshalb sein, daß er stets beginnt mit der

## I. Inspektion.

Zu dem Zweck muß der Patient, wenn es sich um ein Extremitätenleiden handelt, mindestens auch das gesunde Glied in ganzer Ausdehnung entblößen und möglichst in dieselbe Stellung bringen, welche das kranke Glied einnimmt. Bei Hüft- und Rumpfuntersuchungen muß der Oberkörper vom Hals bis zur Verbindungslinie der Trochanteren völlig frei sein.

Dabei hat aber der Arzt die weitestgehende Rücksicht auf das Schamgefühl der Patienten zu nehmen. Bei Untersuchungen des Beines wird ein kleines Tuch auf die Genitalien gelegt. Bei Rumpfuntersuchungen von größeren Mädchen und Frauen wird ein Tuch um den Hals gebunden, welches die Brust bedeckt. Das Herabrutschen der Röcke wird durch einen in Trochanterhöhe umgelegten Riemen verhindert.

Diese Rücksicht auf das Schamgefühl der Patientinnen hat nicht nur eine sittliche, sondern auch eine praktische Bedeutung, weil dadurch eine ungezwungene Haltung bei der Untersuchung begünstigt wird.

Die Inspektion hat bei den Deformitäten vor allem auf Veränderungen der Haut, Schwellungen oder Schwund der Weichteile, Verlauf der Umrißlinien, Länge und Lage der kranken Extremitäten zu achten. Dabei gleitet das Auge immer vergleichsweise von der gesunden zur kranken Seite, um leichte Unterschiede nicht zu übersehen.

Nun folgt

## II. Die Palpation.

Die untersuchende Hand gleitet zunächst leicht über die kranke, und dann zum Vergleich über die entsprechende Stelle der gesunden Seite hin, um Temperaturunterschiede festzustellen. Das ist von besonderer Wichtigkeit bei allen Gelenk- und Knochenentzündungen. Nun wird die rechte Hand auf die rechte Seite des Patienten und die linke Hand auf die linke Seite gelegt und kurze streichende Bewegungen tasten gleichzeitig rechts und links die symmetrischen Stellen des Körpers ab.

Beim Kniegelenk z. B. fängt jede Hand etwa 10 cm unter dem Gelenkspalt auf der Innenseite an und streicht bis 15 cm oberhalb des Gelenkspaltes, dann folgen parallele Striche nach der Patella zu und in der gleichen Weise werden die lateralen und hinteren Partien der Kniegelenksgegend abgefühlt.

Nur wer so vergleichend vorgeht, wird kleine Veränderungen, z. B. ein Vorspringen des Meniscus internus oder eine Schwellung des infrapatellaren Fettgewebes oder eine Verdickung der Umschlagstelle des oberen Recessus, erkennen und richtig würdigen.

Bei feineren Untersuchungen, z. B. auf Muskelschwielen, empfiehlt es sich, die Hand einzufetten und eine leichte Streichmassage des gesunden und kranken Muskels gleichzeitig auszuführen.

Auf die Palpation folgt

## III. Die Messung.

Diese Art der Untersuchung ist von besonderer Wichtigkeit an den Extremitäten.

Um die Länge der Arme zu bestimmen, muß man bei völlig gestrecktem und supiniertem Arm von der unteren Kante des Acromion bis zum Epicondylus externus und vom Epicondylus externus bis zum untersten fühlbaren Ende des Radius messen.

Bei der Bestimmung der Dicke des Armes muß man sich stets genau die Höhe merken, in der das Meßband umgelegt wird, damit auf beiden Armen symmetrische Stellen gemessen werden. Man bezeichnet z. B. 10 cm unterhalb des Epicondylus externus beiderseits die Maßstelle mit dem Hautstift, bestimmt den Umfang des Gliedes an dieser Stelle und trägt das Maß mit der Angabe der Entfernung vom Epicondylus externus ein.

Beim Bein verfährt man in ähnlicher Weise.

Die Länge der Knochen kann aber bei der versteckten Lage des Femurkopfes nicht so genau bestimmt werden wie am Arm. Die sichersten Zahlen erhält man, wenn man von der obersten Spitze des Trochanter major bis zum äußeren Kniegelenkspalt, und von dort bis zur untersten Spitze des Malleolus externus mißt.

Die vielfach geübte Messung von der Spina il. ant. sup. bis zur Spitze des äußeren Malleolus ist nicht zuverlässig und im allgemeinen nicht zu empfehlen, weil diese Maße nur dann sich vergleichen lassen, wenn beide Beine im Hüftgelenk genau die gleiche Stellung einnehmen.

Die oben empfohlene Meßmethode gibt nur zuverlässige Angaben über die Längenverhältnisse der Knochen unterhalb des Trochanter major. Die Veränderungen am Bein, welche in der Regel die größten diagnostischen Schwierigkeiten machen, liegen aber oberhalb des Trochanter major.

Um ein Urteil über die Lage des Trochanter major im Verhältnis zum Becken zu gewinnen, haben Roser und Nélaton im Jahre 1846 empfohlen, die Verbindungen zwischen Spin. il. ant. sup. und Tuber ischii zu ziehen und dann den Oberschenkel in einem rechten Winkel gegen diese Linie einzustellen. Zu diesem Zweck muß das Bein in eine Beugestellung von 135° gebracht werden. Unter normalen Verhältnissen soll dann die Spitze des Trochanter major in dieser Linie stehen.

Diese Methode ist trotz ihres ehrwürdigen Alters von 66 Jahren nicht gut. Denn das Tuber ischii ist kein Punkt, sondern eine 4 cm lange und 2 cm breite Fläche; außerdem wird in der Regel in der Praxis vergessen, die Vorschrift Rosers zu befolgen und den Oberschenkel zu beugen. Geschieht dieses aber nicht, so ist die ganze Messung wertlos. Denn nur bei dieser Stellung steht die Trochanterspitze in der Roser-Nélatonschen Linie. Bei Abduktion kann, wie Peters in meiner Klinik durch Leichenversuche mit eingeschlagenen Nägeln nachgewiesen hat, der Trochanter major 6 cm über, bei Adduktion 3 cm unter dieser Linie stehen. Die Rosersche Stellung kann man aber bei Hüftkontrakturen und Ankylosen, wo die Bestimmung des Trochanterstandes gerade von Wichtigkeit ist, meist nicht geben.

Endlich hat Preiser neuerdings nachgewiesen, daß nur bei 43% der von ihm untersuchten Becken das Pfannenzentrum in der Roser-Nélatonschen Linie stand, bei 29% aber innen und vorn und bei 28% lateral und hinten von der Roser-Nélatonschen Linie.

Deshalb benutze ich die Roser-Nélatonsche Linie überhaupt nicht mehr. Statt dessen messe ich den Abstand der Trochanterspitze von der Darmbeinhorizontale. Ich lege einen Bleidraht fest oberhalb des Darmbeinkammes an, bezeichne die Trochanterspitze mit Blaustift (Fig. 12) und bestimme rechts und links bei völlig gleicher Beinstellung den Abstand der Trochanterspitze von der Darmbeinhorizontale. Besteht eine Kontraktur in der Hüfte, so muß selbstverständlich das gesunde Bein bei der Messung in die gleiche Stellung gebracht werden. Bei einseitigen Verschiebungen des Trochanter gibt die Methode genaue und sofort sichtbare Resultate. Für die Erkennung eines doppelseitigen Trochanterhochstandes besitzen wir noch keine Methode.

Fig. 12. Bestimmung des Trochanterhochstandes nach Lange (Abstand der Trochanteren von der Darmbeinhorizontalen).

Fig. 13. Der Tiefstand des linken Darmbeinkamms wird mit dem Nivelliertrapez von Schultheß bestimmt.

Eine Differenz zwischen der Länge beider Beine läßt sich mit dem Nivelliertrapez von Schultheß messen (Fig. 13). Man legt die beiden horizontalen Arme des Instruments fest auf die Darmbeinkämme auf und liest dann den Stand des sich stets senkrecht einstellenden Zeigers ab. Bei der Stellung auf 0 sind beide Beine gleich lang. Weicht der Zeiger nach einer Seite ab so legt man so lange unter die Fußsohle dieses Beines 0,5 cm starke Bretter, bis der Zeiger sich auf 0 einstellt. Die Methode unterrichtet rasch, ob überhaupt eine Ver-

schiedenheit in der Beinlänge vorhanden ist. Wir verwenden sie besonders bei der Untersuchung der statischen Skoliose. Genaue Resultate liefert aber die Methode nur bei symmetrischem Beckenbau und bei normal beweglichen Hüftgelenken.

Bei der Dickenbestimmung der Beine ist die gleiche Vorschrift zu beachten, wie bei den Armen.

Bei Veränderungen des Rumpfes werden in der Regel drei Maße genommen. Wenn eine Skoliose besteht, so kann man mit Hilfe einer Wasserwage auf dem Rücken eine von der Rima ani aufsteigende Senkrechte ziehen und den Abstand des Scheitels der skoliotischen Biegung von dieser Senkrechten bestimmen. Diese Methode stellt die einfachste, aber auch die roheste Methode zur Messung der Skoliose dar. Bei der Besprechung der Wirbelsäulenverbiegungen werden bessere Methoden vorgeführt werden.

Über eine Veränderung der Haltung in der sagittalen Ebene (runder Rücken, Lordose usw.) unterrichtet man sich nach dem Vorschlag von Schultheß am schnellsten, indem man von dem am meisten nach hinten vorspringenden Punkt der Brustwirbelsäule ein Lot nach unten fällt. Bei normaler Haltung soll das Lot die hintersten Partien des Kreuzbeines treffen oder nahezu streifen.

Endlich ist es bei allen Wirbelsäulenverbiegungen und Hüftkontrakturen wünschenswert, die Beckenneigung zu kennen. Zu dem Zwecke zieht man die Verbindungslinie von Spina il. ant. sup. und post. Bei normaler Beckenhaltung bildet diese Linie — nach den Untersuchungen von Engelhardt in meiner Klinik — zur Horizontalen einen Winkel von annähernd 32°.

Auf die Messung folgt

## IV. Die Bestimmung der Gelenkstellung und der Gelenkfunktion.

An den meisten Gelenken, an Knie-, Ellenbogen-, Hand-, Fuß-, Finger- und Zehengelenken ist die Stellung schon bei der Inspektion ohne weiteres festzustellen.

Eine etwaige Kontrakturstellung kann entweder mit dem von Ludloff modifizierten Nivelliertrapez oder mit einem Winkelmesser, z. B. dem von Gutsch oder von Baeyer, in Winkelgraden bestimmt werden, oder — das ziehe ich vor — durch eine Umrißzeichnung auf dem Papier festgehalten werden (Fig. 14). Zu dem Zwecke wird, z. B. bei einer Beugekontraktur des Knies, das Bein mit seiner Außenseite auf einen Bogen Papier gelegt und die Umrisse des Beines durch einen senkrecht geführten Bleistift auf das Papier übertragen. Eine solche Zeichnung bildet einen wichtigen Teil der Krankengeschichte und läßt nach therapeutischen Eingriffen einen zuverlässigeren Vergleich zu, als die genaueste Beschreibung und Winkelmessung.

Fig. 14. Umrißzeichnungen von X-Beinen vor und nach der Behandlung.

Schwierigkeiten macht die Bestimmung der Gelenkstellung nur an zwei Gelenken, an der Schulter und an dem Hüftgelenk.

Beide Gelenke haben das Gemeinsame, daß die eigentliche Gelenkstellung verdeckt werden kann durch eine Drehung des zentralen Gelenkteiles des Beckens oder der Schulter.

Daß man bei Hüftgelenksuntersuchungen deshalb stets für eine richtige Beckenstellung sorgen muß, ist bekannt. Die Verbindungslinie der beiden Spinae il. ant. sup. muß senkrecht zur Mittellinie des Körpers stehen, und die Wirbelsäule muß dem Untersuchungstisch fest aufliegen. Besteht eine Lordose, so muß das gesunde Bein bei gestrecktem Kniegelenk in der Hüfte so lange gebeugt und das Becken dadurch gedreht werden, bis die Lordose verschwunden ist.

Bei der Untersuchung des Schultergelenkes sind ähnliche Vorsichtsmaßregeln zu beobachten. Merkwürdigerweise ist die Untersuchung des Schultergelenkes bisher etwas stiefmütterlich behandelt worden.

Bei Schultergelenksdistorsionen beobachtete ich, daß der Oberarm sich in Abduktion und Beugung von 45° und starke Einwärtsrotation begibt. Diese pathognomische Abduktions- und Beugestellung war aber bisher übersehen worden, weil der kranke Arm, wie der gesunde, parallel zur Mittellinie des Körpers stand, und die krankhafte Stellung, ähnlich wie beim Hüftgelenk, durch eine Verschiebung des zentralen Gelenkteiles des Schulterblattes verdeckt war. Die Abduktion war dadurch verdeckt, daß sich der untere Winkel des Schulterblattes der Wirbelsäule genähert hatte und die Beugung dadurch, daß er sich von den Rippen entfernt hatte.

Bei allen Schultergelenksuntersuchungen muß deshalb (eventuell durch eine Abduktion und Hebung des Armes nach vorn) dafür gesorgt werden, daß das Schulterblatt der kranken Seite genau die gleiche Stellung einnimmt wie das gesunde Schulterblatt.

Nachdem die Art der Gelenkstellung untersucht ist, folgt die Prüfung der Beweglichkeit. Zunächst wird die aktive Beweglichkeit festgestellt. Beim Schulter- und Hüftgelenk ist dabei für die Fixierung des zentralen Gelenkteiles des Schulterblattes und des Beckens zu sorgen. Dann wird die passive Beweglichkeit geprüft.

Der Umfang der Beweglichkeit kann entweder durch Zeichnungen für die Krankengeschichte festgehalten oder in Winkelgraden mit dem Winkelmesser bestimmt werden.

### Die Bezeichnung der Winkelmaße

wird leider immer noch nicht einheitlich durchgeführt. Allgemein üblich ist, die volle Streckstellung am Ellenbogen- und Kniegelenk mit 180° zu bezeichnen. Man mißt also den Winkel, den die Längsachse des zentralen und die des peripheren Gelenkabschnittes bilden. Wenn man nach diesem Grundsatze bei allen Gelenken verfährt, dann ist die volle Streckstellung der Finger- und Zehenglieder mit 180°, die Mittelstellung der Hand ebenfalls mit 180° und die Mittelstellung des Fußes mit 90° zu bezeichnen. Mehr Schwierigkeiten macht die Winkelbezeichnung am Schulter- und Hüftgelenk.

Wenn man den Rumpf als zentralen Gelenkabschnitt auffaßt, so bilden im **Schultergelenk** der Oberarm und die Seitenwand des Rumpfes einen Winkel von 0° bei frei herabhängendem Oberarm des stehenden Menschen.

Der Arm kann dann in der Sagittalebene nach vorn gehoben werden, bis zur Horizontalen um 90°, bis zur Senkrechten um 180° (Fig. 15); er kann in der Frontalebene nach der Seite gehoben (abduziert) werden (Fig 16), und er kann endlich in der Sagittalebene nach hinten — in der Regel bis 45° — gehoben werden. Soweit ist die Bezeichnung einfach. Schwierigkeiten macht aber die Bezeichnung der nicht in der Sagittal- und Frontalebene liegenden Stellungen. Diese erfordern eine doppelte Bezeichnung.

Wird z. B. der freihängende Arm des stehenden Menschen aus der Mittelstellung in der Sagittalebene um 70° zunächst nach vorn gehoben, und wird er dann, während der Ellenbogen in dieser Horizontalebene bleibt, um 30° nach hinten geführt, so liegt eine Hebung nach vorn von 70° und Abduktion von 30° vor.

Hebt man den Arm aus der Mittelstellung in der Sagittalebene um 30° nach hinten und bringt ihn dann, während der Ellenbogen in dieser Horizontalebene bleibt, um 45° nach der Seite, so spricht man von einer Hebung nach hinten von 30° und Abduktion von 135°. Man berechnet also den Grad der Hebung nach vorn oder nach hinten, indem man den Winkel mißt, den der Arm mit einer durch das Schultergelenk gelegten Frontalebene bildet. Zur Bestimmung der Abduktion mißt man den Winkel, den der Arm mit der durch das Schultergelenk gelegten und vor dem Schultergelenk (d. h. ventralwärts) verlaufenden Sagittalebene bildet.

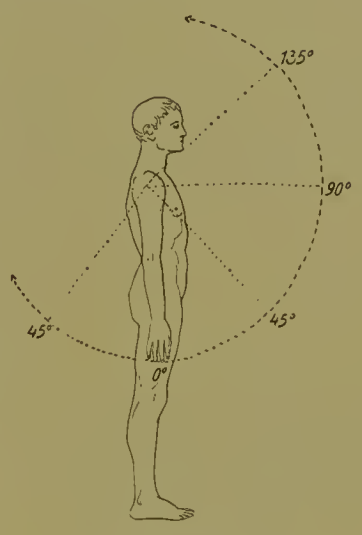


Fig. 15. Bezeichnung des Winkels bei Hebung des Armes nach vorn und hinten.

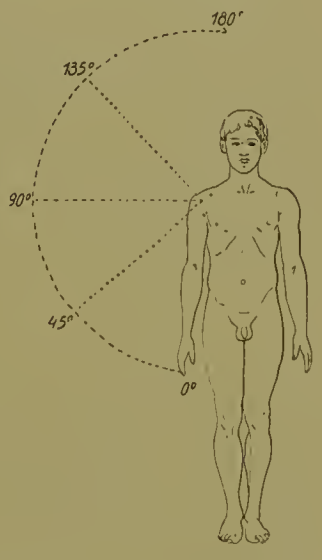


Fig. 16. Bezeichnung des Winkels beim Heben des Armes nach der Seite.

Um die Rotationsstellung zu finden, muß man feststellen, wie weit am normalen Arm die Rotation nach außen und innen in der fraglichen Stellung möglich ist. Die Mittelstellung liegt dann in der Mitte zwischen den Grenzen der beiden Rotationsextreme und wird mit 0° Rotation bezeichnet.

Die Mittelstellung im **Hüftgelenk** ist mit 180° zu bezeichnen, weil Rumpf und Oberschenkel einen Winkel von 180° bilden.

Das Heben des Oberschenkels des stehenden Menschen nach vorn in der Sagittalebene ist als Beugung (bis zur Horizontalen 90°) zu bezeichnen (Fig. 17). Bewegungen genau in der Frontalebene sind als Hebung nach der Seite (Fig. 18) oder

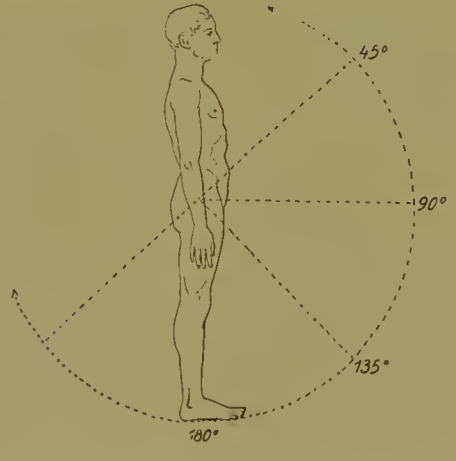


Fig. 17. Bezeichnung des Winkels bei Beugung des Beines.

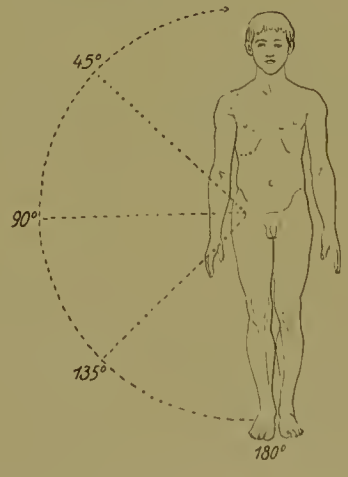


Fig. 18. Bezeichnung des Winkels bei Abduktion des Beines.

als Abduktion und Hebungen nach hinten in der Sagittalebene sind als Überstreckungen zu bezeichnen. Beim normalen Menschen ist eine Überstreckung von etwa 30° aus der Mittelstellung, also bis 150°, möglich.

Stellungen, die nicht in der Sagittal- oder Frontalebene liegen, müssen genau wie beim Schultergelenk doppelt bezeichnet werden. Wird der Oberschenkel beim

stehenden Menschen zunächst bis zu 120° in der Sagittalebene gebeugt und dann, während das Knie in der gleichen Horizontalebene bleibt, um 40° nach der Seite geführt, so liegt eine Beugung von 120° und eine Abduktion von 140° vor. Hebt man den Oberschenkel in der vorderen Sagittalebene um 30° über die Horizontale nach vorn und führt ihn dann um 70° nach der Seite — das Knie muß selbstverständlich in der gleichen Horizontalebene bleiben —, so handelt es sich um eine Beugestellung von 60° und eine Abduktion von 110°. Die Winkelberechnung geschieht nach den gleichen Grundsätzen wie beim Schultergelenk. Will man an Stelle der Bezeichnung „Sagittalebene und Frontalebene" sich etwas leichter verständlich ausdrücken, so kann man, wenn das auch etwas ungenauer ist, sagen: Die Beugung bestimmt man, indem man den Winkel zwischen Bein und Vorderfläche des Rumpfes mißt, die Abduktion, indem man den Winkel zwischen Bein und Seitenfläche des Rumpfes bestimmt. Der Rotationsgrad wird ebenso gewonnen, wie beim Schultergelenk.

Die Methode scheint im ersten Augenblick umständlich zu sein. Wenn man sich aber einmal in die Verhältnisse hineingelebt hat, so ist die Berechnung der Stellung ziemlich einfach. Es wäre dringend zu wünschen, daß allgemein die vorgeschlagenen Bezeichnungen gebraucht würden, damit der jetzige unhaltbare Zustand aufhört, wo Jeder die Stellung im Hüft- und Schultergelenk nach Belieben bezeichnet, und wo infolgedessen jede Verständigung und jede Einheitlichkeit unter den Autoren ausgeschlossen ist.

Hat man bei der Untersuchung der Gelenke den Grad der Beweglichkeit bestimmt, so werden noch aktive und passive Gelenkbewegungen ausgeführt, um festzustellen, ob bei den Bewegungen abnorme Geräusche zu fühlen oder zu hören sind.

Der Untersucher kann zu dem Zwecke die Hand auf das Gelenk legen oder — wie namentlich Ludloff empfohlen hat — das Phonendoskop benutzen und dadurch auch leisere Geräusche zu Gehör bringen. Endlich kann bei vielen Knochenleiden — vor allem bei allen entzündlichen Prozessen — die leichte Perkussion des Knochens mit dem Perkussionshammer wertvolle Aufschlüsse über Lokalisation des Schmerzes usw. geben. Den Schluß der Untersuchungen bei den meisten Deformitäten bildet heute

## V. Das Röntgenbild,

das für die Orthopädie die gleiche Wichtigkeit bekommen hat, wie der Augenspiegel für die Ophthalmologie.

Den Schluß soll das Röntgenbild machen, nicht den Anfang! Wer mit dem Röntgenbilde beginnt und sich dadurch schnell die Diagnose sichert, wird nie ein guter Untersucher werden; er wird das Viele und Wichtige, was das Röntgenbild nicht zeigt, übersehen und seinen Kranken kein gewissenhafter und treuer Helfer sein.

Ist die Diagnose durch die Untersuchung gesichert, so wird in der Regel sofort entweder durch eine lebensgroße Zeichnung oder eine Photographie oder durch einen Gipsabguß der augenblickliche Zustand der Deformität wiedergegeben und für die Krankengeschichte festgehalten.

### Literatur.

Albers-Schönberg, Die Röntgentechnik. Handbuch Dessauer und Wiesner, Leipzig 1911.
Gocht, Handbuch der Röntgenlehre. Stuttgart 1911.
Grashey, Lehmanns Med. Atlanten, Bd. V und VI.
Lange, Die Distorsion des Schultergelenkes. Münch. med. Wochenschr. 1912, Nr. 23.
Ludloff, Die Auskultation der Wirbelsäule. Münch. med. Wochenschr. 1906, Nr. 25

Nélaton, Elóments de Pathologie chirurgicale. Paris 1846—60.
Peters, Über Coxa vara. In.-Diss. München 1898.
Preiser, Statische Gelenkerkrankungen 1911.
Roser, Arch. f. phys. Heilkunde 1846, Bd. V, S. 142.
Saxl, Zeitschr. f. orthop. Chir., Bd. XVII, S. 442.

# Die orthopädischen Operationen.

## Allgemeinnarkose und Lokalanästhesie.

In der Regel erfordern die orthopädischen Operationen die allgemeine Narkose. Als Narkotikum wird von den meisten Fachärzten fast ausschließlich Äther benützt.

In Deutschland wird meist die Maske von Schimmelbusch oder Esmarch gebraucht. Spitzy und ich bevorzugen die amerikanische Äthermaske, welche die Vorzüge der Billigkeit, Einfachheit und Reinlichkeit vereinigt und den größten Teil des Gesichtes freiläßt (Fig. 19).

Fig. 19. Amerikanische Äthermaske in Anwendung.

Ein 12 cm breites und 24 cm langes Stück Pappkarton wird zusammengerollt und mit einer Kompresse überzogen, deren überstehender Rand an beiden Enden der Papprolle eingestülpt wird. Der Ausschnitt (Fig. 20) ist für die Aufnahme des Nasenrückens angebracht.

Sehr sparsam im Ätherverbrauch ist der Braunsche Narkosenapparat, welcher durch ein Luftgebläse den Äther zerstäubt*).

Der Patient ist am Abend vorher gebadet und der Darm durch ein Abführmittel entleert worden. Am Operationstage selbst wird in der Frühe noch ein Einlauf gegeben. Unmittelbar vor der Narkose wird der Mund nachgesehen (auf falsche Zähne, Fremdkörper, Bonbons usw.); dann werden alle beengenden Kleidungsstücke entfernt. Größere Patienten behalten nur das Hemd und ein lockeres Flanelljäckchen an; kleinere, gegen Abkühlung empfindlichere Kranke, besonders Säuglinge, erhalten um den Rumpf ein oder zwei große Lagen geleimter Watte.

Besondere Rücksicht ist bei der Einleitung der Narkose zu üben. In der Orthopädie handelt es sich meist um Kinder. Ein plötzliches Bedecken des Gesichtes mit der Maske und der scharfe Geruch des konzentrierten Ätherdampfes erschreckt die Kinder, veranlasst sie, sich zu wehren und zwingt schließlich die Wärterinnen, den sich sträubenden kleinen Patienten mit Gewalt festzuhalten. Es ist die Pflicht des Narkotiseurs, solche rohen Maßnahmen, die ein Kind oft jahrelang in Erinnerung behält, nach Möglichkeit zu vermeiden.

Wir lassen deshalb die Maske zunächst etwa 20 cm vom Gesicht fernhalten; wenn das Kind verständig genug ist, lassen wir die Maske vom Kinde selbst halten und nur ganz allmählich dem Gesicht nähern.

*) Bezugsquellen: Alexander Schädel, Leipzig.

Im allgemeinen versteht eine gute Krankenschwester, welche das Kind schon gepflegt hat, die Angst und Aufregung, die so häufig mit der Einleitung der Narkose verknüpft sind, besser zu vermeiden als ein Arzt, der das Kind bisher nur flüchtig gesehen hat oder gar zum ersten Male erblickt.

Kurze Operationen, z. B. Tenotomien bei einem einfachen Spitzfuß, lassen sich im Ätherrausch ausführen; bei den meisten anderen Operationen ist aber tiefe Narkose bis zum Schwinden der Muskelspannung notwendig. Daß nach Möglichkeit die Tropfmethode angewandt wird, ist selbstverständlich.



Fig. 20. Bestandteile der amerikanischen Äthermaske. (In der Mitte der Pappkarton mit dem Ausschnitt für die Nasenwurzel, unter der Pappe das Gazestück).

Während der tiefen Narkose ist fortwährend auf die Farbe des Gesichtes und die Atmung zu achten; in Zwischenräumen von 2—5 Minuten ist der Puls, dessen Zahl und Beschaffenheit schon vor Beginn der Narkose festgestellt ist, sorgfältig zu prüfen. Bei schlechtem Allgemeinbefinden kontrolliert eine Schwester den Puls ständig. Der Arzt kann sich von Zeit zu Zeit den Puls laut vorzählen lassen (Bade).

Tritt Zyanose ein, so ist der Kiefer durch Druck auf den hinteren Kieferwinkel nach vorn zu schieben; genügt dies nicht, dann müssen die Kiefer mit dem Kiefersperrer voneinander entfernt und die Zunge mit der Zungenzange vorgezogen werden. Die Zungenzange soll, um Verletzungen der Zunge zu vermeiden, nur vorübergehend Anwendung finden, wenn die Zunge längere Zeit vorgezogen bleiben muß, so muß sie mit einem Stückchen Gaze festgehalten werden.

Tritt Erbrechen ein, so ist der Mund des Patienten zu öffnen und sein Kopf zur Seite zu drehen, um den Abfluß der erbrochenen Massen zu ermöglichen.

Bei Stillstand der Atmung ist die künstliche Atmung einzuleiten. Der weiche, nachgiebige Brustkorb der Kinder kann in der Regel hinreichend durch Druck der beiden Hände unterhalb der Mammae rhythmisch zusammengedrückt werden. Erhebliche Verschlechterung des Pulses erfordert ein Weglassen des Narkotikums, bis sich das Herz wieder erholt hat. Die Kampferölspritze soll stets gefüllt auf dem Narkosentisch bereit liegen.

Im allgemeinen sind Störungen, besonders in der Atmung, bei der Äthernarkose selten.

Um die Einleitung der Äthernarkose bei Erwachsenen zu erleichtern, kann man am Abend vorher 0,5—1,0 Veronal geben und ½ Stunde vor der Operation 0,01 Morphium subkutan einspritzen.

Bei kleineren Eingriffen genügt die **Lokalanästhesie**. Inzisionen und Punktionen werden unter dem Äthylchloridspray ausgeführt.

Tenotomien und leichtere Redressements lassen sich bei älteren verständigen Kindern unter der Leitungsanästhesie ausführen. Zur Injektion verwendet man als Lösung die 0,5 %ige Novokainlösung. Eine Tablette der Höchster Farbwerke enthält 0,125 g Novokain und 0,000 125 g Suprarenin. Eine solche Tablette in 25 ccm physiologischer Kochsalzlösung aufgelöst, ergibt eine 0,5 %ige Lösung.

Um die Lösung unbeschadet im Wasserbade kochen und sterilisieren zu können, wird auf 1 l Kochsalzlösung 2 Tropfen der offizinellen verdünnten Salzsäure zugesetzt. In Berührung mit Soda zersetzt sich das Novokain, deshalb darf Spritze

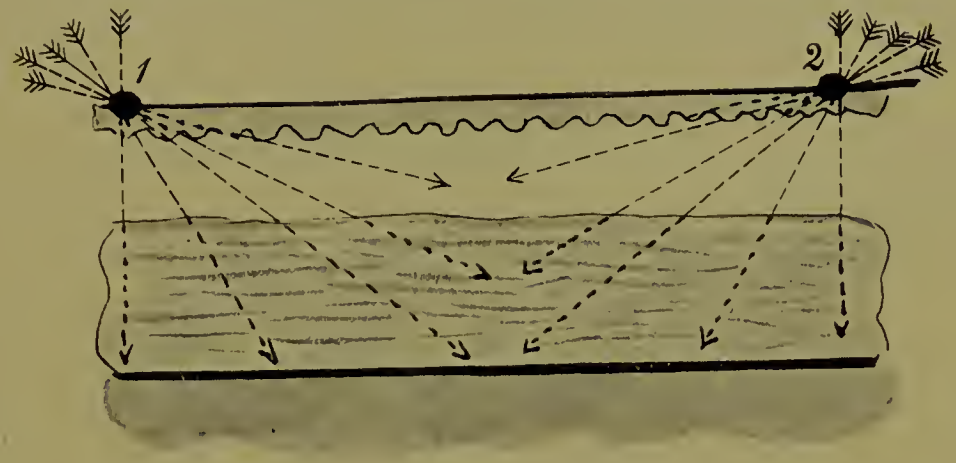


Fig. 21. Infiltration einer Gewebsschicht nach Braun.

und Glas nur mit Wasser ausgekocht werden. Als Maximaldosis dürfen beim Erwachsenen vier Tabletten, bei älteren Kindern zwei, bei kleineren Kindern eine Tablette verbraucht werden. An Stelle der Tabletten kann man auch die in Ampullen sterilisierten Lösungen benutzen. Eiterige Prozesse bilden eine Kontraindikation für die Leitungsanästhesie.

Die Leitungsanästhesie will die das Operationsfeld versorgenden Nerven unempfindlich machen. Handelt es sich um eine lineäre Wunde, so genügen zehn Injektionen von je 0,5 ccm, wie sie in dem Braunschen Bilde wiedergegeben sind (Fig. 21). 1 und 2 sind die Einstichpunkte, die Pfeile bezeichnen die Nadelführung. Die Nadel wird zuerst senkrecht in die tiefsten Schichten gestoßen. Während des Vorschiebens und Zurückziehens der Nadel wird ständig injiziert.

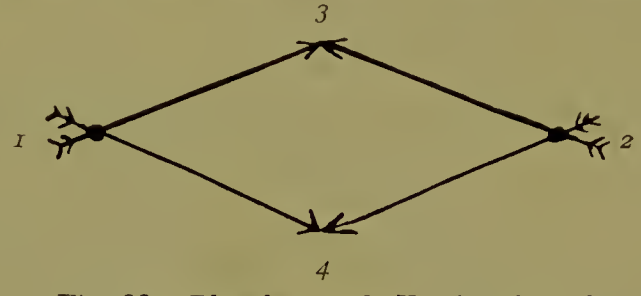


Fig. 22. Rhombus nach Hackenbruch.

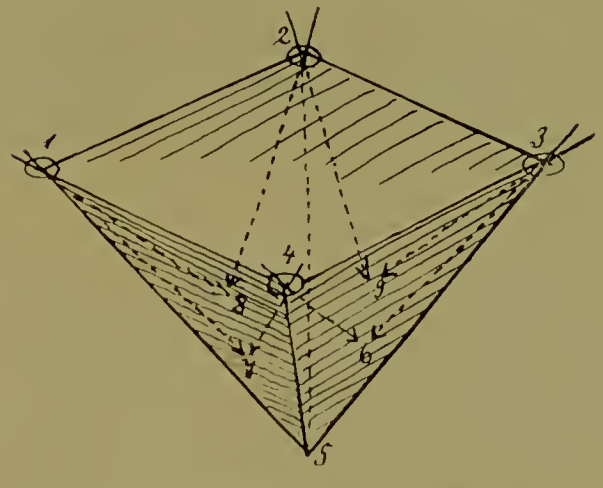


Fig. 23. Pyramidenförmige Umspritzung.

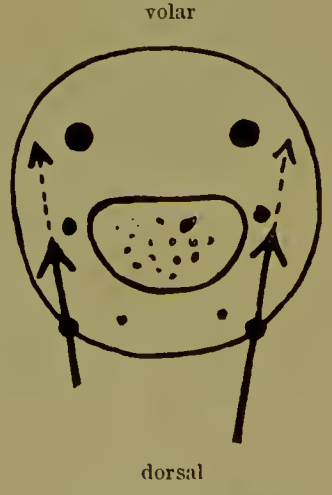


Fig. 24. Leitungsanästhesie bei Finger- und Zehenoperationen nach Schlesinger.

Ist das Operationsfeld größer, so muß seine ganze Umgebung anästhesiert werden, nach der Methode von Hackenbruch: Man injiziert ebenfalls

wie oben von zwei Punkten aus; die Injektionsebenen von *1* und *2* liegen aber nicht in einer Ebene, sondern schneiden sich bei *3* und *4* unter einem stumpfen Winkel (Hackenbruchscher Rhombus, Fig. 22).

Bei Operationen an den Fingern und Zehen genügen meist zwei Injektionen nach dem Schlesingerschen Schema (Fig. 23 u. 24). In der Regel muß man 10 Minuten warten, bis volle Anästhesie eingetreten ist.

## I. Die unblutigen Operationen.

Die Orthopädie arbeitet vielfach mit unblutigen Verfahren, z. B. dem Redressement der Gelenkkontrakturen, der Infraktion, der Epiphyseolyse und der Reposition bei angeborenen Verenkungen.

### 1. Das Redressement der Gelenkkontrakturen.

Das einfachste Beispiel einer unblutigen Korrektur bietet die Behandlung einer Beugekontraktur des Kniegelenkes. Schon im Mittelalter wurde, wie uns das in Fig. 2 wiedergegebene Bild aus der Chirurgie des Hans v. Gersdorf zeigt, der Zug der Schraube zur Streckung der Kontraktur angewandt. Das Verfahren — die Schraubenextension



Fig. 25. Redresseur nach Lorenz-Stille.

mit Zug in der Längsrichtung — ist auch heute noch bei den großen Gelenken in Anwendung, vor allem bei den traumatischen Beugekontrakturen des Kniegelenkes und den Littleschen Adduktionskontrakturen der Hüftgelenke. Man kann diesen Zug entweder durch eine am Operationstisch befestigte Schraube ausüben, oder man kann eigene Operationstische, wie z. B. den von Schede, Bade, Riedinger, Biesalski oder F. Lange anwenden.

Bei den Gelenkkontrakturen des Fußes, z. B. beim Klumpfuß, beim Pes equino-varus oder plano-valgus (im wesentlichen bestehen ja diese Deformitäten in Kontrakturen der Fußgelenke) ist der Zug in der Längsrichtung nicht anwendbar. Statt dessen sucht man den peri-

pheren Gelenkteil durch direkten Druck in die richtige Stellung zu bringen. Früher wurde dazu ausschließlich die Hand benutzt; auch heute noch bildet bei kleinen Objekten, z. B. bei den Klumpfüßen der Säuglinge, die Hand des Arztes fast das ausschließliche Instrument.

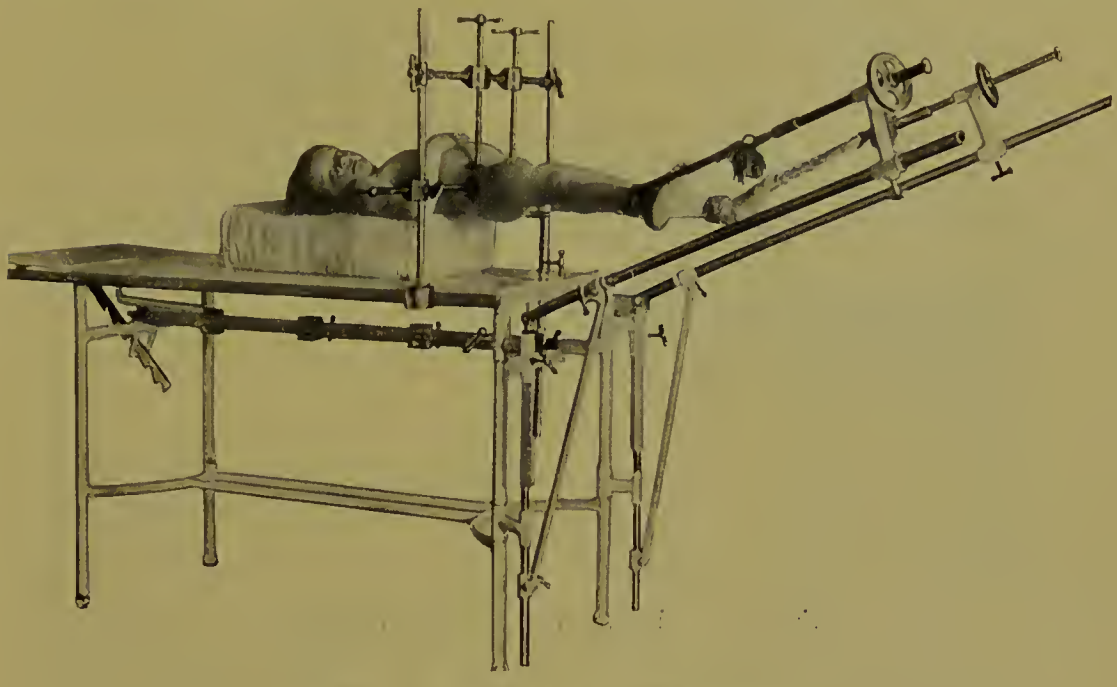

Fig. 26. Biesalskis Operationstisch.

Fig. 27. Bades Operationstisch.

Bei älteren Patienten wird aber der direkte Druck in der Regel nicht mehr durch die Hand, sondern durch die Schraube ausgeübt; denn die Widerstände sind oft zu groß, als daß sie von der Hand des

Arztes überwunden werden könnten, und dann läßt sich vermittelst der modernen Redressionsapparate der Druck viel genauer lokalisieren, als das mit der Hand möglich ist.

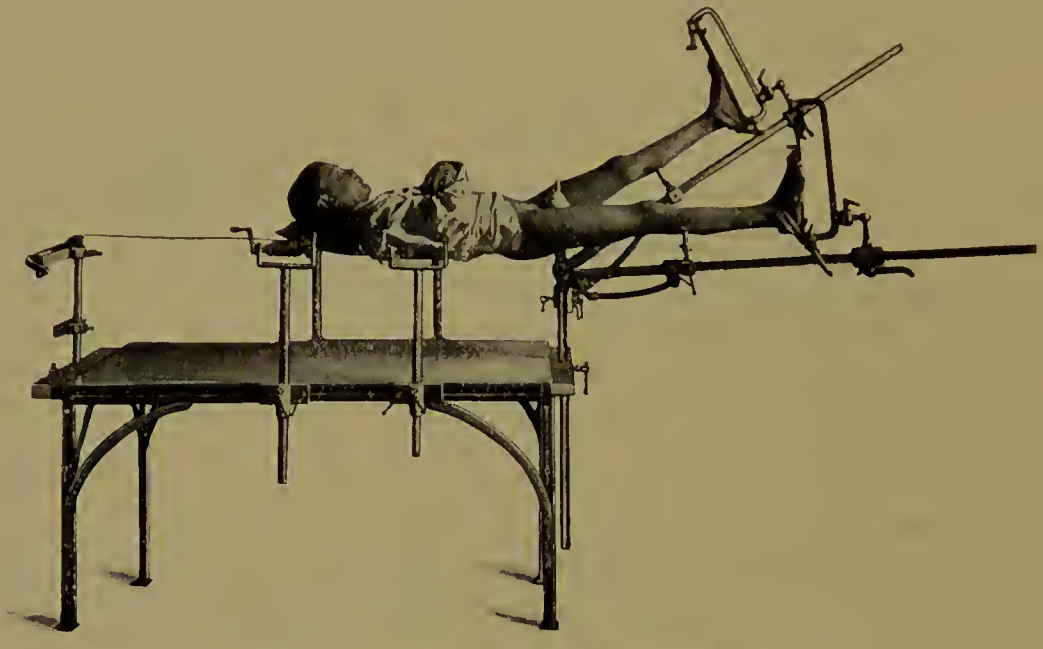

Fig. 28. Riedingers Operationstisch.

Das Vorbild für alle modernen Redresseure hat Lorenz geschaffen. In Fig. 25 ist der Lorenzsche Apparat in der von Stille verbesserten Form wiedergegeben. Neuere Apparate, wie der Schultzsche Osteoklast, der Riedingersche Redresseur und der Langesche Redressionstisch erlauben die redressierenden Züge für die Korrektur der Fußdeformitäten in noch mannigfaltigerer Weise anzubringen. Dadurch lassen sich die verschiedenen Komponenten, aus denen sich eine Fußdeformität zusammensetzt (beim Klumpfuß z. B. die Supinationsstellung des Calcaneus, die Spitzfußstellung des Talus, die Hohlfußbildung und die Adduktion des Vorderfußes), bei der Korrektur voneinander sondern, und einzeln für sich und deshalb leichter und erfolgreicher angreifen. Für das Redressement der Hüftkontrakturen

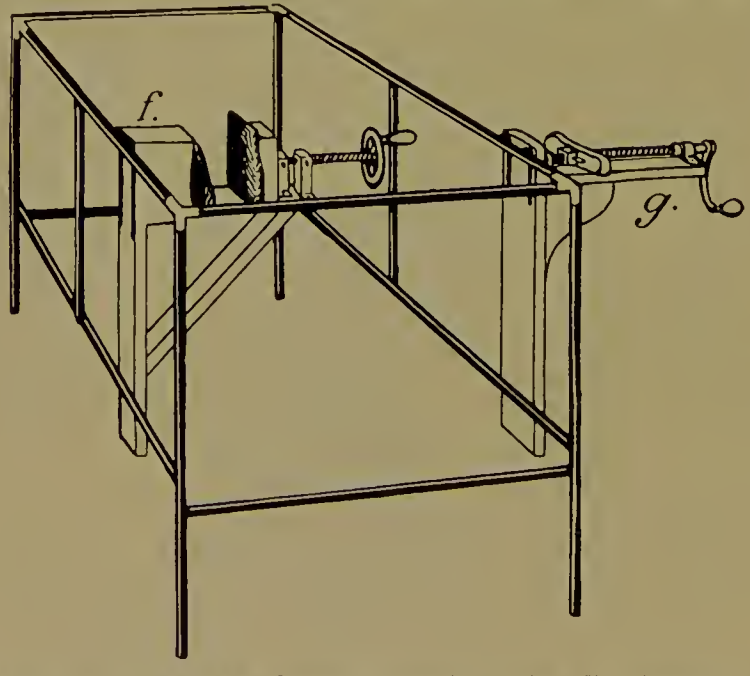


Fig. 29. Langes Operationstisch. Die Fixationsvorrichtung *f* und die Redressionsvorrichtung *g* sind an jeder Stelle des Tisches anzubringen, so daß der korrigierende Zug in jeder Richtung angewandt werden kann.

und der Wirbelsäulenverbiegungen besitzen wir eine ganze Anzahl geeigneter Operationstische, unter denen besonders die von Schede, Heußner, Riedinger, Biesalski (Fig. 26), Bade (Fig. 27), Wullstein und Lange (Fig. 28) hervorzuheben sind.

Das Redressement einer Gelenkkontraktur besteht im wesentlichen darin, daß die zu kurzen Teile auf der konkaven Seite der Deformität, die Gelenkkapsel, die Sehnen und die Haut, gedehnt werden. Der Eingriff erscheint dem Laien ungefährlich zu sein, und deshalb geben die meisten Eltern viel leichter ihre Einwilligung zu einem Redressement, als zu einer blutigen Operation. Das ist zweifellos ein Vorzug des unblutigen Verfahrens.

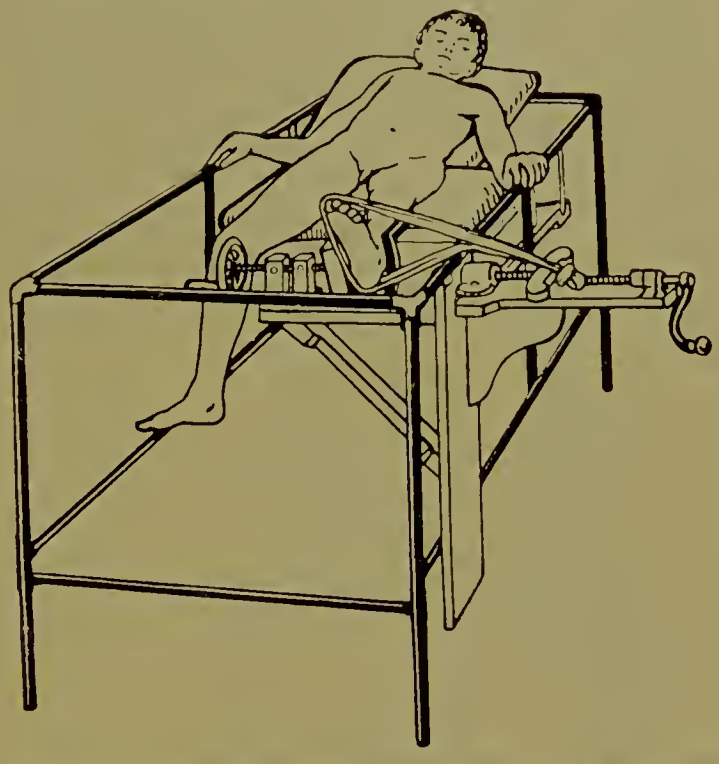

Fig. 30. Klumpfußredressement auf Langes Operationstisch.

Doch darf man sich deshalb den Gefahren, von denen auch das Redressement nicht frei ist, nicht verschließen. Zunächst muß man bei jedem Redressement daran denken, daß auf der Konkavität der Deformität nicht nur die Gelenkkapselteile und die Sehnen, sondern auch die Gefäße und Nerven, welche dort liegen, verkürzt sind. Am häufigsten erfährt das der Arzt am Kniegelenk.

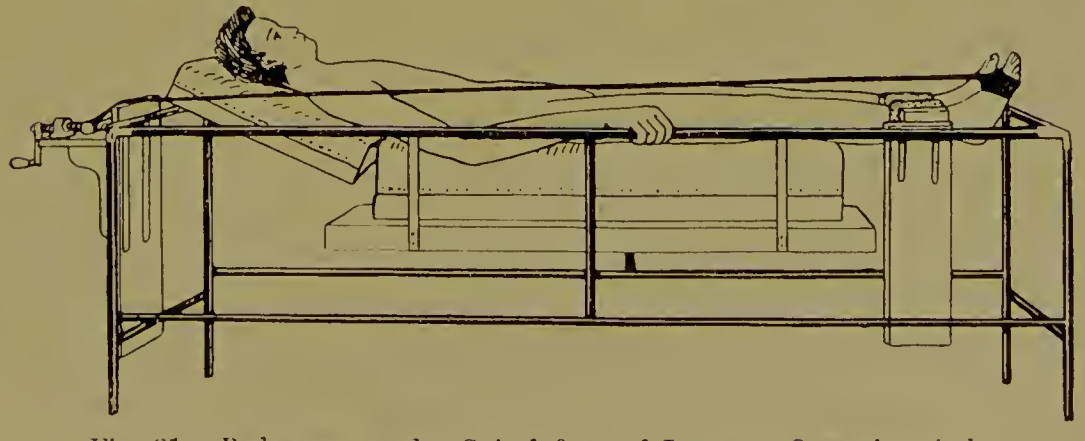

Fig. 31. Redressement des Spitzfußes auf Langes Operationstisch.

Bei jedem Redressement einer Kniebeugekontraktur oder eines Genu valgum ist der mit dem Fibulaköpfchen durch straffes Bindegewebe eng verbundene und deshalb wenig dehnbare N. peroneus gefährdet.

Nach einer solchen Operation darf deshalb der Kranke nicht eher aus dem Operationssaal herausgebracht werden, ehe er die Zehen deutlich aktiv dorsal flektiert hat. Täuschungen sind bei dieser Untersuchung häufig. Der Kranke beugt mit dem vom Tibialis versorgten Flexor digitorum die Zehen zunächst kräftig plantarwärts; bei Erschlaffung dieses Muskels können dann die Zehen in die vorher eingehaltene Mittelstellung zurückfedern, obwohl vielleicht der Peroneus und damit der Extensor digitorum gelähmt ist. Deshalb ist sehr sorgfältig darauf zu achten, daß die Zehen über die im Ruhezustande eingenommene Mittelstellung hinaus dorsal flektiert werden können. Manchmal treten Peroneuslähmungen, auch erst nach Stunden auf. Die Krankenschwester muß deshalb am 1. Tage häufig und in den nächsten Tagen auch noch regelmäßig die aktive Beweglichkeit der Zehen prüfen. Ist die Beweglichkeit aufgehoben oder herabgesetzt, so muß von der erzielten Korrektur ein Teil geopfert werden. Bei redressierten Kniebeugekontrakturen muß der Unterschenkel etwas mehr gebeugt, und bei einem korrigierten X-Bein muß wieder etwas Valgusstellung gegeben werden. Wird die Veränderung am Verbande in den ersten Stunden nach der Operation vollzogen, so kehrt meist sofort oder innerhalb weniger Minuten die Beweglichkeit wieder. Das spricht dafür, daß eine durch die Zerrung bedingte Anämisierung des Nerven die Ursache der Lähmung war. Wird die Lähmung erst am 2. oder 3. Tage entdeckt, so kann sie wochen- und monatelang andauern — eine ernste Mahnung, nach derartigen Operationen am 1. Tage sorgfältig die Beweglichkeit zu prüfen.

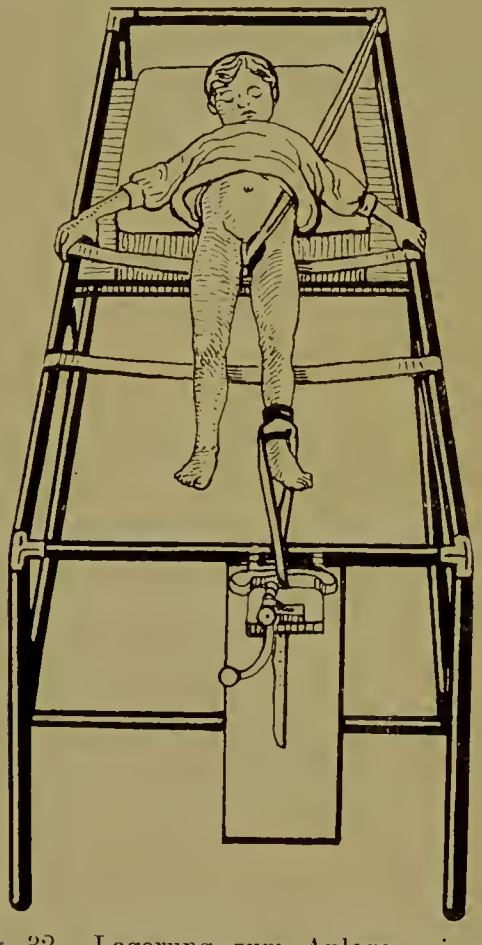

Fig. 32. Lagerung zum Anlegen eines Gipsextensionsverbandes nach Osteotomien auf dem Langeschen Operationstisch.

Glücklicherweise gehen auch schwere Peroneuslähmungen und selbst Peroneus- und Tibialislähmungen in der Regel zurück. Vorbeugen kann man solchen Lähmungen meist dadurch, daß man grundsätzlich nicht das volle Resultat des Redressements eingipst. Man kann z. B. bei einem X-Bein — das zeigen die Erfahrungen bei der Epiphyseolyse — vorübergehend den Unterschenkel in rechtwinkelige Varusstellung bringen, ohne daß eine Peroneuslähmung auftritt, wenn man nachher den Gips in Mittelstellung anlegt.

Mehr Zug als die Nerven vertragen die Gefäße der Kniekehle. Zeigen sich die Zehen nach Fertigstellung des Verbandes zyanotisch, so genügt es meist, einen Keil aus der Kniekehle des Gipsverbandes herauszuschneiden und den Unterschenkel mehr zu beugen, um die Zirkulation wieder in Ordnung zu bringen. Nur in sehr seltenen Fällen ist nach dem modernen Redressement von Kniekontrakturen eine Zerreißung der Intima der Poplitaea mit nachfolgender Gangrän beobachtet worden. In den wenigen Fällen, die mir bekannt geworden sind, war dem Redressement die Tenotomie der Kniebeuger, welche einen natürlichen Schutz vor einer übermäßigen Zerrung der Gefäße und Nervenbündel bilden, vorausgeschickt worden. Deshalb ist, wenn die Durchschneidung der Beuger notwendig gewesen ist, ganz besondere Vorsicht beim nachfolgenden Redressement zu üben.

Ähnlich, wie am Kniegelenk, liegen die anatomischen Verhältnisse am Ellenbogengelenk. Es ist deshalb größte Vorsicht bei dem Redressement der Ellenbogenkontrakturen geboten. Trotz vorsichtigen Vorgehens wurde zweimal eine Lähmung der Handbeuger und Strecker nach dem Redressement beobachtet.

An der Hüfte muß manchmal, z. B. beim Redressement einer rechtwinkligen Beugekontraktur, eine starke Zerrung von der A. femoralis und des N. cruralis erfolgen, doch scheinen diese Gebilde einen beträchtlichen Zug ohne Schaden zu vertragen, wahrscheinlich weil sie viel weniger starr mit ihrer Umgebung verwachsen sind, als die Gefäße und Nerven in der Kniekehle.

Am Fuß ist über eine Schädigung der Nerven durch das Redressement nichts bekannt.

Störungen in der Zirkulation sieht man dagegen häufig. Im allgemeinen ist es ja erstaunlich, daß die Gefäße des Fußes sich so schwere Zerrungen gefallen lassen, wie z. B. bei dem Redressement eines schweren Klumpfußes, und daß sich auch bei scheinbar ernsten Anämien doch schließlich wieder ein Kollateralkreislauf ausbildet. Doch darf sich der Arzt darauf nicht verlassen. Grundsatz muß sein: Der Kranke darf nach dem Redressement einer Fußdeformität nicht eher aus dem Operationssaal, ehe die Farbe der Zehen normal ist. Wenn die Zehen nach dem Anlegen des Gipsverbandes zyanotisch sind, so wird der Verband auf der Dorsalseite der Länge nach aufgeschnitten (dabei müssen alle Schichten des Verbandes, auch die Mullbinden und Watte durchtrennt werden) und um 1—2 cm auseinander gehebelt. Dazu eignet sich vorzüglich die in Fig. 59 abgebildete Zange. In der Regel genügt das.

Besteht eine leichte Zyanose trotzdem noch fort, so kann man einige Stunden die Wirkung der Wärme — es werden zu dem Zwecke am besten kleine Thermophore auf die Zehen gelegt — abwarten. Wenn aber mehrere Stunden nach der Operation die Zyanose in erheblichem Maße noch fortbesteht, so muß der ganze Verband entfernt werden. Es ist immer besser, man opfert einen Teil des Redressements, als daß man den ganzen Fuß gefährdet.

Zu den glücklicherweise sehr seltenen Fällen, in denen auch diese Maßregel versagt, kann man einen letzten Versuch mit dem Noeßkeschen Verfahren zur Bekämpfung der Gangrän machen. (Zentralbl. f. Chir. 1909, Nr. 40.)

Man schneidet an der Spitze der bedrohten Zehen Haut und Fettgewebe bis auf den Knochen durch und setzt alle Stunden eine Biersche Saugglocke auf die Wunde auf, um das gestaute Blut aus dem Glied zu entfernen. Um Verwachsungen der Schnittfläche zu verhüten, wird in die Wunden ein kleines, mit Kampferöl getränktes Gazestück eingefügt.

Endlich muß noch eine weitere Gefahr, die mit dem Redressement von Fußkontrakturen verknüpft ist, besprochen werden: Das sind Einrisse der Haut des Unterhautzellgewebes, wie sie beim Redressement von schweren Klumpfüßen, besonders an der Innenseite der Sohle vorkommen. Diese Einrisse bergen die Gefahr der Infektion in sich. Deshalb soll jeder Fuß vor dem Redressement mit Alkohol gewaschen sein und auch der Operateur muß seine Hände desinfiziert haben. Kommt ein Einriß zustande, so wird die Hautpartie in der Um-

gebung mit Jodtinktur betupft und die Wunde mit Dermatolgaze verbunden. Bei einer solchen Behandlung haben sich die Hautrisse in meiner Klinik stets als harmlos erwiesen. Biesalski läßt über den gereinigten Fuß stets einen sterilisierten Trikot ziehen, der an den Zehen zusammengebunden ist. Was vom Fuß ausgeführt ist, gilt auch von den Hand- und Fingerkontrakturen.

Neben diesen örtlichen Schädigungen birgt nun das Redressement noch schwere, glücklicherweise seltene allgemeine Gefahren in sich. Nach dem Redressement von osteomyelitischen Kontrakturen kann es zu einer allgemeinen Sepsis, nach der Korrektur von tuberkulösen Kontrakturen zur Miliartuberkulose kommen. In dem letzten Jahrzehnt ist man viel zurückhaltender mit dem intraartikulären Redressement solcher Kontrakturen geworden, und infolgedessen zählen jene Unglücksfälle zu den großen Seltenheiten.

Nicht so selten dagegen sieht man nach dem Redressement von Kontrakturen schwere Störungen des Bewußtseins mit Krämpfen oder ohne Krämpfe auftreten, die bei einem Teile der Patienten zum Tode führen. Man hat früher, besonders auf Grund der Arbeiten von Payr, alle diese Zustände auf Fettembolien zurückgeführt. Wenn die Knochen, z. B. bei einer paralytischen Kniebeugekontraktur oder bei dem paralytischen Klumpfuß eines Kindes, das noch nicht gehen kann, morsch sind, so ist es sehr gut zu verstehen, daß sie beim Redressement — namentlich an den Dorsalteilen des Gelenkspaltes — zusammengequetscht werden. Das Fett des Knochenmarks wird unter hohem Druck in die Lymphgefäße und die Kapillaren gepreßt, kommt in das rechte Herz und wird von dort weiter in die Arterien der Lunge oder, nachdem es die Lunge passiert hat, in die Gefäße anderer Organe, besonders des Gehirns, getrieben. Ist die Fettmenge groß genug, um die Ernährung der betreffenden Organe erheblich zu schädigen, so treten bei Fettembolien der Lunge heftiger Lufthunger mit Zyanose und beschleunigter Atmung, bei Fettembolien des Gehirns schwere Bewußtseinsstörungen auf. Die Fettembolie in anderen Organen macht beim Lebenden keine charakteristischen Erscheinungen. Besonders hat sich die Hoffnung, durch den Nachweis des Fettes im Urin zu einer raschen und sicheren Diagnose zu kommen, bisher nicht erfüllt. Die sicheren Fettembolien traten gewöhnlich in den ersten zwei Tagen nach der Operation, in einzelnen Fällen in unmittelbarem Anschluß an die Narkose, auf und verliefen in den bisher veröffentlichten Fällen meist tödlich.

Bei der Behandlung steht in erster Reihe die Hebung der Herzkraft. Die Erfahrung hat gezeigt, daß gerade Kinder mit schlechten Zirkulationsverhältnissen, die den Status lymphaticus oder thymicus zeigten, besonders zur Fettembolie neigten. Die Behandlung hat deshalb für Kräftigung der Herzaktion zu sorgen, um die Wegspülung des Fettes zu erleichtern. Deshalb soll man Excitantien in Form von Tee oder Fleischbrühe, eventuell auch Wein, geben. Bei besonders schlechtem Puls sind Ätherinjektionen am Platze. Kampferöl vermeidet man, weil dadurch noch mehr Fett in den Kreislauf gebracht wird. In jüngster Zeit wurde als besonders wirksam von Schanz die subkutane Kochsalzinjektion (Einspritzungen von 200 ccm unter die Rücken- oder Bauchhaut) empfohlen. Die Nützlichkeit dieser Behandlung wird von Gangele bestätigt. Im übrigen läßt man ein

Kind, das an Fettembolie leidet, absolut ruhig liegen, um ein Verschleppen von weiteren Fettmengen, was durch unvorsichtige Bewegungen denkbar ist, möglichst zu vermeiden.

Ganz verschieden von der Fettembolie in Ursache, Auftreten und Behandlung sind Krampfanfälle, auf welche Codivilla und Gangele die Aufmerksamkeit gelenkt haben. Die Krämpfe haben einen epileptischen Charakter und treten meist mit Bewußtseinsstörungen erst am 3. Tage nach der Operation oder noch später auf. Codivilla führt diese Krämpfe auf eine Überdehnung der Nerven (z. B. des Ischiadicus nach der Reposition der angeborenen Hüftverrenkung) zurück, und empfiehlt beim Auftreten dieser Krämpfe, die Spannung der Nerven durch Entfernung des Gipsverbandes zu beseitigen. Nach Gaugele sind psychische Momente (Besuch der operierten Kinder dureh die Eltern), nach Spitzy der Schmerzchock von Einfluß. Bade hat in einem Fall einen außerordentlich günstigen Erfolg von einem lauen Vollbad beobachtet. Schanz empfiehlt auch für diese Krämpfe die Kochsalzinjektionen.

Als eine weitere Folge des Redressements hat Biesalski Somnolenz, Fieber und Glykosurie ohne Krämpfe auftreten sehen.

Ich habe geglaubt, die Gefahren des unblutigen Redressements besonders ausführlich behandeln zu müssen, weil dieselben im allgemeinen noch unterschätzt werden. Wenn auch diese unglücklichen Zufälle Ausnahmen darstellen, so muß der Arzt doch mit der Möglichkeit rechnen. Besonders aber muß er sich darüber klar sein, daß mit der Operation und einem Gipsverband von 1 oder 2 Monaten die Behandlung nicht beendet ist.

Das modellierende Redressement verlangt in der Regel eine mehrjährige Nachbehandlung mit Schienen usw., weil die unblutig gedehnten Weiehteile eine viel stärkere Neigung zur nachträglichen Verkürzung und zum Rezidiv zeigen, als die blutig durchtrennten Gebilde. Die Orthopädie bevorzugt deshalb heute nicht mehr in der einseitigen Weise, wie das am Ende des vorigen und am Anfang dieses Jahrhunderts geschah, die unblutigen Operationen, sie ist keine „bloodless surgery“ mehr, sondern sie zieht bei einem großen Teil der Deformitäten die blutigen Operationen vor. So wird von den meisten Orthopäden bei den Kontrakturen der Hüft- und Kniegelenke der Osteotomie der Vorzug vor dem unblutigen Redressement gegeben, während die Korrektur der Fußdeformitäten zurzeit noch von dem unblutigen Redressement beherrscht wird.

## 2. Die Infraktion.

Auch die Infraktion der Knochen ist eine alte Operation. Sie wurde schon von den Wundärzten des Mittelalters bei schlecht geheilten Knochenbrüchen in sehr roher Weise ausgeführt.

Die moderne Orthopädie macht von der Infraktion vor allem bei den rachitischen Verbiegungen Gebrauch. Man kann ein Crus varum mit der Kraft der Hand einbrechen, wenn man den Patienten so lagert, daß die zentrale Hälfte des verbogenen Knochens mit der Konvexität nach unten auf einen Tisch aufliegt, während die periphere Hälfte über die Tischkante hinausragt. Doch wird von

den meisten Orthopäden die Infraktion mit der Schraube bevorzugt. Fig. 33 zeigt eine Infraktion eines rachitischen Crus varum auf dem Langeschen Operationstische. Die Schraube wird ruckweise

Fig. 33. Infraktion eines Crus varum auf dem Langeschen Operationstisch.

alle 10—15 Sekunden neu angezogen, bis die Infraktion unter einem mehr oder weniger lauten Krach erfolgt. Bei weichen Knochen fehlt ein Geräusch; man darf deshalb nicht unbegrenzt überkorrigieren, sondern man muß von Zeit zu Zeit das Bein aus der Fixationsrichtung herausnehmen und prüfen, ob nicht die Infraktion schon stattgefunden hat.

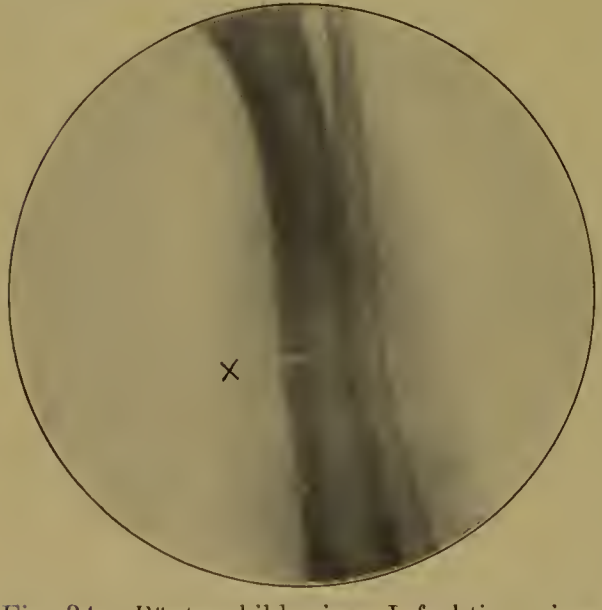

Fig. 34. Röntgenbild einer Infraktion eines Crus varum.
× Infraktionsstelle der Tibia.

Die Infraktion ist in der Regel ein sehr harmloser Eingriff. Fig. 34 zeigt das Röntgenbild eines Crus varum unmittelbar nach der Infraktion. In der Regel ist schon ¼ Jahr nach der Operation die Stelle des Eingriffes im Röntgenbild nicht mehr festzustellen. Schädigungen infolge einer mit Schraubenzug ausgeführten Infraktion habe ich bisher bei vielen Hunderten von Infraktionen nicht gesehen, obwohl zugegeben werden muß, daß theoretisch die Infraktion fast die gleichen Gefahren in sich bergen sollte, als das Redressement.

### 3. Die Epiphysiolyse.

Die unblutige Trennung in der Epiphysiolyse wird in Deutschland wenig ausgeübt. Sie ist besonders von dem Italiener Panzeri zur Korrektur des X-Beines empfohlen worden. Die Technik der Operation, ihre Vorzüge und Nachteile werden bei der Besprechung des Genu valgum behandelt werden.

### 4. Die Reposition.

Die Gelegenheit zur Einrenkung bietet sich dem Orthopäden besonders bei der angeborenen Hüftverrenkung. Die Methode wird in diesem Kapitel, entsprechend ihrer großen Wichtigkeit, eine ausführliche Würdigung erfahren.

Fig. 35. Epiphysiolyse bei Genu valgum. Beim × ist das Klaffen des Epiphysenspaltes deutlich zu sehen. (Beobachtung aus der Langeschen Klinik.)

## II. Die blutigen Operationen.

### Asepsis und Antisepsis.

Die Wahrung der Asepsis ist bei orthopädischen Operationen die gleiche, wie bei den Eingriffen der allgemeinen Chirurgie.

Das Verbandzeug wird ¾ Stunde in strömendem Wasserdampf sterilisiert. Die Instrumente werden 5 Minuten lang in 1%iger Sodalösung gekocht und liegen während der Operation auf trockenen sterilen Tüchern oder in der trockenen Instrumentenschale.

Der Patient selbst erhält am Tage vor der Operation ein Vollbad. Die Haut des Operationsfeldes wird rasiert; antiseptische Umschläge werden vorher bei der heute allgemein üblichen Joddesinfektion nicht mehr angewandt. Die Joddesinfektion wird nach der ursprünglichen Grossichschen Vorschrift so ausgeführt, daß das Operationsgebiet 10 Minuten vor der Operation mit einem mit 5%iger Jodtinktur befeuchteten Tupfer leicht abgerieben wird. Viele Autoren — auch ich — schicken dem Anstrich mit Jodtinktur eine gründliche Abreibung des Operationsfeldes mit Jodbenzin (1:1000) voraus. Nach den sehr ergiebigen Erfahrungen der letzten Jahre leistet die in ihrer Technik ungemein einfache Joddesinfektion mindestens das gleiche, wie die bisher übliche Vorbereitung mit antiseptischen Umschlägen, Waschen mit Seife, Alkohol und Sublimat. Doch ist das Verfahren nicht ganz frei von Gefahren.

Die alkoholische Jodtinktur wird, wenn sie länger aufbewahrt war, durch Verdunsten des Alkohols konzentrierter und macht dann leicht Ekzeme. Deshalb soll man nur kleine Quantitäten vorrätig halten, und beim Bezug von der Apotheke verlangen, daß man frisch zubereitete offizinelle Jodtinktur bekommt. Ferner darf die mit Jod angestrichene Haut nicht mit Salben, Heftpflaster oder Guttaperchapapier bedeckt werden, weil unter einer solchen impermeablen Schicht sich ebenfalls leicht Jodekzeme einstellen (Biesalski). Küttner (Chirurg.-Kongreß 1912) hält bei Säuglingen die Jodanwendung wegen der Ekzemgefahr nicht für erlaubt. Ich habe, trotzdem ich bei Säuglingen die Joddesinfektion genau wie bei Erwachsenen durchführe, bisher kein Ekzem beobachtet. Die gleiche

Erfahrung hat Spitzy, der über dem Jodanstrich bei Säuglingen die Heußnersche Harzlösung aufträgt (Chirurg.-Kongreß 1911) bei über 1000 Fällen gemacht. Aus dem gleichen Grunde muß man mit der Anwendung der Jodtinktur bei Hautfalten, wo die Verdunstung behindert ist, z. B. in der Adduktorengegend, vorsichtig sein. Auch das Jodbenzin kann den Patienten schädigen. Wenn das Benzin nicht verdunstet, und auf diese Weise lange einwirken kann, macht es schwere Ätzungen ersten, zweiten und selbst dritten Grades. Ich habe zweimal erlebt, daß bei Oberschenkeloperationen das ablaufende Benzin sich bei dem in Rückenlage auf dem Operationstisch liegenden Patienten in der Kreuzbeingegend ansammelte, und, da es dort nicht verdunsten konnte, schwere Ätzungen bewirkte. Der Patient soll deshalb stets auf einem Luffakissen liegen, damit das etwa ablaufende Benzin leicht verdunsten kann.

Der Arzt selbst wäscht seine Hände 5 Minuten mit Bürste oder Luffalappen in reinem Wasser und Seife sehr gründlich und reibt sie dann 5 Minuten lang mit Gazekompressen ab, die reichlich in 70%igem Alkohol getränkt sind. Dann werden der sterile Mantel, Kopfkappe, Mundbinden und die in Dampf sterilisierten und mit Talkum eingepuderten Handschuhe angelegt.

Um das Einschlüpfen zu erleichtern, werden die Hände mit sterilisiertem Talkum vorher eingepudert. Die Talkumbüchse wird in dem Verbandstoffkessel mit sterilisiert. Durch bakteriologische Untersuchungen, die Schede in meiner Klinik angestellt hat, ist festgestellt, daß die in Dampf sterilisierten und mit Talkum bepuderten Handschuhe nach längeren Operationen wesentlich weniger Keime enthielten, als die im Wasser gekochten und mit Lysollösung gefüllten Handschuhe. Spitzy fettet die Hände, um das Einschlüpfen in die Handschuhe zu erleichtern und um die Haut zart zu erhalten, mit sterilisiertem Olivenöl ein.

Als Nahtmaterial für versenkte Nähte oder zur Unterbindung kann man entweder Katgut (Sterilkatgut Kuhn-Braun, Melsungen) oder Seide, die in Hydrargyrum oxycyanatum 1:1000 10 Minuten lang ausgekocht ist, verwenden.

Diese Oxyzyanatseide reizt das Gewebe viel weniger als die Sublimatseide. Durch Versuche an Kaninchen konnte Dr. Engelhard in meiner Klinik feststellen, daß die Oxyzyanatseide ebensowenig reizt und ohne jede Sekretbildung einheilt, wie die in Wasser ausgekochte Seide. Die klinische Erfahrung spricht aber dafür, daß der Quecksilbergehalt einen viel größeren Schutz vor sekundären Infektionen verleiht als die Wasserseide. Diesen Vorzug vor der Wasserseide hat auch die Sublimatseide; doch veranlaßt der stark reizende Sublimatgehalt der Seide die Ansammlung eines eiterigen Sekretes, das zwar zunächst bakterienfrei ist, aber einen günstigen Nährboden für zufällige nachträgliche Infektionen bietet.

Zur Hautnaht können ebenfalls Katgut oder Oxyzyanatseide oder Silkworm verwandt werden. Die ausschließliche Verwendung der Seide ermöglicht eine Sterilisation des Nahtmaterials unmittelbar vor jeder Operation und erhöht deshalb die Sicherheit der Asepsis. Zu beachten ist, daß immer nur 2 m Seide lose auf einem Gazetupfer aufgewickelt sein dürfen, damit die kochende Oxyzyanatlösung sicher den Faden an jeder Stelle durchdringt. Nach Beendigung der Hautnaht wird die Wunde noch einmal mit Jodtinktur bepinselt und in der üblichen Weise mit Dermatolgaze, steriler Gaze und Watte verbunden.

### Die Esmarchsche Blutleere.

Die Anwendung der Gummibinde zur künstlichen Blutleere bei Operationen erfordert in der Orthopädie noch größere Vorsicht als in der allgemeinen Chirurgie, weil mit den meisten orthopädischen Leiden ein beträchtlicher Muskelschwund verknüpft ist. Dadurch

wird die Kompressionslähmung wichtiger Nerven durch den Druck der Binde begünstigt. Das gilt besonders vom Arm.

Zur Vermeidung dieser Gefahren sind besondere Vorrichtungen empfohlen worden, unter denen am zweckmäßigsten die Hohlmanschette ist, welche Perthes auf dem Berliner Chirurgenkongreß 1910 empfohlen hat. Sie wird mit Luft aufgeblasen. Der angewandte Druck (15—18 cm Quecksilber) wird durch ein Manometer kontrolliert.

Die von Gocht empfohlene Zwischenlagerung von Faktiskissen zwischen Gummibinde und Haut schützt nicht sicher vor Lähmungen, wie ich bei einer Operation an einem sehr atrophischen Arm erfahren habe.

## 1. Operationen zur Verlängerung von Sehnen.

Bei jeder Deformität sind, wie schon oben angeführt war, die Sehnen auf der konkaven Seite der Deformität zu kurz. Deshalb ist in der Orthopädie häufig Anlaß zur blutigen Verlängerung von Sehnen gegeben.

Das kann geschehen entweder durch die subkutane Tenotomie oder durch die offene Durchschneidung.

### a) Die subkutane Tenotomie.

Die erste subkutane Tenotomie wurde 1831 an der Achillessehne von Stromeyer ausgeführt.

Am leichtesten läßt sich die Tenotomie an dieser Stelle in folgender Weise ausführen:

Der Patient liegt in Bauchlage. Ein Assistent spannt, indem er den Fuß soweit als möglich dorsal flektiert, die Sehne stark an. Der Operateur setzt den Daumen und Zeigefinger der linken Hand 2—3 cm oberhalb der Insertion der Sehne am Calcaneus zu beiden Seiten der Sehne auf, so daß er die Sehne zwischen Daumen und Zeigefinger hat. Dann dringt das von der rechten Hand geführte Tenotom (Dieffenbach) (Fig. 36) von der medialen Seite her neben der Sehne ein und wird sofort bis zur ventralen Fläche der Sehne geführt. Nun wird das Tenotom so gedreht, daß die Schneide der Sehne zugekehrt ist, und mit kurz sägenden Zügen wird auf die Sehne eingeschnitten, bis ein plötzlicher Ruck des Fußes die völlige Durchtrennung der Sehne anzeigt. Das ist der Augenblick, wo der Anfänger Gefahr läuft, mit dem Tenotom auszugleiten und unbeabsichtigte Nebenverletzungen der Haut oder gar der Art. Tibial. post. zu schaffen. Um das zu vermeiden, muß während jeder subkutanen Tenotomie die Hand des Operateurs mit der Kleinfingerseite fest auf dem kranken Gliede aufruhen.




Fig. 36. Tenotome.
*a* und *b* nach Dieffenbach.
*c* und *d* nach Hübscher.

Die Lücke zwischen den beiden auseinander gewichenen Sehnenenden füllt zunächst nur Blut aus, das allmählich organisiert wird und

im Laufe einiger Monate sich in echtes Sehnengewebe umwandelt. Diese Verbindung durch echtes Sehnengewebe scheint sich nach einer Tenotomie der Achillessehnen stets herzustellen. Doch hat der Operateur bei der Stromeyerschen Tenotomie keinen Einfluß auf die Länge des Zwischenstückes. Zieht sich das zentrale Ende sehr weit zurück, so kann die Sehne zu lang und deshalb funktionsunfähig werden. Man hat das namentlich bei spastischen Spitzfüßen (Little und zerebrale Hemiplegie) beobachtet und aus den ehemaligen Spitzfüßen Hackenfüße werden sehen (Lange, Münch. med. Wochenschrift 1902, Nr. 13, Witteck, Orth.-Kongr. 1902, Riedinger, Arch. f. phys. Med., Bd. III) (Fig. 37).

Fig. 37. Hackenfuß, der infolge vollständiger Durchtrennung der Achillessehne nach der alten Methode aus einem Spitzfuß bei Little entstanden war.

Um eine solche übermäßige Verlängerung der Sehne zu vermeiden, empfiehlt es sich bei allen spastischen Zuständen, die Tenotomie nach der Methode des Prager Chirurgen Bayer auszuführen (Fig. 38). Bayer durchtrennt zunächst die laterale Hälfte der Achillessehne subkutan und 3—5 cm weiter oberhalb die mediale Hälfte. Dann redressiert er den Fuß kräftig, und es tritt dann eine Verschiebung der durchschnittenen Sehnenhälften ein, wie sie in Fig. 38 wiedergegeben ist.

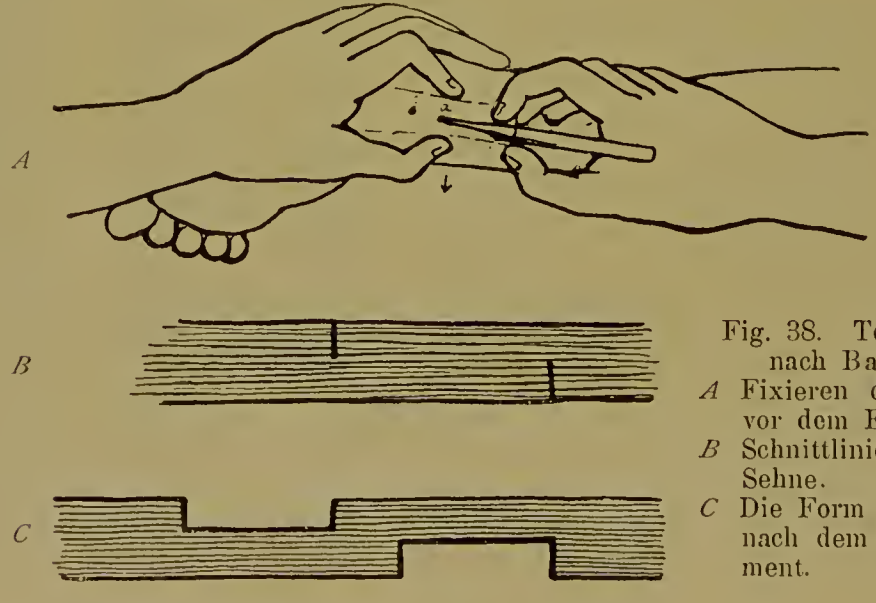


Fig. 38. Tenotomie nach Bayer.
*A* Fixieren der Sehne vor dem Einstich.
*B* Schnittlinien in der Sehne.
*C* Die Form der Sehne nach dem Redressement.

Wir machen die Operation in folgender Weise:

Der Patient liegt in Bauchlage; ein Assistent spannt die Sehne durch kräftige Dorsalflexion an. Der Operateur fixiert die Sehne zwischen dem Daumen und Zeigefinger der linken Hand; dann wird das Messer genau in der Mittellinie der Sehne eingestochen, je nach der Dicke der Sehne 3—10 mm tief eingeführt und die laterale Hälfte der Sehne durchschnitten. In derselben Weise wird dann 3—5 cm weiter oberhalb die mediale Hälfte der Sehne durchtrennt und dann der Fuß kräftig dorsal flektiert, bis die gewünschte Verschiebung der Sehnenhälften eintritt.

Die Bayersche Methode hat den großen Vorteil, daß der Operateur die zukünftige Länge der Sehne genau regulieren kann. Sie sollte deshalb in der Regel bei der Achillessehne an Stelle der queren Stromeyerschen Durchtrennung angewandt werden. Nur bei sehr kleinen Gebilden, z. B. der Achillessehne der Säuglinge, kann die Ausführung auf Schwierigkeiten stoßen. Bei Tenotomien an anderen Stellen darf man im allgemeinen unbedenklich die Sehne quer durchschneiden, so die verkürzten Peronei beim fixierten Plattfuß, den Tensor fasciae und den Sartorius bei Hüftbeugekontrakturen, die Adduktoren bei der Littleschen Krankheit und der Koxitis usw.

### b) Die offene Durchschneidung.

Als die Listersche Methode den offenen Wunden die Gefahren der Infektion genommen hatte, empfahl Volkmann, zur Durchtrennung der Sehne in offener Wunde zurückzukehren. Die Methode hat den großen Vorzug, daß sie eine viel gründlichere Durchtrennung aller verkürzten Stränge gestattet; doch hat die Erfahrung gezeigt, daß nur an zwei Stellen diese offene Durchtrennung wirklich notwendig ist: bei der Tenotomie der Beuger bei Kniekontrakturen und bei der Durchschneidung des Sternocleidomastoideus beim Schiefhals. In den ersteren Fällen gefährdet die subkutane Ausführung der Operation den Peroneus, im zweiten Falle die Jugularis. Deshalb wird bei diesen beiden Operationen gewöhnlich die offene Durchtrennung der subkutanen Tenotomie vorgezogen.

## 2. Operationen zur Verkürzung von Sehnen.

Wie die Gebilde auf der Konkavität einer Deformität zu kurz sind, so sind die Sehnen auf der konvexen Seite zu lang. Deshalb sind der Extensor digitorum und die Peronei beim Klumpfuß, der Tibialis anticus und posticus beim Pes plano-valgus, die Dorsalflektoren beim Spitzfuß, der Quadrizeps bei den Kniebeugekontrakturen, die Extensoren der Hand und Finger bei der bekannten Handdeformität der zerebralen Kinderlähmung zu lang. Die übermäßige Länge dieser Sehnen ist eine wesentliche Ursache der Rezidive nach dem Redressement der Gelenkkontrakturen, und sie zwang uns bisher, eine lange orthopädische Nachbehandlung mit Schienen nach jeder Operation durchzuführen, um den überdehnten Muskeln Gelegenheit zur Schrumpfung und zur Verkürzung zu geben. In der neueren Zeit bemüht man sich, diese lange Dauer der Nachbehandlung durch eine operative Verkürzung der Muskeln einzuschränken.

Man kann das überschüssige Stück der Sehne herausschneiden und die Sehnenstümpfe vernähen. Doch zeigen die Erfahrungen bei der Sehnennaht, daß bei einem solchen Vorgehen die Wiedervereinigung der durchschnittenen Sehne nicht sicher ist. Ollier durchtrennt deshalb die zu lange Sehne nur in der Mittellinie und verkürzt jede Sehnenhälfte für sich, indem er sie in einer Falte hochhebt und vernäht. Vulpius bildet eine Falte aus der ganzen Sehne. Doch wird der Querdurchmesser der ganzen Sehne dadurch sehr erheblich verdickt, und es kann diese verdickte Stelle in der Nähe der Sehnenscheide ein Hindernis für die freie Bewegung bilden. Diese Verdickung der Sehne vermeidet die Methode, welche vor kurzem H. v. Baeyer angegeben

hat (Fig. 39). Ich selbst übe ausschließlich die einfach auszuführende Raffung der Sehne (Fig. 40).

Bei jeder Sehnenoperation muß man mit Verwachsungen zwischen der Sehne und dem benachbarten Gewebe rechnen.

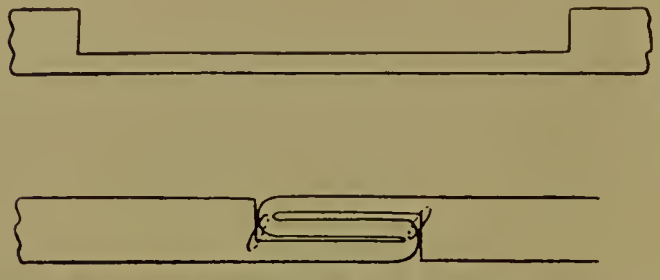

Fig. 39. Verkürzung einer zu langen Sehne nach H. v. Baeyer.

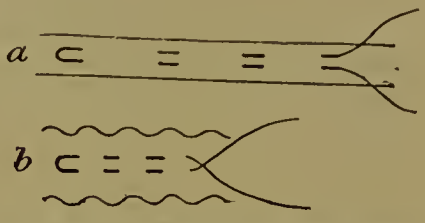


Fig. 40. Verkürzung der Sehne durch die Raffnaht nach Lange.

Ist das Gewebe unverschieblich, wie z. B. der Knochen, so kann durch eine solche Verwachsung die Beweglichkeit der Sehne und damit die Funktion vernichtet werden. Deshalb muß man, wenn irgend möglich, die Operation nahe dem peripheren Ansatzpunkt der Sehne ausführen,

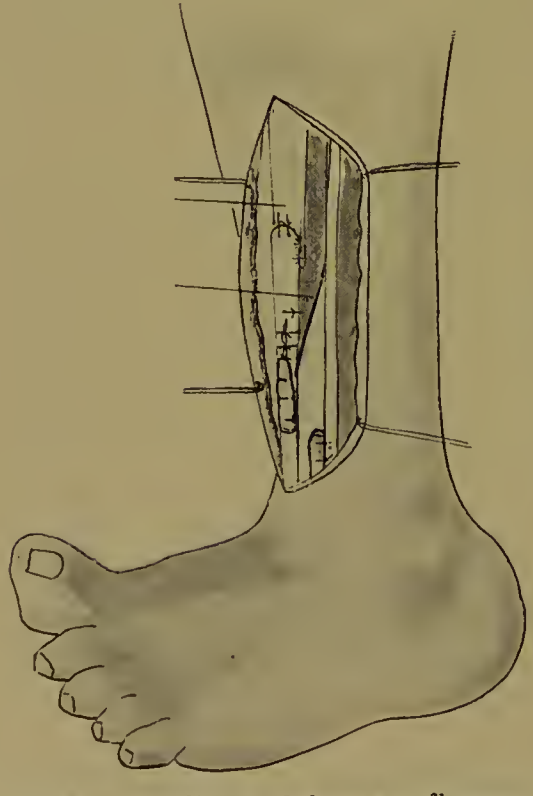

Fig. 41. Tendinöse Sehnenverpflanzung nach Nikoladoni (nach Vulpius-Stoffels Operationslehre).

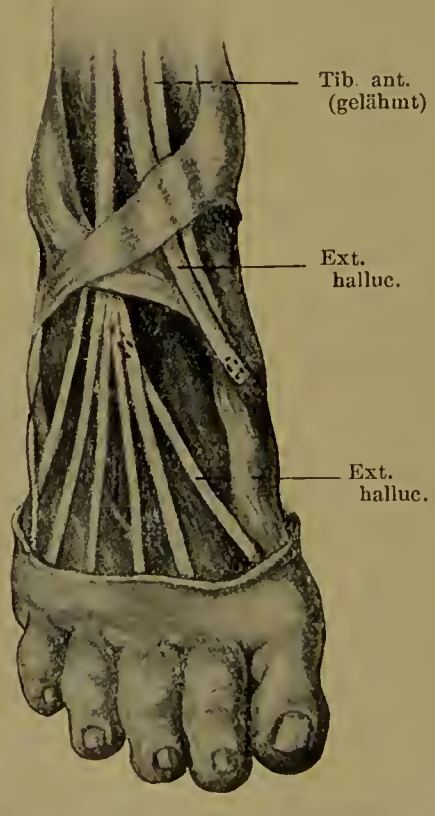


Fig. 42. Periostale Sehnenverpflanzung nach Lange.

damit die Bewegung des peripheren Gliedabschnittes nicht unter etwaigen Verwachsungen leidet. Die Verkürzung des Tibialis anticus und posticus, des Extensor digit. und der Peronei darf deshalb nicht am Unterschenkel, sondern muß am Fuß vorgenommen werden.

Nach jeder Operation zur Sehnenverkürzung ist nach Entfernung des Gipsverbandes noch mindestens 1 Jahr lang eine konsequent durch-

geführte Nachbehandlung mit Bandagen notwendig, um eine plötzliche brüske Anspannung zu verhüten.

## 3. Die Sehnenverpflanzung.

Den genialen Gedanken, die Funktion eines gelähmten Muskels durch Verpflanzung eines gesunden Muskels wiederherzustellen, hat zuerst der Grazer Chirurg Nicoladoni gehabt und ausgeführt.

Die Sehnenverpflanzung kann auf dreifache Weise ausgeführt werden. Entweder kann nach der ursprünglichen Nicoladonischen Vorschrift die kraftspendende Sehne auf die gelähmte Sehne verpflanzt werden (tendinöse Verpflanzung) (Fig. 41), oder es kann die Verwendung des gelähmten Muskels ganz umgangen werden, dadurch, daß die Sehne des kraftspendenden Muskels direkt am Periost vernäht wird (periostale Sehnenverpflanzung nach Lange) (Fig. 42). Eine dritte Methode, die mit der periostalen Methode das Gemeinsame hat, daß sie die gelähmte Sehne ausschaltet, hat in neuester Zeit Biesalski angegeben (Sehnenauswechslung). B. vernäht aber nicht am Periost direkt, sondern am Ansatz der gelähmten Sehne.

Ein Beispiel zeigt am schnellsten das Wesen der drei Methoden: Es sei der Tibialis anticus gelähmt. Der Ausfall des Fußgewölbehebers und Supinators hat einen Pes-plano valgus entstehen lassen. Zunächst wird das Redressement des Pes plano-valgus vorgenommen, und in derselben Sitzung — falls das Redressement leicht war und keine erheblichen Quetschungen oder Zerrungen der Weichteile veranlaßt hat —, die Sehnenverpflanzung angeschlossen. Zur Verfügung steht als Ersatz ein sehr kräftiger Extensor hallucis.

### a) Die tendinöse Methode.

Vulpius, der besonders eifrig für die ursprüngliche Nicoladonische Methode eingetreten ist, geht in einem solchen Falle so vor:

Ein Hautschnitt an der Vorderseite und der unteren Hälfte des Unterschenkels legt den Tibialis anticus und Extensor hallucis frei. Knapp oberhalb des Lig. transversum wird ein Seidenfaden durch die Sehne des Extensor hallucis geführt und proximal von demselben die Sehne durchschnitten. Dann wird in der Sehne des Tibialis anticus, in der Mitte zwischen dem oberen Rande des Lig. transversum und den letzten Muskelfasern des Tibialis ant., mit einem spitzen Skalpell ein Knopfloch angebracht und durch dasselbe der zentrale Teil des durchschnittenen Extensor hallucis durchgezogen und mit dem Tibialis ant. unter guter Spannung vernäht, während ein Assistent den Fuß in korrigierter Stellung hält. Der periphere Stumpf des Extensor hallucis wird mit zwei oder drei Nähten am Extensor digit. longus vernäht (Fig. 41).

### b) Die periostale Methode.

Bei der Verpflanzung auf das Periost legt ein Längsschnitt auf dem Fußrücken die Sehnen des Tibialis ant. und Extens. hall. longus frei.

Die Sehne des Extensor hallucis wird in der Mitte des Fußrückens durchschnitten, das zentrale Ende mit einem doppelten Seidenfaden (Turner Nr. 4 oder 6) durchflochten (Fig. 43), nach der Innenseite auf das Navikulare verschoben und dort die Enden der Seidenfäden durch sehr tiefgreifende Nähte am Periost befestigt. Das periphere Ende der Sehne des Extensor hallucis wird an den Extensor digit. angehängt. Daß bei der Operation für eine normale Muskelspannung gesorgt werden muß, ist selbstverständlich (Fig. 42).

### c) Die Sehnenauswechslung.

Biesalski durchtrennt den Tibialis anticus an seinem Ansatz, zieht die Sehne nach oben aus ihrem Sehnenfach heraus und schneidet sie ab. Dann zieht

er durch das leere Fach die Sehne des Extensor hallucis, dessen distales Ende an den Extensor communis angehängt wird, und näht sie an den stehengebliebenen Rest des Tibialisansatzes.

Die Absicht bei allen Operationen ist, durch den Extensor hallucis eine Hebung des inneren Fußrandes herzustellen — bei der tendinösen Verpflanzung indirekt durch Benutzung der gelähmten Tibialissehne —, bei der periostalen Verpflanzung direkt durch den Ansatz am Periost des Navikulare, bei der Biesalskischen Methode durch Einwirkung auf den Stumpf der gelähmten Sehne. In der Theorie scheint die Lösung dieser Aufgabe sehr einfach, und mit jeder Methode in zweckentsprechender Weise zu lösen zu sein. In der Praxis aber haben sich Schwierigkeiten ergeben:

Zunächst hat sich gezeigt, daß gelähmte Sehnen sehr morsch, dehnbar und zerreißlich sein können und deshalb zur Kraftübertragung ungeeignet sind. Allgemein anerkannt ist das von der Quadrizepssehne; es gilt auch zweifellos von allen Muskeln, welche nur eine sehr kurze Sehne haben, wie z. B. dem Glutaeus medius und minimus, dem Deltoideus, dem Brachialis internus u. a. Bei Lähmungen dieser Muskeln ist deshalb die periostale Verpflanzung der tendinösen stets vorzuziehen. Ist die gelähmte Sehne gut erhalten, wie z. B. sehr häufig die Sehne des Gastrocnemius, so kann sie unbedenklich zur tendinösen Verpflanzung benutzt werden. Ob die Sehnen der übrigen Fußmuskeln sich zur tendinösen Verpflanzung eignen, muß von Fall zu Fall entschieden werden.

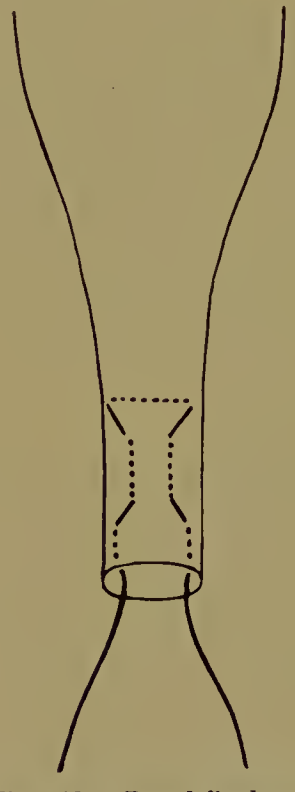

Fig. 43. Durchflechtung der Sehne nach Lange.

Nun ist aber die Festigkeit der Sehne nicht allein entscheidend für die Wahl der Methode. Die Erfahrung hat gezeigt, daß das Resultat einer Sehnenverpflanzung oft getrübt wird durch Verwachsungen der Sehne. Bei jeder Operation an einer Sehne tritt in der Regel eine Verwachsung der Sehne mit dem benachbarten Gewebe ein. Ist das Gewebe starr und unverschieblich und liegt die derbe Verwachsungsstelle zentral vom Gelenkspalt, so kann die beabsichtigte Funktion der verpflanzten Sehne dadurch unmöglich gemacht werden.

Diese Gefahr ist bei der tendinösen Sehnenverpflanzung sehr groß. Wenn in dem Beispiel, das in Fig. 41 wiedergegeben ist, der Extensor hall. mit der Tibia verwächst, so kann er den inneren Fußrand nicht mehr heben. Die Operation kann trotzdem einen gewissen Erfolg haben. Die verwachsene Sehne kann wie ein Ligament den Fuß in Supinationsstellung festhalten und ein Rezidiv der Deformität verhüten; aber der gewünschte Erfolg, die aktive Hebung des inneren Fußrandes, ist nicht erreicht worden. Bei der in Fig. 42 wiedergegebenen periostalen Operation ist ebenfalls eine Verwachsung der verpflanzten Setlle mit dem darunter gelegenen Fußknochen, dem Navikulare, zu

erwarten; doch beeinträchtigt diese Verwachsung nicht die gewünschte Funktion des verpflanzten Muskels.

Nun liegen die Verhältnisse für die periostale Verpflanzung nicht überall so einfach wie in dem angeführten Beispiel. Das erste Hindernis, das sich der allgemeinen Anwendung der periostalen Technik entgegenstellte, war die Länge oder vielmehr die Kürze vieler Muskeln. Wenn man z. B. bei einer Lähmung des Tibialis anticus den Peronens brevis als Ersatzmuskel verwenden muß, so erweist sich dieser Muskel zu kurz, als daß er direkt mit dem Periost des Navikulare

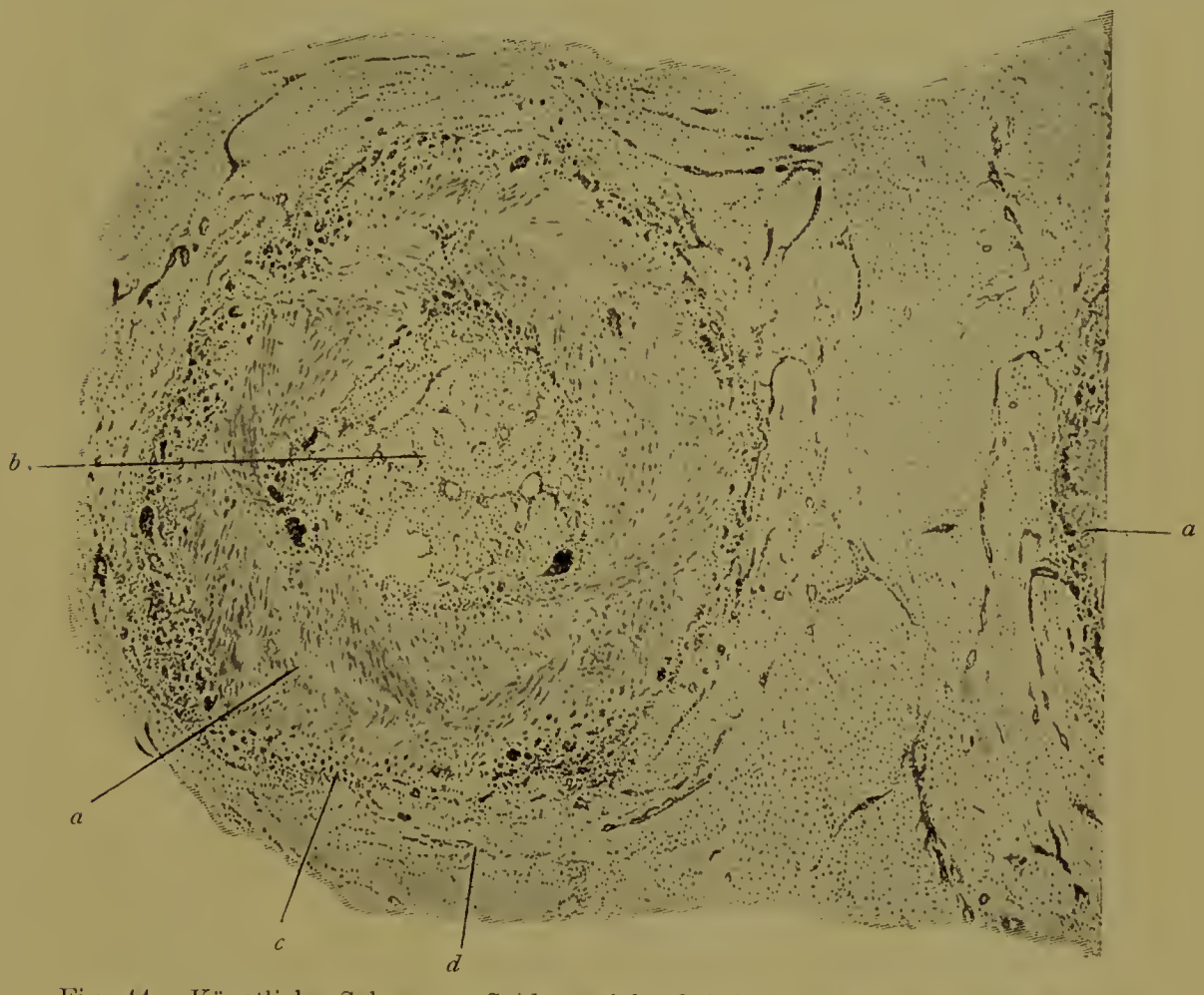


Fig. 44. Künstliche Sehne aus Seide, welche 2 Jahre funktioniert hatte und mit echtem Sehnengewebe stark durch- und umwachsen war.

*a* unveränderte Seide, *b* Sehnengewebe im Innern der Seide, *c* zellreiches jugendliches Bindegewebe, *d* echtes Sehnengewebe.

vernäht werden könnte. Diese Schwierigkeit lernte ich umgehen, indem ich die zu kurzen Sehnen durch seidene Sehnen verlängerte.

Gluck hatte schon 1882 gezeigt, daß man durch Katgutseidenzöpfe Sehnendefekte ersetzen konnte. Ich ging bei den Sehnenverpflanzungen in der Weise vor, daß ich die Sehne mit zwei oder vier Seidenfäden durchlocht in der in Fig. 43 wiedergegebenen Weise und die frei herausstehenden Enden der Seidenfäden als neue Sehnen verwendete. Die Seide wird, um aus den auf S. 44 angegebenen Gründen eine leichte und dauernde Einheilung zu erreichen, in einer wässerigen Lösung von Hydr. oxycyanat. 10 Minuten lang unmittelbar vor der

Operation ausgekocht. Durch weit über Tausende solcher Operationen konnte ich feststellen, daß die Seide dauernd einheilt und sich, sobald sie nach der Verbandabnahme funktionell beansprucht wird, mit echtem Sehnengewebe um- und durchwächst. Das zeigt der in Fig. 44 abgebildete Schnitt durch eine künstliche Sehne, die 2 Jahre lang gearbeitet hatte. Die seidene Sehne bildet also mit der Zeit einen vollgültigen Ersatz für eine echte Sehne, und der Nachteil der ungenügenden Länge des Ersatzmuskels läßt sich dadurch beseitigen.

Nun galt es aber noch, dafür zu sorgen, daß die Verwachsung des verpflanzten Muskels mit seiner Umgebung die gewünschte Funktion nicht beeinträchtigte. Denn soche störenden Verwachsungen konnte ich in den ersten Jahren auch bei vielen periostalen Verpflanzungen feststellen. Ich verlegte deshalb, um derartige Verwachsungen zu vermeiden, den verpflanzten Muskel samt der künstlichen Sehne in das verschiebbare Fettgewebe. Wenn ich z. B. den Peroneus brevis als Ersatz für den gelähmten Tibialis anticus auf die Vorderseite des Unterschenkels verlagerte und mit dem Navikulare vernähte, so bohrte ich mit einer großen Zange von der periostalen Wunde aus einen Kanal direkt unter der Haut im verschieblichen Fettgewebe und führte durch diesen den Peroneus brevis zum Navikulare. Biesalski hat durch seine Sehnenauswechslung diese Verwachsungen mit Erfolg zu vermeiden gesucht. Er zog die gelähmte Sehne aus ihrer Sehnenscheide heraus und führte durch die leere Sehnenscheide den Ersatzmuskel hindurch. Biesalski rühmt von seiner Methode, die beim Ersatz des Tib. ant. und post. und der Peronei Anwendung findet, daß sie neben der Vermeidung von Verwachsungen den Kraftspender genau in den physiologischen Bahnen des Kraftnehmers verlaufen läßt.

Es würde zu weit führen, an dieser Stelle alle Einzelheiten der Technik und der sehr wichtigen orthopädischen Nachbehandlung der Sehnenverpflanzung zu besprechen. Wer sich genauer darüber unterrichten will, muß die im Literaturverzeichnis angeführten Arbeiten studieren. Nur der augenblickliche Stand der ganzen Frage sei kurz noch besprochen. Durch zahllose Erfahrungen ist jetzt sichergestellt, daß durch eine Sehnenverpflanzung der beabsichtigte Ersatz einer zugrunde gegangenen Muskelfunktion selbst bei wichtigen Muskeln, wie z. B. beim Quadrizeps, erreicht werden kann. Beeinträchtigt wird die volle Funktion eines verpflanzten Muskels noch öfters durch Verwachsungen des Ersatzmuskels mit der Umgebung. Doch leistet die Sehnenverpflanzung trotzdem schon jetzt Ausgezeichnetes bei der Behandlung der paralytischen Deformitäten, weil sie das nach dem einfachen Redressement früher meist eingetretene Rezidiv verhindert.

Über den Wert beider Methoden, der tendinösen und der periostalen Verpflanzung, ist noch keine volle Einigkeit erzielt worden. Vulpius, Tilanus, Riedinger bevorzugen die tendinöse Verpflanzung. Codivilla und Putti in Bologna, Redard in Paris, Robert Jones und Tubby in England, Bradford und Lovett in Boston und fast alle amerikanischen Orthopäden (von 33 haben sich 28 bei einer durch Lovett veranstalteten Sammelforschung für die periostale Verpflanzung ausgesprochen), Hoffa, Karch, Biesalski und ich ziehen die periostale Technik vor.

## 4. Nervenoperationen.

### d) Die Nervenplastik.

Durch eine Nerveuplastik suchen wir in der Orthopädie dasselbe zu erreichen, wie durch eine Sehnenplastik; wir wollen eine ganz oder teilweise verloren gegangene Muskelfunktion wiederherstellen. Die Operation kann in verschiedener Weise ausgeführt werden: Man kann den gelähmten Nervenstamm durchtrennen und das periphere Ende mit einem gesunden Nerven, an dem ein kleiner Längs- oder Schrägschnitt angebracht ist, vernähen (periphere Inplantation), oder man kann vom gesunden Nerven einen Teil mit zentraler Basis abspalten und mit dem gelähmten Nerven verbinden (zentrale Inplantation).

Durch zahlreiche Tierversuche und eine ganze Anzahl von glücklich ausgeführten Operationen (Tubby, Hackenbruch, Spitzy, Stoffel usw.) ist erwiesen, daß auf diese oder jene Weise die Leitung zwischen dem gelähmten Muskel und dem Gehirn wiederhergestellt werden und die Funktion zurückkehren kann. Voraussetzung ist, daß der Nervenendapparat des Muskels noch erhalten und der Muskel noch nicht völlig bindegewebig degeneriert ist. In diesem Falle ist jede Nervenplastik aussichtslos.

Nun galt bisher als Grundsatz bei den schlaffen Lähmungen, besonders bei der Poliomyelitis, nicht vor Ablauf eines Jahres eine Operation vorzunehmen, weil die Erfahrung gezeigt hat, daß innerhalb des ersten Jahres eine spontane Regeneration der gelähmten Muskeln möglich ist. Es kann aber innerhalb eines Jahres ein völlig gelähmter Muskel so vollständig atrophieren, daß eine Nervenplastik aussichtslos wird. Macht man aber die Operation vor Ablauf des ersten Jahres, so ist ein Erfolg nicht eindeutig; denn es kann eine spontane Erholung des Muskels eingetreten sein. Deshalb galt bisher die poliomyelitische Lähmung als kein geeignetes Objekt für die Nervenplastik.

Um aus diesem Zwiespalt herauszukommen, rät Spitzy, der sich besonders bemüht hat, die Nervenplastik in den Dienst der Orthopädie zu stellen, die direkte Muskelerregbarkeit als Zeiger für den Zeitpunkt der Operation zu benutzen.

Spitzy gibt an — nach einer Beobachtung von über 200 Fällen — daß er, wenn die direkte Erregbarkeit eines gelähmten Muskels unter ein Drittel ihres Normalwertes gesunken ist, keine Spontanregeneration mehr auftreten sah. Ein Neuanschluß müßte in einem derartigen Falle, in dem die Erregbarkeit unter dieses Minimum sinkt, auch vor Ablauf der früher gesetzten Zuwartungsfrist gemacht werden, weil der völlige Verlust der Erregbarkeit den Tod der Nervenmuskelendapparate anzeigt. Wenn auch der Erfolg nicht ganz eindeutig ist, so würde dem Patienten kein Schaden zugefügt, wenn eine Methode gewählt würde, die keine Schädigung des vorhandenen Materials mit sich bringt, was unter Berücksichtigung der von Spitzy ausgearbeiteten Technik und der von Stoffel mitgeteilten inneren Topographie der Nervenstränge immerhin denkbar ist. Als wichtig stellt Spitzy außerdem hin, durch frühzeitig begonnene und regelmäßig durchgeführte Faradisierung der gelähmten Muskeln mit grobschlägigem Strom eine zu weitgehende Degeneration und den Untergang der Nervenendapparate und Muskeln zu verhüten. Doch liegen bisher noch nicht genügend zahlreiche Erfahrungen vor, um die Frage ganz geklärt erscheinen zu lassen.

Spitzy glaubt, daß die Nervenplastik hauptsächlich an der oberen Extremität einen besonderen Wert hat, während er an der unteren Extremität ebenfalls die einen Erfolg viel rascher zeitigende Sehnenplastik bevorzugt.

Dasselbe gilt von den Aussichten der Nervenplastik bei den zerebralen, spastischen Lähmungen: Hier liegen von vornherein die Verhältnisse günstiger, weil bei diesen Lähmungen die Krankheitsursache in der Regel in der Hirnrinde liegt und es nicht zu einer wesentlichen Schädigung des Endneuroms kommt. Spitzy hofft deshalb, daß gerade diese Lähmungen sich besonders für die Nervenplastik eignen werden und zwar besonders wieder die Defekte an der oberen Extremität, bei denen die Sehnenplastik schwerer Erfolge erzielt, während man an der unteren Extremität mit Muskel- und Sehnenoperationen sein Auskommen findet.

Der Gedankengang Spitzys ist dabei, durch Abspaltung von Nervenästen und Leitungsbahnen jener Muskeln, die im Hypertonus sind, die Innervationszufuhr zu diesen Muskeln zu schwächen und durch Überführung dieser abgespaltenen Teile zu den Leitungsbahnen der motorisch schwächeren Bezirke die Innervation dieser im Nachteil befindlichen Bezirke zu heben.

Auch diese Frage bedarf noch weiterer Versuche und Erfahrungen.

### b) Die Förstersche Operation.

Einen neuen und aussichtsvollen Weg zur Bekämpfung der Muskelspasmen hat Förster beschrieben. Förster geht von der Tatsache aus, daß die Muskelkontraktionen von zwei Stellen ausgelöst werden, einmal willkürlich von den Bewegungszentren der Gehirnrinde und dann unwillkürlich von der Haut aus durch Vermittlung der reflektorischen Bahnen. Wenn die erste Leitung geschädigt ist, so gewinnen die Impulse, die von der zweiten Leitung durch Reizung der Haut dem Muskel zuströmen, die Oberhand und veranlassen unwillkürliche und übertrieben starke und unzweckmäßige Muskelkontraktionen (Spasmen).

Um diese übertriebene Erregung von der Peripherie aus zu schwächen, beabsichtigt Förster, operativ eine Abstumpfung der Sensibilität in dem als Reflexreservoir in Frage kommenden Hautgebiete zu erzeugen. Zu dem Zwecke empfiehlt er, einen Teil der hinteren Wurzeln bei ihrem Austritt aus dem Rückenmark innerhalb des Duralsackes zu durchschneiden. Bei der gewöhnlichen Littleschen Gliederstarre (Adduktionskontrakturen der Hüften und Spitzfüße) sollen der 2., 3. und 5. Lumbal- und der 1. Sakralnerv durchtrennt werden. Es wird dann keine volle Anästhesie in dem betreffenden Hautbereiche, sondern nur eine Abstumpfung der Sensibilität geschaffen, weil ein Hautnerv stets gleichzeitig von zwei oder drei benachbarten hinteren Wurzeln versorgt ist. Wegen der Einzelheiten der Technik sei auf die Arbeiten des Literaturverzeichnisses verwiesen.

Sichergestellt ist, daß durch diese Operation sich die Spasmen zunächst beseitigen oder vermindern lassen, doch ist noch fraglich, ob die Operation so wesentliche Vorzüge vor den bisher üblichen Tenotomien hat, daß man die ungleich größeren Gefahren der Operation mit in Kauf nehmen kann.

### c) Die Stoffelsche Operation.

Stoffel will bei spastischen Zuständen eine Schwächung der zu starken Muskelkontraktionen dadurch herbeiführen, daß er die Hälfte der motorischen Nervenfasern reseziert an der Stelle, wo der motorische Nerv vor dem Eintritt in die Muskelmasse sich in seine

Endäste auflöst. Der augenblickliche Erfolg der Operation ist gut, namentlich bei den spastischen Spitzfüßen; doch ist auch hier noch nicht entschieden, ob die Resultate von Dauer und ob sie denen der Tenotomie überlegen sind.

### 5. Die Arthrodese.

Bei totalen Lähmungen eines Gliedes kann oft die Brauchbarkeit gehoben werden durch operative Versteifung des gelähmten Gelenkes. Die Operation, die zuerst von Albert 1877 ausgeführt worden ist, besteht darin, daß das Gelenk wie zur Resektion eröffnet und der Knorpel mit Meißel, Messer oder scharfem Löffel entfernt wird. Die des Knorpels beraubten knöchernen Wundflächen verwachsen dann in der Regel, und es entsteht an Stelle des vorherigen Schlottergelenkes eine Ankylose. In einem Teil der Fälle tritt die erstrebte knöcherne Vereinigung nicht ein; doch schrumpfen die Gelenkkapsel und die umgebenden Weichteile meist sehr stark, und gleichzeitig bildet sich eine bindegewebige Verwachsung zwischen den Gelenkenden aus, so daß der Zweck der Operation doch erreicht wird.

Die Indikationen zur Arthrodese sind an den einzelnen Gelenken sehr verschieden und werden im speziellen Teil ausführlich besprochen werden. Doch sei schon hier davor gewarnt, die Arthrodese in sehr frühem Alter vorzunehmen. Einmal sind die Aussichten auf eine echte Ankylose um so schlechter, je früher man operiert; ferner ist die Gefahr, daß eine nachträgliche Deformierung des versteiften Gelenkes eintritt (z. B. bei Kniearthrodesen im Sinne des Genu valgum oder Genu varum), viel größer bei Kindern, als bei Erwachsenen; und endlich soll, wenn irgend möglich, der Patient selbst entscheiden, ob er die — wenn auch nur passiv vorhandene — Beweglichkeit eines Gelenkes dauernd opfern will. Besonders gilt das letztere vom Hüft- und Kniegelenk, deren Versteifung für viele Berufsarbeiten, z. B. für die Schneiderei, sehr lästig sein können. Bradford, Soutter und ich nehmen deshalb am Fuß die Arthrodese nicht vor dem 10. Jahre vor; am Knie operiere ich nicht vor dem 20. Jahre.

### 6. Die Tenodese und künstliche Gelenkbänder.

Die totale Versteifung, welche die Arthrodese am Fuße schafft, erleichtert bei Patienten, die stets nur auf ebenem glattem Boden gehen, das Stehen und Gehen außerordentlich. Patienten aber, die in Gebirgsgegenden wohnen und bergab und bergauf gehen müssen, können ihren versteiften Fuß nicht den Unebenheiten des Bodens anpassen und haben oft mehr Schaden als Nutzen von der Arthrodese.

Man hat sich deshalb bemüht, dem Fuß einen gewissen Grad von passiver Beweglichkeit zu erhalten und suchte nur das Herabsinken des Fußes über einen rechten Winkel hinaus zu verhüten, damit die Patienten nicht über die herabhängende Fußspitze stolpern. In dieser Absicht hat Codivilla die bei Hackenfußstellung straff angezogenen Sehnen der Dorsalflektoren des gelähmten Fußes in einer künstlich geschaffenen Rinne an der Tibia und Fibula, 3—5 cm oberhalb des Gelenkspaltes befestigt. Vulpius hat die gleichen Sehnen an dem Periost und der Faszie vernäht. Ich habe künstliche Gelenkbänder gebildet, indem ich je vier kräftige Seidenfäden von dem Periost der Tibia 3 cm oberhalb des Gelenkspaltes zum Navikulare und zum Cuboid

führte und dort unter guter Spannung vernähte (Fig. 45). Diese seidenen Bänder umwachsen sich, wenn sie funktionell in Anspruch genommen werden, wie die künstlichen Sehnen.

Fig. 45. Künstliche Bänder aus Seide nach Lange zur Verhütung der Spitzfußstellung bei totalen Lähmungen.

Alle diese Operationen liefern gute Dauerresultate, wenn nach der Entfernung des Gipsverbandes noch mindestens 1 Jahr lang durch Benützung von Apparaten bei Nacht und bei Tag eine übermäßige und plötzliche Anspannung der neuen ligamentösen Gebilde verhütet wird.

## 7. Die Osteotomie.

Die blutige Durchtrennung des Knochens ist überall da angezeigt, wo die Infraktion unmöglich ist. In der Regel ist schon vom 5. Jahre ab der Knochen so hart, daß er sich nicht mehr einknicken läßt. Aber auch in jüngeren Jahren kann, z. B. bei einer schlecht geheilten Oberschenkelfraktur, die Osteotomie notwendig werden, wenn die Fragmente sich sehr stark ad longitudinem verschoben haben.

Die Osteotomie kann subkutan von einer kleinen Wunde aus oder offen in breiter Wunde ausgeführt werden.

### a) Die subkutane Osteotomie.

Sie wird folgendermaßen ausgeführt:

Wenn z. B. die Tibia eines Crus varum durchmeißelt werden soll, so wird der Meißel parallel zur Längsachse des Knochens aufgesetzt, und, wenn Haut- und Fettgewebe durch einen Meißelschlag durchtrennt sind, um 90° gedreht, so daß er quer zur Längsachse des Knochens steht. Dann folgt Schlag auf Schlag, bis der Knochen ganz oder nur drei Viertel durchtrennt ist.

Die Hautwunde wird in gewöhnlicher Weise vernäht.

Die subkutane Methode verringert etwas die Gefahren der Infektion; dafür vergrößert sie aber die Gefahren der Nebenverletzung wichtiger Gebilde; z. B. am Knie der A. femoralis oder am Humerus der A. brachialis oder des N. Radialis. Deshalb wird von den meisten Fachgenossen die zweite Art der Durchmeißelung des Knochens in offener Wunde vorgezogen.

### b) Die offene Osteotomie.

Die Ausführung gestaltet sich in folgender Weise:

Der Hautschnitt wird, wenn möglich, etwas seitlich vom Knochen angelegt, damit die Knochenwunde nicht gerade im Bereiche der Hautwunde liegt, und damit nicht etwa eine Stichkanaleiterung der Hautnaht die Heilung der Knochenwunde gefährdet. Wenn Haut und Fettgewebe durchtrennt sind, werden die Wundränder so verzogen, daß der Knochen im Grunde der Wunde sichtbar wird.

Man steht nun vor der Wahl, ob man das Periost der Länge nach durchtrennen und mit dem Elevatorium abhebeln, also subperiostal osteotomieren will, oder ob man das Periost quer durchtrennen und im übrigen am Knochen belassen will.

Das Ablösen des Periostes schädigt zweifellos die Ernährung des Knochens; deshalb sehen manche Autoren, z. B. Spitzy, von der Ablösung des Periostes grundsätzlich ab. Doch hat die Erfahrung gezeigt, daß diese Schädigung bei einer per primam heilenden Osteotomiewunde keine Bedeutung hat. Im allgemeinen wird deshalb die subperiostale Methode vorgezogen. Dringend zu empfehlen ist diese Methode besonders dann, wenn in narbig verdicktem Gewebe — z. B. bei einer suprakondylären Osteotomie des Oberschenkels wegen einer Kniebeugekontraktur — operiert werden muß und die Gefahr einer Nebenverletzung gegeben ist. In solchen Fällen ist es viel schonender und leichter, das Periost abzulösen, als in dem derben Narbengewebe sich einen Weg zu bahnen.

Um das abgelöste Periost und die benachbarten Weichteile gut zurückzuhalten, haben sich die aus meiner Klinik von Hohmann beschriebenen Knochenhebel gut bewährt (Fig. 46 und 47).

Fig. 46. Hohmanns Knochenhebel.

Nachdem diese Hebel unter der Leitung des Elevatoriums eingeführt sind, erfolgt die Durchmeißelung. Man benutzt am besten Meißel, welche so breit sind wie der Knochen und die eine Schneide haben, wie die Zimmermannsmeißel (Fig. 48). Zunächst wird eine 2 mm breite und ebenso tiefe Rinne eingehauen, um Splitterungen zu vermeiden und dann folgt Schlag auf Schlag, während die Faust des Assistenten oder ein untergelegter Sandsack den Knochen von unten her stützt.

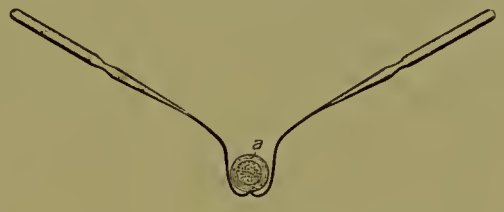


Fig. 47. Lage der Hohmannschen Hebel zum Schutz der Weichteile bei Durchmeißelung des Knochens *a*.



Fig. 48. Richtiger Knochenmeißel.

Die Durchtrennung des Knochens kann in einer graden Linie (lineäre Osteotomie) oder durch Herausnahme eines Knochenteiles (keilförmige Osteotomie) oder bogenförmig (bogenförmige Osteomie) erfolgen. Bei der lineären und der keilförmigen Osteotomie meißelt man in der Regel den Knochen nicht vollständig durch, sondern erhält sich eine Knochenbrücke, um unbeabsichtigte Verschiebungen der Knochenteile bei der nachfolgenden Korrektur zu vermeiden. Diese Brücke muß bei einer lineären Osteotomie (Fig. 49) immer auf der Seite der Konvexität liegen; bei der Kniebeugekontraktur z. B. an der vorderen Seite des Femur, beim Genu valgum an der inneren Seite usf. In der Regel läßt sich bei einer solchen Lage der Knochenbrücke ein vollständiges Durchbrechen des Knochens verhüten, und die Kontinuität des Knochens wahren.

Fig. 49. Lineäre Osteotomie einer Tibia vara. *a* vor *b* nach der Geradrichtung.

An der konkaven Seite der Deformität weichen die durchmeißelten Knochenpartien auseinander, und es bildet sich eine Lücke, die zunächst mit Blut und später mit Kallusmasse ausgefüllt wird. Der Knochen wird dadurch etwas länger, als er vorher war. Da bei unseren Deformitäten der

kranke Knochen häufig verkürzt ist, so ist das zweifellos ein Vorzug der linearen Osteotomie.

Auf der anderen Seite muß man sich aber klar darüber sein, daß mit der Entfernung der beiden Knochenmeißelflächen voneinander alle auf der Konkavität gelegenen Weichteile stark gezerrt werden. Diese Zerrung kann z. B. für die Nerven und Gefäße der Kniekehle bei einer Beugekontraktur gefährlich werden. Deshalb soll man nicht grundsätzlich linear osteotomieren, um unter allen Umständen eine Verlängerung des Knochens zu erzielen, und um nichts von der Knochensubstanz zu opfern; sondern man soll sich nicht scheuen, bei allen schweren Deformitäten, wo eine solche Zerrung gefährlich werden könnte, einen Knochenkeil herauszumeißeln.

Fig. 50. Keilförmige Osteotomie einer Tibia vara. *a* vor, *b* nach der Gradrichtung.

Fig. 51. Bogenförmige Osteotomie einer Coxa vara.

Bei der keilförmigen Osteotomie (Fig. 50) geht man von der Konvexität der Krümmung — bei Kniebeugekontrakturen von der Vorderseite, beim Genu valgum von der Innenseite aus — auf den Knochen ein und meißelt einen genügend großen Keil heraus. Die Größe des Keiles kann der Ungeübte an einer Papierpause des Röntgenbildes vorher bestimmen.

Auch bei der Keilosteotomie erhält man sich am Femur und Humerus eine Knochenbrücke (selbstverständlich auf der Konkavität der Deformität), um Verschiebungen des durchmeißelten Knochens zu verhüten.

Endlich kann die Durchtrennung des Knochens in einer bogenförmigen Linie erfolgen.

Helferich hat die bogenförmige Durchsägung bei Kniebeugeankylosen empfohlen, Brakett hat die bogenförmige intratrochantere Durchmeißelung fü Hüftkontrakturen, Codivilla für die Coxa vara empfohlen (Fig. 51).

Der Vorzug der bogenförmigen Osteotomie ist, daß sie die unbeabsichtigten Verschiebungen der Fragmente wesentlich erschwert; auf der anderen Seite schafft sie aber die gleiche Zerrung der Weichteile auf der konkaven Seite, wie die lineäre Osteotomie. In technischer Beziehung ist sie etwas schwieriger auszuführen, als die lineäre und die keilförmige Osteotomie.

Um stärkere Verschiebungen, wie sie besonders am oberen und unteren Femurende leicht vorkommen, zu verhüten empfiehlt Biesalski bei Osteotomien an diesen Stellen die Fragmente durch Wiener Draht zu vereinigen.

Wenn die Osteotomie beendet ist, folgt die Naht der Hautwunde, der Wundverband und schließlich der Gipsverband. Beim Anlegen des Gipsverbandes ist die größte Vorsicht angezeigt, um Verschiebungen der Knochen zu verhüten. In der Regel gebe ich bei allen schweren Deformitäten die Vollkorrektur nicht gleich, sondern erst im zweiten, 2 Wochen nach der Operation anzulegenden Gipsverbande.

Im ganzen wird das operierte Glied 6—8 Wochen im Gipsverbande ruhig gestellt. Doch ist damit die orthopädische Behandlung nicht abgeschlossen. Bei unseren oft knochenschwachen und blutarmen Patienten bildet sich nach einer Osteotomie oft kein so fester Callus aus, wie nach einer Fraktur eines gesunden Menschen, und deshalb ist in der Regel noch eine halbjährige oder längere Nachbehandlung mit Bandagen angezeigt, um nachträgliche Deformierungen des osteotomierten Beines zu verhüten. Sonst kann man die Erfahrung machen, daß z. B. das osteotomierte X-Bein, das vollständig grade aus dem Gipsverbande herauskam, 2 Monate später wieder X-Bein- oder selbst O-Beinbildung zeigt.

Die Osteotomie gehört zu den segensreichsten orthopädischen Operationen. Ihr einziger Nachteil gegenüber dem modellierenden Redressement besteht darin, daß die Eltern der Patienten sich schwerer zur Durchmeißelung als zu einem unblutigen Eingriff entschließen; dafür beseitigt sie aber die Deformität, ohne die Knochen zu zerquetschen und zu zertrümmern, und deshalb hat sie sehr selten Fettembolien oder Aufflackern von alten entzündlichen Prozessen zur Folge. Außerdem schützt die Osteotomie sicherer vor dem Rezidiv, als das unblutige Redressement und erfordert deshalb eine kürzere Bandagennachbehandlung.

## 8. Die Resektion.

Die Entfernung der kranken Gelenke wird in orthopädischen Kliniken selten notwendig. Die moderne konservative Behandlung der Gelenktuberkulose, welche früher das häufigste Objekt für eine Resektion bildete, erzielt bei unseren kindlichen Patienten meist so gute Erfolge, daß nur ausnahmsweise eine Resektion des kranken Gelenkes notwendig ist, um den tuberkulösen Prozeß zur Ausheilung zu bringen. Am ersten entschließt man sich bei der Kniegelenkstuberkulose zur Resektion, weil hier am leichtesten eine gründliche Entfernung des Krankheitsherdes möglich ist.

Die Technik der Operation, welche eine sorgfältige Entfernung der ganzen Kapsel, der Knorpelflächen und alles kranken Gewebes anstrebt, wird im speziellen Teil beschrieben werden.

Die Schattenseiten jeder Resektion sind, daß ein steifes, meist zu kurzes Bein entsteht, und daß nach allen Resektionen, die im jugendlichen Alter vorgenommen werden, die Gefahr einer nachträglich falschen Stellung gegeben ist, z. B. beim Knie einer Beuge- oder Valgusstellung. Will man solche sekundären Kontrakturen verhüten, so müssen an einem resezierten Gelenke bis zum 20. Lebensjahre orthopädische Apparate getragen werden. Die Nachbehandlung dauert deshalb viel länger als bei der konservativen orthopädischen Behandlung.

## 9. Die blutige Mobilisierung ankylosierter Gelenke.

Die Aufgabe, ankylosierte Gelenke wieder beweglich zu machen, wird dem Orthopäden oft gestellt. Die einfache Durchmeißelung der Ankylose oder die gewöhnliche Resektion genügen nicht; in der Regel erfolgt nach einer solchen Operation wieder eine knöcherne Verwachsung der Gelenkenden. Um diese Verwachsungen zu verhüten, hat man Interpositionen von totem Material oder von lebendem Gewebe vorgenommen. Helferich hat zu dem Zwecke Muskellappen, Murphy

Faszienfettlappen, Baer (Baltimore) sterilisierte und in Chromsäure präparierte Schweinsblase, Payr Faszienlappen zwischen die Sägeflächen der beiden Knochen eingelegt.

Die Operation lieferte zuerst nur am Ellenbogen zuverlässige Resultate; in den letzten Jahren ist es aber auch gelungen, bei den Kniegelenkankylosen, welche bisher die größten Schwierigkeiten boten, überraschend gute Gelenkfunktionen wieder zu schaffen. Fig. 52

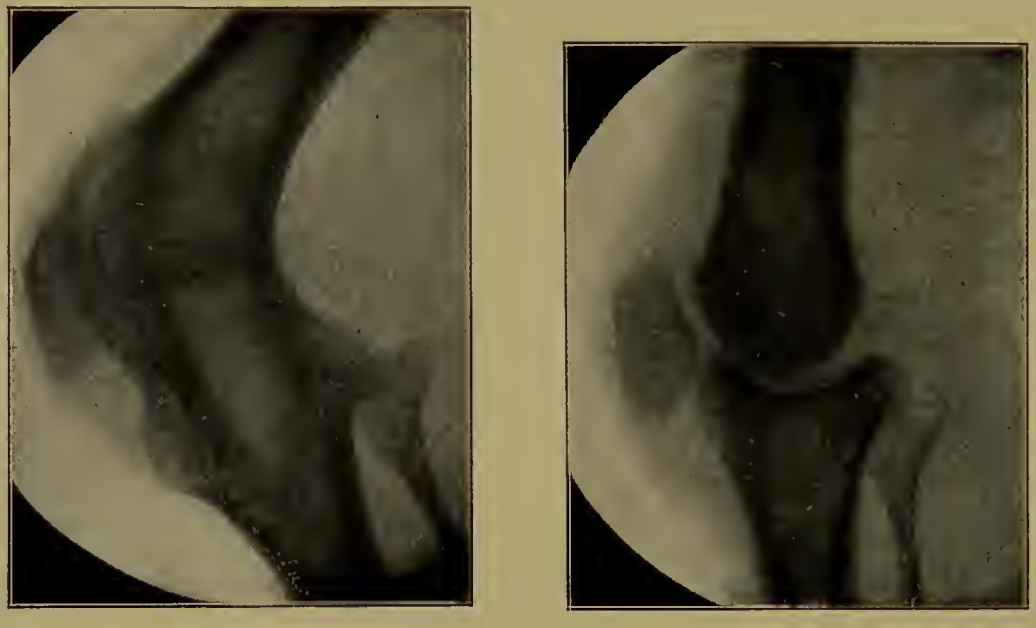

Vor der Operation. Nach der Operation.

Fig. 52. Blutige Mobilisierung einer Knieankylose nach Payr. (Beobachtung aus der Payrschen Klinik.)

zeigt ein Kniegelenk vor und nach der Operation durch Payr, der sich um die Ausbildung der operativen Methode und der Nachbehandlung die größten Verdienste erworben und bewundernswerte Resultate erzielt hat. Die Operation darf aber nicht vor dem 18. Jahre vorgenommen werden, weil vom jugendlichen Periost aus eine so überreichliche Knochenneubildung ausgeht, daß der Zweck der Operation nicht erreicht wird (Payr, Biesalski, Lange).

**Literatur.**

Anger, Zentralbl. f. Chirurgie 1875, S. 384.
Biesalski, Sehnenscheidenauswechslung. Deutsch. med. Wochenschr. 1910, Nr. 35.
Codivilla, Contributo alla cura delle paralisii spastiche infantile. Bologna, Januar 1900, Communic. fatta alla soc. med. Chir.
Dieffenbach, Caput obstipum, in Rusts Handb. d. Chir. 1830—1836, Bd. III.
Drobnik, Die Behandlung der Kinderlähmung. Nowing lekarski 1894, Nr. 7.
Duchenne, C. B., Physiologie der Bewegungen. C. Wernicke, Leipzig, G. Thieme, 1885.
Föderl, Über Caput obsti cum musculare. Klin. Chir. Wien, Leipzig 1903, S. 217.
Franke, Sehnenüberpflanzung. Archiv f. klin. Chir., Bd. LII, H. 1.
Gluck, Ersatz exfoliierter Sehnenstücke durch zusammengeflochtene Katgutfäden. Deutsch. med. Wochenschr. 1884, Nr. 48.
Krause, Ersatz des gelähmten Quadrizeps. Deutsch. med. Wochenschr. 1902, Nr. 7 u. 8.
Lange, Periostale Sehnenverpflanzung, Naturforschervers. zu München 1899. Seidene Sehnen, Naturforschervers. zu Hamburg 1901 und Münchener med.

Wochenschr. 1902, Nr. 1. Über Sehnenverkürzung. Münch. med. Wochenschr. 1902, Nr. 13. Über Operationen an der Gelenkkapsel. II. orth. Kongr. zu Berlin 1903.
v. Langenbeck, Subkutane Osteotomie. Deutsche Klin. 1854, Nr. 30.
Nicoladoni, Über Sehnentransplantation. Aus d. chir. Sektion der 54. Versamml. deutscher Naturforscher und Ärzte zu Salzburg.
Ollier, Traité des resections et des opérations conservatrices etc. Paris, Masson.
Payr, IX. Kongr. der Deutsch. Gesellsch. f. orth. Chir. Chirurg.-Kongr. 1912.
Rhea Barton, On the treatment of ankylosis by the formation of artificial joints. Americ. med. and surg. Journ., April 1827.
Valpius, Die Sehnenverpflanzung und ihre Verwertung. Leipzig, Veit & Co., 1902.

# Die orthopädische Verbandtechnik.

## I. Der Heftpflasterverband.

Die deutschen Heftpflaster, z. B. die Pflaster von Bayersdorff (Leukoplast) oder die Pflaster von Helffenberg, sind heute dem früher bevorzugten amerikanischen Heftpflaster mindestens ebenbürtig.

In meiner Klinik wird in den letzten Jahren fast ausschließlich die von Heuß eingeführte Klebrobinde (Fabrikant: Teufel-Stuttgart) zu Heftpflasterverbänden verwandt. Die Klebrobinde ist etwas elastisch, ähnlich wie eine Idealbinde, enthält einen Klebstoff, der ausgezeichnet haftet und wenig reizt. Reizungen der Haut unter dem Klebroverband, selbst bei 4 und 6 Wochen alten Verbänden, gehören zu den größten Seltenheiten. Diese vorzüglichen Eigenschaften machen die Klebrobinde vor allem geeignet für alle Verbände, bei denen es auf gleichmäßige Kompression und eine leichte Fixierung des Gelenkes ankommt, z. B. nach der Punktion von Gelenkergüssen, nach Distorsionen, bei Plattfußbeschwerden usw.

Fig. 53. Klebroextensionsverband.

Auch zu Extensionsverbänden (Fig. 53) eignet sich die Klebrobinde vorzüglich.

Wir legen einen Längsstreifen auf jeder Seite an, der von den Knöcheln bis zur Mitte des Obersehenkels an die Haut angeklebt wird, oben und unten aber noch um 20 cm länger ist. Wenn sehr schwere Gewichte angehängt werden sollen, werden zwei Längsstreifen übereinander geklebt. Dann folgt eine Reihe von Rundtouren der Klebrobinde, welche die Längsstreifen von den Knöcheln bis zur Mitte des Oberschenkels decken, und nun werden die den oberen Rand der Rundtouren etwa 20 cm überragenden Teile der Längsstreifen nach unten umgeschlagen und durch eine zweite Schicht von ringförmig herumgeführten Klebrobinden gedeckt, damit das Gewicht den Längsstreifen nicht herauszieht.

Fig. 54. Extensionsgamasche.

Für Extensionsverbände mit geringem Gewicht wendet man die in Fig. 54. abgebildete Extensionsgamasche an.

## II. Der Zinkleimverband.

Wenn der Klebroverband wegen eines Ekzems oder anderer Reizzustände der Haut nicht angewandt werden darf, so tritt bei kompressierenden Verbänden der Zinkleim an seine Stelle:

| | |
|---|---|
| Zinc. oxydat. pur. . . | 150,0 |
| Glyzerin . . . . . | 250,0 |
| Gelatine . . . . . | 200,0 |
| Wasser . . . . . | 400,0 |

werden im Wasserbad flüssig gemacht und dann bis auf 35° C abgekühlt, so daß eine Verbrennung des Patienten ausgeschlossen ist. Mit einem dicken Borstenpinsel wird der Leim auf die Haut aufgetragen, dann folgt ein eng anliegender Trikotschlauch, dann wieder ein Aufstrich mit Zinkleim und dann Touren von ringsum verlaufenden Mullbinden in 4—6—8 facher Lage. Zwischen zwei Lagen Mullbinden erfolgt immer wieder ein Zinkleimanstrich.

Soll durch den Verband gleichzeitig das kranke Gelenk fixiert werden, z. B. nach Kniegelenksergüssen, so werden zwischen die Mullagen Fliegengittergaze oder besser einige 5 cm breite Streifen Aluminiumgitter und auf diese Korsettplanchetten von 1—2 cm Breite eingeschaltet. Die Drahtgaze verhütet den Kantendruck der Planchetten.

## III. Der Stärkegazeverband.

Die Technik ist die bekannte: Trikotschlauch, eine Lage Watte, dann die mit warmem Wasser befeuchteten Stärkegazebinden in Rundtouren herumgeführt. Zur besseren Versteifung des Verbandes können Schusterspäne eingeschaltet werden.

## IV. Der Gipsverband.

### Die gewöhnlichen Gipsbinden.

Man kann dieselben selbst herstellen, muß dabei aber folgendes beachten:

Die Gipsbinden müssen in demselben Raum hergestellt werden, in dem der Gips aufbewahrt wird, sonst kann beim Transport aus einem kühlen in einen warmen Raum der Gips leicht Wasser anziehen. Ich benütze meist Gipsbinden, die 3 m lang und 15 cm breit sind und aus Mullgaze bestehen. Die Stärkegazebinden enthalten häufig Leim, welcher das Erhärten des Gipses verzögert, und sind deshalb im allgemeinen für Gipsbinden nicht zu empfehlen.

Die Binde wird mit trockenen Händen mit Gipsmehl gleichmäßig bestreut. Auf eine Binde von 3 m Länge und 15 cm Breite rechnet man 120 g Gips. Beim Aufwickeln der Binde ist darauf zu achten, daß in der Mitte ein Hohlraum bleibt, und daß die Binde nicht zu fest gewickelt wird. Wir verwenden als Gips Alabastergips Nr. 1 aus der Gipsmühle von Walser, München, Bogenstraße $60^2/_3$. Die Gipsbinden müssen in einer gut schließenden Blechkiste aufbewahrt werden. 1 Minute vor dem Gebrauch werden sie in 35° warmes Wasser gelegt, dem auf 1 l 25 g Alaun zugesetzt wird.

### Die Gipsbinden von Albert.

Unter unseren Mitarbeitern verwenden mehrere an Stelle der selbst angefertigten Gipsbinden die von der Firma Cosack & Co. in Düsseldorf hergestellten Gipsbinden nach Dr. Albert.

Diese Gipsbinden sind tatsächlich vorzüglich, und trotzdem sie nicht billig sind (eine Binde 12 cm breit kostet 37 Pf.), kommt ein Verband mit Albertschen Gipsbinden nicht wesentlich teurer zu stehen als ein Verband mit selbst hergestellten Binden; denn man braucht von den Albertschen Binden weniger. Worauf die ausgezeichnete Beschaffenheit dieser Gipsbinden beruht, ist außerhalb der Fabrik leider nicht bekannt geworden.

Die Albertschen Gipsbinden werden 4 Minuten vor dem Gebrauch in kaltes Wasser (von ca. 15°) ohne jeden Zusatz gelegt. Sie erstarren rasch; deshalb muß schnell gearbeitet werden.

## Die Herstellung des Gipsverbandes.

Der Patient muß so gelagert werden, daß die Führung der Binden unbehindert ist. Bei allen Rumpf-, Becken- und Oberschenkelverbänden muß deshalb der Patient auf einer Beckenstütze aufruhen. Ich verwende als solche ausschließlich einen 5 cm breiten Matratzengurt, der, auf meinem Operationstisch entweder quer oder der Länge nach ausgespannt, mit eingegipst und später aus dem Gipsverband herausgezogen wird. Die Lagerung auf dem Gurt, die auch an einem gewöhnlichen Tisch durchzuführen ist, wird von den Patienten im allgemeinen besser vertragen als das Liegen auf Metallplatten. Unter den sonst angegebenen zahlreichen Beckenstützen seien hervorgehoben: das alte Volkmannsche Bänkchen, die Beckenstützen von Gocht-Lossen (Zeitschr. f. orth. Chir., Bd. XIII, S. 406, und von Langemak, ibid. Bd. XVIII, S. 190).

Als unterste Schicht jedes Gipsverbandes dient ein Trikotschlauch, der eng anliegt. Dann hat man die Wahl, ob man eine Watteschicht folgen lassen will oder die Gipsbinden direkt auf den Trikot legen will.

Ich ziehe im allgemeinen die gepolsterten Verbände vor; nur bei den Klumpfüßen der Säuglinge verwende ich vielfach ungepolsterte Verbände. Beherrschen muß der Orthopäde unter allen Umständen die Technik des gepolsterten Gipsverbandes; denn sobald eine Wunde vorhanden ist — z. B. nach einer Sehnenverpflanzung oder nach einer Osteotomie — muß der Gipsverband gepolstert werden.

Die Technik ist folgende:

Beim gepolsterten Gipsverbande werden im allgemeinen die Watterollen ringförmig, indem sie sich halb und halb decken, um das Glied herumgeführt; nur am Rumpf verwendet man besser große Platten Tafelwatte.

Stellen, die des natürlichen Fettpolsters entbehren, z. B. der Darmbeinkamm, die Spina il. ant. sup., das Kreuzbein, die Knöchel und die Ferse erhalten eine drei- oder vierfache Lage Watte extra. Die Watteschicht muß sehr fest und gleichmäßig durch Mullbinden komprimiert werden, sonst wird der Gipsverband zu lose.

Nun folgt die Gipsbindenschicht: die Touren werden zunächst ebenfalls ringförmig, indem sie sich halb und halb decken, geführt. Auf zwei oder drei Lagen Rundtouren folgen dann aber der Länge nach eine oder mehrere Gipslanguetten. Diese Languetten stellt man sich aus einer Gipsbinde von 3 oder 4 m Länge her, indem man sie abwickelt und sie so übereinander legt, daß eine sechs- oder achtfache Lage von 50 cm Länge entsteht. Diese Languetten tragen außerordentlich zur gleichmäßigen Verstärkung des Verbandes bei und machen besondere Einlagen, wie Schusterspäne, Bandeisen usw. überflüssig.

Wenn der Verband genügend erhärtet ist, wird er zugeschnitten; die vorstehenden Enden des Trikotschlauches werden über dem Gipsrand umgeschlagen und mit einigen Stärkegazetouren befestigt, damit ein Herauszupfen der Watte unmöglich ist.

Beim ungepolsterten Gipsverbande wird ebenfalls zunächst ein enganliegender Trikotschlauch über das Glied gezogen; an sehr empfindlichen Stellen, wie z. B. an den Knöcheln oder am 1. Metatarsophalangealgelenk wird ein Stück Watte oder Filz aufgelegt, und dann wird direkt die Gipsbinde darüber gewickelt. Viel sorgfältiger als bei den gepolsterten Verbänden ist darauf zu achten, daß die Gipsbinden glatt und faltenlos anliegen.

Damit kein Dekubitus entsteht, muß der Gipsverband an fettarmen Stellen, wie z. B. den Knöcheln, durch Streichen sehr sorgfältig der Knochenform anmodelliert werden. An Stellen, die erfahrungsgemäß von einem Dekubitus bedroht sind, z. B. die Sohle in der Gegend des 1. und 5. Metatarsalköpfchens nach einem Spitzfußredressement, die äußere Hälfte des Talokruralgelenkspaltes nach einem Klumpfußredressement, werden durch ein eingeschnittenes Fenster frei gehalten.

Der Zweck des Gipsverbandes ist entweder
1. Ruhigstellung eines kranken Gelenkes oder
2. Fixierung einer durch das Redressement oder die Osteotomie erzielten Stellungsverbesserung oder
3. Entlastung eines Gliedabschnittes an der unteren Extremität.

Der letzten Aufgabe dient der sog. Gipsgehverband nach Kappler-Lorenz (Fig. 55).

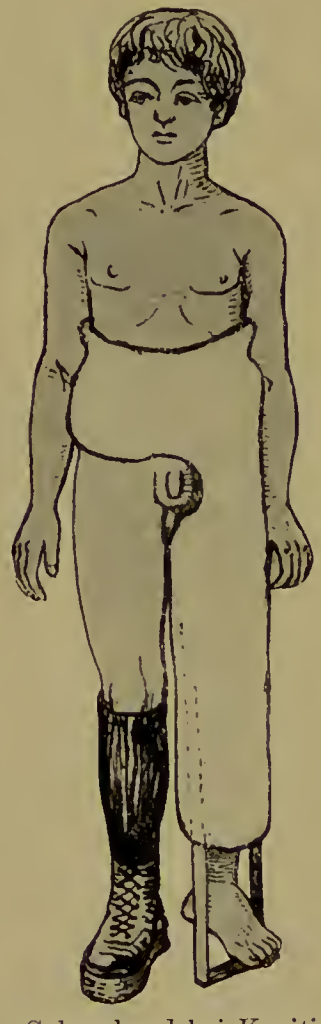

Fig. 55. Gehverband bei Koxitis nach Kappler-Lorenz.

Fig. 56. Führung eines Bindenzügels, um bei Gipsverbänden und -abgüssen das Tuber ischii herauszumodellieren.

Wenn z. B. ein krankes Hüftgelenk entlastet werden soll, so wird ein gepolsterter Gipsverband angelegt, der das Becken und das ganze Bein bis zur Knöchelgegend abwärts umschließt. Um die Kniegegend und besonders unterhalb des Knies wird eine vierfache Lage Watte sehr lose angewickelt, damit der Gipsverband dort lose anliegt und ein Druck des Verbandes gegen das Knie beim Gehen und Stehen vermieden wird. Um beim Gehen eine Belastung der Sohle zu vermeiden, wird ein sog. Gehbügel aus einem Bandeisen von 2—4 cm Breite und 2—4 mm Dicke zurechtgebogen, mit Schränkeisen den Konturen des Gipsverbandes sorgfältig angepaßt und an der Gipsbeinhülse mit Gipsbindentouren befestigt, so daß zwischen dem Sohlenbügel und der Fußsohle ein Zwischenraum von 3 cm bleibt.

Damit der Patient nicht im Gipsverband beim Gehen nach unten rutscht, muß der Verband eng am Tuber ischii anmodelliert sein. Wir legen ein 100 qcm großes Stück besten Sattlerfilzes auf die Tubergegend; dann lassen wir durch einen Bindenzug, den ein Assistent hält, oder der am Langeschen Tisch befestigt ist, das Filzstück fest am Tuber ischii anpressen und führen die Gipsbinden darüber (Fig. 56).

Für die Entlastung eines entzündlichen Hüftgelenkes genügt ein solcher Gehverband.

In anderen Fällen genügt die Entlastung allein nicht. Wenn z. B. bei einer Kontraktur des Hüftgelenkes eine subtrochantere Osteotomie ausgeführt ist und durch eine schräge Osteotomie eine Verlängerung des Beines erzielt werden soll, so genügt der beschriebene Verband nicht. Es würde die Gefahr bestehen, daß das untere Fragment durch den Muskelzug wieder nach oben verlagert wird, oder sich nach innen oder außen schiebt. In solchen Fällen muß ein Extensionsgipsverband angelegt werden.

Wir gehen in folgender Weise vor:

Der Patient wird auf dem Langeschen Operationstisch (Fig. 32) auf Quergurten gelagert. In der Tubergegend werden zwei Lagen besten Sattlerfilzes aufgelegt und durch den als Gegenhalt dienenden Gurt festgehalten.

Der Gurt wird so gelegt, daß er gleichzeitig das Tuber ischii herausmodelliert. Dann wird die Knöchelgegend von *a* bis *b* mit einem Stück Sattlerfilz sorgfältig faltenlos gepolstert, so daß der Filz wie eine Gamasche die Knöchelgegend eng umschließt. Die Filzgamasche wird mit Mullbinden angewickelt. Darüber kommen zwei sehr feste Leinenbindenzügel, die unter Zwischenschaltung eines Manometers mit der Schraube in Verbindung gesetzt werden.

Dann wird die Extensionsschraube in Tätigkeit gesetzt und die Polsterung, wie bei dem oben beschriebenen Entlastungsverband angelegt. An der Fußsohle werden zwei Lagen 1 cm dicken Polsterfilzes angelegt, damit die Fußsohle nicht die Gipssohle berührt. Nun werden die Gipsbinden herumgeführt, die im Gegensatz zum ersten Verband den Fuß mit umfassen.

Nach der Erstarrung des Gipses wird der Gegenzug und die eine Lage Tuberfilz entfernt und durch zwei Schlitze, die vorn und hinten in Knöchelhöhe angebracht werden, die Leinenzügel sorgfältig herausgezogen. Diese beiden Maßnahmen dienen zur Verhütung des Dekubitus. Denn der starke Druck, dem die Haut während der Einwirkung des Schraubenzuges ausgesetzt ist, würde auf die Dauer nicht vertragen werden. Hat man Sorge, daß die Haut den Druck der Filzgamasche nicht verträgt, so übt man die Extension zunächst unterhalb der Knöchel mit einer Wollschlinge aus und legt erst einen Klebroverband an, wie zur Extension; darüber kommt die Polsterung und endlich die Gipsschicht, die aber nur bis zum Knöchel reicht. Ist die Gipsschicht in der Knöchelgegend stark genug, so werden die Heftpflasterstreifen nach oben umgeschlagen und durch Rundtouren von Gipsbinden befestigt. Nach 10 Minuten wird die Wollschlinge am Fuße entfernt und die Polsterung und Eingipsung des Fußes angeschlossen.

Will man die Extension mit Gewichten längere Zeit im Gipsverband einwirken lassen, wie Gocht empfohlen hat, so werden die Heftpflasterstreifen nicht umgeschlagen, nachdem der Gips bis zur Knöchelgegend hergestellt ist, sondern mit einer Gewichtsextension versehen.

## Die Wasserglasverstärkung.

Wenn der Verband besonders haltbar sein soll, so werden 1 oder 2 Tage später, nachdem der Verband völlig getrocknet ist, vier- bis achtfache Lagen Mullbinden, teils quer, teils längs aufgelegt und mit einem Gemisch von Wasserglas und Schlemmkreide (auf ½ l Wasserglas ungefähr eine Hand voll Schlemmkreide) vermittelst eines Pinsels durchtränkt.

Zum Schnelltrocknen von Gips- und Wasserglasverbänden eignet sich vorzüglich die elektrische Heißluftdusche „Föhn“.

Man kann auch aus Wasserglasbinden allein einen Verband herstellen; doch läßt sich ein solcher Verband, da er sehr langsam hart wird, nie richtig ausmodellieren; deshalb ist es immer besser, eine Grundlage von Gipsbinden zu geben, die bei Verwendung von Albertschen Gipsbinden kein nennenswertes Gewicht hat.

## Die Abnahme des Gipsverbandes.

Zur Entfernung des Gipsverbandes bedient man sich entweder der Stilleschen Gipsschere (Fig. 57) oder eines kräftigen Schuster-

messers oder einer Gipssäge (Fig. 58). Wir benützen in der Regel einen gewöhnlichen sog. „Fuchsschwanz“, der vom Instrumentenmacher in der durch Fig. 58 wiedergegebenen Weise abgehauen und mit Zähnen versehen ist. Ist der Verband völlig durchgeschnitten oder durchgesägt, so wird die in Fig. 59 abgebildete Zange in die entstandene Rinne eingeführt und der Verband auseinandergehebelt. Zum Schlusse wird mit der von Julius Wolff angegebenen Zange (Fig. 60) eine Seite des Verbandes gefaßt und zurückgebogen, so daß das Glied aus der Gipshülse entfernt werden kann.



Fig. 57. Stilles Gipsschere.

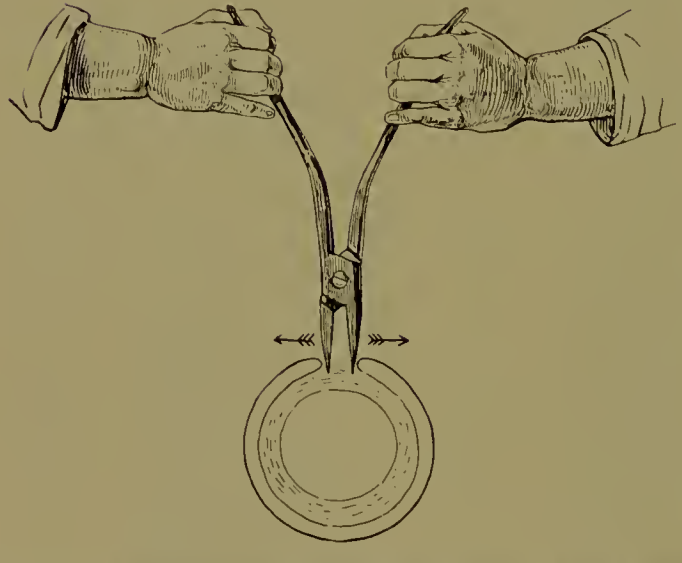

Fig. 59. Auseinandersprengen des Gipsverbandes nach dem Durchsägen.

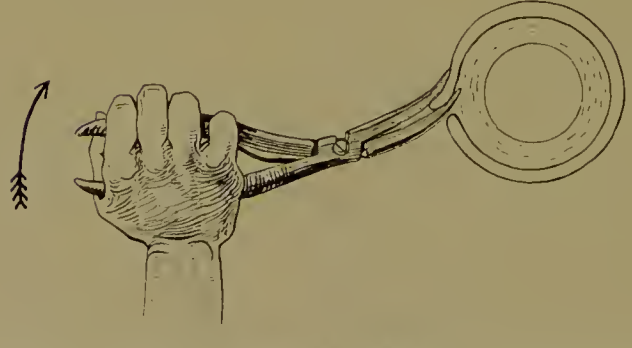

Fig. 60. Abnehmen des durchsägten Gipsverbandes.

Fig. 58. Gipssäge.

## V. Der Gipsabguß.

### Für Sammlungszwecke.

Die besten Gipsabgüsse für Sammlungszwecke fertigt ein Gipsformer, der in der bekannten Weise eine Hohlform um das Glied aufbaut, Gipsbrei eingießt und durch vorher untergelegte Schnüre die Gipsform vor dem Erstarren in einzelne Teile zerlegt, damit sie leicht abgenommen werden kann. Die Methode ist aber für den Orthopäden zu umständlich und zeitraubend.

Ein für unsere Zwecke hinreichend gutes Gipsmodell läßt sich auf viel einfachere Art in folgender Weise gewinnen:

Die Haut wird sorgfältig eingefettet. Um später das Aufschneiden des Negatives zu erleichtern, wird ein Kupferdraht oder ein fester Bindfaden an eine Stelle

gelegt, die wenig in die Augen fällt. Wenn z. B. das Modell eines Spitzfußes genommen wird, so läßt man die Schnur von der Rückseite der Wade in der Mittellinie über die Ferse um die Fußsohle verlaufen.

Das geschieht deshalb, weil an dieser Stelle das Modell später die Spuren des Aufschneidens zeigen wird; darum legt man nach Möglichkeit diese Stellen so, daß sie später möglichst wenig auffallen.

Nun werden Gipsbinden darum gewickelt, wie beim Gipsverband. Da aber gerade die ersten Touren einer Gipsbinde wenig Gipsbrei enthalten, so muß man, nachdem eine Schicht Binde herumgeführt ist, feinen Gipsbrei auf diese Bindeschicht auftragen, damit die Einzelheiten der Oberfläche gut herauskommen.

Nach dem Erstarren wird das Negativ auf der eingelegten Sehnur aufgeschnitten, wieder zusammengelegt und mit Stärkegazebinden sorgfältig umwickelt. Vor dem Eingießen des Gipsbreies wird das Negativ mit Sodalösung ausgeschwenkt, um ein Verkleben des Negatives mit dem Positiv zu verhindern. Dann wird das Negativ mit dünnem, aus Alabastergips sehr sorgfältig zubereiteten Gipsbrei ausgegossen. Beim Ausgießen ist darauf zu achten, daß nicht etwa Luftblasen am Grunde des Modells, z. B. in der Zehengegend, zurückbleiben. Eine Stunde später kann das Gipsnegativ entfernt und das Gipspositiv durch Auftragen mit dünnem Gipsbrei ausgebessert werden. In der Regel kommen nicht nur gröbere Einzelheiten, wie die Zehen, sondern auch Feinheiten, wie die Haare, die Talgdrüsen usw., gut heraus. Nach einigen Tagen, wenn das Gipspositiv völlig trocken ist, kann es dann mit Sandpapier abgerieben und geglättet werden.

## Der Gipsabguß zur Herstellung der Bandagen.

### a) Das Negativ.

Bei diesen Gipsabgüssen kommt es nicht auf eine schöne glatte Oberfläche an, wie bei den Sammlungsabgüssen, sondern auf ein gutes Herausmodellieren der in der Tiefe liegenden und für die Herstellung der Bandagen wichtigen Knochenteile, z. B. des Tuber ischii, der Knöchel, des Darmbeinkammes usw.

Damit der Gips nicht an der Haut haftet, muß die Haut entweder mit Borvaseline oder Paraffin. liquid. eingefettet oder mit einem eng ansitzenden Trikotschlauch bekleidet werden. Um Verschiebungen des Trikotschlauches zu verhüten, wird das Ende des Trikotschlauches an den Zehen oder Fingerspitzen zusammengebunden. Bei Gipsabgüssen des Beckens oder des Rumpfes wird der vordere und hintere Rand des Trikotschlauches in der Gegend der Symphyse und auf den Sehultern mit Sicherheitsnadeln zusammengesteckt.

Zur Herstellung einer guten Bandage muß man sich an dem Gipspositiv über die Lage der Knochen, der Gelenklinien und anderer wichtiger Punkte ebenso genau orientieren können, wie am lebenden Körper. Deshalb werden alle Stellen, die wegen ungenügender Fettpolsterung leicht Dekubitus machen, z. B. Tuberositas metatarsi V., die beiden Malleolen, das Fibulaköpfchen, der Trochanter major, die Spin. il. ant. und post., der ganze Darmbeinkamm, das Steißbein, alle Gelenklinien usw. am Körper oder am Trikot mit blauer Kreide bezeichnet.

Um das Aufschneiden des Gipsnegatives zu erleichtern, wird ein doppelter Matratzengurt von 3 cm Breite auf den zu gipsenden Körperteil gelegt.

Nun werden die Binden, bei kleineren Gipsabgüssen eine, bei größeren gleich mehrere, in heißes Wasser von 40° C gelegt; damit die Gipsbinden leicht erstarren, wird dem Wasser auf 1 l ca. 25 g Alaun zugesetzt. Werden Albertsche Gipsbinden verwendet, so werden dieselben in kühles Wasser von ca. 15° gelegt. Beim Einlegen der Gipsbinden in das Wasser ist sorgfältig darauf zu achten, daß sie nur leicht angefaßt werden. Würde man die Gipsbinde dabei fest drücken, so könnte das Wasser nicht genügend eindringen, und es würden Teile der Binde trocken bleiben. Man wartet nun ab, bis keine Luftblasen mehr im Wasser aufsteigen und drückt die Binde, damit der Gips möglichst in der Binde bleibt, an beiden Enden oberflächlich aus. Die Gipsbinden dürfen nicht zu trocken sein, sonst verkleben sie untereinander schlecht.

Ehe die Gipsbinde umgelegt wird, ist mit der größten Sorgsamkeit darauf zu achten, daß der zu gipsende Körperteil in der richtigen Stellung gehalten wird. Für den Abguß eines Fußes, zur Herstellung von Plattfußeinlagen, sind ausführliche Vorschriften bei der Besprechung

der Plattfußbehandlung gegeben. Eine Klumpfußnachtschiene erfordert, daß der Fuß in extremster Überkorrektur, d. i. in möglichster Valgus- und Hackenfußstellung gehalten wird. Umgekehrt muß für Plattfußnachtschienen der Gipsabguß in extremster Varusstellung genommen werden. Bei X-Beinen muß das Bein im Kniegelenk gestreckt und die Valgusstellung möglichst korrigiert werden. Kniebeugekontrakturen erfordern, daß das Bein im Kniegelenk nach Möglichkeit gestreckt ist. Im Hüftgelenk muß der Oberschenkel, um ein bequemes Gehen im Apparat zu ermöglichen, in Streckstellung und leichter Abduktion gehalten werden. Die richtige Haltung des zu gipsenden Körperteiles ist entscheidend für die Form und Brauchbarkeit der Bandage.

Die Gipsbinden werden, wie beim Gipsverbande, um den Körper geführt, halb und halb sich deckend. Alle Knochenformen, z. B. die Knöchel, Ferse, Knochen des Kniegelenkes, Darmbeinkamm usw. werden durch starkes, immer wiederholtes Anstreichen der Gipsbinden sorgfältig herausmodelliert. Um für Korsettabgüsse das Herausmodellieren des Darmbeinkammes sich zu erleichtern, läßt man eine Mullbinde in der durch Fig. 19 Spondylitis (v. Baeyer) illustrierten Weise halten. Das Tuber ischii, das bei fetten Patienten nicht leicht herausgearbeitet werden kann, macht man sich leicht zugänglich durch die Gurtanordnung, welche in Fig. 56 wiedergegeben ist.

Bei größeren Gipsabgüssen werden vier bis sechs Gipslangnetten mit eingegipst. Ehe das Gipsmodell aufgeschnitten wird, überzeugt man sich, daß die Gipsbindenschicht so stark ist, daß sie auf Fingerdruck nirgends nachgibt. Schwache Stellen müssen eventuell nachträglich noch verstärkt werden.

Nachdem das Modell aufgeschnitten und vom Körper abgenommen ist, werden alle blau abgedrückten Stellen des Negativs mit Alizarinstift verstärkt, dann werden die Schnittlinien sorgfältig aufeinander gepaßt und das ganze Modell mit Stärkegazebinden umwickelt.

## b) Das Gipspositiv.

1 Stunde nach Abnahme des Gipsnegatives kann das Ausgießen mit Gipsbrei vorgenommen werden. Zur Herstellung des letzteren benützt man eine billigere Gipssorte, den sog. grauen Gips (Walser Nr. 4). Zunächst wird kaltes Wasser ohne Alaunzusatz in ein großes Gefäß getan, und dann wird das Gipsmehl unter fortwährendem Umrühren hinzugefügt, bis ein dickflüssiger Gipsbrei entstanden ist. Man rechnet auf 1 l Wasser ca. 1300 g Gips. Nachdem man sich nochmals überzeugt hat, daß das Negativ, mit Ausnahme der oberen Öffnung, durch die Stärkegazebinden überall gut abgeschlossen ist, wird der Gipsbrei eingegossen. Dabei muß das Modell sorgfältig senkrecht gehalten werden, damit die Luft entweichen kann; um das Modell haltbarer zu machen, werden bei kleineren Modellen mehrere Zinkeisendrähte von 3 mm Stärke, bei größeren Modellen Bandeisen in der ganzen Länge des Modelles in den flüssigen Gipsbrei eingesteckt. Das Modell darf nicht eher hingelegt oder hingestellt werden, ehe der Gipsbrei soweit erstarrt ist, daß ein leichter Fingerdruck keine Spur hinterläßt.

1—2 Stunden später werden die Gipsbinden des Negatives durchschnitten und entfernt. Man hat nun eine Gipsform des Körpers, auf der alle wichtigen Knochenstellen durch blaue Farbe bezeichnet sind, dessen Oberfläche aber noch geglättet werden muß, ehe eine Bandage darauf gearbeitet werden kann.

Zu dem Zwecke wird die Oberfläche des ganzen Modelles mit einer ca. 2 mm dicken Schicht von reinem Gipsbrei (Walser Nr. 1) bedeckt und mit der Hand glatt gestrichen. Sobald diese Schicht erstarrt ist, wird die Oberfläche mit einem Messer oder mit einer Raspel geglättet, so daß die blau bezeichneten Stellen noch durchschimmern. Dabei muß man beachten, daß man nicht zu viel vom Gips wegnimmt; doch erleichtert die verschiedene Farbe des Gipses (das eigentliche Modell ist grau, die aufgetragene Schicht ist weiß) die Orientierung.

Die Bearbeitung der Modelle für Plattfußeinlagen, Plattfuß- und Klumpfußschienen, Beckenringe und Armschienen ist damit beendet. Andere Bandagen erfordern zunächst noch eine weitere Vorbereitung des Modelles, weil die Bandage an manchen Stellen hohl

gearbeitet werden muß. Wenn man z. B. den Gipsabguß für die Nachtschiene eines Genu valgum gemacht hat, und die Korrektur war, wie so häufig, nicht in vollem Umfange möglich, so muß an der Außenseite des Modelles in der Kniegegend reichlich Gips aufgetragen werden, damit eine Schiene entsteht, in welcher die korrigierenden Züge das X-Bein bis zur Überkorrektur, bis zur O-Beinstellung hineinpressen können.

Damit der aufgetragene Gipsbrei gut hält, schlägt man vorher einige Nägel in das Modell und vermengt den Gipsbrei mit Holzwolle. Bei anderen Apparaten braucht der Hohlraum nur gering zu sein. Das gilt z. B. für die Gehapparate, die zur Entlastung von Knie und Hüfte am Knie nicht anliegen dürfen. Deshalb wird in der Kniegegend eine 2 cm dicke Schicht von grauem Polsterfilz herumgeführt. In ähnlicher Weise kann man an der Ferse Filz auflegen, damit der Apparat dort hohl gearbeitet wird und keinen Druck ausübt.

Die beschriebene Bearbeitung des Gipsmodelles muß meines Erachtens immer unter ärztlicher Aufsicht erfolgen, wenn man brauchbare Apparate haben will.

## Die orthopädischen Apparate.

Zweckentsprechende Apparate lassen sich aus dem verschiedensten Material herstellen. Die Hauptsache ist immer die genaue Anpassung des Apparates an den Körper des Kranken. Das kann und darf nur durch den Arzt geschehen.

### I. Die Stahlgurtapparate.

Handelt es sich darum, ein krankes Gelenk zu fixieren, so genügen vielfach die alten Stahlgurtapparate, wie ein Beispiel für eine Beinlähmung in Fig. 61 abgebildet ist.

Sie haben den Vorzug, daß sie nicht auf eine große Fläche der Muskulatur einen Druck ausüben und deshalb geringere Muskelatrophie schaffen als die Hülsenapparate; auf der anderen Seite haben sie den Nachteil, daß die Gurte leicht einschneiden. Wenn also eine Deformität die Neigung zum Zurückfedern in die alte Stellung hat, z. B. eine Knickontraktur, so sind diese einfachen Stahlgurtapparate nicht zu empfehlen.

Fig. 61. Alte Gurtbandagen.

In allen Fällen, wo durch den Zug des Gummis oder den Druck der Schrauben eine Deformität korrigiert werden soll, oder bei Leiden, bei denen es darauf ankommt, einen Gliedabschnitt zu entlasten, werden die Hessingschen Schienenhülsenapparate vorgezogen.

### II. Die Hessingapparate.

Die Herstellung der Hessingschen Apparate ist ausführlich in dem ausgezeichneten Buche von Gocht, „Orthopädische Technik", Enkes Verlag 1901 beschrieben.

Die wichtigsten Hessingapparate, der Beinapparat, der Beckenring und das Korsett sind in Fig. 62 u. 63 abgebildet.

Die Hessingschen Apparate bedeuteten einen großen Fortschritt in der orthopädischen Mechanik. Die Anpassung an die knöchernen Formen des Körpers war eine viel genauere als an den bis dahin gebrauchten Apparaten; das verwandte Material war vorzüglich; deshalb konnten die Apparate verhältnismäßig leicht gemacht werden, und endlich war die Verstellbarkeit der Apparate eine viel größere als bei anderen Bandagen. Die Apparate Hessings, die heute in allen guten, deutschen, orthodischen Werkstätten hergestellt werden, bezeichnen einen Höhepunkt der orthopädischen Mechanik, der noch nicht überholt ist.

Fig. 62. Hessings Becken- und Beinapparat nach Hessing-Haßlauer.

Die Herstellung der Hessingapparate ist ziemlich umständlich; wesentlich einfacher sind die Apparate aus Zelluloidstahldraht herzustellen.

Fig. 63. Ein Skoliosenkorsett nach Hessing. (Aus Hessing-Haßlauer.)

### III. Die Zelluloidmullapparate nach Kirsch.

Zur Herstellung dieser Apparate wird heute allgemein die von Kirsch angegebene Zelluloidacetonlösung angewandt.

Um eine solche Lösung herzustellen, gießt man zu 3 Teilen Zelluloid 10 Teile Aceton. Das Zelluloid bezieht man am besten in Form von Abfällen, die bei der Fabrikation von Zelluloidartikeln entstehen und die entweder von der Fabrik direkt oder vom Bandagisten geliefert werden. Das Zelluloidacetongemisch muß man unter öfterem Umrühren 24 Stunden stehen lassen, bis eine ganz gleichmäßige dickflüssige Lösung entstanden ist. Dünnere Lösung erhält man durch Zusatz von Aceton zu dieser Stammlösung.

Die Herstellung der Zelluloidmullapparate gestaltet sich in folgender Weise.:

Das Gipsmodell wird mit einem nicht zu dicken Stück Filz oder Flanell bedeckt und mit einer Mullbinde umwickelt. Auf diese Binde wird nun die Zelluloidacetonlösung mittels eines Pinsels fest eingerieben, darauf folgt wieder eine Mullbinde und wieder eine Schicht Zelluloidacetonlösung. Man benötigt je nach der Größe des Modelles 4—10 solcher Lagen; die Hülsen sind auch bei einer größeren Anzahl von Lagen sehr dünn. Findet man nach dem Trockenwerden, daß die Hülsen noch zu wenig kräftig sind, so kann man noch nachträglich Schichten von Mull und Zelluloid hinzufügen, die ganz fest an den vorangegangenen haften.

Statt der Mullbinden kann man auch Trikotschläuche benutzen, welche mit dünnem Faden angewickelt werden.

Beim Gebrauch des Acetons und des Zelluloids ist wegen der großen Feuergefährlichkeit Vorsicht nötig!

Diese Zelluloidapparate haben den großen Vorteil, daß sie leicht und elastisch sind und vom Schweiße nicht angegriffen werden. Doch haben sie den Nachteil, daß sie oft z. B. zur Fixierung eines Gelenkes oder zur Entlastung eines Beines zu schwach sind.

Wesentlich mehr Festigkeit erlangen die Apparate, wenn man Stücke von Drahtgaze, wie sie für Fliegenfenster verwendet werden, oder, noch besser, das von Franz Bingler, Ludwigshafen a. Rh., empfohlene und von dort zu beziehende Aluminiumdrahtgeflecht zwischen die einzelnen Mull- oder Trikotschichten einlegt. Diese Modifikation der Zelluloidtechnik eignet sich namentlich für Kniehülsen, im Notfalle auch für Korsette.

Alle Zelluloidapparate, die absolut starr und fest sein sollen, so daß sie zur Entlastung dienen können, läßt man besser nach der Zelluloidstahldrahttechnik arbeiten. Diese Technik findet in meiner Klinik die ausgedehnteste Verwendung. Sie gestattet eine schnelle und billige Herstellung der Apparate.

### IV. Die Zelluloidstahldrahtapparate nach F. Lange.

Das Material, aus dem diese Apparate angefertigt werden, besteht aus der Kirschschen Zelluloidacetonlösung, Matratzengurten und Stahldrähten.

Ich beschreibe die Technik an einer Klumpfußschiene für einen Säugling:

Das in Überkorrektur genommene Gipsmodell sei fertig bearbeitet. An der Ferse wird ein zweimarkstückgroßes und 1 cm dickes Stück Polsterfilz aufgelegt, damit die Ferse im Apparat hohl liegt. Dann wird über das Modell eine faltenlos anliegende Lage Filz (3—10 mm dick) gespannt, und nun erfolgt zunächst die Polsterung des Apparates. An allen am Modell blau bezeichneten Stellen, wo der Dekubitus droht (z. B. Malleol. extern., Tuberositas, Metatarsi V.), werden gut zugeschrägte, 1—1½ cm dicke Schichten besten Sattlerfilzes (Bezugsquelle: Stortz & Raisig, München, Rosenheimerstraße 4 a) aufgelegt. Das sofortige Einarbeiten der Polster in die Schiene halte ich für wesentlich; denn es sind fast immer wieder dieselben Stellen, die an ungepolsterten oder nachträglich gepolsterten Schienen den Patienten Druckschmerz bereiten. Die Stückchen Polsterfilz werden mit starkem Garn am Modell angewickelt, damit sie sich nicht verschieben. Nun wird die Größe der Schiene, die als Außenschiene benutzt werden soll, auf dem Modell aufgezeichnet und, entsprechend diesen Linien, darauf eine Lage dünnen Matratzengurtes (3 cm breit) der Filzschicht aufgeklebt, indem die dem Filz zugewandte Seite des Gurtes ganz dünn mit dickflüssiger Zelluloidlösung bestrichen wird, so dünn, daß Gurt und Filz gerade zusammenkleben, die Zelluloidlösung aber nicht durch den Filz hindurchdringt. Die Lage Gurt wird wieder durch Umwickeln mit starkem Garn befestigt und nun werden die Drähte angebogen. Zum Biegen der 1,5 mm starken Drähte benutzen wir besondere Zangen (Bezugsquelle Stortz & Raisig, München, Rosenheimerstraße 4 a).

Die Anordnung der Drähte auf der Schiene muß derart sein, daß die Teile der Schiene, welche am stärksten beansprucht werden, am stärksten mit Drähten versehen sind. Ein Beispiel für die Anordnung von Drähten in einer Schiene ist in Fig. 64 wiedergegeben. Die Drähte werden auf das Modell provisorisch mit Hakennägeln angenagelt. Dabei ist darauf zu achten, daß abstehende Partien des Drahtes durch Ab biegen beseitigt werden. Würde man den abstehenden Draht einfach auf das Modell annageln, so könnte er nach Abnahme der Schiene vom Modell in seine frühere Stellung zurückfedern und dadurch eventuell eine Deformierung der Schiene verursachen.

Die so auf der Schiene fixierten Drähte werden nun in dickflüssigem Zelluloid vollständig und sehr reichlich eingebettet. Wenn die Zelluloidlösung nach 12 Stunden hart geworden ist, werden die Hakennägel aus dem Modell wieder herausgezogen.

Über diese Schicht der Drähte kommt wieder eine Lage Gurte, die mit Zelluloidlösung bestrichen sind, und zwar soll die Verlaufsrichtung der zweiten Gurtenlage senkrecht zu der unteren Lage stehen. Die letzte Lage Gurt wird wieder durch Umwickeln mit starkem Garn auf dem Modell befestigt. Nach ungefähr 24 Stunden ist durch Abdunsten des Acetons das Zelluloid hart geworden; man kann die Schiene

Fig. 64. Lage der Drähte auf einer Klumpfußschiene aus Zelluloidstahldraht nach Lange.

Fig. 65. Klumpfußschiene aus Zelluloidstahldraht nach Lange. (Die Gammasche dient dazu, um das Herausgleiten des Fußes nach oben zu verhüten, das T-Band zum Redressement des Calcaneus.)

vom Modell abnehmen. Die Ränder der Schiene werden glatt zugeschnitten, der Trikotschlauch wird über den Rand gezogen und an der Außenseite der Schiene angeheftet. Nun ist es zweckmäßig, die Schiene vor der definitiven Fertigstellung am Patienten zu probieren. Nach der Anprobe wird die Schiene mit Leder oder Trikot überzogen, und es werden die in Fig. 65 abgebildeten Bänder und Gurte angebracht.

Fig. 66. Biegen einer Schiene mit den Hessingschen Richteisen.

Nach dieser Methode lassen sich Korsette, Nachtschienen für X- und O-Beine und Plattfüße, Gehapparate für Hüft- und Kniekontrakturen, Beckenringe für angeborene Hüftverrenkungen (s. dieses Kapitel) u. dgl. arbeiten. Bei größeren Apparaten werden Stahldrähte oder auch Stahlschienen von 3—4 mm Stärke verwendet.

Übt ein Apparat an irgendeiner Körperstelle einen schmerzhaften Druck aus, so muß der Apparat nachträglich an dieser Stelle ausgeklopft werden. Zu diesem Zwecke wird er auf einen Bleiklotz gelegt und die Stelle durch Hammerschläge ausgehöhlt. Drückende Schienen werden durch Richteisen (s. Fig. 66) ausgebogen.

### V. Improvisierte orthopädische Apparate.

Für den praktischen Arzt, der nie Gelegenheit gehabt hat, in der orthopädischen Technik sich einzuarbeiten, ist die Herstellung eines Gipsnegativs und -positivs immer noch eine umständliche und zum Teil schwierige Aufgabe. Es sollen deshalb zum Schlusse noch Apparate beschrieben werden, die sich ohne Gipsabguß herstellen lassen, und die unter Verhältnissen, wo die Mithilfe eines orthopädischen Spezialarztes nicht möglich ist, als Notbehelf dienen können.

Die Technik sei an einem einfachen Beispiel einer Plattfußnachtschiene beschrieben.

Der Zweck der Schiene ist, den Fuß nachts in extremer Supinationsstellung und rechtwinkliger Dorsalflexion zu fixieren, damit die überdehnten Bänder und Muskeln sich verkürzen können.

Die Schiene soll als Innenschiene gearbeitet werden. An den Stellen, wo leicht ein Dekubitus entsteht, dem inneren Knöchel und dem eventuell vorspringenden Navikulare, wird ein Stück Polsterfilz mit einer Klebmasse, wie z. B. Syndetikon oder Mastisol, aufgeklebt, damit die Schiene später an diesen Stellen hohl liegt. Nun wird eine Lage Polsterfilz auf Unterschenkel und Fuß aufgelegt, so daß die Ränder des Filzes auf der äußeren Hälfte des Unterschenkels und Fußes zu liegen kommen. Wo sich Falten im Filz ergeben, wird die hochgehobene Filzfalte weggeschnitten, so daß die Ränder des Filzes anliegen und die ganze Filzlage faltenlos dem Körper sich anschmiegt. Die Filzlage wird durch Vernähung der Ränder oder durch Umwicklung mit einem festen Garnfaden am Bein befestigt. An den der Dekubitusgefahr ausgesetzten Stellen wird ein Stück Filz besonders untergelegt und festgewickelt. Nun wird eine kleine Albertsche Gipsbinde zunächst in Rundtouren, die sich halb und halb decken, und dann in Längslagen um das Bein herumgeführt. In wenigen Minuten ist die Gipsschicht hart und kann auf der Außenseite des Gliedes aufgeschnitten und abgenommen werden. Der Filz klebt, da er nur mit Fäden umwickelt war, fest mit der Gipsbindenschicht zusammen.

Die Schiene wird zugeschnitten (indem alles, was der lateralen Seite des Unterschenkels und des Fußes entspricht, in Wegfall kommt) 1—2 Tage gründlich getrocknet, dann durch Auflegen von drei bis vier mit Zelluloidazeton oder Wasserglas getränkten Mullbindenschichten verstärkt und ist dann gebrauchsfertig.

Mit dieser Technik lassen sich alle Nachtschienen für die Fuß- und Beindeformitäten, Kniehülsen zur Fixierung des Kniegelenkes, Korsette und Lagerungsbetten für Spondylitis und Skoliose, herstellen. Sie sind leicht und sehr billig.

#### Literatur.

Gocht, Orthopädische Technik. Stuttgart 1901.
Hessing und Haßlauer. Wien 1902.
Heußner, Handb. d. orth. Chir., Allg. Teil.

## Die Massage.

Der Zweck der orthopädischen Massage ist hauptsächlich, eine Steigerung der arteriellen Blutzufuhr und eine Beschleunigung des Rückflusses der Lymphe und des venösen Blutes zu erzielen. Sie findet deshalb überall Anwendung, wenn es sich darum handelt, schwache Muskeln in einen besseren Ernährungszustand zu versetzen oder Exsudate wegzuschaffen.

Es gibt fünf Arten der Massage:

1. die Streichmassage,
2. die Reibmassage,
3. die Knetmassage,
4. die Klopfmassage,
5. die Vibrationsmassage.

Die vier ersten Arten werden am besten mit der Hand ausgeübt. Bei der Vibration bedient man sich mit Vorteil besonderer Apparate.

Ein sehr einfacher, billiger und brauchbarer Vibrationsapparat ist der Veni Vici Vibrator. Wenn ein elektrischer Motor zur Verfügung steht, so wendet man am besten den Vibrationsmassageapparat an, wie sie z. B. von Reiniger, Gebbert & Schall, Erlangen, angefertigt werden.

Bei der Ausführung der Massage ist auf peinlichste Sauberkeit zu achten. Der Masseur muß vorher seine Hände sehr sorgfältig gewaschen haben; das zu massierende Hautgebiet muß vor der Massage mit Benzin gereinigt und bei stärkerem Haarwuchs rasiert sein. Um die Reibung bei der Massage zu vermeiden, kann man die Haut mit einem fetten Puder, z. B. Engelhards Dialonpuder oder Vasenolpuder bestreuen.

Auf die Einzelheiten der Massagetechnik an dieser Stelle einzugehen, würde zu weit führen. Es sei verwiesen auf die zahlreichen Lehrbücher der Massage, die im Literaturverzeichnis angegeben sind. Den Bedürfnissen der Praxis entspricht vor allem die Hoffasche Technik der Massage und das kürzlich erschienene Buch von Böhm.

## Die Gymnastik.

Die Gymnastik spielt mit Recht in der modernen Orthopädie eine große Rolle. Der Hauptzweck der orthopädischen Gymnastik ist ein doppelter. Entweder sollen Weichteile, die verkürzt sind, gedehnt und Bewegungsbeschränkungen in den Gelenken dadurch beseitigt werden (passive Gymnastik), oder es soll die Muskulatur gekräftigt werden, indem sie zu einer allmählich zunehmenden Arbeitsleistung gezwungen wird (aktive Gymnastik). Daneben soll in einzelnen Fällen durch die häufig ausgeführte Bewegung eine Abschleifung der Gelenkflächen, z. B. bei Gelenkexsudaten, erreicht und die Koordination der Bewegungen gebessert werden (Tabes, Schreibkrampf).

Es ist selbstverständlich, daß mit dieser örtlichen Wirkung bei einer längeren intensiven Gymnastik stets eine Allgemeinwirkung verbunden ist durch Erhöhung des Stoffumsatzes, durch Vertiefung der Atmung, Beschleunigung der Blutzirkulation und Beeinflussung der Nieren, des Darmtraktus und des Nervensystems.

Es würde zu weit führen, an dieser Stelle alle Methoden der orthopädischen Gymnastik zu besprechen. Wir müssen für das eingehendere Studium auf das Literaturverzeichnis verweisen. Einzelne Freiübungen, die zum Teil schon lange Zeit im deutschen Turnen ausgeführt werden, erfahren im speziellen Teil eine Besprechung. Ausführlicher soll hier eine Methode besprochen werden, welche so einfach ist, daß sie jeder praktische Arzt ausüben kann und soll. Das Verfahren beruht auf der Verwendung von Gewichten und der hängenden Rolle. Trotzdem diese Technik schon von Thilo und später aus meiner Klinik von Hohmann beschrieben worden ist, findet sie noch nicht

die Würdigung, die sie verdient. An dem einfachen Beispiel einer Kniebeugekontraktur, wie wir sie nach Verletzungen des Knies oder nach Rheumatismus so häufig sehen, sei das Prinzip dieser Gymnastik beschrieben.

### 1. Die passive Gymnastik.

Ihre Aufgabe ist, die verkürzten Muskeln, Sehnen und Kapselpartien auf der Rückseite des Knies zu dehnen. Zu dem Zwecke legt sich der Patient (Fig. 67) auf eine gepolsterte Bank in Bauchlage, so daß der Unterschenkel ganz oder, bei sehr empfindlichen Knien, fast ganz über den Rand der Bank hinausragt. An die Knöchelgegend wird ein Säckchen mit Schrot von 200—500—1000—2000 g gehängt. Für die Bestimmung des Gewichtes ist die Empfindlichkeit der Patienten maßgebend. Ein leichter Schmerz darf während der Übung auftreten; sehr lebhafte, lang anhaltende Schmerzen nach der Übung sind ein Beweis dafür, daß das gewählte Gewicht zu groß war. Die Dauer der Übung beträgt 5—10—15 Minuten. Die Übung wird ein- bis dreimal täglich gemacht.

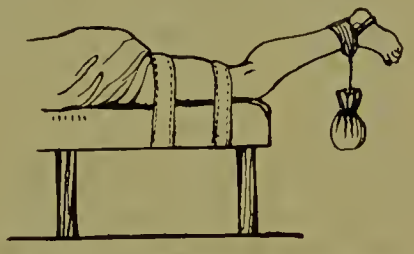

Fig. 67. Passive Kniestreckübung.

Handelt es sich nicht nur um eine Beschränkung der Streckbewegung, so wird die gleiche Übung in Rückenlage hinzugefügt, um eine stärkere Beugung zu erzielen.

### 2. Die aktive Gymnastik.

Die zweite Aufgabe der Gymnastik bei einer Kniebeugekontraktur besteht darin, den bei diesen Zuständen stets atrophischen Quadrizeps zu kräftigen. Ist die Kraft des Muskels sehr herabgesetzt, so legt sich der Patient auf die kranke Seite. Der Oberschenkel wird durch einen Gurt fixiert. Um die Knöchelgegend kommt ein filzgepolsterter Gurt (Fig. 68); von ihm geht eine Schnur aus, welche zunächst horizontal verläuft, dann über eine hängende Rolle senkrecht führt und in einem Sack mit Gewichten endet, wie es Fig. 68 zeigt. Durch Kontraktion des Quadrizeps wird der Unterschenkel gestreckt und das Gewicht gehoben. Um dem Muskel die Arbeitsleistung zu erleichtern, kann die Übung auf einer glatten Unterlage, z. B. auf einem mit Wachs-

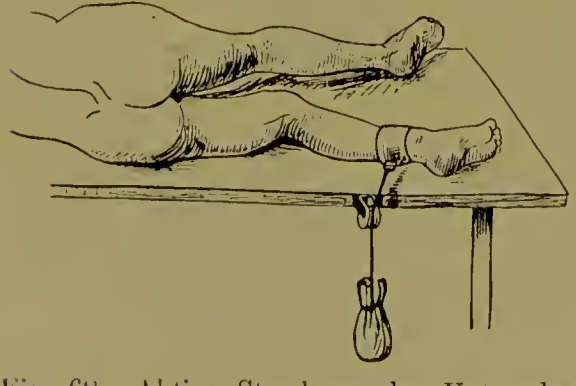

Fig. 68. Aktive Streckung des Unterschenkels unter Widerstand bei Seitenlage.

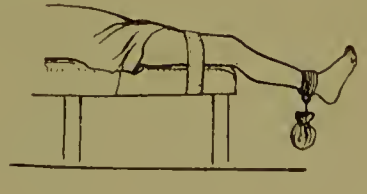

Fig. 69. Aktive Kniestreckung.

tuch überzogenen Tisch, vorgenommen werden. Die Reibung kann fast ganz aufgehoben werden, wenn man den Unterschenkel in einer langen, von der Zimmerdecke ausgehenden Bindeschlinge aufhängt. Ist der Quadrizeps noch leidlich kräftig, so kann die Übung von dem Patienten in liegender oder sitzender Stellung (s. Fig. 69) ausgeführt werden.

Fig. 70. Passives Heben des Oberarms nach der Seite.

Die aktiven Übungen werden zwei- bis fünfmal täglich 5 Minuten lang ausgeführt.

Die Ausführung dieser Gymnastik gestaltet sich bei allen Gelenken im Prinzip ebenso. Die folgenden Abbildungen geben die Methode für Schulter (Fig. 70), Ellenbogen (Fig. 71 u. 72), Hüfte (Fig. 73, 74 u. 75) und Fuß (Fig. 76) wieder.

Bei sehr schwacher Muskulatur, wie sie sich oft findet, z. B. bei der Poliomyelitis, empfiehlt es sich, die Widerstandsübungen im Bade ausführen zu lassen. Der Widerstand kann entweder mit der Hand oder durch die beschriebenen Rollenapparate geleistet werden.

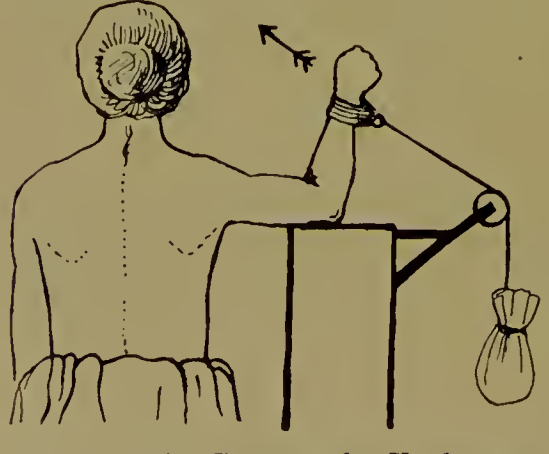

Fig. 71. Aktive Beugung des Vorderarms.

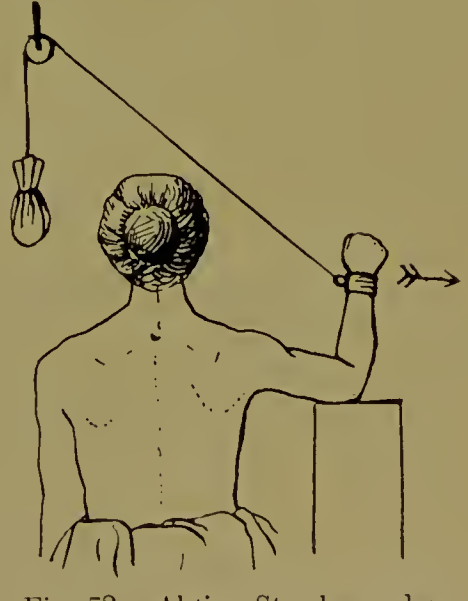

Fig. 72. Aktive Streckung des Vorderarms.

Von den komplizierten gymnastischen Apparaten werden am meisten die Maschinen von Gustav Zander angewandt.

Zander setzte an Stelle des Handwiderstandes, der früher in der schwedischen Gymnastik die Hauptrolle spielte, den auf das genaueste zu dosierenden

maschinellen Widerstand entgegen. Außerdem konstruierte er Maschinen für passive Bewegungen, welche in sehr schonender Weise geschrumpfte Bänder und Muskeln dehnen und gewisse mechanische Erschütterungen des ganzen Körpers, Knetungen usw. gestatten.

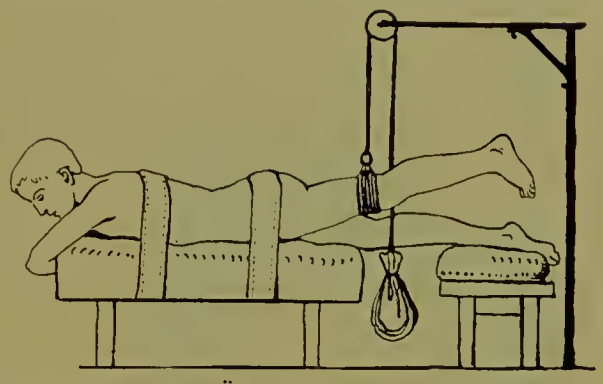

Fig. 73. Passives Überstrecken im Hüftgelenk.

Das Prinzip des Pendels benützte Krukenberg zur Konstruktion von Apparaten, welche gleichzeitig aktive und passive Bewegungen gestatten. Auf dem gleichen Prinzip beruhen die speziell für die orthopädischen Bedürfnisse konstruierten Pendel- und Widerstandsapparate von Biesalski (Fig. 77). Durch einen leichten Gang und billigen Preis zeichnen sich die vor 3 Jahren von Krukenberg eingeführten Schaukelapparate aus (Bezugsquelle: Eschbaum, Bonn). Sie haben nur einen Nachteil, daß sie ziemlich viel Raum beanspruchen. Besonders bewährt hat sich der neue Krukenbergsche Fuß- und Hüftspreizapparat und der Fingerschaukelapparat, mit dem es gelingt, völlige Fingerbeugung zu erzielen.

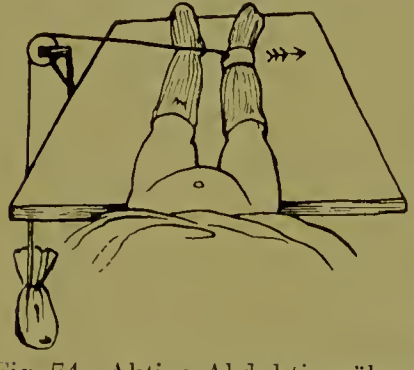

Fig. 74. Aktive Abduktionsübung unter Widerstand.

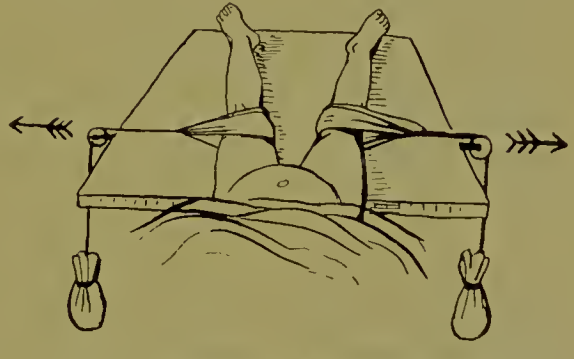

Fig. 75. Passive Abduktionsübung.

Fig. 76. Passive Gymnastik zur Korrektur des Spitzfußes.

Unbedingt notwendig für die Zwecke der Orthopädie sind die hier angeführten Maschinen nicht. Im allgemeinen aber ziehen die

Patienten gymnastische Kuren an komplizierten Maschinen dem Turnen an einfachen Vorrichtungen vor und führen jene deshalb auch gewissenhafter und andauernder durch.



Fig. 77. Biesalskis Pendelapparat zur Mobilisierung von Kniegelenken.

**Literatur.**

Biesalski, Arch. f. Orthop., Bd. VIII, Heft. 1.
Böhm, Leitfaden der Massage. Stuttgart 1911.
Bumm, A., Massage und Heilgymnastik. Wien und Leipzig 1902, Urban & Schwarzenberg.
Frenkel, H. S., Tabische Ataxie. Leipzig 1900.
Goldscheider, A., Übungsbehandlung der Ataxie. Leipzig 1899, G. Thieme.
Hoffa, A., Technik der Massage. Stuttgart 1903, F. Enke
Hohmann, Münch. med. Wochenschr. 1906, Nr. 39.
Krukenberg, H., Mechanische Heilmethoden. Stuttgart 1896, F. Enke, und Zeitschr. f. orthop. Chir., Bd. XXV.
v. Mosengeil, Über Massage, deren Technik, Wirkung und Indikationen. Arch. f. klin. Chir. 1876.
Thilo, O., Übungen, Sammlung klin. Vorträge, Nr. 176. Leipzig 1897, Breitkopf & Hertel und Arch. f. Orth., 1908, Bd. VI.
Zabludowsky, J., Technik der Massage, 2. Aufl. Leipzig 1903, G. Thieme.
Zander, Die Apparate für mechanisch-gymnastische Behandlung. Stockholm 1893.

## Die Lichtbehandlung.

Unter allen Lichtquellen steht an Leuchtkraft weit voran das Sonnenlicht. Nach Pickering (Handb. d. Phot., Bd. I, S. 320) hat das Gaslicht eine Lichtstärke von 16 Normalkerzen, das elektrische Bogenlicht von 362, die Sonne von 70 000. Diese Zahlen zeigen die Überlegenheit des Sonnenlichtes in schlagender Weise, und deshalb nimmt die **Heliotherapie** in der Lichtbehandlung den ersten Platz ein. Die Anwendung des Sonnenlichtes als eines Heilmittels ist alt; sie wurde schon von Hippokrates geübt. Das Verdienst, diese Heliotherapie in den Dienst der Orthopädie gestellt zu haben, gebührt zwei Schweizer Ärzten: Bernhard in St. Moritz und Rollier in Leysin.

Das Sonnenlicht enthält drei Eigenschaften, die für unsere Zwecke in Betracht kommen: Es wirkt mit seinen roten und ultraroten Strahlen wärmebildend; die gelben Strahlen spenden das Licht und die violetten und ultravioletten Strahlen enthalten hauptsächlich chemische Wirkungen. Für therapeutische Zwecke hat sich bisher das ungeteilte Sonnenlicht am besten bewährt.

Das Sonnenlicht erfährt beim Passieren der Atmosphäre eine beträchtliche Abschwächung, die um so größer ist, je mehr die Luft mit Wasserdämpfen gesättigt, und je mehr sie durch Staub oder Ruß verunreinigt ist. Nach den Untersuchungen von Violle beträgt diese Abschwächung am Meeresrand 20—30%, während sie auf den Höhen des Montblanc nur 6% ausmacht. Daraus geht die Überlegenheit der

Hochgebirgssonne gegenüber der Sonne in der Ebene und vor allem in den tief gelegenen Städten ohne weiteres hervor. Dazu kommt, daß die Sonnenscheindauer im Hochgebirge im allgemeinen, besonders aber im Winter, eine viel längere ist, als in der Ebene, daß der Einfallswinkel der Sonnenschein auf den südlich gelegenen Bergabhängen viel günstiger ist, als beim Auffall der Sonnenstrahlen in der Ebene und endlich, daß die Sonnenstrahlen im Winter des Hochgebirges durch Schnee und Eisfelder einen ihre Wirkung wesentlich verstärkenden Reflex erfahren.

Die Frage, auf welche Weise die empirisch festgestellte günstige Wirkung des Sonnenlichtes zu erklären ist, hat bis heute noch keine erschöpfende Beantwortung gefunden. Sicher ist nur, daß der Aufenthalt in der Sonne bei den meisten Patienten Besserung der Blutbeschaffenheit durch den gesteigerten Stoffwechsel und eine außerordentliche Hebung des Allgemeinbefindens bewirkt.

Örtlich angewandt bewirkt die Sonne eine Blutüberfüllung der Haut; sie erweitert, wie Bernhard beobachtet hat, die Lymphgefäße und bedingt eine Anregung der Lymphströmung. Durch die vermehrte Schweißsekretion, die unter der Sonnenbestrahlung eintritt, können nach den Untersuchungen von Brunner große Mengen von Bakterien und Ptomainen ausgeschieden werden. Das Sonnenlicht wirkt aber auch direkt bakterientötend, wie u. a. die Versuche von Dieudonné und Buchner nachgewiesen haben.

Diese Eigenschaften des Sonnenlichtes haben sich in der Orthopädie besonders bewährt bei der Bekämpfung der Knochen- und Gelenktuberkulose, und ganz besonders bei den schweren fistulösen Formen, bei denen es sich nicht nur um eine Abtötung der Tuberkelbazillen, sondern auch der meist gleichzeitig vorhandenen Staphylo- und Streptokokken handelt. Die Anwendung des Sonnenlichtes kann bei diesen Leiden in zweifacher Weise erfolgen:

Bernhard empfiehlt die lokale Besonnung der kranken Körperteile, z. B. von einem Fenster im Gipsverband aus. Man beginnt mit einem Sonnenbad von 15 Minuten Dauer, zunächst zweimal täglich. Wenn man sich überzeugt hat, daß die Haut nur mit Rötung und Pigmentbildung reagiert (Blasenbildung muß unter allen Umständen vermieden werden), so wird die Dauer des Sonnenlichtes allmählich verlängert. Bernhard dehnt diese lokalen Sonnenbäder auf 3—4 Stunden am Tage aus.

Rollier zieht die allgemeine Bestrahlung des ganzen Körpers vor, und gibt als tägliches Maximum der Einwirkung 2—3 Stunden an. Dabei ist selbstverständlich stets darauf zu achten, daß die Augen vor der Sonne absolut geschützt werden, um Schädigungen zu vermeiden.

Die Resultate von Rollier habe ich selbst gesehen. Ich stimme vollständig den begeisterten Schilderungen von Escherich und Bardenheuer zu. Rollier hat den Beweis erbracht, daß die allerschwersten Formen von fistulösen Knochen- und Gelenktuberkulosen, die zahlreichen operativen Eingriffen getrotzt haben, durch die Heliotherapie zur Heilung zu bringen sind. Wenn auch den meisten Ärzten nicht ein Licht von der Intensität der Hochgebirgssonne von St. Moritz oder Leysin zur Verfügung steht, so sollte doch die Sonnenbehandlung auch in der Ebene und auch in den Städten nach Möglichkeit bei jeder Tuberkulose durchgeführt werden. An trüben Tagen kommen als Ersatz

für das Sonnenlicht das blaue Bogenlicht von Richter (Deutsche med. Wochenschr. 1909, Nr. 17), die Quarzlampe (Med. Klinik 1911, Nr. 18) (Axmanns Zeitschr. f. phys. u. diät. Therap. 1909/10, Bd. XIII), das Uviollicht und endlich die Röntgenstrahlen in Frage. Abgesehen von den Tuberkulosen, bilden die gelähmten blutleeren kalten Glieder der Poliomyelitiker, alle Kinder mit lymphatischem und anämischem Habitus, und endlich die Rachitiker ein dankbares Feld für die Lichtbehandlung, besonders für die Heliotherapie.

**Literatur.**

Bernhard, Heliotherapie im Hochgebirge. Stuttgart 1912.
Rollier, Sonnenbehandlung der chirurgischen Tuberkulose. Bericht über die 10. deutsche Studienreise. Berlin 1910.

## Die Anwendung der Wärme in der Orthopädie.

Die Wärme kommt in der feuchten oder trockenen Form zur Verwendung. Der Zweck der Wärmetherapie ist immer die Anlockung (aktive Hyperämie) des arteriellen Blutes und vielfach auch die Anregung der Schweißsekretion. Die Wärme wirkt dadurch schmerzstillend und bakterientötend oder -hemmend; sie fördert die Resorption und begünstigt das Wachstum der Gewebe.

### 1. Feuchte Wärme.

Zur Erzeugung der feuchten Wärme bedient man sich der Kataplasmen. Am meisten benutzt wird der

**Prießnitzsche Umschlag.**

Eine zehnfache Lage von Gazekompressen, ein Taschentuch oder Handtuch wird mit Wasser oder besser mit essigsaurer Tonerde (3 Eßlöffel des Liqu. alum. acet. auf $^1/_4$ l Wasser) angefeuchtet, aufgelegt, mit Guttaperchapapier bedeckt und mit Mullbinden befestigt. Der Verband bleibt 12 Stunden liegen. Wenn die Haut zu sehr durchweicht wird, so trägt man auf die Haut Lassarpaste auf.

Intensiver wirken die von Salzwedel eingeführten

**Alkoholverbände.**

Nach der ursprünglichen Vorschrift wird eine 6—10fache Schicht Gaze mit 96 % Alkohol getränkt, auf die Haut gelegt, darüber kommt eine Schicht trockener Watte, dann Guttaperchapapier, in das zahlreiche, etwa 1 qcm große Löcher geschnitten sind, endlich Binde. Um Blasenbildung zu vermeiden, muß man reichlich, und zunächst lieber zu viel als zu wenig Löcher in dem Guttaperchapapier anbringen lassen, damit der Alkohol verdunsten kann. Wird der Verband nicht heiß, so ist das ein Zeichen, daß das Guttaperchapapier zu sehr perforiert ist.

Viel verwandt wird auch der

**Fango.**

Der Fango von Battaglia enthält keine im Wasser löslichen Bestandteile; er läßt sich deshalb leicht von der Haut abspülen, ohne Flecken in der Wäsche zu hinterlassen, wie das Moor.

Der Schlamm wird mit heißem Wasser von 50° zu einem Brei von salbenähnlicher Konsistenz angerührt und in einer Dicke von etwa 5 mm auf ein Leinentuch aufgestrichen. Dieses Kataplasma wird auf den kranken Körperteil gelegt und mit einem wasserdichten Stoff und einer wollenen Decke bedeckt. Der Umschlag bleibt 30—60 Minuten liegen.

Den feuchten Umschlägen in ihrer Wirkung sehr nahe stehen die

**Thermophorkompressen,**

weil sie impermeabel sind und deshalb den Luftzutritt zur Haut verhindern.

Die Thermophore bestehen aus flachen Gummibeuteln, die mit essigsaurem Natron gefüllt sind. Wird der Thermophor in kochendes Wasser gelegt, so schmilzt das Salz und verbraucht dann Wärme. Wenn das Salz wieder auskristallisiert, wird wieder Wärme frei und nach außen abgegeben. Dadurch bleiben die Thermophore etwa 3 Stunden warm. Bei der Anwendung dieser Thermophore muß beachtet werden, daß in den Topf mit strudelndem Wasser, in den die Gummibeutel gelegt werden, erst ein Tuch oder dergleichen gelegt wird, damit der Gummi nicht mit dem überheißen Boden des Topfes in Berührung kommt, und daß der Thermophor genau die für jedes Stück vorgeschriebene Zahl von Minuten im kochenden Wasser bleibt. Um das Einlegen und Entfernen des Beutels aus dem heißen Wasser zu erleichtern, bindet man ein Leinenband an den Thermophor. Um Verbrennungen zu verhüten, wird zwischen Thermophor und Haut eine 2 cm dicke trockene Watteschicht gelegt. Wenn der Thermophor die ganze Nacht liegen bleiben soll, kommt über den Thermophor noch ein dicker Watteverband.

## 2. Trockene Wärme.

### Sandbäder.

Teil-Sandbäder für Hände oder Füße lassen sich im Hause des Patienten herstellen, indem man den Sand auf einer Herdplatte in flacher Schicht erhitzt und eine Holzkiste damit ausfüllt, in welche die Hand oder der Fuß gesteckt wird. Darüber kommt eine wollene Decke.

Man kann auch flache Sandsäcke herstellen, diese erwärmen und wie einen Umschlag so heiß auflegen, als sie vertragen werden.

Der Sand gibt aber allmählich seine Wärme ab. Deshalb verdienen wegen der Gleichmäßigkeit der Wärme den Vorzug

### die Heißluftbäder,

welche von Bier eingeführt sind.

Die ursprünglichen Kästen von Bier (Bezugsquelle: Eschbaum, Bonn) bestehen aus Kästen von trockenem Pappel- oder Erlenholz, welche innen mit Wasserglas bestrichen und außen mit wasserglasdurchtränkter Leinwand überklebt sind. Sie enthalten Ausschnitte, die je nach dem Körperteil verschieden geformt und mit Filz oder Asbest abgedichtet sind. Die warme Luft wird durch eine Spiritus- oder Gasflamme erzeugt und durch den Quinckeschen Schornstein in den Apparat geleitet. Der Deckel des Kastens enthält ein Luftloch und eine Durchbohrung für den Thermometer. Man beginnt mit 70° und kann die Wärme allmählich, meist bis auf 95—110° steigern. Damit der heiße Luftstrom nicht unmittelbar die Haut trifft, ist an der inneren Mündung des Quinckeschen Schornsteines ein Brett angebracht, das die heiße Luft zwingt, zunächst an der Wand entlang zu streichen. Der kranke Körperteil ruht außerdem auf Gurten auf, damit eine Berührung der heißen Kastenwand vermieden wird.

Bei Verwendung von Gasbrennern muß der Brenner angezündet werden, ehe er unter den Apparat gestellt wird. Sonst ist die Gefahr einer Ansammlung von Gas im Apparat und einer Gasexplosion gegeben.

Statt der beschriebenen Heißluftbäder kann man Glühlampenbäder (Minimaxapparat von Reiniger, Gebbert & Schall oder die Lindemannschen Elektrotherm-Heißluftapparate, Bezugsquelle: Lüthi-Buhtz, Berlin, Manenstraße 86/88) benützen. Doch gestaltet sich die Erzeugung der Wärme durch Elektrizität, namentlich bei den Lindemannschen Apparaten, wesentlich teurer als in den Bierschen Kästen.

Die Heißluftbehandlung wird einmal täglich, anfangs ¼ Stunde, angewandt, später allmählich aber länger, bis zu 1 Stunde, ausgedehnt.

Sehr handlich und vielfach verwendbar ist die Heißluftdusche „Föhn", die an jeder elektrischen Leitung angeschlossen werden kann, wenn die Sicherungen der Leitung dem Apparat angepaßt sind. (Bezugsquelle: Reiniger, Gebbert & Schall.) Die Heißluftdusche wird 10—30 Minuten angewandt; sie eignet sich aber nur für umschriebene

oberflächliche Krankheitsherde, während in den Heißluftkästen der ganze Körperteil gleichmäßig von der heißen Luft umspült wird.

Alle die bisher beschriebenen Anwendungsformen der Wärme entfalten nur eine geringe Tiefenwirkung. Will man die Temperatur im Innern des Körpers erhöhen, so erreicht man das heute durch die

**Diathermie oder Thermopenetration.**

Das Verfahren beruht darauf, daß ein sog. „ungedämpfter" Hochfrequenzstrom durch den kranken Körperteil geleitet wird. Diese starken elektrischen Ströme werden vom Körper vertragen, weil die Wechselfrequenz des Stromes (2 Millionen in der Sekunde) so hoch ist, daß kein Reiz mehr zustande kommt.

Thermopenetrationsapparate werden von Reiniger, Gebbert & Schall, Erlangen und von Siemens & Halske, Berlin, in den Handel gebracht.

Die kleinere der beiden Elektroden wird an der kranken Stelle aufgesetzt. Um die Leitungsfähigkeit der Haut zu erhöhen, empfiehlt es sich, vorher einen Prießnitz anzuwenden.

Eine günstige Wirkung der Diathermie ist bisher besonders beobachtet bei Gicht und Gonorrhoe. Wahrscheinlich hat die Diathermie noch eine große Zukunft. Doch ist die größte Vorsicht bei der Anwendung geboten, da man mit der Diathermie Wärmegrade im Innern des Körpers erzeugen kann, welche Thrombosen, ja selbst schwere Nekrosen verursachen. Deshalb ist bei allen Sensibilitätsstörungen (Hysterie!) größte Vorsicht geboten, und der Arzt sollte sich stets an seinem eigenen Körper vorher überzeugen, wie groß die erzeugte Hitze ist.

**Literatur.**

Stein, Orthopädenkongreß 1911.

## Klimatotherapie, Balneotherapie und Thalassotherapie.

Für die meisten orthopädischen Patienten, vor allem für die tuberkulösen und rachitischen Kinder, für die Poliomyelitiden, für die Skoliosen, Plattfüße und X-Beine und für die Kinder mit lymphatischem und anämischem Habitus ist, wenn es die sozialen Verhältnisse erlauben, der vorübergehende oder längere Aufenthalt unter günstigen klimatischen Verhältnissen wärmstens zu empfehlen.

Im allgemeinen ist für diese Patienten ein anregendes Klima angezeigt, wie es der Gebirgsaufenthalt in einer Höhe von 700—1000 m und der Aufenthalt am Meere bietet. Orte, die stagnierende Luft haben, wie z. B. Uferorte an vielen Binnenseen, oder Ortschaften, die im eingeschlossenen Talkessel oder in engen Gebirgstälern liegen, sind in der Regel für orthopädische Patienten nicht zu empfehlen. Eine bewegte, kräftige Luft, wie sie z. B. die bayrischen Alpen, das Isartal, das Allgäu oder Tirol, die Sommerfrischen an der Brennerstraße oder die Inseln der Nordsee usw. bieten, ist vorzuziehen.

Für ausgesprochene Tuberkulosen hat das Hochgebirge mit seiner intensiven Sonnenbestrahlung, die wie Erfolge von Bernhard in St. Moritz und Rollier in Leysin gezeigt haben, eine hervorragende Wirkung.

Für Kinder, die an Rachitis erkrankt sind, die Neigung zur Skrofulose und Tuberkulose zeigen, oder die an allgemeiner Schwäche und Blutarmut leiden, scheint ein längerer Aufenthalt an der See und zwar nicht nur im Sommer, sondern auch im Winter, von besonders kräftigender und abhärtender Wirkung zu sein. Nach den Erfahrungen von Schlichthorst heilen auch ausgesprochene Knochen-

und Gelenktuberkulosen an der Nordsee gut aus, wenn die Kinder lange genug an der See bleiben. Schlichthorst hat gerade von Winterkuren sehr gute Erfolge beobachtet. Die Wintertemperatur auf den Nordseeinseln ist im allgemeinen 4—5° wärmer als auf dem Festlande. Mißerfolge vom Seeaufenthalt, Steigerung der Blutarmut und der Nervosität kommen zwar bei Kindern, die an der See weilen, vor; doch ist in der Regel die Lebensweise der Kinder selbst daran schuld. Für die Kinder ist nicht das Seewasser, sondern die Seeluft die Hauptsache. Das viele Spielen und Stehen im Wasser, wie es von unvernünftigen Eltern so häufig den Kindern gestattet wird, entzieht dem kindlichen Körper zu viel Wärme und führt — anstatt zur Stärkung — zur Schwächung des kindlichen Organismus. Darauf sind die Eltern vor jeder Reise an die See aufmerksam zu machen. Wenn die Eltern sich nicht genügend ihren Kindern widmen können, so empfiehlt es sich, die Kinder in Sanatorien, wie z, B. in die Anstalt von Dr. Schlichthorst in Norderney oder von Dr. Gmelin in Wyck auf Föhr für längere Zeit unterzubringen.

Von jeher erfreuen sich eines besonderen Rufes bei Kinderkrankheiten die Solbäder; doch ist auch bei der Auswahl eines Solbades auf anregende Luft Wert zu legen. Nach meiner Erfahrung sind Solbäder, die im Gebirge liegen, wie z. B. Reichenhall, in ihrer Wirksamkeit den Solbädern in der Ebene überlegen.

Eine zweite Gruppe von orthopädischen Leiden, welche ein dankbares Objekt für den Gebrauch von Bädern bilden, stellen die chronischen Rheumatismen der Muskeln und Gelenke dar. Hier sind in erster Linie die radiumhaltigen Bäder von Gastein, Wildbad, Kreuznach, Teplitz, Ragatz angezeigt. Nicht erlaubt sind diese Bäder, wenn eine Neigung zu Blutungen, z. B. bei klimakterischen Beschwerden, Myomen usw. besteht. Auch von Moorbädern, wie Pistyan (Ungarn), Bad Aibling (Bayern), Franzensbad (Böhmen) sieht man Gutes, doch ist beim Gebrauch dieser Bäder große Vorsicht geboten, sobald gleichzeitig Erkrankungen des Herzens vorliegen. Es sollte deshalb stets eine solche Badekur unter Kontrolle eines erfahrenen Badearztes unternommen werden. Gutes sah ich bei chronischem Rheumatismus auch von den natürlichen Heißluftbädern in der Heilgrotte Giusti bei Mousummana in Oberitalien. Und endlich verdienen noch die Schwefelbäder von Lenk, Aachen, Baden bei Wien, Baden in Aargau und Nauendorf erwähnt zu werden.

## Hydrotherapie.

Hinter den natürlichen Bädern stehen an Wirksamkeit zurück die künstlichen, im Hause zubereiteten Bäder. Doch sind dieselben in der Praxis nicht zu entbehren, da aus sozialen Gründen nur einem kleinen Teil unserer Patienten der kostspielige Aufenthalt in Badeorten möglich ist.

Am häufigsten finden bei orthopädischen Leiden, wie Rachitis und Poliomyelitis, die Solbäder Verwendung. Man fängt mit einer 1%igen Lösung an, steigt in der zweiten Woche auf 2 %, in der dritten Woche auf 3 % und so fort bis 4 % und geht dann wieder zurück, allmählich auf 1 %, so daß die ganze Badekur etwa 2 Monate beansprucht.

Die Bäder werden in der Regel jeden 2. Tag gegeben, im Durchschnitt 15 Minuten lang bei einer Wasserwärme von 36° C.

Um eine 1%ige Lösung zu erhalten, setzt man einem Bade von 150 l Wasser 1,5 kg Salz (Kochsalz, Seesalz, Staßfurter Salz) zu. Da Solbäder leicht schwächend wirken, kommen die Kinder nach dem Bade 1—2 Stunden ins Bett.

Bei dem chronischen Rheumatismus kommen als Ersatz für Badekuren in Frage:

1. **Heißwasserbäder** von 38—42 ° C, in der Dauer von 20 Minuten.

2. **Bäder mit aromatischem Zusatz,** z. B. den Tuckerschen Sivanaessenzen der Firma Elb in Dresden (Kiefernadel, Lawendel, Kalmusessenz).

3. Das **römisch-irische Bad,** welches aus einzelnen Abteilungen besteht, die trockene heiße Luft von 40—60° C enthalten. Der Patient darf sich bewegen in dem Bad; er beginnt mit den kühlen Abteilungen, bleibt 1 Stunde im ganzen in der Heißluft und nimmt etwa zum Schluß ein kaltes Wasserbad.

4. Das **russische Bad.**

In den Einrichtungen gleicht das russische Bad dem römisch-irischen; nur wird an Stelle der trockenen Luft eine mit Dampf gesättigte Luft verwendet. Die Temperatur ist niedriger; sie beträgt nur 40—50° C.

Bei allen diesen unter 1—4 angeführten Bädern ist größte Vorsicht notwendig, sobald der Zirkulationsapparat nicht ganz intakt ist. Stets ist für die Abkühlung des Kopfes und für ständige Überwachung des Patienten Sorge zu tragen.

## Elektrotherapie.

Eine Anwendung des elektrischen Stromes in der Orthopädie ist bereits bei der Besprechung der Diathermie erwähnt worden. Hier ist vor allem die Anwendung des faradischen und galvanischen Stromes zu erörtern. Wir folgen dabei im wesentlichen den Ausführungen von L. Mann in dem Lehrbuch der Therapie der inneren Krankheiten von Garrè und Krause (G. Fischer 1911).

Nach dem Duboisschen Gesetz wirkt der elektrische Strom als Reiz nur im Augenblick des Entstehens und des Vergehens des Stromes, also beim Schließen und beim Öffnen. Deshalb übt der faradische Strom mit seinen zahllosen Unterbrechungen die stärkste Reizwirkung aus. Der galvanische Strom kann, ähnlich wie der faradische Strom, als Reiz wirken, wenn er häufig unterbrochen wird. Durchfließt er aber konstant ohne Schwankungen in der Intensität den Körper, so übt er so gut wie keine reizende Wirkung aus, sondern er setzt sogar die Erregbarkeit an der Stelle der Anode herab.

### 1. Der faradische Strom.

Wir wenden diese Form der Elektrizität an, wenn wir bei Muskelschwäche, Paresen oder Paralysen Muskelkontraktionen auslösen wollen, oder wenn wir durch Reizung der sensiblen Nervenendigungen eine größere Blutmenge nach einer Körperstelle locken wollen, wie z. B. bei den gelähmten Gliedern der poliomyelitischen Kinder.

Nach den Vorschriften von Mann setzt man eine 3—10 qcm große Elektrodenplatte (Reizelektrode), die mit einem Unterbrecher versehen ist, auf den erregbarsten Punkt des gelähmten Muskels oder des zugehörigen motorischen Nerven auf, während die zweite etwa 100 qcm große indifferente Elektrodenplatte auf das Sternum gesetzt wird. Die Elektroden und die Haut des Patienten müssen selbstverständlich mit warmem Wasser gut angefeuchtet sein. Die Stromstärke wählt man so, daß mäßig starke, aber nicht schmerzhafte Kontraktionen ausgelöst werden.

Durch Öffnung und Schließung des Unterbrechers in Zwischenräumen von einigen Sekunden wird die tetanische Kontraktion rhythmisch unterbrochen.

Will man auf die sensiblen Nerven, z. B. bei Anästhesien und Hypästhesien anregend einwirken, so verwendet man an Stelle der feuchten Elektroden trockene Metallelektroden oder den faradischen Pinsel. Die differente Elektrode wird dabei in streichenden Bewegungen über das erkrankte Hautgebiet hin und her geführt. Will man durch den faradischen Strom erregen, so sind schwache faradische Ströme, in langsamer Schlagfolge der Unterbrechungen, nur kürzere Zeit (3—5 Minuten), aber eventuell 2—3 mal täglich, anzuwenden.

Nun kann man aber auch mit dem faradischen Strom die Erregbarkeit sowohl im motorischen, wie im sensiblen Nerven herabsetzen, wenn man sehr starke faradische Ströme mit rasch arbeitendem Unterbrecher anwendet. Damit der Patient solche Stromstärken verträgt, muß man, nachdem die Elektroden aufgesetzt sind, den Strom ganz allmählich anschwellen und längere Zeit, etwa ¼ Stunde, einwirken lassen. Mann nimmt an, daß diese sedative Wirkung der faradischen Ströme auf eine Übermüdung der Nerven zurückzuführen ist. Sie findet Anwendung bei Muskelkrämpfen und Muskelspasmen und an sensiblen Nerven bei Neuralgien.

Die indifferente Elektrode bleibt sowohl beim motorischen, wie beim sensiblen Nerven am kranken Nerven, resp. der schmerzenden Stelle, unverrückbar aufgesetzt, während der Unterbrecher sehr schnell arbeitet und der Strom ganz allmählich verstärkt wird.

Für schmerzhafte, chronische Arthritiden empfiehlt Mann zwei große Elektrodenplatten zu beiden Seiten des Gelenkes aufzusetzen und einen starken faradischen Strom einwirken zu lassen. Mann hat die Beweglichkeit erkrankter Gelenke durch eine solche Faradisation sich erheblich bessern sehen.

## 2. Der galvanische Strom.

### a) Der stabile galvanische Strom.

Will man mit dem galvanischen Strom bei Neuritiden oder Neuralgien sedativ wirken, so setzt man eine 10 qcm große Elektrode auf die Austrittsstelle des Nerven, z. B. beim Plexus brachialis oberhalb der Clavicula oder beim Plexus sacro-lumbalis auf die Lenden- oder Kreuzbeinwirbel auf, während eine zweite ebensogroße Elektrode auf die Hand resp. den Fuß, gelegt wird. Haut und Elektrode müssen sehr gut durchfeuchtet sein, um Ätzungen zu vermeiden.

Die Anode (+) kommt zentral, die Kathode (—) peripher zu liegen. An Stelle der peripheren Elektrode kann man vorteilhaft lokale galvanische Bäder (Hand- oder Fußbadewannen, in welche die Kathode eintaucht) verwenden. Besonders bei Ischias leistet diese Methode vorzügliche Dienste. Man verwendet im allgemeinen zu sedativen Zwecken stark galvanische Ströme (bei der Ischias 20—30—50 M.A.); die Sitzungsdauer soll lang sein, ¼—1 Stunde.

Die beschriebene sedative Anodenbehandlung kann nicht nur am sensiblen, sondern auch am motorischen Nerven, z. B. auch bei Krampfzuständen, Verwendung finden, indem die Anode auf den betreffenden Muskel oder seinen Nerven gesetzt wird, während eine große indifferente Elektrode am Sternum aufliegt.

Bei chronischen Gelenkentzündungen empfiehlt es sich, genau wie beim faradischen Strom, zwei sehr große Elektroden zu beiden Seiten der Gelenke aufzusetzen und einen starken galvanischen Strom hin-

durch zu schicken, während die Elektroden fest aufsitzen. Auch hier ist, wie beim faradischen Strom, unter Benutzung des Rheostates, ein allmähliches Ein- und Ausschleichen zu empfehlen.

### b Der labile galvanische Strom.

Der labile Strom wirkt stets anregend, da seine Intensität fortwährend wechselt.

Man kann die Stromschwankungen dadurch herstellen, daß man eine kleine 2—3 cm starke, Elektrode an einem Punkte ständig ruhen läßt, den Unterbrecher aber abwechselnd öffnet und schließt, oder, indem man mit der Elektrode über den zu behandelnden Körperteil auf- und abfährt. Für die letztere Form der Anwendung bedient man sich mit Vorteil der elektrischen Massierrollen. Bei beiden Methoden kommt eine große indifferente Elektrode auf das Sternum.

Der labile galvanische Strom findet vor allem Anwendung bei motorischen und sensiblen Lähmungszuständen. Sind die elektrischen Verhältnisse normal, so wird als differente Elektrode die Kathode gewählt, weil die Erregung an dieser Stelle am größten ist. Besteht aber eine derartige Entartungsreaktion, daß an der Anode die Erregbarkeit größer ist, so wird diese als differenter Pol verwendet.

Bei unseren kindlichen orthopädischen Patienten ist in der Anwendung von stärkeren elektrischen Strömen Vorsicht geboten, weil die Kinder durch die damit verbundenen Schmerzen furchtsam und nervös werden können.

In solchen Fällen kann man mit Vorteil elektrische Teilbäder, wie z. B. das Schneesche Vierzellenbad, anwenden. Wenn es sich z. B. um eine Lähmung beider Beine nach Poliomyelitis handelt, so läßt man beide Füße in die zwei mit warmem Wasser gefüllten Fußwannen tauchen, und schickt 10 Minuten lang einen faradischen Strom von mäßiger Stärke hindurch. Wenn dadurch auch keine Muskelkontraktionen ausgelöst werden, so wird doch die Blutzirkulation dadurch erfahrungsgemäß sehr günstig beeinflußt, ohne daß der elektrische Strom wesentliche Schmerzen auslöst.

**Literatur.**

Mann, Elektrodiagnostik und Elektrotherapie. Wien 1904.

## Die Röntgenbehandlung.

Die Röntgentherapie hat zuerst in den letzten Jahren Bedeutung für die Orthopädie gewonnen. Vor allem hat Iselin aus der Wilmsschen Klinik die Röntgenbehandlung für Knochen- und Gelenktuberkulose warm empfohlen. In den letzten Jahren hat in meiner Klinik Dr. Schede sich eingehend mit der Röntgentherapie beschäftigt und ist zu ähnlichen Schlußfolgerungen wie Iselin gekommen. Die folgenden Ausführungen beruhen auf den Erfahrungen Dr. Schedes.

Die Behandlung tuberkulöser Herde mit Röntgenstrahlen beruht auf der Erkenntnis, daß die Röntgenstrahlen eine elektive Wirkung auf junge wachsende Zellen ausüben. Besonders sind es die Lymphozyten, die auf relativ kleine Röntgendosen mit ausgedehntem Zerfall reagieren, während die polymorphkernigen Leukozyten etwas resistenter sind (Heinecke, D. Zeitschr. f. Ch., Bd. LXXVIII). Es liegt daher der Gedanke nahe, daß auch der Tuberkel, der ja aus jungen epitheloiden Bindegewebszellen und Lymphozyten besteht, schneller als das umgebende Gewebe unter der Wirkung der Röntgenstrahlen zerfällt. Ob eine bakterizide Wirkung der Röntgenstrahlen dabei mitspielt, ist ungewiß und nicht wahrscheinlich (Mühsam, D. Zeitschr. f. Ch., Bd. XLVII; Scholtz nach Iselin, D. Zeitschr. f. Ch., Bd. CIII)

Bestrahlungen experimenteller Tuberkulose ergaben eine vermehrte Neigung zur Abkapselung, degenerative Prozesse in den Tuberkelzellen, Entzündungsprozesse in der Umgebung. Wenn man von der experimentellen Tiertuberkulose ohne weiteres auf die klinische Tuberkulose schließen dürfte, so wären damit die Ansprüche erfüllt, die man von jeher an die Therapie der Tuberkulose gestellt hat. Die verschiedenen Injektionen, die Tuberkulinkur, die Sonnenbestrahlung beabsichtigen ja im Grunde dasselbe: Zerstörung des pathologischen und Reiz des gesunden Gewebes. Der Anwendung der Röntgenstrahlen sind aber Grenzen gesetzt durch die Empfindlichkeit der Haut, die rasche Abnahme der Strahlenwirkungen nach der Tiefe (Perthes, Fortschr. 1904, Bd. VIII), und durch die deletäre Wirkung auf die Epiphysen junger Individuen (Perthes, Arch. f. kl. Chir., Bd. LXXI; Försterling Arch. f. kl. Chir., Bd. LXXXI).

Die Empfindlichkeit der Haut kann durch Anämisierung herabgesetzt (Gottwald Schwarz, Münch. med. Wochenschr. 1909, S. 24) oder die Haut durch ein Filter geschützt werden, das nur die härteren Strahlen mit größerer Tiefenwirkung und geringerer Hautwirkung durchläßt (1 mm starkes Aluminiumblech oder starkes Leder). Man kann auch umgekehrt die tieferen Schichten sensibilisieren, wie das E. H. Schmidt (Fortschr. 1909, Bd. XIV) mit Diathermie versucht hat.

Um Wachstumsstörungen zu vermeiden, schließt Iselin (D. Zeitschr. f. Ch., Bd. CIII) die großen Gelenke kleiner Kinder überhaupt von der Bestrahlung aus. Wir waren weniger zurückhaltend und haben in 1½ Jahren keine schlechten Erfahrungen gemacht. Kinder unter 5 Jahren haben wir allerdings nicht bestrahlt, und wir haben auch bei größeren Kindern die Bestrahlung intakter Epiphysen vermieden. Bei schon erkrankten Epiphysen aber bleibt die Verkürzung ohnehin nicht aus und die Notwendigkeit der Ausheilung des tuberkulösen Prozesses steht so im Vordergrunde, daß wir nicht auf ein Mittel verzichten wollten, das oft noch half, wenn die orthopädische und chirurgische Behandlung versagt hatte. Auffallende Verkürzungen, die beträchtlich stärker waren als die nach orthopädischer Behandlung beobachteten, haben wir nicht gesehen. Die Tierexperimente Perthes und Försterlings, die den Blick auf die Wachstumsstörungen durch Röntgenstrahlen gelenkt haben, sind überdies bei Tieren in den ersten Lebenstagen gemacht worden, sind also wohl nicht auf Kinder über 5 Jahren ohne weiteres zu übertragen.

Über die Indikationen sind die Ansichten geteilt: Freund hielt die primäre, unkomplizierte, tuberkulöse Ostitis ohne Beteiligung der Synovialis für das beste Objekt. Iselin dagegen die geschlossenen fungösen Gelenktuberkulosen, auch mit Beteiligung der Synovialis. Wir haben bei beiden Formen wohl Erfolge gehabt, die beste Wirkung jedoch bei tuberkulösen Fisteln und bei sekundär infizierten Tuberkulosen gesehen. Wir sahen an den Fistelmündungen, daß die schlaffen, mißfarbenen Granulationen, auch bei Mischinfektionen, auffallend rasch nach der Bestrahlung zerfielen, und daß von der hyperämischen Umgebung her frische, festere, lebhaft rote Granulationen nachwuchsen.

Dagegen möchten wir von der Bestrahlung eines Fungus, der im Begriff ist einzuschmelzen, warnen, wenn die Haut darüber gerötet ist. Wir haben sehr schnellen Zerfall und Durchbruch mit siebartiger Durchlöcherung und Nekrose der Haut schon nach kleinen Dosen gesehen.

Die Technik ist ebenfalls noch eine sehr verschiedene. Freund (Wiener med. Wochenschr. 1908, Nr. 43—45) bestrahlt täglich in kleinen Dosen bis zu lebhafter Erythembildung. Iselin wendet die Expeditivmethode an und bestrahlt ca. alle 3 Wochen, d. h. nach völligem Ablauf der Reaktion auf jede Bestrahlung. Er gibt jedesmal eine Volldosis nach Sabouraud, durch die höchstens eine flüchtige Rötung der Haut bewirkt wird. Er benutzt außerdem ein Filter von 1 mm starkem Aluminiumblech. Wir haben uns im allgemeinen an Iselins Methode gehalten und mit einigen Änderungen folgende Technik ausgebildet:

Bestrahlung alle 4 Wochen. Bei jeder Sitzung eine Volldosis, d. h. als Maximum die Erythemdosis. Als Dosimeter benützen wir das von Holzknecht angegebene Instrument.

Der Testkörper ist ein halbkreisförmiges, hellgrünes Plättchen aus Baryumplatincyanür, das durch Röntgenstrahlen braun gefärbt wird. Zum Vergleich dienen zwei Skalen, eine seltener benützte Stufenskala aus 10 verschieden stark gefärbten Baryumplatingaminplättchen, und daneben eine fortlaufende Skala. Unter einem Farbband aus Zelluloid, welches von einem Ende zum anderen zunehmend braun gefärbt ist, wird auf einem Schlitten ein dem Testkörper gleichendes Plättchen hin- und hergeschoben. Nach der Bestrahlung wird der Testkörper ebenfalls auf den Schlitten gegeben, und nun schiebt man den Schlitten hin und her, bis der durch die Röntgenstrahlen gefärbte Testkörper die gleiche Farbe hat, wie das unter dem Farbband befindliche Vergleichsplättchen. Zwischen zwei roten Marken am Testkörper liest man nun die betreffende Zahl von Einheiten ab. Die anderen Zahlenreihen kommen hierbei nicht in Betracht. Das Ablesen muß bei mittelstarkem Glühlicht geschehen, nicht bei Tageslicht. Die gebräunten Plättchen regenerieren sich im Tageslicht in 24 Stunden fast ad integrum.

Wir geben im allgemeinen 3—5 Holzknechtsche Einheiten. 5 ist die Erythemdosis. Bei kleineren Kindern geben wir weniger als bei Erwachsenen, ebenso auf eine entzündete Haut weniger als auf eine normale.

Wir benützen mit Vorliebe harte Röhren, jedenfalls nie solche, die weicher sind als die 10-Funkenstrecke oder 6° am Bauerschen Qualimeter. Der Patient wird möglichst bequem gelagert, die Umgebung des erkrankten Teiles mit Bleigummi abgedeckt. Der Abstand des Focus von der Haut beträgt 30 cm, der Testkörper wird genau in der halben Entfernung im Bereich des Strahlenkegels angebracht. Die erforderliche Dosis wird bei einer Röhre von ca. 8 Bauer in 10 bis 12 Minuten erreicht.

Die lange Dauer der einzelnen Sitzung macht es dem Arzt bei der Röntgentherapie zur Pflicht, auf Schutzmaßnahmen bedacht zu sein: Die Röhre soll stets in einem Bleikasten untergebracht sein. Die Haut in der Umgebung des Krankheitsherdes muß durch den Müllerschen Schutzstoff, dünne Bleiplatten oder Staniolblättchen abgedeckt sein. Der Arzt selbst soll während der Bestrahlung hinter einem Röntgenschirm (verschiebbare Holzwand, mit Bleiblech beschlagen und mit einem Fenster aus Bleiglas) stehen.

Von einem besonderen Hautschutz der zu bestrahlenden Stelle sehen wir in der Regel ab. Das hat den Vorteil, daß die Sitzungen abgekürzt werden. Wir nehmen an, daß eine Volldosis für die beabsichtigte Wirkung genügt, d. h. daß sie einen Zerfall der pathologischen und einen Reiz der gesunden Zellen bewirkt, daß dagegen sehr große Dosen einen über das Ziel hinausgehenden Zerfall auslösen können. Der leichte Hautreiz schien uns eher zu nützen, wie wir es ja auch bei der Sonnentherapie sehen. Wenn wir größere Dosen in die Tiefe schicken wollten, so haben wir lieber von verschiedenen Seiten unter sorgfältiger Abdeckung der schon bestrahlten Partien belichtet. Jedenfalls haben wir nie ernste Hautschädigungen, wohl aber gute klinische Erfolge gesehen.

Die Röntgentherapie der chirurgischen Tuberkulose ist kein Allheilmittel, das allein zum Ziele führt. Sie muß in Verbindung mit orthopädischen und chirurgischen Maßnahmen angewandt werden. Uns hat sich bei Fisteln eine Kombination mit der Beckschen Wismutinjektion sehr bewährt. Zuerst Bestrahlung, nach ca. 5 Tagen Wismutinjektion. Der Röntgentherapie fehlt zurzeit noch eine exakte wissenschaftliche Begründung und eine fest ausgebildete Technik. Trotzdem ist ihre Anwendung zu empfehlen. Wir haben bei einer Anzahl von schweren fistelnden Gelenktuberkulosen, die jahrelangen orthopädischen Kuren getrotzt haben, rasche Heilungen eintreten sehen.

**Literatur.**

Kienböck, Radiotherapie. Stuttgart 1907.
Außerdem in den Büchern über Röntgentechnik (S. 30).

# Die Radiumtherapie.

Die Eigenschaften eines Radiumsalzes sind bekannt. Das heute in der Regel verwendete Radiumbromid besteht aus weißen Kristallen, die im Dunkeln leuchten, dauernd Wärme und Elektrizität entwickeln und Strahlen aussenden, welche — ähnlich den Röntgenstrahlen — auf die photographische Platte einwirken und bei genügend langer Einwirkung Ätzungen der Haut hervorrufen. Diese Eigenschaften des Radiumbromids finden in der Orthopädie keine Anwendung. Wir machen nur Gebrauch von der sog. Radiumemanation.

Die Radiumsalze haben neben den oben aufgezeichneten Wirkungen die Eigenschaft, ununterbrochen ein eigenartiges Gas auszusenden, welches im Dunkeln als ein leuchtender Nebel wahrgenommen werden kann. Dieses Gas dringt überall hin und macht alle Gegenstände, mit denen es in Berührung kommt, radioaktiv, d. h. fähig, Radiumstrahlen auszusenden. Selbstverständlich ist die Intensität dieser Strahlen eine viel geringere als diejenige, welche von dem Radiumsalz selbst ausgeht, und vor allem vergeht die Radioaktivität, welche sekundär durch die Radiumemanation auf Gegenstände übertragen ist, nach kürzerer oder längerer Zeit wieder.

Der Gedanke, diese Radiumemanation für therapeutische Zwecke zu verwenden, wurde ausgelöst durch die Beobachtung, daß eine ganze Anzahl von Heilquellen, deren therapeutische Wirkung empirisch längst festgestellt, wissenschaftlich aber bisher nicht zu erklären gewesen war, sich als stark radioaktiv erwies, wie z. B. die Quellen von Gastein. Man glaubte, in dem Gehalt an Radiumemanation die Erklärung für die Wirksamkeit dieser Thermalquellen gefunden zu haben, und versuchte nun die Radiumemanation künstlich herzustellen und therapeutisch zu verwenden.

Man hat zunächst Wasser durch Bestrahlung mit Radiumbromid radioaktiv gemacht und dieses Wasser zu Bädern und Trinkkuren verwendet. Diese Form der Darreichung hat sich nicht bewährt, weil diese Radiumwässer beim Transport sehr bald ihre Radioaktivität einbüßen.

Man hat dann Kammern hergestellt, in denen die Radiumemanation direkt aus dem Radiumsalz entwickelt und von den Patienten eingeatmet wird. Die Urteile über den Wert dieser, übrigens kostspieligen Einrichtungen sind verschieden. Während Hiss und seine Schüler namentlich bei Gicht und manchen Formen des chronischen Gelenkrheumatismus gute Erfolge beobachtet haben, sahen andere Autoren keine Wirkung.

Die häufigste Anwendung in der Orthopädie erfährt das Radium in Form von Kompressen bei der Gicht und dem chronischen Gelenkrheumatismus. Solche Kompressen werden in den Handel gebracht von Dr. Aschoffs Apotheke in Kreuznach und von der Radiogengesellschaft. Es sind Säckchen mit erdigem Inhalt, der Spuren des Radiumsalzes enthält. Sie werden wie ein Prießnitz verwendet; ihre Lebensdauer beträgt etwa 4—6 Wochen (Preis 5—6 M.). Neuerdings werden Rediofirmkompressen in den Handel gebracht, die trocken angewandt werden und Radiumsalze in größerer Menge enthalten sollen. Ihr Preis ist hoch (20 M.); doch soll die Haltbarkeit unbegrenzt sein. (Bezugsquelle: Leopold Marcus, Berlin O., Blumenstr. 2.) Bei der Arthritis deformans ist nach den Erfahrungen von Preiser eine Radiumkur wirkungslos.

Aus unseren Ausführungen dürfte hervorgehen, daß ein Urteil über die Wirkung der Radiumtherapie noch unmöglich ist. Da aber der Arzt von seinen Patienten vielfach zur Anwendung des Radiums heute gedrängt wird, so mußte an dieser Stelle über den augenblicklichen Stand der Radiumfrage berichtet werden.

**Literatur.**

Löwenthal, Radiumtherapie. Wiesbaden 1912.

# B. Spezielle Orthopädie.

## I.—III.

# Mißbildungen, Wachstumsstörungen und Erweichungszustände der Knochen.

Von

Professor Dr. **J. Riedinger,**
Würzburg.

Mit 54 Figuren im Text.

## I. Mißbildungen der Knochen.

Da wir über die Entstehung der Mißbildungen, deren Lehre als Teratologie (abnorme Ontogenie [Broman]) bezeichnet wird, im allgemeinen noch sehr mangelhaft unterrichtet sind, so beruht die Einteilung sowohl der Doppel- wie der Einzelmißbildungen vorläufig noch auf charakteristischen äußeren Merkmalen. Sehen wir ab von den uns hier nicht interessierenden Lageveränderungen innerer Organe, den sogenannten Irrungsbildungen oder Monstra per fabricam alienam, und den Hermaphroditen oder Zwitterbildungen, so haben wir von **Einzelmißbildungen** zwei Gruppen zu unterscheiden, nämlich

A. Hemmungsmißbildungen oder Monstra per defectum, deren Wesen besteht entweder in mangelhafter Ausbildung (Hypoplasie) des ganzen Körpers (Zwergwuchs) oder nur einzelner Teile oder in vollständigem Fehlen oder wenigstens hochgradiger Verkümmerung (Agenesie oder Aplasie) einzelner Organe oder Körperteile, und

B. Mißbildungen durch exzedierende Entwicklung oder Monstra per excessum, die entweder durch abnorme Größe (Riesenwuchs) oder durch Vermehrung einzelner Teile gekennzeichnet sind.

Die zugrunde liegenden Faktoren sind schon im befruchteten Ei enthalten und gleichen denselben regressiven und progressiven Prozessen, auf die auch die organischen Veränderungen des späteren Lebens zurückzuführen sind.

### A. Hemmungsmißbildungen.

Als Ursachen von Hemmungsmißbildungen kommen in Betracht mechanische Behinderung des Wachstums, Vererbung oder primäre Keimvariation (= spontanes Auftreten ohne Vererbung). Diese Ursachen bedingen den Zustand der Agenesie und Aplasie (Defektbildungen) oder der Hypoplasie durch Verlangsamung der normalen Entwicklung oder durch Stehenbleiben auf einer

früheren Entwicklungsstufe. Andererseits entstehen Hemmungsbildungen aber auch dadurch, daß eine Verschmelzung ursprünglich getrennter Anlagen im embryonalen Leben nicht erfolgt, oder dadurch, daß eine sonst nicht geteilte Anlage geteilt auftritt und geteilt bleibt. Diese letzteren Vorgänge können zu Spaltung und Abschnürung Veranlassung geben. Es können auch Verschmelzungen durch mangelhafte Differenzierung eintreten. Schließlich können zu den Hemmungsbildungen auch die Folgezustände von Raumbeschränkung und abnormer Lagerung an den Gliedern gerechnet werden.

## I. Zwergwuchs (Mikrosomia oder Nanosomia).

Der echte oder teratologische Zwergwuchs ist eine kongenitale, in der ersten Anlage begründete abnorme Kleinheit des ganzen Körpers. Er ist schon bei der Geburt zu erkennen und tritt im späteren Leben allmählich noch deutlicher hervor. Von dem pathologischen oder dem durch Krankheiten erworbenen Zwergwuchs ist er streng zu unterscheiden. Zu diesen Krankheiten gehören die Chondrodystrophie und alle übrigen angeborenen Systemerkrankungen des Skelettes, ferner kongenitales und infantiles Myxödem, Kretinismus, Rachitis (Fig. 23 u. 42) und Osteomalazie.

Der echte Zwergwuchs unterscheidet sich von den pathologischen Formen hauptsächlich dadurch, daß bei jenem alle Teile des Körpers völlig proportional entwickelt sind, während bei letzteren ein Mißverhältnis zwischen der Länge der Extremitäten oder wenigstens der Größe des Kopfes zur Kleinheit des übrigen Körpers besteht. Echte Zwerge sind sehr selten zu finden. Ihre Intelligenz kann normal sein. Sie können geschlechtsreif werden und Nachkommen haben. Erblichkeit ist nicht nachgewiesen.

Der kleinste der beschriebenen ausgewachsenen echten Zwerge hatte eine Körperlänge von 66 cm (Taruffi, Marchand). Nach Broman sind alle erwachsenen Individuen, deren Körperlänge weniger als 110 cm beträgt, als Zwerge zu bezeichnen. 168 cm kann als die Durchschnittsgröße in Norddeutschland angesehen werden. Darnach sind erwachsene Individuen unter 160 cm als kleine und solche über 175 cm als große Menschen anzusehen.

## II. Defektbildungen.

Die Defektbildungen lassen sich ebensowenig wie alle anderen Mißbildungen unter einem einheitlichen ätiologischen Gesichtspunkt zusammenfassen. Wir sind allerdings kaum jemals in der Lage, mechanische Momente mit aller Sicherheit auszuschließen, besonders wenn wir nicht angeben können, wann die Mißbildung im intrauterinen Leben ihren Anfang genommen hat.

Im besonderen von Bedeutung für die Erklärung kongenitaler Defekte ist der Nachweis von Verwachsungen des Amnions mit dem Embryo. So können Amnionreste, die am Embryo haften bleiben und zu fadenförmigen Synechien oder zu „amniotischen Fäden“ ausgezogen werden, Teile des embryonalen Körpers umschlingen, in der Ausbildung hemmen oder sie sogar abtrennen. Im letzten Falle sprechen wir von fötalen oder von Spontanamputationen. Die Stümpfe der Glieder, an denen die Abschnürung stattfand, zeigen gewöhnlich kleine, kranzförmige Erhabenheiten, die zuweilen rudimentäre Nägel tragen. Da-

neben finden sich auch kleine Einsenkungen. Die abgetrennten Teile fallen ganz oder teilweise der Resorption im Uterus anheim.

Unvollkommene Abschnürungen machen sich als tiefe Schnürringe bemerkbar. Diese werden besonders häufig an den Extremitäten gefunden, z. B. am Fuß (Fig. 1) oder an den Fingern und Zehen, wo oft noch bei der Geburt eine Verbindung mit amniotischen Fäden besteht.

In anderen Fällen entstehen durch Zug oder Druck der Amnionstränge Abknickungen oder nur partielle Defekte an den Knochen.

Zu bemerken ist, daß auch der Nabelstrang Einschnürungen an den Extremitäten und Abtrennungen hervorrufen kann.

Je nach dem Grad der Defektbildung an den Extremitäten werden folgende Formen unterschieden:

Amelie (Amelus) bezeichnet vollständiges Fehlen der oberen und

Fig. 1. Schnürring, verursacht durch einen amniotischen Faden.

Fig. 2. Peromelie.

unteren Extremitäten. Die Extremitäten sind nur durch kleine warzen- oder stummelförmige Rudimente angedeutet. Beim Abrachius fehlen nur die oberen, beim Apus nur die unteren Extremitäten. Fehlt nur eine obere oder nur eine untere Extremität, so lauten die Bezeichnungen: Monobrachius oder Monopus. Der Rumpf ist bei diesen Zuständen gut gebildet, so daß das Leben lang erhalten bleiben kann. Gänzlicher Mangel einer Extremität wird auch als Ektromelie bezeichnet.

Bei der Phokomelie (*φώκη* = Seehund, *μέλος* = Glied) sind die Knochen der Arme, sowie des Ober- und des Unterschenkels entweder nicht oder nur rudimentär ausgebildet. Hände und Füße dagegen sind gut ausgebildet und sitzen scheinbar unmittelbar dem Rumpf auf. Es bleiben hier also zentrale Segmente der Extremitäten in ihrer Entwicklung zurück.

Peromelie (von *πηρόω* = verstümmeln) bedeutet Verkümmerung (Fig. 2) und Mikromelie abnorme Kleinheit der Extremitäten. Ein

Individuum mit abnormer Kleinheit der Arme oder der Beine kann auch als Mikrobrachus oder als Mikropus bezeichnet werden.

Handelt es sich nur um Verkümmerung oder um abnorme Kleinheit der Finger oder Zehen, so sprechen wir von Perodaktylie. Die Perodaktylie ist meist mit Defekt eines Vorder- oder Unterschenkelknochens kombiniert und kommt in sehr mannigfaltigen Formen vor. Außerdem ist sie häufig kombiniert mit häutiger oder knöcherner Syndaktylie.

Brachydaktylie bezeichnet Verkürzung der ganzen Hand, Brachyphalangie Verkürzung aller oder einzelner Fingerglieder.

Bei gänzlichem Mangel eines Fingers spricht man von Ektrodaktylie. Die Reduktion kann so weit gehen, daß nur ein einziger Finger übrig bleibt. Auch Fehlen aller Finger wird beobachtet (Adaktylie).

## Angeborene Defekte einzelner Knochen.

### 1. Defekt des Oberarmes.

Isoliertes Fehlen des Oberarmes scheint noch nicht beobachtet worden zu sein. Dagegen gibt es Fälle von mangelhafter Entwicklung des Ober- und Vorderarmes bei relativ wohlgebildeter Hand (Phokomelie) und Fälle von mangelhafter Entwicklung der ganzen oberen Extremität (Peromelie, Fig. 2). Solche Fälle werden meist als Raritäten verzeichnet. Eine besondere Therapie, wie z. B. bei der Peromelie der unteren Extremitäten, kommt bei ihnen nicht in Frage. Es wurde deshalb von jeher der Peromelie der unteren Extremitäten in der orthopädischen Literatur ein größeres Interesse entgegengebracht als der Peromelie der oberen Extremitäten. Erst die Krüppelfürsorge hat hier Wandel geschaffen und Veranlassung zur Konstruktion rationeller Prothesen für die oberen Extremitäten gegeben. Wir staunen über die Anpassungs- und Leistungsfähigkeit, die Verkrüppelte mit oder ohne Prothesen bei gutem Willen durch Übung sich erwerben können. Die Orthopädie hat deshalb die Aufgabe, diejenigen Mittel ausfindig zu machen, die den Krüppel instand setzen, die in ihm ruhenden Fähigkeiten zu wecken und zu entfalten. Selbstverständlich richtet sich die Anfertigung einer Arbeitsprothese nach den Bedürfnissen des einzelnen Falles.

### 2. Defekt des Radius.

Bis zum Jahre 1905 konnte Antonelli 114 Fälle von angeborenem Radiusdefekt sammeln. Der Defekt kommt einseitig etwas häufiger vor und ist nach Antonelli in den meisten Fällen ein totaler. Es ist aber wahrscheinlich, daß immer ein Rest des Knochens vorhanden ist, der sich klinisch nicht sicher nachweisen läßt. Maßgebend sind deshalb nur die anatomisch und röntgenologisch untersuchten Fälle. Bei unvollständigem Defekt ist in den meisten Fällen Fehlen des distalen und Persistenz des proximalen Abschnittes festgestellt worden. Es kann aber auch der mittlere Abschnitt fehlen. Die ganze von der Deformität betroffene Extremität ist in der Regel atrophisch (Fig. 3).

Auch die Muskeln können Defekte aufweisen oder veränderte Anordnung zeigen. Nicht selten sind außerdem noch andere Abnormitäten an den Armen vorhanden, von denen besonders das Fehlen oder die rudimentäre Entwicklung des Daumens und anderer Finger hervorzuheben ist. Die Zahl der Finger kann

bis auf einen, den kleinen Finger, reduziert sein. Ebenso können Handwurzelknochen fehlen. Wegen dieser Defekte ist die Hand gewöhnlich schmäler als in der Norm. Die Arteria radialis kann ebenfalls fehlen. Weitere Begleiterscheinungen sind Syndaktylie, Polydaktylie und Bifurkation der Endphalanx eines Fingers. Endlich kommen auch nicht selten Bildungsfehler am Kopf, Rumpf und an den unteren Extremitäten vor.

In fast allen Fällen ist sogenannte Klumphandstellung (Manus vara) vorhanden. Die Ulna und somit der ganze Vorderarm ist verkürzt und verkrümmt, die Ulna ist verdickt. Die Richtung der Verkrümmung ist radialwärts konkav. Die Hand ist dabei der Art nach dem Radialrand des Vorderarmes hin verlagert, daß sie nicht mehr eine Verlängerung der Längsachse des Vorderarmes darstellt, sondern mit dem Vorderarm einen spitzen bis rechten Winkel bildet (Fig. 3).

Betrifft der Defekt nur den oberen oder nur den mittleren Teil des Radius, so kann die Hand auch ihre normale Stellung behalten.

Fig. 3. Angeborener Radiusdefekt.

Reste des Radius sind durch Palpation oft nicht nachweisbar. Eine sichere Diagnose läßt sich deshalb, wie schon erwähnt wurde, nur durch die Röntgenuntersuchung stellen. Ist andererseits bei angeborener Klumphand ein Defekt am Radius nicht nachweisbar, so ergibt sich die Notwendigkeit, genauer auf Störungen seitens der Muskeln und des Nervus radialis zu untersuchen.

Hand- und Ellenbogengelenk zeigen in der Regel eine veränderte aktive und passive Beweglichkeit. Die Finger sind in der Regel passiv beweglich. Aktiv können sie aber nicht gut zur Faust geschlossen werden wegen Dislokation und mangelhafter Entwicklung der Muskeln. Die stärksten Bewegungsstörungen zeigt der rudimentäre Daumen.

Quoad functionem ist der Umstand maßgebend, ob der Radiusdefekt mit anderen Anomalien kombiniert ist, ferner ob totaler oder nur partieller Defekt vorhanden ist, oder ob der proximale, der mittlere oder der distale Teil des Knochens von der Deformität betroffen ist.

Eine Therapie wird noch vielfach als aussichtslos bezeichnet. Sie ist es um so weniger, je frühzeitiger mit der Behandlung begonnen wird. In Fällen, die auch quoad vitam eine günstige Prognose erwarten lassen, ist in der ersten Lebenszeit viel zu erreichen durch manuelles Redressement und durch Fixation in möglichst korrigierter Stellung. Die Aussicht auf Besserung durch unblutige Verfahren wird mit fortschreitendem Alter geringer. Das Redressement besteht in der Streckung und Umkrümmung der Ulna und in der Reposition der Hand. Infraktionen und Frakturen der Ulna können dabei eintreten und dienen dann ebenfalls zur Korrektion. Meist wird dadurch mehr erreicht als durch die Osteotomie im späteren Leben. Am zweckmäßigsten wird nach dem Redressement einige Wochen lang ein Gipsverband angelegt,

später eine Hülse aus Zelluloid oder Leder. Es kommt selbstverständlich auch auf eine gewissenhafte Nachbehandlung sehr viel an. Von einfacher Schienenbehandlung ist nicht viel zu erwarten.

Auch in den ersten Kinderjahren hat sich dieses Verfahren noch bewährt. Bei älteren Individuen tritt an die Stelle des manuellen Redressements die Osteotomie der Ulna mit nachfolgender Korrektion. Eine quere Osteotomie halte ich für genügend, besonders wenn die Osteotomie nicht gerade in der Mitte des Scheitels der Verkrümmung vorgenommen wird, sondern etwas oberhalb derselben. Man erreicht hier eine bessere Adaption der Knochenflächen als im Scheitel, während die unterhalb der Osteotomiestelle gelegene Kurvatur im späteren Verlauf durch dsa Wachstum sich streckt. In ungünstigen Fällen führt auch die Keilosteotomie nicht zum Ziel, gegen die selbstverständlich kein prinzipieller Einwand erhoben werden soll.

Bardenheuer gibt folgendes Operationsverfahren an. Er spaltet den distalen Abschnitt der Ulna von einem ulnaren Längsschnitt aus, spitzt den Carpus zu und verpflanzt ihn zwischen die gespreizten Spangen der Ulna, so daß der radiale Teil des gespaltenen Knochens an der Radialseite des Carpus und der ulnare Teil an der Ulnarseite des Carpus sich befindet. Die Fixation erfolgt durch zwei feine Nägel, von denen der eine das radiale Stück, der andere das ulnare Stück an den Carpus befestigt. Bardenheuer erzielte in solchen Fällen nicht nur eine gute Stellung, sondern auch eine ziemlich ausgiebige Beweglichkeit im Handgelenk. Das Bardenheuersche Verfahren ist allen anderen blutigen Verfahren, die das Handgelenk in Angriff nehmen, vorzuziehen, auch der Arthrodese, die hier noch keine günstigen Resultate gezeitigt hat.

Antonelli empfiehlt die Spaltung der Ulna, die Interposition von Muskulatur in das neue Spatium und die Einlagerung des Carpus in den Spalt behufs Bildung einer neuen Articulatio radio-carpalis. Die Knochen werden durch Golddraht miteinander vereinigt. Die sich bei Verkrümmung der Ulna entgegenstellenden Sehnen werden durch Z-förmige Tenotomie verlängert.

Auch die blutigen Operationen versprechen hier wie bei anderen Defekten von langen Röhrenknochen in den ersten Lebensjahren einen besseren Erfolg als bei älteren Individuen.

Defekte am proximalen Abschnitt des Radius können kombiniert sein mit Synostose beider Vorderarmknochen (s. unten).

### 3. Defekt der Ulna.

Mitunter ist auch beim angeborenen Ulnadefekt die ganze Extremität verkürzt, verkümmert und mißgestaltet. Ebenso finden sich Muskelanomalien und die Diagnose wird in gleicher Weise durch Röntgenstrahlen gesichert. Die Prognose quoad functionem hängt von der Größe und Ausdehnung der Mißbildung ab.

Wie beim angeborenen Defekt des Radius, so werden auch beim angeborenen Defekt der Ulna, des Humerus, des Femur, der Tibia und der Fibula und anderer Teile des Körpers Kombinationen miteinander beobachtet.

Von Ulnadefekt sind nach Ludwig Hofmann bis zum Jahre 1911 nur 32 Fälle bekannt geworden. Nach Kümmel sind drei Typen zu unterscheiden:

1. Die Ulna fehlt ganz, der Radius ist normal oder verbogen, von der Hand fehlen ulnare Finger.

2. Es besteht Ankylose des Humerus mit dem Radius oder mit dem Radius und dem proximalen Rudiment der Ulna.

3. Der isolierte Radius ist nach oben luxiert.

Beim partiellen Defekte der Ulna kann wie beim partiellen Defekt des Radius entweder das obere oder das untere oder das Mittelstück fehlen. Die

Hand ist mehr oder weniger nach der ulnaren Seite hin verschoben, nach der auch der Radius verkrümmt ist. Die Ulnarflexion ist abnorm ausgiebig, die Radialflexion dagegen behindert.

Besondere Methoden zur Behandlung der Deformität, insbesondere Operationsmethoden, sind nicht bekannt geworden.

### 4. Defekt des Oberschenkels.

Selten wird es vorkommen, daß Defekte der langen Extremitätenröhrenknochen vorkommen ohne sonstige Defektbildungen an den Extremitäten, an entfernten Körperstellen oder an inneren Organen. So sind beim angeborenen Defekt des Oberschenkels meist gleichzeitig die distalen Teile hypoplastisch oder verkümmert, wodurch das Bild der Peromelie entsteht (Fig. 4). Die Patella fehlt fast in allen Fällen. Asymmetrien kommen in erster Linie am Becken, dann aber auch am Schädel, am Brustkorb, an der Wirbelsäule und an den Rippen vor. Fehlt zugleich ein Unterschenkelknochen, so ist es in der Regel die Fibula (Fig. 5).

Fig. 4. Kongenitaler partieller Oberschenkeldefekt. 7 Jahre alter Knabe.

Ein vollständiges Verschwinden des Oberschenkelknochens ist wohl kaum beobachtet worden. Beim scheinbar totalen Defekt findet sich am proximalen Ende der Tibia ein höckeriger Auswuchs, der den verkümmerten Muskeln, dem „Schenkelstrang", zum Ansatz dient und nach Reiner als der mit der Tibia knöchern verwachsene Femurrest anzusehen ist.

Bei partiellen Defekten fehlt fast nie die Beugekontraktur im Kniegelenk, es kann auch zu einer Rotationsstellung der Tibia nach außen kommen.

Nach der äußeren Form unterscheidet Reiner folgende fünf Formen: 1. Es besteht Verkürzung und Verjüngung des Femur mit Coxa vara. 2. Der Femurknochen ist in einzelne Teile zersprengt: unteres Ende, Kopf und Trochanter. 3. Der untere Femurrest ist mit der Tibia verwachsen (scheinbar totaler Femurdefekt). 4. Der obere Teil des Femur ist nicht in Kopf und Hals differenziert, das Femur endet vielmehr oben bogenförmig und ist zuweilen hier luxiert. 5. Knie und Hüftgelenk sind gut entwickelt, die Diaphyse ist aber stark verkürzt.

Blenke berichtete im Jahre 1901 über 73 Fälle, von denen die Mehrzahl doppelseitigen Defekt aufweisen.

Therapeutisch kommt eine zweckmäßige Prothese in Frage.

Die Schultheßsche Prothese besteht aus einem Hüftgürtel und einem Schienenapparat, der das Bein umfaßt. Der Fuß ruht auf einer Stahlsohle, die durch einen Bügel an den Seitenschienen so befestigt ist, daß sie beim Auftreten

Fig. 5. Partieller angeborener Defekt des Oberschenkels und totales Fehlen der Fibula.

Fig. 6. Prothese bei angeb. Oberschenkeldefekt. Derselbe Fall wie in Fig. 4.

auf- und abgleitet, da das Bein nicht entlastet, sondern vielmehr möglichst belastet werden soll. Die beiden Seitenschienen enden unterhalb des Schuhes in einem Holzstück nach Art eines Stelzfußes.

Drehmann empfiehlt eine gut anliegende Lederhülse, die den Unterschenkel und den Fuß in Spitzfußstellung umfaßt. Die Zehen stehen auf einem Fußblech. An der Hülse ist ein einfacher künstlicher Fuß angebracht. Die Prothese ermöglicht eine kosmetisch gute Form und ist einfacher, da sie einen Beckengürtel überflüssig macht (Fig. 6).

Nicht zu vergessen ist die Rolle, die der angeborene Femurdefekt in der Pathogenese der angeborenen Coxa vara spielt.

Drehmann erklärt die Entstehung der Fälle, die Reiner in Gruppe IV seiner Einleitung rubriziert hat, durch Abknickung der Diaphyse in sehr früher Periode des embryonalen Lebens. Infolge dieser Abknickung erfährt das oberhalb der Knickungsstelle liegende Femurende keine weitere Ausbildung, sondern verkümmert und wird zum sogenannten Schenkelstrang, der später verknöchern kann. Demnach

handelt es sich in diesen Fällen auch nicht um eine Luxation, sondern um hochgradige Coxa vara durch Abknickung der Diaphyse. Die Fälle der Gruppe I und die der Gruppe IV hält Drehmann für identisch der Entstehung nach. Im übrigen erkennt er die Reinersche Einteilung an.

## 5. Defekt der Tibia.

Nach der Statistik von Joachimsthal waren bis zum Jahre 1892 nur 39 Individuen bekannt, bei denen diese Deformität festgestellt war. Keehler fügte noch acht Fälle hinzu (1906 und 1908). Bade erweiterte 1906 die Statistik auf 55 Fälle. Röntgenologisch untersucht sind nur einige Fälle.

Die einseitigen Fälle sind häufiger als die doppelseitigen. Hinsichtlich der Symptomatologie zeigen alle Fälle ziemlich große Übereinstimmung. Entsprechend dem großen Umfang des Knochens und seiner statischen Bedeutung sind die klinischen Erscheinungen verhältnismäßig schwerer Natur.

Am Oberschenkel und am übrigen Skelett kann man senst normale Verhältnisse antreffen. Andererseits kann aber begreiflicherweise auch der Tibiadefekt nur Teilerscheinung einer Reihe von Defektbildungen, besonders in der nächsten Umgebung, sein. Speziell fehlt die Patella häufig oder ist mangelhaft entwickelt.

Zu den gewöhnlichen klinischen Erscheinungen gehören Auswärtsrotation und Adduktion des Oberschenkels, Flexionskontrakturen im Kniegelenk mit Luxation der Fibula nach hinten und außen, wodurch die Festigkeit des Kniegelenkes sehr geschädigt ist, ferner starkes Vorspringen des Malleolus externus, Dislokation des Fußes und starker Klumpfuß, Verkürzung, Verkrümmung und Verdickung der Fibula. Der Unterschenkel ist stark atrophisch. Ferner sind Muskeldefekte und andere Weichteilanomalien vorhanden. Beim partiellen Defekt kann das obere, das untere oder das mittlere Stück betroffen sein.

Durch Implantation der Fibula in das untere Femur ende erzielten Albert und v. Bramann eine knöcherne Ankylose. In anderen Fällen blieb die Ankylose trotz der Anfrischung aus, weshalb Joachimsthal mit J. Wolff die Einfügung des Wadenbeinkopfes in die Fossa intercondyloidea des Oberschenkels in den meisten Fällen für genügend erachtet. Später müssen doch Stützvorrichtungen getragen werden.

Bade implantierte die Fibula in den angefrischtem Tibiastumpf und erzielte aktiv bewegliches Kniegelenk und tragfähigen Unterschenkel.

Die Kontraktur kann durch Etappenverbände beseitigt werden. Die Amputation, die auch ausgeführt worden ist, ist in der Regel zu umgehen, da wir jetzt in der Lage sind, eine gute Prothese anzufertigen, die zugleich zur Fixation, zur Stütze und bei einseitigem Defekt zur Verlängerung der Extremität dient. Jeder Rest einer Extremität ist für Prothesen zu verwerten. Eine Prothese wird natürlich um so besser funktionieren, je mehr der Fuß erhalten ist. Es ist auch selbstverständlich, daß vorher Deformitäten des Fußes beseitigt werden müssen.

Die Prothese wird über einen Gipsabguß nach Art des O'Connor-Stiefels angefertigt. Sie besteht aus einer Celluloid- eder Lederhülse, die den Fuß in Spitzfußstellung gut aufnimmt. Um Auftreten auf eine breite Unterlage zu ermöglichen, wird eine Korkunterlage angebracht, der möglichst die Form eines Fußes gegeben wird. Bei stärkerer Verkürzung kann auch ein künstlicher Fuß aus Holz angefertigt werden. Für einfachere Verhältnisse genügt auch eine stelzenartige Verlängerung des O'Connor-Stiefels.

## 6. Defekt der Fibula.

Der Fibuladefekt wird häufiger einseitig als doppelseitig beobachtet.

Antonelli konnte im ganzen 62 Beobachtungen zusammenstellen. Die vollständigen Defekte scheinen häufiger zu sein. Wahrscheinlich ist es, daß unvollständige Defekte weniger häufig publiziert worden sind oder schwerer zu erkennen waren.

Die Tibia ist verkürzt, fibularwärts und nach hinten konkav geschweift. Der Fuß ist nach der lateralen Seite hin verlagert und im Sinne eines Ves valgus oder eines Pes varus verunstaltet. Die Tibia kann aber auch, selbst bei vollständigem Fibuladefekt, gerade bleiben (Fig. 7).

Die sogenannte Volkmannsche Sprunggelenkmißbildung ist in die gleiche Reihe wie der partielle Fibuladefekt zu stellen, von dem sie nur einen geringen Grad repräsentiert. Das wesentliche dieser Mißbildung besteht darin, daß infolge geringerer Längenentwicklung der Fibula es zu einem Schiefstand des Sprunggelenkes kommt.

Fig. 7. Doppelseitig angeborener Defekt der Fibula. 16 Jahre alter Knabe.

Die therapeutische Aufgabe besteht auch hier in der möglichst guten Ausgleichung der Verkürzung der Extremität und der Verkrümmung der Tibia, ferner in der Beseitigung der Deformität des Fußes. Die Therapie soll auch hier möglichst früh einsetzen mit Redressement, Gipsverbänden und Hülsen, ferner zu geeigneter Zeit mit redressierenden Manipulationen, Massage, Gymnastik usw. Von blutigen Eingriffen können später in Frage kommen die plastische Verlängerung von Sehnen (der Achillessehne, der Peronaei usw.) und die Knochenoperationen, zunächst die einfache quere oder die keilförmige Osteotomie. Die keilförmige Osteotomie darf nicht vorgenommen werden, wenn zu befürchten ist, daß eine knöcherne Vereinigung der in der Entwicklung zurückgebliebenen Tibia nicht mehr erfolgen würde. In der Tat sind solche Fälle vorgekommen.

Ähnlich wie an der Ulna bei kongenitalem Radiusdefekt hat Bardenheuer beim kongenitalen Fibuladefekt am distalen Abschnitt der Tibia von einem über die vordere Seite des Talokruralgelenkes verlaufenden Längsschnitt aus eine Spaltung vorgenommen und zwischen die beiden auseinander gedrängten Hälften

der Tibia die seitlich angefrischte Gelenkfläche des Talus verpflanzt. Die Fixation des Fußes erfolgte ebenfalls durch Nägel.

Bei stärkerer Verschiebung und Verkürzung empfiehlt Antonelli Freilegung des Fersenbeines durch einen hinteren Längsschnitt behufs plastischer Verlängerung der Achillessehne und Durchschneidung des Flexor digit. comm. longus, dann von einem lateralen Bogenschnitt nach Reverdin-Kocher aus und nach Luxation des Fußes nach innen die Freilegung des Sprunggelenkes zum Zwecke einer Ausführung der Arthrodese zwischen Talus und Tibia in Equinusstellung, ähnlich wie bei der Wladimiroff-Mikuliczschen Tarsectomia totalis. Um ein gutes Auftreten auf den gewöhnlich ebenfalls veränderten vorderen Abschnitt des Fußes zu ermöglichen, können weiter noch kleinere plastische Operationen notwendig werden.

### 7. Spalthand und Spaltfuß.

Partielles oder vollständiges Fehlen eines, meist des dritten, oder mehrerer Metakarpal- oder Metatarsalknochen mit den dazu gehörigen Phalangen, wodurch die Hand oder der Fuß durch einen Spalt in zwei ungleichartige, gegeneinander bewegliche Hälften geteilt wird, hat Kümmel als Spalthand oder Spaltfuß bezeichnet (Fig. 8). Der Zustand, häufig mit Syndaktilie verbunden, kann an einer Extremität allein oder an mehreren zugleich auftreten. Die doppelseitige Deformität an Händen und Füßen erscheint in der Regel symmetrisch. Der Defekt ist zuweilen erblich, was viele zur Annahme eines primären Bildungsfehlers veranlaßt hat. Andere schreiben dem Amnion einen Einfluß zu, weil sich auch hier warzenartige Gebilde vorfinden, die an eine Abschnürung denken lassen.

Fig. 8. Röntgenbild einer Spalthand.

### III. Spaltung und Verdoppelung.

Die Spaltung kann beruhen auf mangelhafter Vereinigung zweier, entweder paarer oder unpaarer Keimanlagen.

Der Wirbelkörper geht z. B. aus zwei nebeneinander gelagerten Hauptkernen hervor, die frühzeitig miteinander verschmelzen und sodann ein Ganzes, den medialen Hauptkern, bilden. Kommt einer dieser Vorkerne nicht zur Ausbildung oder entwickelt sich nur rudimentär weiter, so herrscht auf dieser Seite der Zustand der Agenesie oder der der Aplasie, auf der anderen Seite bildet sich ein halber Wirbelkörper aus.

Es kann außerdem der Fall eintreten, daß beide gleich gut entwickelte Vorkerne zu weit auseinanderrücken und getrennt sich weiter ausbilden. Dann entstehen zwei Halbwirbel oder ein Wirbelkörper, der sich aus zwei symmetrischen, durch eine median gestellte Synchondrosenplatte miteinander verbundenen Hälften zusammensetzt.

Ein weiteres Beispiel ist folgendes: Im Wirbelbogenknorpel gelangen zwei Hauptkerne zur Ausbildung, und zwar auf jeder Seite einer. Treten aber auf jeder Seite zwei Hauptkerne auf statt eines einzigen, also im ganzen vier, so kann eine Wirbelbogenspaltung der Art eintreten, daß der Wirbel in einen vorderen und einen hinteren Abschnitt geteilt ist (Spondylolyse). Derartige Fälle sind zuerst von Rauber beschrieben worden. Ihre Beziehungen zur Spondylolisthese sind von Neugebauer klargestellt worden. Wir wissen allerdings nicht genau, ob nicht in jeder Bogenhälfte zwei normale Kerne angelegt werden, die normalerweise in diesen Fällen nicht miteinander verschmolzen sind und die Spaltung herbeigeführt haben.

Als Beispiel für das Unterbleiben der Vereinigung paarig angelegter Teile können wir auch die Spaltung beider Bogenanlagen: die Spina bifida anführen.

Von Verdoppelung können wir sprechen, wenn durch Spaltung einer Anlage oder durch Abschnürung von derselben ein überzähliges Glied, ein Nebenorgan oder ein Auswuchs entsteht.

Abschnürungen finden sich besonders an den durch eine Art Knospung oder Sprossung entstandenen Extremitäten. Aus abgetrennten Keimen können sogar ganze Extremitäten hervorgehen. Als eine Ursache der Abtrennung haben wir Umschlingung durch amniotische Fäden kennen gelernt.

## IV. Verschmelzung.

Verschmelzungen oder Verwachsungen entstehen dadurch, daß die Anlagen zweier Organe oder Glieder sich zwar getrennt entwickeln, aber untereinander in Verbindung treten. Als Ursachen kommen auch hier entweder Vererbung oder primäre Keimvariation oder mechanische Entwicklungshemmung in Betracht. An letztere ist besonders dann zu denken, wenn noch Zeichen von Verwachsungen an ungleichartigen Teilen sich nachweisen lassen, z. B. zwischen Amnion und Embryo. Häufig sind bei der Geburt diese Verwachsungen nicht mehr sichtbar. Dafür zeigt die betreffende Stelle eine narbenähnliche Beschaffenheit.

Als Symmyelie (Sympus, Sympodie, Sirenenbildung) bezeichnen wir die vollständige oder unvollständige Verschmelzung oder mangelhafte Trennung der unteren Extremitäten. Die Glieder können bei diesem Zustand so nach innen gedreht sein, daß die Verwachsung an den ursprünglich lateralen Seiten stattfindet. In der Regel ist auch das untere Ende des Rumpfes beteiligt durch mangelhafte Ausbildung des Beckens und der äußeren Genitalien, sowie durch Atresie der normalen Ausführungswege. Füße sind entweder vorhanden oder fehlen oder es ist nur ein Fuß rudimentär entwickelt, so daß ein konisch auslaufender Zapfen vorhanden ist (Sympus dipus, apus, monopus).

### Synostose am Vorderarm.

Von den Verschmelzungen einzelner Extremitätenknochen erwähnen wir hier nur die angeborene Synostose beider Vorderarmknochen.

Nach der Erklärung von Lieblein ist diese Synostose ebenfalls als eine Bildungshemmung aufzufassen, ebenso wie die Synostose der Wirbel, der Phalangen usw. Zwischen Verschmelzung und Defekt bestehen demnach nur graduelle Unterschiede. Im Gegensatz hierzu faßt Melchior die Synostose auf als Produkt einer ossifizierenden Periostitis, entstanden durch Reiben der beiden sich kreuzenden Vorderarmknochen aneinander. Der primäre Vorgang soll in der

Radiusluxation gelegen sein. Die Synostose kommt aber auch ohne Radiusluxation und die Radiusluxation auch ohne Synostose vor. Blodgett fand unter 51 Fällen von kongenitaler Radiusluxation 17mal eine radio-ulnare Synostose.

Kienböck konnte bis zum Jahre 1910 nur 36 Fälle von angeborener partieller Synostose der Vorderarmknochen zusammenstellen. Die Mißbildung kommt häufiger am proximalen als am distalen Ende des Vorderarmes vor und tritt meist doppelseitig auf. In einigen Fällen ist Heredität nachgewiesen. Eine Zusammenstellung von Kreglinger im Jahre 1911 ergibt 28 Fälle von Synostose am oberen Abschnitt des Vorderarmes. Später kam noch ein Fall von Biesalski hinzu.

Der oberste Abschnitt des Radius geht entweder unmittelbar in die Ulna über oder es besteht eine brückenartige Vereinigung („Brückenkallus" Lieblein). Das proximale Radiusende und das Humero-Radialgelenk können normal entwickelt, aber in der Entwicklung auch zurückgeblieben sein. Oft besteht nach Spitzys Erfahrung außer proximalen Verwachsungen noch eine distale, fibröse Verwachsung mit der Ulna, die auch nach der Resektion die Drehung des Radius hindert. Entwicklungsstörungen können auch Humerus und Ulna zeigen. Außerdem können alle drei Knochen Y-förmig miteinander verwachsen sein, wie ein Fall von Pförringer beweist.

Daneben gibt es Fälle, bei denen das obere Ende des Radius zum Oberarm nicht in Beziehung getreten ist, der Radius vielmehr einen konvexen Bogen nach der Ulna zu beschreibt und nach hinten frei abweicht. Man hat in solchen Fällen mehrfach von einer Luxation des Radiusköpfchens gesprochen. Es besteht hier meist wohl auch eine knöcherne Vereinigung beider Vorderarmknochen, an den Röntgenbildern können jedoch die Konturen des Radius von denen der Ulna noch ganz deutlich unterschieden werden. Der Radius erscheint länger als ein normaler Radius, während die Ulna stärker entwickelt zu sein scheint (Kreglinger). Man könnte daran denken, daß ein Mißverhältnis im Längenwachstum beider Knochen stattgefunden hat.

Blumenthal, der im ganzen 43 Fälle von angeborener Radiusluxation gesammelt hat, kann nicht alle als Luxationen publizierten Fälle auch als solche gelten lassen. Von angeborenen Luxationen sind wir nur dann zu sprechen berechtigt, wenn mindestens Beweglichkeit des Radiusköpfchens nachzuweisen ist. Daß es derartige Luxationen in Wirklichkeit gibt, kann nach einigen Beobachtungen, die in der Literatur verzeichnet sind, als unzweifelhaft angenommen werden, wenn es auch nicht unwahrscheinlich ist, daß es auch durch Lösung von Verwachsungen zwischen Radius und Ulna scheinbar zur Luxation kommen kann. Hierfür spricht ein Fall von Cramer, bei dem auf der einen Seite eine Ankylose, auf der andern Seite eine gelenkartige Verbindung festzustellen war. Auf beiden Seiten war die Supination aufgehoben.

Die Statistik von Bonnenberg enthält 31 meist einseitige Fälle von Luxation, die Symptome der verschiedensten Art aufweisen. Nach Bonnenberg kann eine Luxation nach außen, nach hinten und nach vorn vorliegen. In einem Fall von Luxation nach vorn stand der Vorderarm in Supinationsstellung, die Pronation war behindert, der Kopf des Radius war in der Ellenbogenbeuge zu fühlen. Bei Beuge- und Streckbewegungen, die nur wenig behindert waren, war eine Verschiebung des Capitulum radii auf dem Humerus nach vorn und hinten zu bemerken. In einem röntgenologisch untersuchten Falle von Dreyfuß war ebenfalls eine Luxation nach vorn und Verschiebbarkeit des Radiusköpfchens vorhanden, aber eine Einschränkung der Supination.

Das markanteste klinische Symptom bei der Synostose ist die Fixation des Vorderarmes in Pronationsstellung und die Unmöglichkeit der Ausführung von Rotationsbewegungen. Da der Vorderarm in Pronationsstellung angelegt ist (Vierfüßlertypus), so ist dieses Symptom bei allen frühen diesbezüglichen Entwicklungs-

störungen immer vorhanden. Bewegungsstörungen im Ellenbogengelenk sind selten. Nach Preisers Erfahrungen fehlt in manchen Fällen eine eigentliche Gelenkkapsel.

Einige Fälle von Synostose sind operativ mit mangelhaftem Erfolg behandelt worden. Nach den gemachten Vorschlägen hätte die Operation zu bestehen in Durchmeißelung der Knochenbrücke mit oder ohne Resektion eines Teiles des Radiusköpfchens und Interposition eines Weichteillappens (Muskellappens usw.).

Palagi erzielte einen guten Erfolg mit querer Osteotomie des Radius mittels der Giglischen Säge und Abtragung eines 1 cm dicken Stückes vom oberen Fragment. Spitzy hat in zwei Fällen durch Resektion des Radiusköpfchens gute Beweglichkeit erzielt.

Statt der Resektion empfiehlt Galeazzi auf Grund eines guten Erfolges die Mobilisation des oberen Abschnittes des Radius durch Verlängerung der Bizepssehne und Ablösung des Pronator teres, die Bildung einer Gelenkhöhle im Condylus humeri und die Fixierung des Kapselüberzuges des Capitulum radii an den umgebenden Weichteilen.

In funktionell verhältnismäßig günstigen Fällen ist vielfach von Operationen mit Recht abgesehen worden. Die Patienten erwerben sich von Jugend auf einen Zustand der Anpassung, indem die Bewegungsstörungen durch vikariierendes Eintreten der Nachbargelenke möglichst ausgeglichen werden.

## Syndaktylie.

Unter Syndaktylie verstehen wir angeborene Verwachsung der Finger. Sie kommt ebenfalls in mannigfaltigen Formen und in den verschiedensten Graden vor. Sie kann außerdem mit anderen Mißbildungen an den Extremitäten kombiniert sein, so besonders mit Defekten,

Fig. 9. Syndaktylie und partieller Riesenwuchs.

ferner mit Riesenwuchs (Fig. 9) oder mit Kontrakturen (Fig. 10). Die Verwachsung kann zwei oder mehrere oder alle Finger betreffen. Sie kann auch paarweise auftreten, z. B. zwischen Zeige- und Mittelfinger und zugleich zwischen Ring- und kleinem Finger. Bei Perodaktylie

ragen die Fingerspitzen oft nur wenig aus der flossenartig gestalteten Hand hervor, ähnlich wie bei der ersten Bildung. Diese Fälle erinnern an den Einfluß eines mangelhaft entfalteten Amnions.

Der geringste Grad der Syndaktylie ist die sogenannte Schwimmhautbildung, die zwei Finger ganz oder teilweise verbindet. Im letzten Fall findet sich gewöhnlich die Verwachsung zweier Finger nur an der Basis. Seltener sind die Fälle, in denen die Basis frei ist und die Spitzen miteinander verbunden sind. In schweren Fällen sind auch die Knochen miteinander verbunden.

Die operative Trennung der Finger stößt in der Regel auf die Schwierigkeit, daß die entstandenen Wunden durch Nähte sich nicht gut vereinigen lassen, auch wenn die Schwimmhaut zur Bedeckung der

Fig. 10. Syndaktylie mit Kontrakturen.

Längswunden benützt wird. Es kommt hauptsächlich auf die Bildung einer überhäuteten Kommissur zwischen den beiden Fingern an. Hierfür sind verschiedene Methoden angegeben worden.

Zeller bildete aus dem Dorsum der ersten Phalanx einen dreieckigen Lappen mit der Basis an der Kommissur und der Spitze in der Höhe des ersten Phalangealgelenks und implantierte dieses Läppchen zwischen die beiden separierten Finger.

Lange bildet außer dem dorsalen Lappen noch einen zweiten, ebenfalls dreieckigen Lappen auf der Volarseite und füllt mit den beiden umgeschlagenen Lappen die Kommissur aus. Den Hautdefekt an den Phalangen deckt er durch Thierschsche Läppchen. Um eine nachträgliche Verwachsung zu verhindern, läßt er nach Heilung der Wunden noch $^1/_2$—1 Jahr lang eine kleine Bandage benutzen. Diese besteht im wesentlichen aus einer um das Handgelenk gelegten Gamasche. An derselben ist ein bleistiftstarker Gummischlauch befestigt, welcher in der Richtung der Metakarpi über die Kommissur schlingenförmig verläuft und die Kommissur nach dem Handgelenk zu zurückzieht.

Ohne die Bildung einer häutigen Kommissur schreitet die Verwachsung nach vorn zu wieder vor. Am besten verhindern könnte man die Wiedervereinigung durch Bildung und Einpflanzung größerer Lappen, die sich aber sehr häufig aus der Nachbarschaft nicht entnehmen lassen, weshalb die Resultate der Operation im allgemeinen wenig befriedigen. Die Narbenbildungen können sogar erhebliche Bewegungsstörungen an den operativ behandelten Fingern zur Folge haben. Rationell ist deshalb die von Spitzy empfohlene Methode.

Zwei gegeneinander verschiebliche kurze Stäbe von dreieckigem Querschnitt üben, nach Vorschrift befestigt, mit ihren Kanten einen dorsovolaren Druck auf

die zu trennenden Weichteile aus. Die Stäbe werden durch Schrauben, die durch die Haut hindurchgeführt sind, allmählich einander genähert, bis das Instrument abfällt und die Trennung vollzogen ist. Kleine Dekubitusstellen, die bei genügender Sorgfalt zu vermeiden sind, heilen nach Spitzy ohne Narbenbelästigung mit Scharlachrotsalbe. Zeigt die Kommissur Tendenz zum Verwachsen, so kann man mit der Zellerschen Läppchenplastik leicht nachhelfen.

### V. Entwicklungshemmung durch abnorme Lagerung.

Zu den Hemmungsbildungen rechnen wir auch die in falsche Bahnen gerichtete Entwicklung infolge abnormer Lagerung der Glieder, die, wenigstens zum Teil, auf mangelhafte Erweiterung des Amnion zurückzuführen ist, z. B. den angeborenen Klumpfuß. Auch die kongenitale Luxation kann hierher gerechnet werden. Der Einteilung ist aber in dieser Hinsicht so lange ein großer Spielraum gelassen, als die Einteilung der Mißbildungen in ein natürliches System überhaupt nicht möglich ist.

So handelt Ziegler im Lehrbuch der pathologischen Anatomie die abnormen Stellungen der Glieder in dem gleichen Kapitel ab, in dem auch die Lageveränderungen der inneren Organe besprochen werden. Zwar ist nach Ziegler der angeborene Klumpfuß gewöhnlich eine primäre Entwicklungsstörung, er läßt ihn aber doch auch als Hemmungsbildung gelten, die unter Umständen durch einen abnormen Druck entsteht. Für uns wird es zweckmäßiger sein, den Klumpfuß von den Irrungsbildungen abzutrennen.

## B. Mißbildungen durch exzedierende Entwicklung.

Mißbildungen durch exzedierende Entwicklung beruhen im wesentlichen auf inneren Ursachen, nämlich auf Vermehrung des Anlagenmaterials bei abnormer Größe der Teile (Hypertrophie) oder auf erhöhter Wachstumsenergie bei Vermehrung der Teile (Hyperplasie). Betrifft das abnorme Wachstum den ganzen Körper, so sprechen wir von einem allgemeinen Riesenwuchs. Betrifft es dagegen nur einzelne Körperteile, so sprechen wir von einem partiellem Riesenwuchs. Zu letzterem gehören die angeborenen Hyperplasien, z. B. die Leontasis ossea (Virchow), die ihren Sitz hauptsächlich an den Knochen des Schädels und des Gesichtes hat, ferner die angeborene Elephantiasis der Haut und die Makrodaktylie. Nicht selten treten umschriebene Knochenwucherungen multipel als Exostosen auf.

### I. Riesenwuchs (Makrosomia).

Beim echten Riesenwuchs kann abnorme Größe des ganzen Körpers schon zur Zeit der Geburt vorhanden sein. Er kann sich aber auch erst im Laufe des späteren Lebens entwickeln. Am häufigsten erfolgt dies in den Pubertätsjahren. Jedoch sind die Fälle, die nicht auf kongenital gegebenen Bedingungen zurückzuführen sind, nicht als echter Riesenwuchs zu bezeichnen (E. Schwalbe).

Als Riesen bezeichnet Broman alle Menschen, die über 2 m lang sind. Die Epiphysenknorpel bleiben wie beim Zwergwuchs abnorm lang erhalten, was ebenfalls als eine Entwicklungshemmung aufgefaßt werden kann.

Die Grenzen zwischen echtem und pathologischem Zwergwuchs sind oft sehr schwer zu ziehen.

Auf pathologische Einflüsse deuten die Zeichen von Infantilismus, die den Riesenwuchs häufig begleiten, und die geringe Widerstands- und Leistungsfähigkeit der Riesen. Man kann in solchen Fällen an Störungen der inneren Sekretion denken. So kann bekanntlich Kastration die Wachstumstendenz der Knochen steigern (durch Wegfallen der inneren Sekretion der Keimdrüsen). Auch sind die Körperteile beim Riesen gewöhnlich nicht völlig proportional entwickelt. Die Beine sind z. B. verhältnismäßig zu lang.

Die Erscheinungen des Riesenwuchses können halbseitig vorhanden sein (Hemihypertrophie). Beim partiellen Riesenwuchs sind nur einzelne Partien des Skelettes befallen, z. B. bei der erwähnten Leontiasis ossea oder der Kephalomegalie die Knochen des Schädels und des Gesichtes entweder gleichmäßig oder ungleichmäßig mit knollig lappiger Oberfläche, bei der Makrodaktylie nur einzelne Finger oder Zehen usw. Häufig sind Endteile der Extremitäten, z. B. Finger (Fig. 9) und Zehen befallen.

## II. Akromegalie.

Unter Akromegalie (Marie 1886) oder Pachyakrie (v. Recklinghausen) verstehen wir die nur in jüngeren und mittleren Lebensjahren sich einstellende, dem partiellen Riesenwuchs gleichende Vergrößerung hauptsächlich der Endteile der Extremitäten, die auch von einer Vergrößerung der Gesichtsteile und von Deformitäten der Wirbelsäule begleitet sein kann. Die Verunstaltung der Knochen ist bedingt durch periostale Wucherungen, die oft als Osteophyten und Exostosen sich über die Oberfläche der Knochen hinziehen. Die Massenzunahme betrifft nur das Dicken- und Breitenwachstum, nicht auch das Längenwachstum.

Charakteristisch für Akromegalie ist die unförmliche „tatzenartige" Vergrößerung der Hände und Füße, die sich langsam und in der Regel ohne Ödem entwickelt. Zuweilen scheinen nur einzelne Finger und Zehen befallen zu sein. Die Gesichtsknochen beteiligen sich durch Hypertrophie der Stirn, der Oberkieferhöhlen und des Processus mastoideus, hauptsächlich aber durch Vorspringen des Kinns und Verlängerung des Gesichtes nach unten. In der Regel sind dann auch Zunge, Lippen, Ohren und Nase verdickt.

Fig. 11. Akromegalie und partieller Riesenwuchs.

Eine Form von Akromegalie wird von Marie als Sekundärerkrankung im Verlauf chronischer entzündlicher Affektionen der Lunge und der Pleura (Bronchiektasie, Phthise) aufgefaßt und als Ostéoarthropathie hypertrophiante pneumique bezeichnet. Bei dieser Form sind die Endphalangen trommelschlägelartig angeschwollen (Fig. 11 u. 12), die Gelenkenden der Knochen unregelmäßig verdickt und der Unterkiefer verbreitert, während bei der Akromegalie Hände und Füße proportio-

niert vergrößert, die Endphalangen nur unwesentlich vergrößert sind und der Unterkiefer verlängert ist. Spitzy besitzt Röntgenbilder, die nur eine Weichteilverdickung zeigen.

Die Differentialdiagnose zwischen partiellem Riesenwuchs, Leontiasis und Akromegalie kann schwer oder sogar unmöglich sein, besonders dann, wenn gleichzeitig Riesenwuchs (vermehrtes Längenwachstum) besteht, was zu beobachten ist.

Fig. 12. Akromegalie und Riesenwuchs. Röntgenbild zu Fig. 11.

Fig. 11 betrifft einen $6^1/_2$ Jahre alten Knaben mit trommelschlägelartig verdickten Endphalangen der Hände und Füße und mit Skoliose, aber ohne sonstige Erscheinungen von Akromegalie (die Schädelbasis zeigt auf dem Röntgenbild keine Veränderung der Sella turcica). Der Zustand begann nach Angabe der Eltern nach einer schweren Rippenfellentzündung im Alter von 1—2 Jahren. Rachitis ist auf den Röntgenbildern nicht zu erkennen. Zwischen dem 4. und 5. Halswirbel findet sich ein überzähliger Keilwirbel.

Von Myxödem (Fig. 24) unterscheidet sich Akromegalie dadurch, daß bei jener nie Hypertrophie der Knochen vorhanden ist. Ostitis deformans befällt nicht die Endglieder der Extremitäten und Arthritis deformans ergreift nur die Gelenke, an denen sie Erscheinungen hervorruft, wie sie sich bei der Akromegalie nicht finden.

Über die Ätiologie der Akromegalie wissen wir nichts Zuverlässiges. Es sind vielfach Kombinationen mit anderen Krankheiten beobachtet worden (chronische Zirkulationsstörungen, Herzfehler, Syringomyelie usw.), ohne daß man konstante Beziehungen herausfinden konnte. Relativ häufig hat man Vergrößerungen der Hypophysis cerebri feststellen können, so daß man an eine Abhängigkeit der Akromegalie von einer Erkrankung der Hypophysis denken kann. Aber

auch dieser Befund ist kein ständiger. Gleichwohl empfiehlt sich in allen Fällen eine Schädelaufnahme mit Röntgenstrahlen, um den Zustand der Sella turcica festzustellen.

Therapeutisch konnte bis jetzt noch nichts geschehen.

Fig. 13. Leontiasis ossea (Beobachtung von Biesalski).

### III. Leontiasis ossea.

Die schon erwähnte Leontiasis ossea stellt als erworbener krankhafter Zustand eine meist bei jugendlichen Individuen auftretende, hochgradige, mehr oder weniger diffuse Verdickung an den Knochen des Schädels und des Gesichtes dar, welche zu unförmiger Auftreibung derselben führt und Einengung der Schädel-, Stirn- und Augenhöhle zur Folge haben kann. Die Krankheit kann jedoch auch an den Extremitäten auftreten (Fig. 13). Die Knochen sind entweder gleichmäßig befallen oder ungleichmäßig mit knollig-lappiger Oberfläche.

Nach neueren Untersuchungen soll Leontiasis ossea identisch sein mit der von v. Recklinghausenschen Ostitis fibrosa (Bockenheimer, Max Koch, Boit) oder der Pagetschen Krankheit. Für die Entstehung der Erkrankung werden traumatische, infektiöse und toxische Reize, ausgelöst durch abnorme innere Sekretion, geltend gemacht.

Tritt das Leiden in Form von mehr oder weniger abgegrenzten Tumoren auf, so empfiehlt sich die Radikaloperation durch Exstirpation unter Schonung des Periostes (Friedrich), besonders im Frühstadium und behufs Dekompression des Gehirns in schwereren Fällen.

### IV. Polydaktylie.

Bei der Polydaktylie (oder Hyperdaktylie), die einseitig und doppelseitig vorkommt, ist die Zahl der Finger oder Zehen meist um ein Glied gesteigert, seltener um zwei oder mehrere Glieder.

Von Gruber wurden 127 Fälle zusammengestellt, denen Joachimsthal 12 weitere hinzufügte. Der überzählige Finger sitzt in der Regel an der radialen

oder ulnaren, an der tibialen oder fibularen Seite und bildet oft nur ein locker angefügtes Rudiment (Fig. 14). In anderen Fällen gehen die Phalangen dichotomisch auseinander.

Die Spaltung kann bis zur zweiten oder dritten Phalanx oder bis zum Metacarpus oder Metatarsus reichen. Nur in seltenen Fällen geht die Teilung bis zum Carpus oder Tarsus oder darüber hinaus unter Bildung eines eigenen Carpal- oder Tarsalknochens. Joachimsthal erwähnt einen Fall von Carré, in dem einem doppelten Daumen sogar ein doppelter Radius entsprach.

Häufig ist die Polydaktylie mit Syndaktylie kombiniert. Erwähnenswert ist auch die Kombination vom Defekt des Daumens mit Verdoppelung des Zeigefingers (Joachimsthal).

Fig. 14. Polydaktylie.

Überzählige Finger, die nur als Appendix der Hand erscheinen, sind einfach zu entfernen. Dichotomisch geteilte Finger erfordern eine operative Entfernung des am ungünstigsten gestellten Gliedes, wenn die Leistungsfähigkeit der Hand durch die Mißbildung herabgesetzt ist. Da letzteres vielfach nicht der Fall ist, so fehlt auch die Indikation zur Operation. Je vollkommener ein überzähliger Finger ist, desto weniger besteht Veranlassung, ihn zu entfernen. Schwieriger sind die Verhältnisse bei Kombination mit Syndaktylie. Hier muß der Operation die Überlegung vorausgehen, ob die aus einer zusammenhängenden Masse herausgelösten Finger, die mehr oder weniger atrophisch sind, später auch funktionsfähig werden können oder wenigstens funktionsfähiger als die verschmolzenen Finger sind.

**Literatur.**


Antonelli, Ein Fall von kongenitalem, bilateralem Radiusdefekt. — Ein Fall von partiellem Fibuladefekt. Zeitschr. f. orth. Chir. 1905, Bd. XIV.

Bade, Zur Pathologie und Therapie des Tibiadefektes. Zeitschr. f. orth. Chir. 1906, Bd. XVI.

Biesalski, Zur Kenntnis der angeborenen und erworbenen Supinationsbehinderung im Ellenbogengelenk. Zeitschr. f. orth. Chir. 1910, Bd. XXV.

Blenke, Über kongenitalen Femurdefekt. Zeitschr. f. orth. Chir. 1901, Bd IX.

Blumenthal, Über die hereditäre angeborene, doppelseitige Supinationsstörung des Ellenbogengelenkes. Zeitschr. f. orth. Chir. 1903, Bd. XII.

Bonnenberg, Die Luxatio capituli radii congen. Zeitschr. f. orth. Chir. 1893, Bd. II.

Broman, J., Normale und abnorme Entwicklung des Menschen. Wiesbaden 1911, J. F. Bergmann.

Drehmann, Die Coxa vara. Ergebnisse d. Chir. u. Orth. 1911, Bd. II.

Huismans, Über Akromegalie. Therap. d. Gegenw., Aug. 1903.

Joachimsthal, Die angeborenen Verbildungen der oberen Extremitäten. Ergänzungsband II der Fortschr. auf dem Gebiete der Röntgenstrahlen 1900.

Ders., Die angeborenen Verbildungen der unteren Extremitäten. Ergänzungsband VII der Fortschritte usw. 1902.

Klaussner, Über Mißbildungen der menschlichen Gliedmaßen. Wiesbaden 1900, J. F. Bergmann. (Ergänzung 1905.)

Kümmel, Die Mißbildungen der Extremitäten durch Verwachsung und Überzahl. Bibliotheca medica 1895, Abt. E, Heft 3

Lange u. Spitzy, Chirurgie und Orthopädie im Kindesalter. Leipzig 1910, F. C. W. Vogel.

Lieblein, Zur Kasuistik und Ätiologie der angeborenen Verwachsung der Vorderarmknochen in ihrem proximalen Abschnitt. Zeitschr. f. orth. Chir. 1909, Bd. XXIV.

Reiner, Über kongenitalen Femurdefekt. Zeitschr. f. orth. Chir. 1901, Bd. IX.

Schwalbe, E., Die Morphologie der Mißbildungen des Menschen und der Tiere. 1. Allgemeine Mißbildungen, II. Teil, 1906. 2. Mißbildungen der äußeren Form, III. Teil, 1. Lieferung, 1909.
Stoffel, A. u. Stempel, E., Anatomische Studien über die Klumphand. Zeitschr. f. orth. Chir. 1909, Bd. XXIII.
Wierzejewski, Über den kongenitalen Ulnadefekt. Zeitschr. f. orth. Chir. 1910, Bd. XXVII.

## II. Wachstumsstörungen der Knochen.

### Fötale Krankheiten.

Sobald die einzelnen Anlagen des Keimes bis zu einem gewissen Grade ausgebildet sind, können sie von ähnlichen Erkrankungen betroffen werden wie der fertige Organismus. Auf diese Weise treten am Fötus bestimmte Krankheitsbilder auf. Wir bezeichnen diese Zustände als fötale Krankheiten und verstehen darunter regressive und progressive Ernährungsstörungen, die den Organismus während des fötalen Lebens treffen. Soweit sie schon frühzeitig den in der Entwicklung begriffenen Organismus betreffen, können sie, wie die Störungen der ersten Anlage, bedeutende Formveränderungen verursachen (Hypoplasie, Zwergwuchs usw.). Denn der schädliche Einfluß auf die Gestaltung des Körpers ist um so größer, je früher die anatomischen Veränderungen auftreten. Es kann aber auch nur die Disposition angeboren sein, aus der sich später Formveränderungen entwickeln.

#### I. Die angeborenen Systemerkrankungen des Skeletts.

Zu den fötalen Krankheiten gehören die sogenannten angeborenen Systemerkrankungen des Skelettes: Die Chondrodystrophia foetalis, die Osteogenesis imperfecta, die Athyreosis congenita oder das kongenitale Myxödem, die Osteochondritis syphilitica und die multiplen kartilaginären Exostosen und Enchodrome.

##### 1. Chondrodystrophia foetalis.

Solange die pathologisch-anatomischen Veränderungen der fötalen Skeletterkrankungen nicht genauer bekannt waren, faßte man sie unter dem Namen „fötale Rachitis“ zusammen (Rachitis foetalis micromelica). Die häufigste und praktisch wichtigste ist die von Kaufmann so bezeichnete Chondrodystrophia foetalis.

In Frankreich gebraucht man nach Parrot die Bezeichnung Achondroplasia, der das Bedenken entgegensteht, daß eine Aplasie des Knorpels nicht vorliegt. Andere Bezeichnungen sind nicht mehr üblich.

Nach Kaufmann kann die Krankheit schon im 2. Fötalmonat entstehen. Der Beginn scheint aber an eine bestimmte Zeit des Fötallebens nicht gebunden zu sein.

Das Leiden ist schon bei der Geburt (meist Frühgeburt) zu erkennen an dem starken Mißverhältnis einerseits zwischen der Länge des Rumpfes und der der Extremitäten, andererseits zwischen der abnormen Größe des Kopfes und der Entwicklung des übrigen Körpers (Fig. 15). Beine und Arme sind auffallend kurz, während der Rumpf die normale Länge hat, was zu einem Vergleich mit einer Schildkröte Veranlassung gegeben

hat. Der Bauch ist dick und nimmt den größten Teil des Rumpfes ein. Der Hals ist dick und kurz. Bildung und Ausdruck des Gesichtes erinnern an Kretinismus. Die Haut ist gewulstet und faltig und scheint im Überschuß vorhanden zu sein. Der Panniculus ist sehr fettreich, jedoch nicht sulzig wie beim Myxödem. Sehr treffend bemerkt Frangenheim, man möchte glauben, daß die zentralwärts zurückgezogene knöcherne Achse der Gliedmaßen die Haut gefaltet und eingestülpt hätte.

Die Gelenke sind gewöhnlich nicht schlaff. Bei Neugeborenen besteht sogar Rigidität in den Gliedmaßen und Steifigkeit des Nackens (Moro, Friedjung). Die Genitalien sind gut entwickelt. Am Thorax sind rosenkranzähnliche Auftreibungen zu finden.

Fig. 15. Chondrodystrophie (Beobachtung von Lange).

Die erwähnten charakteristischen Veränderungen und die Kretinenphysiognomie sind aber nicht immer in gleicher Stärke ausgeprägt. Leichtere Grade können übersehen oder erst nach Jahren entdeckt werden. Häßliches Gesicht, krächzende Stimme, große Zunge, Auftreibung des Abdomens, niedrige Eigenwärme und trockene Haut bei gedrungener Gestalt sprechen für Myxödem.

Das Wesen der Krankheit besteht in einer Hemmung des Längenwachstums entweder durch ungenügende Proliferation der Knorpelzellen an der Ossifikationsgrenze und frühzeitiges Aufhören der Knorpelverknöcherung (Chondrodystrophia hypoplastica) oder durch Erweichung des Knorpels und unregelmäßige Verknöcherung (Chondrodystrophia malacica) oder durch starke Wucherung der Knorpelzellen und gestörte Ossifikation (Chondrodystrophia hyperplastica) (Fig. 16—20). Bei der ersten von Kaufmann aufgestellten Form, der hypoplastischen, kommt es zu einer einfachen Hemmung des Längenwachstums, da der Knorpel sich in physiologischem Sinne nicht weiter entwickelt sondern zu wachsen aufhört (Dystrophie des Knorpels) und zur Bildung von Längsreihen oder Knorpelzellsäulen ungeeignet ist. Die Knorpelfugen können dauernd bestehen bleiben.

Einfache Hemmung des Knochenwachstums wird auch beobachtet bei den thyreogenen Kachexien (Athyreosis, Hyperthyreosis) und beim Kretinismus.

Die drei von Kaufmann beschriebenen Formen sind nicht immer scharf voneinander zu trennen, da ihre charakteristischen Merkmale sich an ein und demselben Individuum auffinden lassen. Man kann darin einen Beweis für ihre Zusammengehörigkeit erblicken. Aus diesem Grunde kann aber weder histologisch noch röntgenologisch allein entschieden werden, ob eine hypoplastische oder eine hyperplastische Form im Sinne von Kaufmann vorliegt.

In jedem Falle besteht eine Störung der endochondralen Ossifikation an den knorpelig vorgebildeten Teilen des Skelettes, während die periostale Knochenbildung ungehindert weiter geht. Aus letzterem Grunde entstehen kurze, plumpe, dicke, zuweilen verkrümmte Knochen, bei der hyperplastischen Form außerdem Knochen mit starker Verdickung der Diaphysenenden. Infolge mangelhafter Knorpelwucherung an der Schädelbasis kommt es zu deren Verkürzung und durch prämature Synostose und Steilstellung des Os tribasilare (Virchow), d. h. der beiden Keilbeine und der Pars basilaris des Hinterhauptbeines oder des Clivus, zu tiefer Einziehung der Nasenwurzel. Der Schädel ist dabei hoch, zylinderförmig, die Zunge ist verdickt und nach vorn geschoben. Betrifft das mangelhafte Wachstum hauptsächlich die vor dem Tribasilare gelegenen Teile, so kann es ebenfalls zu einer Kretinenphysiognomie mit typischer Gesichtsdeformität kommen, aber auch statt zu einer Einziehung zu einer stärkeren Abplattung der Nase. Dieser Typus findet sich besonders bei der malacischen Form, bei der die knorpeligen Teile des Skelettes von auffallend weicher Beschaffenheit sind.



Fig. 16. Normales Femur (nach Sumita).

Fig. 17. Chondrodystrophia foetalis. Die Knochen sind kurz, plump und dick. Die Diaphysenenden sind stark aufgetrieben, die Epiphysen sind pilzförmig verdickt. Eyiphysenknochenkerne sind nicht zu finden (nach Sumita).

Bei der mikroskopischen Untersuchung finden wir prägnante, sowohl von anderen fötalen Skeletterkrankungen als von der Rachitis prinzipiell verschiedene Befunde. Von diesen sind hauptsächlich zwei hervorzuheben, nämlich:

1. das Ausbleiben der Entwicklung der parallel nebeneinander liegenden Knorpelzellsäulen bei der hyperplastischen oder die der Länge nach äußerst mangelhafte Entwicklung derselben bei der hypoplastischen Form, ferner die ungleichmäßig zackig und buchtig verlaufende Ossifikationszone, 2. das Vordringen eines bindegewebigen, vom Periost herrührenden Streifens an der Diaphysengrenze zwischen Knorpel und Knochen. Dieser Streifen kann sich auch in die Knorpel-

grundsubstanz selbst hineinschieben und in ihr verschwinden. Der Streifen kann so stark entwickelt sein, daß er die Epiphyse vom Schaft fast ganz abtrennt. Doch bleibt meist der axiale Teil frei.

Der Perioststreifen kann sowohl an beiden Diaphysengrenzen eines langen Röhrenknochens als auch nur an einer dieser Grenzen nachweisbar sein. Er kann ferner auf einzelne Knochen beschränkt bleiben.

Fig. 18. Chondrodystrophia foetalis. Hyperplastische Form am Gelenkende des Oberschenkels, hypoplastische Form am Gelenkende der Tibia und Fibula. Durch vorzeitige Verknöcherung ist die Tibia im Wachstum zurückgeblieben (nach Siegert).

Nach Kaufmann fehlt der Perioststreifen, welcher der endochondralen Knochenentwicklung eine Grenze setzt, nur selten bei der hyperplastischen Form, niemals bei der malazischen und hypoplastischen. Er ist für die Chondrodystrophia foetalis ein charakteristischer Befund und hat deshalb differentialdiagnostische Bedeutung.

In pathogenetischer Hinsicht wissen wir nur, daß das Leiden manchmal erblich ist und eine Hemmungsbildung darstellt, deren Wesen in einer Störung der ersten Bildung des Knorpels zu suchen ist, d. h. in einer Wachstumsstörung des Knorpels und des Knochens, dagegen nicht in einer Defektbildung. Sie ist also nach der Einteilung von Schwalbe als eine qualitative Anomalie aufzufassen, nicht als eine quantitative, wie z. B. die Phokomelie oder Mikromelie.

Fig. 19. Chondrodystrophia foetalis. Hypoplastische Form (viereckige Hand) nach Siegert.

Die Ursache ist unbekannt. Es ist auch nicht gelungen, die Erkrankung als eine thyreogene oder thymogene nachzuweisen oder sie dem Kretinismus oder dem Myxödem anzureihen, wenn wir auch annehmen dürfen, daß hier ebenfalls Störungen der inneren Sekretion vorhanden sein können. Sichere Anhaltspunkte sind aber hierfür nicht gegeben.

Chondrodystrophischer Zwergwuchs ist nicht gar zu selten.

Schrumpf (1908) hat allerdings nur 35 sichere Fälle sammeln können. Frangenheim (1912) gibt indes an, er habe wenigstens noch 20 Fälle gefunden, die in den letzten Jahren mitgeteilt wurden, und hat selbst fünf Fälle beobachtet. Die Kasuistik von Siegert (1912) erstreckt sich auf über 50 Fälle. Wahrscheinlich

beruht die geringe Kasuistik darauf, daß klinisch die Diagnose nicht immer sicher gestellt wurde und noch vielfach Verwechslungen mit Rachitis vorkommen. Da sich einige charakteristische Veränderungen röntgenologisch gut nachweisen lassen, so dürfte sich in Zukunft die klinische Diagnose häufiger stellen lassen.

In vielen Fällen stirbt der chondrodystrophische Fötus im 6. bis 9. Monat ab, in anderen tritt bald nach der Geburt der Tod ein. Im allgemeinen erfreuen sich aber lebensfähig geborene chondrodystrophische Zwerge einer durchaus normalen Gesundheit und können auch ein höheres Alter erreichen. Immerhin bleiben nur die leichteren Fälle am Leben. Malazische Chondrodystrophiker sind nach Frangenheim nicht lebensfähig.

Die Individuen entwickeln sich nach Frangenheim und Siegert etwa folgendermaßen. Arme und Beine bleiben im Wachstum zurück, der Kopf bleibt auffallend groß, er kann aber auch im Verhältnis zum Rumpf proportioniert sein, wie die Abbildungen Frangenheims zeigen. Ebenso kann die Gesichtsbildung vollkommen normal sein. In manchen Fällen sind jedoch Prognathismus (*γνάθος* = Kinnbacken), hoher Gaumen und Kretinenphysiognomie nachzuweisen. Die Kinder fangen zur richtigen Zeit zu sprechen und zu laufen an und bleiben in geistiger Hinsicht nicht zurück. Die Zahnentwicklung ist normal, die Sinnesorgane sind gut ausgebildet, ebenso die Geschlechtsorgane bei beiden Geschlechtern. Das Wachstum der Haare entspricht überall der Norm. Die Muskulatur ist nicht selten sehr kräftig ausgebildet. Erwachsene erreichen eine Größe von 1,10 bis 1,30 m. Beim Stehen reichen die Fingerspitzen nicht über den Trochanter hinaus. Die Wirbelsäule zeigt häufig Verkrümmung, Einsattelung der Lendengegend, Kyphose, Skoliose. Die Arme stehen wegen der unverhältnismäßigen Größe der Humerusköpfe vom Körper etwas ab. An den Händen sitzen kurze, plumpe, fleischige Finger der ebenfalls kurzen Hand („viereckigen Hand") auf. Ebenso sind die Füße gestaltet. Bei der „Dreizackhand" besteht eine habituelle Spreizstellung zwischen Mittel- und Ringfinger und eine stärkere Abduktion des Daumens. Die Endglieder der Finger sind teils radialwärts, teils ulnawärts abgewichen.

Fig. 20. Chondrodystrophie. Zackenartiges Herausragen des Knochens an den Diaphysenenden (Beobachtung von Lange).

Die Verkürzung an den Extremitäten betrifft hauptsächlich die proximalen Gliedabschnitte: Oberarm und Oberschenkel sind kürzer als Vorderarm und Unterschenkel.

Da bei dem gleichen Individuum Veränderungen sowohl im Sinne der Hypoplasie als in dem der Hyperplasie zu beobachten sind und diese oft nicht in gleichem Sinne gedeutet werden, so ist es bis jetzt noch nicht gelungen, auch den Röntgenbefund so genau zu präzisieren,

daß es möglich wäre, einen Fall in eine bestimmte Gruppe einzureihen. Charakteristisch für Chondrodystrophie ist das Vorkommen von präuaturen Synostosen neben rückständiger Verknöcherung an den Epiphysen. Von den Carpalia treten nur Capitatum und Hamatum nicht verzögert auf. Bei der hypoplastischen Form finden sich unausgebildete, flache, vorzeitig verknöcherte Diaphysen, denen die Epiphysen oft nur als kolbige Anschwellungen anhaften. Die hyperplastische Form zeichnet sich aus durch starke Knorpelwucherung an den Diaphysenenden ohne Andeutung einer Ossifikationsgrenze. Die Epiphysen sind aufgetrieben.

Als charakteristisch für chondrodystrophische Verkrümmungen wird der Sitz derselben an den Enden der Diaphysen bezeichnet. Es kann dies jedoch auch bei der Spätrachitis der Fall sein. Nur bei der Frührachitis und bei der Osteomalacie stellen die Verkrümmungen mehr eine Steigerung der physiologischen Krümmungen dar.

Durch das Mißverhältnis der Proportionen unterscheidet sich der chondrodystrophische Zwerg von dem echten Zwerg. Beim rachitischen Zwerg ist jenseits der ersten Lebensjahre auch der Rumpf kürzer (Fig. 23), die Hände reichen beim Stehen über die Gegend der Trochanteren hinaus und die Verkrümmungen bevorzugen nicht immer die Diaphysenenden. Die rachitische Erkrankung beginnt außerdem erst nach der Geburt. Athyreotischer, infantiler und kretinistischer Zwergwuchs, bei dem der Körper auch unproportioniert ist (s. unten), entsteht ebenfalls nach der Geburt. Bei letzterem bleiben die epiphysären Knorpel bis ins hohe Alter erhalten, während beim chondrodystrophischen Zwergwuchs die Epiphysen vorzeitig verbraucht werden. Mongoloider Zwergwuchs beginnt gewöhnlich im späteren Kindesalter als Ausdruck allgemeiner Degeneration und erreicht keinen hohen Grad.

Hochgradige Verbiegungen, Varus- und Valgusstellungen ergeben die gleichen Indikationen für die Therapie wie die rachitischen, insbesondere für die Osteotomie, die in einigen Fällen gute Resultate ergeben hat. Frangenheim glaubt, daß chondrodystrophische Verkrümmungen im Laufe der Wachstumsjahre sich ebenso bessern können wie rachitische.

Nicht nur die Deformitäten können sich im Laufe der Jahre bessern. In vielen Fällen schwindet auch die Obesitas und die Nase kann eine normale Gestalt erhalten, ferner können die Weichteile die Wulstung verlieren und ein glattes Aussehen gewinnen. In günstigen Fällen bleibt dann nur die zwerghafte Kürze übrig.

### 2. Osteogenesis imperfecta.

Als Osteogenesis imperfecta (Vrolik 1849) bezeichnet man die angeborenen Störungen des Dickenwachstums des Knochens. Die Krankheit beruht auf einer mangelhaften Ablagerung von Kalksalzen oder auf einer ungenügenden Bildung neuen Knochens aus den Osteoblasten des Knochenmarkes und des Periostes. Die Knochen bleiben entweder dünn und weich oder werden brüchig und porös (Fig. 21 u. 22). Deshalb spricht man auch von Fragilitas ossium und von Osteopsathyrosis congenita. Meist führt die Krankheit schon im intrauterinen Leben zum Tode. Frühgeborene und ausgetragene Früchte sind klein und sterben bald

nach der Geburt. Auch im extrauterinen Leben dauert die Knochenbrüchigkeit fort. Die Krankheit ist aber im späteren Alter nur vereinzelt beobachtet worden.

Fig. 21. Normales Becken eines Neugeborenen (nach Sumita).

Frangenheim zählt 15 Fälle die bis zu 3 Jahre alt geworden sind. Nach der Schilderung von Frangenheim ist bei Neugeborenen oder kleinen Kindern der fast nur häutige Kopf normal groß, das Gesicht gut gebildet, aber weich und es besteht nichts von Kretinenphysiognomie oder Chondrodystrophie. Bei der Berührung der Knochen vernimmt man Knistern und Krepitieren. Der Thorax ist lang und schmal, der Unterleib vorgetrieben, die Extremitäten sind oft auffallend kurz und plump, außerdem verkrümmt durch Knickungen. Bei der mikroskopischen Untersuchung verhält sich die Knorpelfuge annähernd normal. Die Entstehungsursache ist unbekannt.

Fig. 22. Osteogenesis imperfecte. Die Knochen sind dünn, porös und kleiner als normal (nach Sumita).

Ob die idiopathische Osteopsathyrosis (Lobstein) identisch ist mit der Osteogenesis imperfecta, ist noch eine Streitfrage. Die beiden letzten Monographien von Frangenheim und Siegert nehmen den entgegengesetzten Standpunkt zueinander ein.

Nach Doering sind 78 Fälle von idiopathischer Osteopsothyrosis bekannt geworden. Ein Patient von Blanchard hatte, als er mit 27 Jahren gehen lernte, schon 100 Frakturen erlitten. Erblichkeit ist nachgewiesen. Die Frakturen sind wenig schmerzhaft und heilen gewöhnlich rasch unter Hinterlassung von Verkrümmungen.

### 3. Athyreosis congenita.

Kongenitales Myxödem.

Die Athyreosis congenita oder das kongenitale Myxödem stellt eine Entwicklungsstörung dar, die auf einem angeborenen Defekt der Schilddrüse beruht und somit auch als primäre Mißbildung aufgefaßt werden kann. Zum Myxödem der Erwachsenen, das aus Anomalien der bereits entwickelten Schilddrüse abzuleiten ist, hat die Krankheit keine Beziehungen. Die Beziehungen zum infantilen Myxödem sind noch nicht klargestellt, wie denn überhaupt unsere Kenntnisse über diese Zustände noch vielfach mangelhafte sind. Kretinismus ist häufig mit angeborenem Myxödem verbunden, kann aber auch fehlen.

Man nimmt an, daß die Erscheinungen des Myxödems sich erst nach der Geburt entwickeln, da bis jetzt Beobachtungen an Neugeborenen fehlen. Die Kinder zeichnen sich aus durch apathisches Verhalten, stupides Aussehen, große Zunge, heisere Stimme und Gedunsensein an verschiedenen Körperstellen, besonders im Gesicht, ferner durch niedere Temperaturen und trockene Haut. Die Nasenwurzel ist eingesunken, die Nase platt. Die scheinbar ersten krankhaften Erscheinungen für die Eltern sind Verdauungsstörungen, hartnäckige Verstopfung und Aufgetriebensein des Leibes, behinderte Atmung, Krämpfe, oft Speichelfluß (Frangenheim). Mehr und mehr tritt die eigentümliche Hautbeschaffenheit, das Myxödem, am ganzen Körper auf, während die Weichteile an Masse zunehmen. Das Körperwachstum bleibt zurück, worauf die kurzen plumpen Extremitäten mit tatzenartigen Händen und dicken Fingern zurückzuführen sind. Die Zahnung tritt verspätet auf und verläuft unregelmäßig, die Fontanellen bleiben länger offen und die Kinder lernen später laufen. Lebend geborene, mit der Krankheit behaftete Kinder gehen jedoch meist schon im Säuglingsalter zugrunde. Ist wie gewöhnlich Idiotie vorhanden, so bleibt die Sprache unentwickelt. Die Erscheinungen brauchen jedoch nicht immer in dieser Stärke vorhanden zu sein. Es gibt wenigstens infantile Zwerge mit verhältnismäßig guter Intelligenz, die auch in der Schule ziemlich gut fortkommen. Doch bleibt das Verhalten solcher Individuen geistig immer ein kindliches (Fig. 23).

Der Nachweis des Schilddrüsenmangels durch Palpation ist nicht sicher, er ist selbst autoptisch schwer, da der Defekt einwandfrei nur durch Serienschnitte festzustellen ist. Anatomisch sicher gestellt ist Schilddrüsenmangel nur bei etwa 20 Individuen bis zum 46. Lebensjahre. Bei älteren Individuen läßt sich nicht mehr bestimmen, ob es sich um angeborenes oder erworbenes Myxödem handelt.

Dieterle, der in einem Fall das ganze Skelettsystem untersuchte, fand als charakteristischen mikroskopischen Befund an der Ossifikationslinie des Humerus einen lamellär gebauten Querbalken, aus verkalkter Knorpelsubstanz (Osteoid) bestehend. Auf dem Röntgenbild war der Querbalken als dunkle Linie zu erkennen. Dieser Querbalken bildet für das Vorschreiten der primitiven Markräume von der Diaphyse her ein Hemmnis und verursacht eine Stauung der Osteoblasten. Die Ossifikation kann deshalb nicht regelmäßig fortschreiten.

Der Querbalken an der Diaphysengrenze ist nach Dieterle ein Symptom des Wachstumsstillstandes, das sich auch beim erworbenen Myxödem, am Kretinenskelett (Langhans) und bei thyreoidektomierten Tieren findet. Daß er dem Längenwachstum nicht einen unüberwindlichen Halt setzt, beweist der Umstand,

daß er sich von der Epiphysenlinie entfernen kann, wenn infolge der Schilddrüsentherapie Knochenwachstum eintritt. Es können sich auf diese Weise mehrere knöcherne Abschlußleisten bilden. Ähnlich sind die bei der Rachitis auftretenden Kalkbänder, die aber nach Fränkel nicht als Barrière für das Wachstum, sondern als Depots von Kalksalzen infolge von schubweise einsetzender Heilung aufzufassen sind (s. das Kapitel über Rachitis). Ob für beide Erscheinungen eine gleiche Auffassung möglich ist, ist vorläufig nicht aufgeklärt.

Die Epiphysenknorpel sind mit 20 und 30 Jahren noch unverknöchert. Das Leiden unterscheidet sich dadurch von der Chondrodystrophie, bei der die Epiphysenknorpel schon frühzeitig aufgebraucht werden.

An vielen Epiphysen ist Verspätung der Knochenentwicklung zu erkennen. Besonders wichtig für die Diagnose ist das röntgenologisch festzustellende Fehlen der Knochenkerne des Talus und des Calcaneus bei neugeborenen Säuglingen. Da nämlich diese Knochenkerne beim normalen Neugeborenen schon vorhanden sind, so beweist ihr Fehlen, daß die Erkrankung in utero begonnen hat. Später können die Knochenkerne auftreten, stets ist aber die Wachstumshemmung an den Carpalia hochgradiger als am übrigen Skelett.

Die Körperlänge athyreotischer Zwerge beträgt in der Regel nicht viel mehr als 1 m. Die Verkrümmungen an den Extremitäten gleichen den rachitischen. Echte Rachitis ist aber bei Athyreosis noch nicht konstatiert worden (Siegert, Frangenheim). Kommen somit bei der Myxidiotie rachitische Knochenprozesse vor, so kann auf eine erworbene Anomalie der Schilddrüse geschlossen werden.

### Mongolismus

Unter Mongolismus oder mongoloider Idiotie (Kassowitz, Weygand, Degenkolb) verstehen wir eine besondere Art des angeborenen Schwachsinnes, hauptsächlich charakterisiert durch die eigenartige, an den Typus der mongolischen Rasse erinnernde Physiognomie: schräg stehende Lidspalte (Schlitzauge), reichliches orbitales Bindegewebe, manchmal Epicanthus, kurze knopfförmige Nase, etwas vorspringende Jochbeine, steiler Gaumen. Weitere Symptome (neben Degenerationszeichen, z. B. Ohrverbildungen, Hodenhypoplasie) sind auffallende Schlaffheit der Gelenke reichliche Entwicklung des Unterhautbindegewebes, an Myxödem erinnernd, Hyperbrachyzephalie und Zwergwuchs. Letzterer weist im Gegensatz zu anderen Formen der Idiotie ein gewisses Ebenmaß der Form auf und erreicht keinen hohen Grad. Die Ossifikationszonen und die Ossifikation zeigen keine Abweichungen. Nicht selten besteht chronische Obstipation. Außerdem zeichnet die Individuen eine „heitere Imbezillität“ aus.

Die Gesichtsbildung, die Abflachung und Verbreiterung des Nasengerüstes, der verzögerte Schluß der Stirnfontanelle, der hohe Gaumen, die Protrusion der Zunge, deren Schleimhaut verändert ist, die Hemmung der Dentition und die Auftreibung des Abdomens erinnern an Kretinismus. Doch läßt sich keine Schilddrüsenveränderung und keine Reaktion auf die Schilddrüsentherapie erkennen. Ferner wird das charakteristische Myxödem und der spärliche Haarwuchs der Kretinen vermißt.

Die meisten Individuen gehen vor dem 20. Lebensjahre an interkurrenten Krankheiten zugrunde. Das Leiden wird als Hemmungsbildung aufgefaßt, deren Ursache unbekannt ist.

## Infantiles Myxödem.

Die Erscheinungen des infantilen Myxödems (Fig. 23), das wir im Anschluß hieran erwähnen wollen, gleichen denen der Athyreosis. Die Kinder kommen alle gesund zur Welt und entwickeln sich in den ersten Jahren normal. Das Leiden, das nach Siegert gewöhnlich mit dem 5. Lebensjahre beginnt, beruht auf einer Degeneration und abnorm verminderten Tätigkeit der Schilddrüse (Hypothyreoidismus), als deren Ursache man Infektionskrankheiten und andere Schädlichkeiten angenommen hat. Mit dem Aussetzen der Schilddrüsentätigkeit beginnt die Hemmung des Knochenwachstums, am stärksten an den

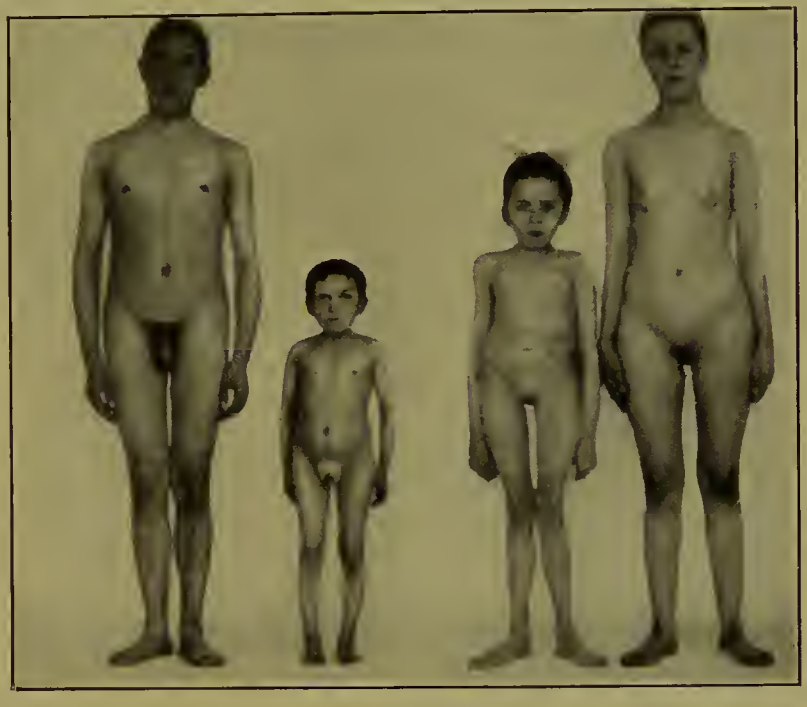

*b* *a* *c* *d*

Fig. 23. *a* Infantiler Zwerg, Alter: 14 Jahre, 4 Monate, Körperlänge: 105 cm. *b* dessen Bruder, Alter: 15 Jahre, 5 Monate, Körperlänge: 158 cm. *c* Rachitischer Zwerg, Alter: 13 Jahre, 7 Monate, Körperlänge: 129 cm. *d* Normales Mädchen, Alter: 13 Jahre 6 Monate, Körperlänge: 160 cm.
Da die Bilder bei gleichem Abstand der Personen von dem photographischen Apparat aufgenommen worden sind, so gestatten sie einen Vergleich der absoluten Körperlängen.

Karpal- und Tarsalknochen. Um sich in einem bestimmten Fall über den Beginn der Erkrankung orientieren zu können, vergleiche man die röntgenologischen Befunde mit den Befunden am normalen Skelett (nach den Untersuchungen von Wilms und Sick). Auch die Störung der Dentition vermag Aufschluß zu geben.

Der Zwergwuchs ist beim infantilen Myxödem hochgradiger als beim Myxödem der Erwachsenen (Kretinismus).

Anatomische Untersuchungen über das Verhalten der Schilddrüse selbst sind beim infantilen Myxödem noch nicht angestellt worden (Frangenheim). Es ist deshalb fraglich, ob alle Fälle von infantilem Zwergwuchs auf Schilddrüsenschwund zurückzuführen sind. Es gibt wahrscheinlich auch Fälle, in denen ein Individuum unabhängig von Affektionen der Schilddrüse mit normaler Größe geboren ist und nach kürzerer oder längerer Zeit zu wachsen aufhört, worauf er sich in einen infantilen, nicht geschlechtsreifen Zwerg verwandelt.

Auch beim infantilen Zwerg beruht das Aufhören des Wachstums nicht auf einer vorzeitigen Verknöcherung der Epiphysen. Letztere persistieren vielmehr auch hier abnorm lang.

### Cachexia strumipriva.

Wir erwähnen ferner den Zwergwuchs bei der Cachexia thyreo- oder strumipriva und beim Kretinismus. Es ist zuerst von Kocher nachgewiesen worden, daß die Totalexstirpation der Schilddrüse schwere Ernährungsstörungen hervorruft, die zu Myxödem, Kretinismus und Kachexie führt, im kindlichen Alter auch zu Wachstumsstörungen. Da letztere an den verschiedenen Synchondrosen und Epiphysenfugen keine gleichmäßigen sind, so ist der Zwergwuchs ebenfalls ein unproportionierter.

Fig. 24. Myxödem und Kretinismus. Aufnahme des Bildes zwei Jahre vor dem im 48. Lebensjahre erfolgten Tode an Kachexie.

Man hat angenommen, daß die Schilddrüse eine Substanz produziert, die für das Wachstum und für den Stoffwechsel der Organe notwendig ist. Wahrscheinlich ist es eine Jodverbindung, nämlich das aus der Schilddrüse darzustellende Thyrojodin (oder Jodothyrin).

Andererseits können Myxödem und Kretinismus auch durch krankhafte Funktionen der Schilddrüse herbeigeführt werden (Fig. 24).

Hierher gehört der endemische Kropf, der seit alter Zeit auf das Trinkwasser zurückgeführt wird. Neue Untersuchungen haben diese Ansicht bestätigt. Nach Wilms und Bircher ist das kropferzeugende Agens ein rein chemisches Substrat, das im Wasser als Toxin auftritt. Die chemischen Vorgänge sind noch nicht aufgeklärt. Kropferzeugend ist hauptsächlich das dem Muschelkalk entspringende Wasser. Daneben spielen vererbte Disposition eine Rolle, ebenso Inzucht (Lobenhoffer).

Nach den Erhebungen Lobenhoffers u. a. ist Kretinismus beim endemischen Kropf im Rückgang begriffen. Außerdem gibt es Fälle von Kropf und Myxödem, in denen die Intelligenz wenig oder gar nicht herabgesetzt ist.

Das deutlichste Symptom des Myxödems bei der thyreopriven Kachexie ist eine blasse, elastische, unter Fingerdruck nicht verschwindende, trockene Schwellung der Haut, besonders der des Gesichtes. Die Knorpelfugen bleiben etwa bis zum 30. Lebensjahre offen (Bircher).

Über die Entwicklung und den Bau des Kretinenskeletts kann auf die Untersuchungen von E. Bircher verwiesen werden. Am Schädel finden sich auch röntgenologisch nachweisbare Störungen im Wachstum des Schädelgrundes, breite

eingezogene Nase, Prognathie des Oberkiefers, verspätete Dentition, Erweiterung der Sella turcica.

Die Entwicklung des Handgelenkes ist bis zum 10. Lebensjahr (vom 3. bis 4. Lebensjahr ab) um etwa 3 Jahre zurück. Später beträgt die Verzögerung 4 bis 10 Jahre. Die Knochen der Hand sind bei Kindern schmal und zart, die Epiphysen gut entwickelt. Beim Erwachsenen dagegen sind die Epiphysen plump verdickt. Die Wachstumsverzögerungen sind nicht gleichmäßig vorhanden. Ähnlich sind die Verhältnisse am Fußskelett. An den oberen Extremitäten erfahren aber die Knochenkerne der Epiphysen gewöhnlich eine verhältnismäßig stärkere Hemmung. Am Oberarm und Oberschenkelkopf ist bei Erwachsenen oft Varusstellung vorhanden.

Aus der Erkenntnis der Ursache ergeben sich die Vorschriften der Therapie. Diese bestehen bei Athyreosis und Hypothyreoidismus in der Verabreichung von Jod (Thyrojodin oder Jodothyrin) oder von frischer Schilddrüsensubstanz (Thyreoidin).

Nicht zu verwechseln ist der endemische Kropf mit dem Kropf bei der Basedowschen Krankheit, dem abnorm verstärkte Funktion der Schilddrüse zugrunde liegt (Hyperthyreoidismus) und der ebenfalls als Toxikose aufzufassen ist. Die hauptsächlichsten Erscheinungen dieser Krankheit sind: Struma, Exophthalmus, Tremor, Tachykardie und häufig Fieber. Bei diesem Zustand verbietet sich bekanntlich die Darreichung von Jod- und Schilddrüsenpräparaten.

### 4. Osteochondritis syphilitica (Syphilis congenita).

Die multipel auftretende Osteochondritis syphilitica besteht in einer Störung der endochondralen Ossifikation, die in vorgeschrittenem Stadium durch Granulationswucherungen zu einer Lösung der Epiphyse von der Diaphyse führt. Wir brauchen bei der bekannten Häufigkeit des syphilitischen Aborts nur zu erwähnen, daß das Leben vielfach schon intrauterin endet.

Fig. 25. I. Stadium der Osteochondritis syphilitica. Die Erkrankung ist über sämtliche Röhrenknochen ausgebreitet und tritt an den proximalen und distalen Enden derselben deutlich hervor (nach E. Fränkel).

Mikroskopisch findet sich die Erkrankung an der Übergangsstelle des Diaphysenknochens in die Proliferationszone des Knorpels der Epiphyse, bei den Rippen an der Knochenknorpelgrenze. Nach Wegner wird der epiphysäre Knorpel durch zu rasche Verkalkung an der Umwandlung in Knochen gehindert. Außerdem entsteht infolge von Wucherung von Knorpelzellen in der Schicht des verkalkten Knorpels Stagnation, Zerfall und schließlich demarkierende Entzündung.

Da die Kontinuitätstrennung in der Zone der ersten Knochenbälkchen erfolgt (wie bei der traumatischen Epiphysenlösung), also im Diaphysenknochen, so wird es verständlich, daß nach Wiedervereinigung der gelösten Stücke der Knochen ungehindert weiter wachsen kann.

Die Knochen bei hereditär syphilitischen Kindern sind osteoporotisch und deshalb sehr brüchig, so daß diese häufig Frakturen ausgesetzt sind. Bevorzugt sind das untere Ende des Femur, der Unterschenkel- und Vorderarmknochen und das obere Ende der Tibia. Stets am geringsten betroffen ist die untere Epiphyse des Humerus (Wegner, E. Fränkel). Ferner können sowohl infolge der Erweichung des Skelettes als infolge der Frakturen Wachstums-

Fig. 26. II. Stadium der Osteochondritis syphilitica. Zwischen das am untersten Schaftende gelegene Kalkband und die Diaphyse schiebt sich eine aufgehellte Zone ein (nach E. Fränkel).

störungen, und zwar sowohl Zwergwuchs als Verlängerungen einzelner Knochen und Verkrümmungen auftreten. Charakteristisch ist z. B. eine säbelscheidenförmige Verkrümmung der Tibia.

Nach E. Fränkel ist hereditäre Syphilis bei Kindern in den ersten Lebenswochen röntgenologisch mit Sicherheit zu erkennen an einem entweder homogenen oder durch hellere Querstreifen unterbrochenen, nach der Diaphysenseite begrenzten, epiphysenwärts zackigen, bandartigen Schatten. Außerdem finden sich periostale Auflagerungen ähnlich den schalenförmigen Umscheidungen der langen Röhrenknochen bei der Rachitis (Fig. 25 u. 26). Die Beziehungen

zwischen Rachitis und hereditärer Lues, d. h. die Frage, ob beide Erkrankungen gleichzeitig Erscheinungen machen, sind noch nicht aufgeklärt.

Die Therapie der hereditären Knochensyphilis ist eine sehr aussichtsvolle. Frangenheim empfiehlt innere Darreichung von Protojodureturn hydrargyri, unter der oft in wenigen Tagen ein sichtlicher Erfolg eintritt (Protojodur. hydrarg. 0,25 Saech. alb. 8,0 M. f. pulv., divid. in dos. XX. S. 2 × tgl. $^1/_2$—1 Pulver in Milch). Zuerst bessert sich die Beweglichkeit unter Verschwinden der Schmerzen bei passiver Beweglichkeit, dann gehen die Knochenauftreibungen zurück. Vor Einreibungen ist zu warnen, weil mechanische Insultierungen Schaden stiften können.

Im späteren Verlauf wird die Röntgendiagnose schwieriger und unzuverlässiger.

Hereditär syphilitische Knochenaffektionen sind bei Kindern oft mit lähmungsartigen Zuständen der Muskeln verbunden (syphilitische Pseudoparalyse), was klinisch in Erwägung gezogen werden muß. Die Glieder sind mehr oder weniger bewegungslos, in Streckstellung schlaff, reagieren aber auf Reize. Nervenstörungen sind nicht nachzuweisen.

### 5. Multiple kartilaginäre Exostosen und Enchondrome.

Unter multiplen kartilaginären Exostosen verstehen wir diejenigen Formen von Exostosenbildungen, die an endständigen Epiphysenknorpeln entstehen und auf Wachstumsstörungen der Intermediärknorpel infolge fehlerhafter Anlage (chondraler Dysplasie des Skelettes (Kienböck)) zurückzuführen sind. Die kartilaginären Exostosen kommen in Kombination mit Enchondromen vor. Doch bevorzugen erstere mehr die langen Röhrenknochen, letztere mehr die Finger und die Zehen, wo sie in bedeutender Größe auftreten können.

Fig. 27. Multiple Exostosen. Wachstumsstörungen. Relative Verlängerung des rechten Radius.

Von den platten Knochen sind hauptsächlich das Schulterblatt und die Rippen befallen, glücklicherweise weniger das Becken, wo sie Geburtshindernisse bilden könnten. Am Schädel sind sie sehr selten zu beobachten.

Am häufigsten treten die Wucherungen an den Regionen des stärksten Wachstums auf, wo sie auch das größte Volumen erreichen,

nämlich am proximalen Abschnitt des Humerus, am distalen Abschnitt der Vorderarmknochen (Fig. 27), am distalen Abschnitt des Femur und am proximalen Abschnitt der Unterschenkelknochen (Fig. 28). Sie sitzen an diesen Knochen z. T. im Gebiet der Epiphysen, z. T. sind sie, wie man annimmt, diaphysenwärts gewandert. Am seltensten ist der untere Abschnitt des Humerus betroffen. Form und Größe der Wucherungen sind sehr verschieden. Sie können Kindskopfgröße erreichen und sitzen meist breit auf. Kleinere Exostosen sind rundlich, höckerig, warzenförmig. Größere erscheinen zapfenförmig oder mit dem Knochen astförmig verzweigt oder pilzförmig. Die warzen- und zapfenförmigen Exostosen sind von der Epiphyse weg nach der Mitte der Diaphyse hin gerichtet (Fig. 28 u. 29). Außerdem kommen diffuse Auftreibungen und kolbige Verdickungen vor. Die Vorderarmknochen und die Unterschenkelknochen sind an den Enden häufig synostotisch miteinander verbunden.

Fig. 28. Multiple Exostosen, vorwiegend am distalen Abschnitt des Femur und am proximalen Abschnitt der Tibia und Fibula. Genu valgum.

Fig. 29. Multiple Exostosen bei einem X-Bein (Beobachtung von Bade).

Die multiplen kartilaginären Exostosen entstehen in früherer oder späterer Zeit nach der Geburt, jedenfalls immer während der Wachstumsperiode, aus knorpeligen Tumoren, die im Zusammenhang mit dem Epiphysenknorpel stehen, später ver-

knöchern und mit dem Knochen in Verbindung blieben. Eine vorzeitige Verknöcherung der Knorpelfugen konnte nicht nachgewiesen werden.

Bade glaubt, daß in manchen Fällen vielleicht die hereditäre Lues eine Rolle spielt. Auch bei Tuberkulösen hat er das Leiden öfters beobachtet.

Der Prozeß tritt nicht gleichmäßig auf und ist gewöhnlich mit dem Aufhören des normalen Knochenwachstums beendet. Er ist von allgemeinen Wachstumsstörungen, auf die besonders Volkmann, Helferich, Bessel-Hagen, Lippert, Kienböck und Pels-Leusden aufmerksam gemacht haben, begleitet. Fast regelmäßige Erscheinungen sind geringe Körpergröße, in manchen Fällen Zwergwuchs, Störung der Proportionen (infolge von Verkürzung der Extremitäten), Asymmetrie des Körpers, Knochen- und Gelenkdeformitäten (Genu valgum, Pes valgus, Verkürzung und Verkrümmung der Finger, Subluxations- und Pronationsstellungen der Hand).

Die Verkrümmungen an den Vorderarmen und Unterschenkeln können in der Weise entstehen, daß ein Knochen im Wachstum mehr behindert ist als der andere, besonders wenn beide Knochen miteinander verwachsen sind (Fig. 2 . u. Fig. 29).

Besonders charakteristisch sind die Verkrümmungen am Vorderarm und an der Hand infolge von Verkürzung oder von Defekt der distalen Epiphyse der Ulna, die Lippert folgendermaßen analysiert: Drehung der Handgelenkfläche des Radius nach der ulnaren Seite, Ulnarflexion der Hand, Verschiebung der Hand in toto ulnarwärts, Konvexität des Vorderarmkonturs über dem Handgelenk auf der radialen Seite, Konkavität desselben in der Gegend des meist fehlenden Köpfchens der Ulna und schließlich Verkrümmung der Vorderarmknochen in ihrer ganzen Ausdehnung mit der Konvexität radialwärts und dorsalwärts.

Wie bei den oben erwähnten kongenitalen radio-ulnaren Verschmelzungen kommt auch bei den kartilaginären Exostosen Verschmächtigung, scheinbare Verlängerung und Luxation des Radius nach oben vor, wobei der obere Abschnitt des Radius frei von Exostosen gefunden wird (Fig. 27).

Die Exostosenbildung verläuft klinisch ohne Schmerzen, Fieber oder sonstige Störungen. Bleibt dieselbe in engeren Grenzen, so wird sie oft gar nicht bemerkt. Manchmal machen sich nur Störungen der Pronation und der Supination, die durch Exostosenbildung unterhalb des Köpfchens des Radius hervorgerufen werden, bemerkbar.

In diagnostischer Hinsicht kommt die Konfiguration des Gelenkenden und die Palpation derselben in Betracht.

Kienböck rät, besonders auf die Gegend medial oberhalb des Knies, medial und lateral unterhalb desselben und auf die Malleolen zu achten. Eine typische Lokalisation für die Diagnose sind ferner der Humerus medial unterhalb des chirurgischen Halses oder die vorderen Abschnitte der Rippenknochen. Außerdem werden das Fehlen von Entzündungserscheinungen und von Schmerzen, manchmal die gute Funktion der Gelenke, ferner das Vorhandensein von Verkürzungen und von Deformitäten für die Stellung der Diagnose von Wichtigkeit sein.

Die Röntgenuntersuchung ist selbstverständlich von der größten Bedeutung. In differentialdiagnostischer Beziehung kommen Sarkom, Osteophyten durch bindegewebige Verknöcherung, Osteome, Arthritis deformans usw., Zustände, welche sich mehr oder weniger deutlich als selbständige Gebilde von der Spongiosa des Knochens abtrennen lassen, in Betracht. Die Struktur bei den kartilaginären Exostosen entspricht dagegen mehr einer Aufblähung der Spongiosa.

A. Wiemers macht auf kleine, dornförmige Exostosen aufmerksam, die isoliert an der medialen Tibiakante bei hochgradigen rachitischen X-Beinen jüngerer Kinder auf der Höhe der Abknickung ziemlich häufig auf Röntenbildern zu erkennen sind. Die Spitze des Dornes zeigt ebenfalls nach unten. Es läßt sich an übermäßige Spannung des Periosts am Ansatz der Muskulatur und der seitlichen Bandmassen denken.

Die Prognose quoad vitam ist günstig. Eine Rückbildung der Tumoren im zweiten oder dritten Jahrzehnt ist möglich (Hartmann).

Auch bei den multiplen Enchodromen werden Zwergwuchs, Störungen der Proportionen (stärkere Verkürzung der unteren Extremitäten), asymmetrisches Befallensein beider Körperhälften und Deformitäten beobachtet. Die Prognose ist aber insofern ernst, als ihrem Wachstum mit der Beendigung des Allgemeinwachstums keine Grenze gesetzt ist und sie sich in bösartige Geschwülste umwandeln können.

Ollier hat einen halbseitigen Typus der Chondromatose, der nur an den Händen und Füßen die sonst streng gewahrte Halbseitigkeit verläßt. Wittek hat für diesen Typus die Bezeichnung „Olliersche Wachstumsstörung“ vorgeschlagen. Die Diagnose „Enchondrome“ stützt sich dabei derzeit nur auf die Röntgenbilder, da bisher histologische Untersuchungen derartiger Fälle nicht vorliegen.

## II. Atrophie der Knochen.

Unter Atrophie eines Knochens verstehen wir einen krankhaften Schwund von spezifischen Bestandteilen seines Gewebes, dessen Leistungsfähigkeit dadurch herabgesetzt wird. Betrifft der Schwund alle Elemente des Knochens, so tritt Verkleinerung desselben ein und die Atrophie erstreckt sich auch auf die Weichteile.

Schwund des kompakten Knochengewebes ist meist die Folge von lakunärer Arrosion oder von Resorption des Gewebes durch Osteoklasten. Erstreckt sich der Schwund oder die Rarefikation des Knochengewebes gleichmäßig oder ungleichmäßig über einen ganzen Knochen, so führt er zur vermehrten Porosität des Knochens oder zur Osteoporose, gewöhnlich auch zur Verkleinerung, der Knochen wird morsch, abnorm leicht und brüchig. Je nachdem bei der Osteoporose die Resorption von außen oder von der Markhöhle her stattfindet, spricht man von konzentrischer oder von exzentrischer Atrophie.

Allgemeine Atrophie der Knochensubstanz (Osteoporose) findet sich bei senilem Marasmus (seniler Atrophie) und bei Kachexien aller Art, ferner bei krankhaften Zuständen des Nervensystems als neuropathische oder neurotische Atrophie (Lähmung, Gehirn- und Rückenmarkskrankheiten).

Zu den lokalen Atrophien gehören die Druckatrophie (z. B. am hydrozephalischen Schädel) und die Inaktivitätsatrophie. Letztere entsteht dadurch, daß ein Glied außer Funktion gesetzt ist oder an Funktion verloren hat, z. B. infolge von Poliomyelitis anterior, von Ankylose oder Pseudarthrose (Fig. 30) oder nach Amputationen an den Stümpfen u. dgl.

Auch bei entzündlichen Prozessen, wie bei Granulation und Eiterung, erfolgt der Schwund des Knochengewebes durch lakunäre Arrosion und Rarefikation (entzündliche Osteoporose).

Die entzündliche Atrophie erstreckt sich nicht selten über die Umgebung tuberkulöser und osteomyelitischer Herde hinaus. Auch benachbarte Knochen können beteiligt sein. Bei Syphilis handelt es sich jedoch stets um diffuse Verdichtung des Knochengewebes, ein sicheres differenzialdiagnostisches Merkmal (Preiser). Nur im Stadium der Osteoporose kann Aufhellung des Knochenschattens eintreten (s. auch Ludloff: Gonorrhoische Gelenkentzündung, Röntgenbild).

Nach akuter Osteomyelitis treten zuweilen Verbiegungen der langen Röhrenknochen auf.

Während bei der lakunären Arrosion Kalksalze und Knochensubstanz gleichzeitig resorbiert werden, erfolgt bei der Halisterese zuerst Schwund der Kalksalze. Die kalkfreie Knochengrundsubstanz, das Osteoid, wird erst im späteren Verlauf aufgelöst und durch eine vom Knochenmark gebildete faserige Substanz ersetzt.

Halisterischer Knochenschwund kommt vor bei allen Formen der Osteomalacie (auch bei der sogenannten senilen), ferner bei der Ostitis deformans.

Eine bevorzugte Rolle spielt die sogenannte akute Knochenatrophie, die mit Hilfe der Röntgenstrahlen zuerst von Sudeck nach Entzündungsprozessen und Traumen an Extremitätenknochen beobachtet worden ist. Als deren Ursache werden von Sudeck und Kienböck reflektorische und trophische Störungen angenommen. Die röntgenologisch nachweisbaren Veränderungen bestehen in einer abnormen Durchlässigkeit der Spongiosa, ferner in einer Unregelmäßigkeit und Verschwommenheit der Struktur des Knochens. Ob man es auch hier nur mit einer Lösung der Kalksalze (Halisteresis) oder mit einer beschleunigten Resorption der Knochensubstanz zu tun hat, ist noch nicht entschieden. Stets sind Störungen der Funktion vorhanden. Gewöhnlich finden sich vasomotorische und trophische Störungen (Ödem, Cyanose, Hautatrophie). Verkleinerung der Knochen fehlt dagegen in der Regel.

Fig. 30. Inaktivitätsatrophie der Knochen bei Pseudarthrose. 4 Jahre alter Knabe.

Durch die eigenartige Marmorierung der Knochenstruktur unterscheidet sich die Sudecksche Atrophie sehr von der Atrophie, die wir an den Gelenken bei anderen entzündlichen Prozessen und bei Arthritis

deformans finden. In diesen Fällen ist der Knochen nicht fleckig aufgehellt, sondern gleichmäßig hell. Wieder anderer Natur ist die ganz unregelmäßige Verschwommenheit der Struktur im Bereiche und in der nächsten Umgebung granulierender Herde.

Bei Syphilis kommt Sudecksche Atrophie nicht zur Beobachtung. Hahn und Deycke geben an, daß man ohne weiteres behaupten kann, wo eine Sudecksche Atrophie vorhanden ist, handelt es sich sicher nicht um einen luetischen Prozeß

### III. Hypertrophie der Knochen.

Unter Hypertrophie eines Knochens verstehen wir Vergrößerung infolge krankhafter Vermehrung von spezifischen Bestandteilen seines Gewebes. Von der Hypertrophie unterscheiden wir die Hyperplasie, die sich durch Vermehrung der Elementarbestandteile auszeichnet.

Knochenhypertrophie sehen wir auftreten infolge erhöhter Arbeitsleistung als sogenannte Arbeits- oder Aktivitätshypertrophie, z. B. bei andauernd stärkerer Belastung. Hierher gehört die kompensatorische oder funktionelle Hypertrophie, d. h. die Gewebszunahme, die sich an Gewebsverluste anschließt, um einen funktionellen Ersatz zu bieten. So tritt z. B. nach Verlust der Tibia durch stärkere Ausbildung der Bälkchen allmählich eine Verdickung der Fibula ein. In ähnlicher Weise nehmen implantierte Knochenspäne nach der Einheilung mehr und mehr an Umfang zu, eine Erfahrung, die sich die plastische Chirurgie häufig zu Nutzen macht.

Die entzündliche Hypertrophie ist keine Systemerkrankung, sondern ein sekundärer Prozeß, der z. B. im Spätstadium der Syphilis auftritt. Von Interesse ist ferner das pathologische Längenwachstum, das sich an den langen Röhrenknochen nicht selten nach abgelaufener akuter Osteomyelitis einstellt, infolge eines auf die Epiphysenfugen einwirkenden „Reizes".

Pathologische Wachstumsexzesse an den Knochen können ebenso wie Wachstumsstörungen aus kongenitalen Ursachen Deformitäten, wie Manus valga und Manus vara, Pes varus und Pes valgus, zur Folge haben.

**Literatur.**

Frangenheim, Die angeborenen Systemerkrankungen des Skeletts. Erg. d. Chir. u. Orth. 1912, Bd. IV. Mit vollständigem Verzeichnis der Literatur über Chondrodystrophia foetalis, Osteogenesis imperfecta, Athyreosis congenita (kongenitales Myxödem), Osteochondritis syphilitica und die multiplen kartilaginären Exostosen (882 Arbeiten).

Siegert, Der chondrodystrophische Zwergwuchs (Mikromelie). Erg. d. inneren Med. u. Kinderheilk. 1912, Bd. VIII. Mit Literaturverzeichnis.

## III. Erweichungszustände der Knochen.

### Chronische Konstitutionskrankheiten.

### I. Rachitis.

Rachitis („englische Krankheit") ist eine Stoffwechselanomalie, deren hauptsächlichsten klinischen Erscheinungen am wachsenden Skelett hervortreten. Die Krankheit ist verursacht durch ungenügende Ablagerung von Kalksalzen in der vorgebildeten Knochengrundsubstanz, durch gesteigerte Resorption des bereits gebildeten Knochens und durch

Überproduktion seitens der osteoplastischen Gewebe (des Periosts, des Knorpels und des Knochengewebes). Infolge dieser Störungen, die sowohl das Längen- und Dickenwachstum der Röhrenknochen als auch das Breitenwachstum der platten Knochen betrifft, kommt es nur zur Bildung eines weich bleibenden Knochengewebes, des Osteoidgewebes.

## 1. Pathologische Anatomie.

Auf dem Durchschnitt eines rachitischen Knochens findet man an der Grenze von Diaphyse und Epiphyse sehr charakteristische Veränderungen. Schon makroskopisch sieht man eine Verbreiterung und unregelmäßige Begrenzung der bläulich durchschimmernden Knorpelwucherungszone. Die Verkalkung ist gering oder scheint völlig zu fehlen. Vom Knochen aus ragen weißlichgraue, weiche Streifen von osteoidem Gewebe in die Verkalkungszone hinein. Die Markräume, die abnorm weit sind, dringen weit in die Wucherungsschicht vor.

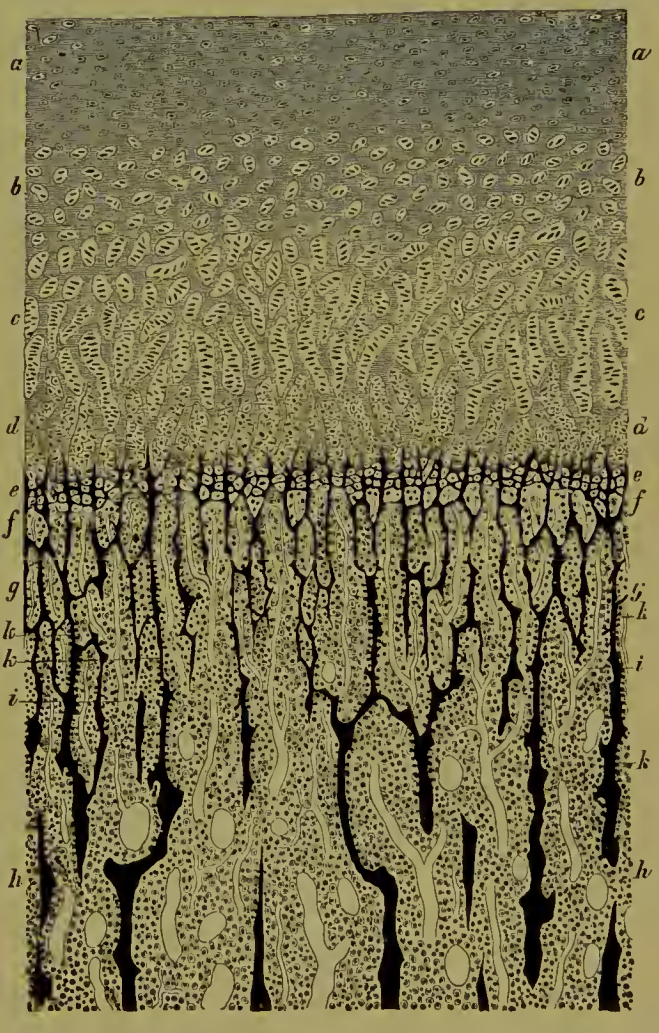


Fig. 31. Grenze zwische Epi- und Diaphyse bei einem normalen wachsenden Knochen nach Ziegler.

Mikroskopisch zeigen sich die Knorpelzellen in der Wucherungszone stark vermehrt, die Zellen sind geschwollen, ebenso die Zwischensubstanz, die Verkalkungszone ist sehr unregelmäßig, kalkarm und die jungen, kalklosen, osteoiden Knochenbälkchen lassen sich mit den Markräumen weit in den gewucherten Knorpel hinein verfolgen (Fig. 31 u. 32). Es handelt sich also um eine abnorm starke Knorpelwucherung an der Epiphyse bei mangelhaft fortschreitender Verkalkung und unregelmäßigem Vorrücken der primären Markräume. Die Markräume schreiten zwar vorwärts, aber die mangelhaft verkalkte Interzellularsubstanz bleibt zum größten Teil bestehen. Sie wird nicht völlig resorbiert. Nach Orth kann man sagen, daß bei der Rachitis die jenigen Prozesse, welche beim normalen Übergang von Knorpel in

Knochen sich nacheinander zeigen, nun nebeneinander ablaufen, während gleichzeitig quantitative Exzesse derselben stattfinden.

Dagegen verkalken vielfach die Knorpelkapseln und Knorpelzellen selbst. Letztere werden kleiner, unregelmäßig und eckig und wandeln sich direkt in osteoides Gewebe um, aus dem sich später der Knochen bildet. Es findet somit eine ausgedehnte metaplastische Verknöcherung statt, die bei der normalen endochondralen Verknöcherung nur eine untergeordnete Rolle spielt.

Weiche osteoide Schichten bildet auch das Periost. Es findet hier ebenfalls eine Steigerung des apponierten osteoiden Gewebes statt, gleichzeitig aber auch Steigerung der Resorption der Knochensubstanz im Innern des Knochens von der Markhöhle her durch Auftreten von kalkfreien Säumen an den Rändern der Knochenbälkchen. Später tritt in den Markräumen und unter dem Periost Fasergewebe auf. Es kommt dadurch zur rachitischen Osteoporose. Andererseits entstehen durch die gesteigerte Bildung von periostalem Osteoidgewebe an den platten Knochen und an den Röhrenknochen diffuse und umschriebene Auflagerungen, sogenannte rachitische Osteophyten, wodurch die Knochen erheblich an Dicke zunehmen können. Infolge der Wachstumsstörungen bleiben aber rachitische Knochen oft beträchtlich in der Länge zurück.

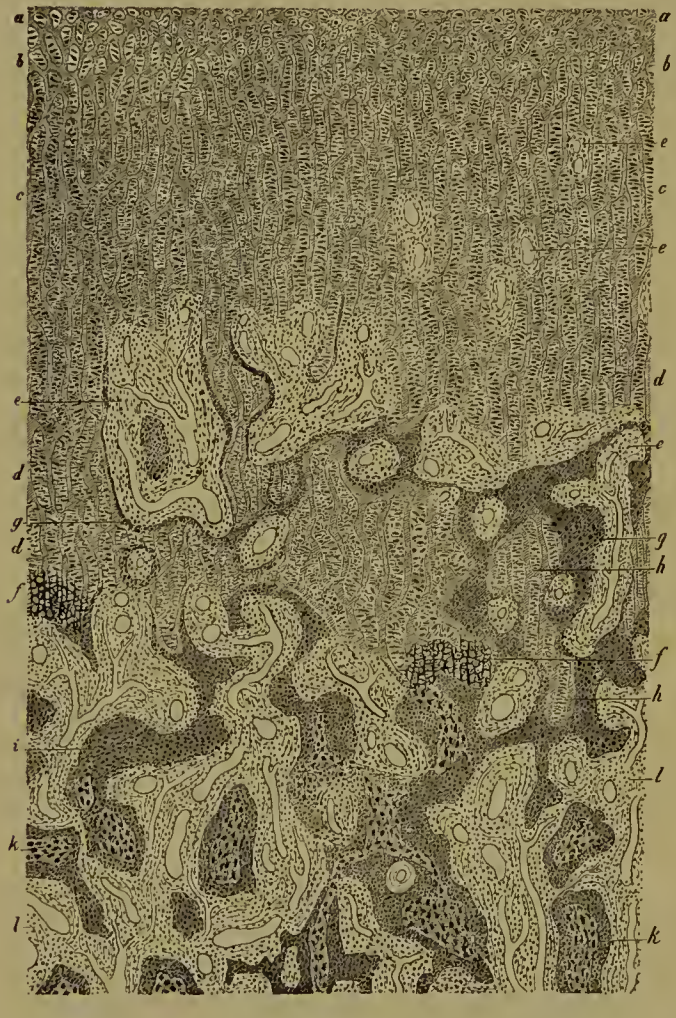

Fig. 32. Grenze zwischen Epi- und Diaphyse bei einem rachitischen Knochen nach Ziegler.

Solange der rachitische Prozeß andauert, sind die Knochen mehr oder weniger weich und biegsam. In der Umgebung der Epiphysenlinie, sowohl an der Epiphyse als an dem knorpeligen Ende der Diaphyse, sind die langen Röhrenknochen verdickt („doppelte Glieder"). Auch an den Rippen macht sich eine starke Verdickung der Epiphysen bemerkbar. Am Übergang der knorpeligen Rippen in die knöchernen zu beiden Seiten des Brustbeines erkennt man meist regelmäßige, von oben nach unten angeordnete Reihen rundlicher Verdickungen, den sogenannten rachitischen Rosenkranz, der bei der Untersuchung auf Rachitis differentialdiagnostischen Wert hat.

Infolge der abnormen Weichheit und geringen Haltbarkeit der rachitischen Knochen entstehen leicht Verbiegungen und Infraktionen, welche nach der Heilung der Rachitis als Deformitäten bestehen bleiben. An den deformierten Röhrenknochen findet dann gewöhnlich auf der Seite der Konkavität eine stärkere Knochenanbildung statt, weil die Masse hier zusammengedrängt wird. Nach Infraktionen kann ein massiger, das Lumen der Markhöhle verengernder oder ganz ausfüllender Kallus auftreten. An der konvexen Seite gewinnt der Knochen ein kantiges, säbelscheidenförmiges Aussehen. Besonders deutlich tritt diese Erscheinung an der Tibia und an der Fibula hervor. Die kurzen spongiösen Knochen, wie die der Wirbelsäule, werden keilförmig deformiert.

Kommt die Knochenkrankheit zum Stillstand, so tritt zunächst die massenhafte Knorpelwucherung zurück, es erfolgt nun aber in das reichlich vorhandene osteoide Gewebe auch eine stärkere Ablagerung von Kalksalzen. Dadurch wird der rachitisch gewesene Knochen sogar härter und widerstandsfähiger als ein normaler. Man bezeichnet diese Veränderungen als rachitische Osteosklerose oder Periostose oder auch als rachitische Eburneation. Die Gelenkenden können verdickt bleiben, z. B. die Malleolen. Infolgedessen erscheinen zuweilen die Knochen plump und stark entwickelt, „massig".

An der Erkrankung können alle Knochen beteiligt sein. Mehr jedoch sind jene Stellen erkrankt, an denen das Knochenwachstum intensiver vor sich geht. Nach Schmorl und Ziegler ist die endochondrale Ossifikation besonders stark alteriert an den Rippenenden und am unteren Ende der Femurdiaphyse. Diesen Stellen folgen mit abnehmender Intensität der Erkrankung die Tibia, die Fibula, oberes Humerus-, unteres Radius- und Ulnaende, während an den langsamer wachsenden Knochenenden, oberem Femur-, unterem Humerus-, oberem Ulna- und Radiusende, ferner an den Epiphysenkernen der Wirbelkörper und der Scapula die endochondrale Ossifikation bei leichten und mittelschweren Rachitisfällen normal sein kann. Die platten Knochen des Schädels bleiben oft verschont. In schweren Fällen können sie hochgradige Veränderungen zeigen, sowohl im Gebiete der Nähte als in ihrer ganzen Flächenausdehnung.

## 2. Ätiologie.

Auf welche Ursache die Rachitis zurückzuführen ist, ist noch nicht aufgeklärt.

Die Anschauung, daß Verdauungsstörungen zugrunde liegen, ist veraltet und nicht bewiesen. Wenn in manchen Fällen Überfütterung der Kinder nachgewiesen ist, so kann daraus doch das Wesen der Erkrankung nicht abgeleitet werden.

Zweifel sprach die Ansicht aus, daß die Rachitis durch eine kochsalzarme Nahrung hervorgebracht wird. Für die schon ältere Anschauung, daß ungenügende Kalkzufuhr die Entstehung der englischen Krankheit verursachen kann, sind neuerdings Aron und Schabad eingetreten, welche der Meinung sind, daß die Frauenmilch häufig nicht imstande sei, den Kalkbedarf des Organismus zu decken und daß auch bei Kuhmilchernährung trotz reichlichen Angebotes von Kalksalzen ein Mißverhältnis zwischen Resorption und Assimilation eintreten kann. Infolge des relativen Kalkhungers werden die Knochen porotisch, außerdem nimmt ihr Kalkgehalt ab.

Von Dibbelt wird angegeben, daß bei allen Kindern in den ersten Monaten ein physiologisches Defizit besteht, das durch kalkarme Ernährung eine pathologische Steigerung erfahren kann. Zybell hält es jedoch nicht für berechtigt, darin das Wesen der Rachitis zu suchen. Es kann wohl bei Tieren, denen kalksalzfreie Nahrung verabreicht wird, zu einer fortschreitenden Erweichung und

Brüchigkeit der Knochen kommen, die klinisch und anatomisch Ähnlichkeit mit der Rachitis hat, histologisch sich aber als Osteoporose erweist. Es ist vielmehr anzunehmen, daß die Osteoporose bei Versuchstieren nur Teilerscheinung einer allgemeinen Entkalkung ist.

Nach Pfaundler ist die Affinität des osteoiden Gewebes zum Erdalkali herabgesetzt, wodurch die nach rein physikalischen Gesetzen erfolgende Einlagerung der Kalksalzmoleküle gestört ist, was Aschenheim damit bewies, daß er die Muskulatur von rachitischen und nichtrachitischen Kindern auf ihren Aschengehalt untersuchte und bei allen Rachitikern ziemlich entsprechend der Schwere der rachitischen Erkrankung eine Verminderung des Kalkgehaltes konstatierte.

Über Rachitis als Diathese s. S. 161.

Eine Zeitlang spielte eine große Rolle die Entzündungstheorie von Kassowitz, der neuerdings wieder für seine Anschauungen eingetreten ist.

Wegner hatte beobachtet, daß die Verabreichung sehr kleiner Dosen von Phosphor bei wachsenden Versuchstieren an den Appositionsstellen der Knochen die Bildung kompakter Knochensubstanz bewirkt. Durch Kombination der Phosphordarreichung und der Ernährung mit kalkarmem Futter konnte Wegner rachitisähnliche Erscheinungen erzeugen. Er führte die Rachitis zurück: 1. auf ungenügende Quantitäten anorganischer Salze im Blut, 2. auf einen konstitutionellen, die osteogenen Gewebe beeinflussenden Reiz. Angeregt durch die Versuche Wegners, wies alsdann Kassowitz nach, daß die gleichen Veränderungen hervorgerufen seien durch bloße Steigerung der Phosphorgaben ohne gleichzeitige Entziehung der Kalksalze in der Nahrung. Nach Kassowitz handelt es sich bei der Rachitis in erster Linie um eine abnorme Blutfülle und eine krankhaft gesteigerte Gefäßbildung in den ossifizierenden Geweben, um einen anatomisch nachweisbaren Entzündungsprozeß. Die Kalkarmut der rachitischen Knochen wird einzig und allein durch diesen Entzündungsprozeß hervorgerufen. Der lokale entzündliche Prozeß wurzelt aber seinerseits wieder in anormalen Vorgängen des gesamten Organismus. Kassowitz gibt den Einfluß der Ernährungsvorgänge auf die Entstehung und Weiterentwicklung der Rachitis ohne weiteres zu, hält aber diesen Einfluß keineswegs für so dominierend, daß man berechtigt wäre, die Anomalien in der Aufnahme und in der Verwertung der Nahrungsmittel in den Verdauungsorganen als die alleinige oder auch nur als die hauptsächliche Ursache der Rachitis anzusehen. In der Zeit des intensivsten Wachstums sind die verschiedensten, den Gesamtorganismus betreffenden Schädlichkeiten und die meisten abnormen Vorgänge im Innern desselben (z. B. die Syphilis) imstande, an den vulnerablen Appositionsstellen der Knochen eine lokale Entzündung zu provozieren. In dieser Entzündung ist somit nach Kassowitz der primäre Vorgang bei der Rachitis zu suchen, die mangelhafte Kalkablagerung ist der sekundäre Vorgang.

Die Theorie von Kassowitz wurde von Pommer bekämpft. Pommer gab an, daß das Wesen der Knochenveränderungen bei der Rachitis durch mikroskopische Untersuchungen nicht zu ermitteln sei. Seine Theorie, daß die Rachitis als Stoffwechselkrankheit auf nervöse Einflüsse zurückzuführen sei, erwies sich indes auch nicht als stichhaltig, obwohl neuerdings Schabad für diese Auffassung eingetreten ist.

Nach Pacchioni besteht eine Veränderung der chemischen Zusammensetzung des Knorpels, die sich in Abnahme an Phosphorsäure wie an Kalk äußert und abhängig ist von einer Veränderung der Zellfunktion des Knorpelgewebes. So ist z. B. die klassische reihenförmige Anordnung ein Zeichen der Aktivität des Knorpels. Bei der Rachitis ist diese Anordnung gehemmt, weil der Knorpel sich teilweise passiv verhält. Es findet sich mikroskopisch ein Gewebe, in welchem Knochen, normaler Knorpel, verkalkter Knorpel, Gefäße, Bindegewebe und Zellelemente wirr durcheinander zu finden sind. Der fundamentale Krankheitsprozeß sitzt nicht im Knochen, sondern im Knorpel, und zwar im Protoplasma und im Kerne der Knorpelzellen. Die Ursache wird aber dadurch auch nicht aufgeklärt, ebenso wenig wie die Entwicklung rachitischer Veränderungen an den Knochen bindegewebigen Ursprung (Seiten des Schädels, Schädeldach, Gesichtsknochen).

Als ansteckende Krankheit, deren Keime sich wahrscheinlich in den Wohnungen erhalten, wurde Rachitis zuerst von Chaumier erklärt. Als Erreger wurde von ihm und anderen, so von Hagenbach-Burckhardt, ein spezifischer Mikroorganismus vermutet.

Mircoli hält die Krankheit für eine durch Streptokkoken und Staphylokokken hervorgerufene chronische Osteomyelitis. Morpurgo hat einen besonderen Diplokokkus gefunden, den er als Erreger sowohl der Rachitis als auch der Osteomalacie bezeichnet, da er durch Verimpfung desselben bei älteren Versuchtieren osteomalacische, bei jüngeren aber typisch rachitische Veränderungen hervorrufen konnte. Schmorl erzielte bei Ratten durch Verimpfung von osteomalacischem Knochenmark Knochenmarkveränderungen, die als rachitisch angesehen werden konnten. Er warnt aber, solche Erfahrungen ohne weiteres auf menschliche Verhältnisse zu übertragen.

Nun sind die Begleiterscheinungen der Rachitis derart, daß es nahe liegt, an eine Infektion zu denken. Bei bestehender Disposition lokalisieren sich im kindlichen Alter auch andere Infektionskrankheiten gern am Knochen, wie Tuberkulose, Syphilis, Osteomyelitis. Bemerkenswert ist die häufige Kombination mit fieberhafter Schwellung der Milz, der Leber und der Lymphdrüsen. Im Tractus intestinalis finden sich Zeichen des Katarrhs, der Leib ist sehr oft aufgetrieben von Meteorismus intestinalis. Diarrhoe und Verstopfung treten abwechselnd auf.

Von den Störungen des Respirationsapparates sind die in schweren Fällen beobachteten Bronchopneumonien zu nennen. In leichteren Fällen treten häufig ebenfalls Katarrhe der Schleimhäute auf. Dazu kommen auch mechanische Störungen der Respiration infolge der Thorax- und Wirbelsäulendeformität, sowie infolge Druckes des geblähten Unterleibes. Dadurch kann auch das Herz in Mitleidenschaft gezogen werden.

Eine große Rolle in der klinischen Pathologie der Rachitis spielen auch die Erscheinungen von seiten des Nervensystems. Am häufigsten kommen Krämpfe vor, welche aus geringfügigen Anlässen auftreten können. Sehr quälend für die Kinder ist der Glottiskrampf. Eine sehr häufige Begleiterscheinung ist der Hydrocephalus internus, besonders bei letal verlanfenen Fällen. Rittershain hat unter 92 Sektionen von Rachitis bei 38 Fällen Hydrocephalus internus gefunden. Er gibt ferner an, in jedem Fall von erworbenem Hydrocephalus internus Rachitis festgestellt zu haben.

Zu erwähnen ist von den Begleiterscheinungen noch die fast nie fehlende Blässe der Kinder. Das Fettpolster ist schlaff, ebenso die Muskulatur. Auch die Bänder zeigen gewöhnlich eine außerordentliche Schlaffheit. Bei vorgeschrittenen Ernährungsstörungen schwindet natürlich auch das Fettpolster und die Kinder nehmen ein greisenhaftes Aussehen an. Bei später auftretender Erkrankung können allerdings alle diese Begleiterscheinungen fehlen.

Aus diesen Erscheinungen geht aber nicht mit Sicherheit hervor, daß es sich um eine spezifische infektiöse Erkrankung handelt, sondern wir sind zunächst nur gezwungen, den Schluß abzuleiten, daß es sich um ein konstitutionelles Leiden handelt, in dessen Verlauf zwar hauptsächlich das Skelett, aber außerdem auch eine Reihe anderer Organe verändert sind.

Zu sehr ins Gebiet des Hypothetischen verlieren sich noch die Arbeiten, die toxische Substanzen, Darmgifte, Alkoholismus der Ascendenten und Syphilis als kausales Prinzip der Rachitis aufstellen. Auch die Bemühungen, die Entwicklung der Rachitis zurückzuführen auf eine Störung der inneren Sekretion haben zu keinem abschließenden Resultat geführt.

Stoeltzner hat z. B. die Nebennieren als das Organ bezeichnet, dessen Erkrankung Rachitis zur Folge haben soll. Andere Autoren glauben, Beziehungen zwischen der Rachitis und der Thymusdrüse feststellen zu können. Die Ergebnisse wurden wieder von anderen Autoren bestritten. Ebensowenig kann der Schilddrüse eine sichere ätiologische Bedeutung beigemessen werden. Die Knochenveränderungen, die nach Exstirpation von Drüsen der inneren Sekretion beobachtet werden, können vorläufig noch nicht als Rachitis, sondern müssen als ein Krankheitsbild sui generis aufgefaßt werden.

Praktische Erfahrungen sprechen dafür, daß die Ursache nicht in einer einzigen Noxe zu suchen ist, sondern daß eine Anzahl gleichwertiger Bedingungen zusammentreten müssen, um die Krankheit zu erzeugen. In dieser Richtung bewegen sich die grundlegenden Arbeiten von v. Hansemann, der die Rachitis als Folge von Domestikation bezeichnet hat, wonach die Krankheit als eine Begleiterscheinungen der Zivilisation aufzufassen ist. Tiere sollen in der Freiheit ebenso wenig erkranken wie Naturvölker. Bei Tieren in der Gefangenschaft oder im Zustand der Domestikation wird dagegen nach Bades und Rosenfelds Beobachtungen Rachitis beobachtet. Die Ursache liegt weniger in schlechter Nahrung als vielmehr in dem dauernden Aufenthalt in geschlossenen Räumen mit mangelhafter Ventilation und in dem Mangel an Beweglichkeit.

Findlay soll es gelungen sein, junge Hunde durch Einspannen in enge Käfige ohne Veränderung der sonstigen Lebensweise rachitisch zu machen. Schmorl stellt aber das Vorkommen von Tierrachitis noch als zweifelhaft hin.

Fig. 33. Familiäre Rachitis.

Zybell kann den kulturellen Schädlichkeiten nur eine prädisponierende Wirkung zuschreiben, wie sie auch bei der Entstehung der Gicht, der Gewerbekrankheiten, der Neurasthenie, vielen Geisteskrankheiten usw. sich geltend machen. Immerhin stellt die erwähnte Anschauung ein wichtiges sozialökonomisches Problem auf, das uns darauf hinweist, den Bedingungen nachzugehen, unter denen die Rachitis zum Ausbruch kommt. Nach dieser auch von Beyer und Grotjahn vertretenen Anschauung wäre die Rachitis als soziale Krankheit aufzufassen, als „typische Krankheit der allgemeinen konstitutionellen Verkümmerung und Depravation", die hauptsächlich den Nachwuchs des städtischen und industriellen Proletariats heimsucht und schon äußerlich kenntlich macht.

Erwähnt sei noch die Ansicht von Diesing, der Rachitis zurückführt auf ungenügenden Lichteintritt in die Haut des Kindes während des Winters.

Im Zusammenhang mit Domestikation stehen wahrscheinlich auch erbliche Momente, denen nach alltäglicher Erfahrung eine Rolle zugestanden werden muß. Die Rachitis wird allerdings nicht als solche vererbt, sondern auch nur wieder die Disposition. Dagegen ist das familiäre Anfrteten der Rachitis ein fast regelmäßiges. (Fig. 33 zeigt drei rachitische Geschwister.)

Solange wir aber über die Ätiologie der Rachitis nicht aufgeklärt sind, können wir auch nicht wissen, in welcher Weise die begünstigenden oder prädisponierenden Ursachen zur Wirkung gelangen. Daß es derartige Ursachen gibt, kann nicht bestritten werden. Wir wollen folgende Punkte hervorheben.

Da das Wesen der Rachitis in einer Störung des Knochenwachstums beruht, so kann die Krankheit nur im kindlichen Alter beobachtet werden.

Das intrauterine Vorkommen wahrer Rachitis ist streitig. Nur die mikroskopische Untersuchung und der Nachweis einer gesteigerten Wucherung der Knorpelzellen, die Ausdehnung der Wucherungsschicht gegen den Ossifikationsrand, das Übergreifen der Markräume in die Knorpelsubstanz, die Bildung des osteoiden Gewebes, sowie der entsprechenden Vorgänge am Periost berechtigen uns zur Stellung der Diagnose der angeborenen Rachitis.

Dieser Nachweis fehlt aber für alle fötalen Erkrankungen. Fede hat unter 500 Neugeborenen nur dreimal Zeichen von Craniotabes und nur einmal alle klinischen Anzeichen von Rachitis gefunden. Virchow und Hansemann konnten ebenfalls das häufige Vorkommen von kongenitaler Rachitis auf Grund der Obduktionsergebnisse im pathologischen Institut in Berlin nicht zugeben. Auch Schmorl konnte an den Leichen neugeborener oder frühgeborener Kinder niemals Zeichen von Rachitis nachweisen. Er nimmt an, daß die Rachitis frühestens im 2. Monat nach der Geburt einsetzt. Escher hat in der Frauenklinik in Bern ebenfalls Untersuchungen über diese Frage angestellt. An den von ihm untersuchten Neugeborenen und Früchten aus den letzten Schwangerschaftsmonaten hat er weder mikroskopisch noch klinisch einen Befund erheben können, der ihm erlaubt hätte, auch nur ein einziges Mal die bestimmte Diagnose auf Rachitis zu stellen. Es muß somit nach dem heutigen Stande der Literatur das Vorkommen echter Rachitis beim Fötus und Neugeborenen bestritten werden.

Am meisten zu Fall gebracht wird die Theorie von der kongenitalen Rachitis durch das Ausscheiden der als Craniotabes der Neugeborenen bezeichneten Schädelveränderungen. Wieland hat zwar in einer großen Reihe von Fällen unmittelbar nach der Geburt in über 20% nachgiebige Stellen am Schädel gefunden, die normalerweise verknöchert sein sollen. Diese Stellen weichen aber sowohl in ihrem makroskopischen als auch in ihrem mikroskopischen Verhalten erheblich von der rachitischen Craniotabes ab.

Für den angeborenen Weichschädel charakteristisch ist nach Wieland die Lokalisation der Knochendefekte auf der Scheitelhöhe zwischen den beiden Tubera parietalia in der Gegend des Haarwirbels. In schweren Fällen erstreckt sich die Erweichung über den ganzen oberen Teil des Schädels bis zur Lambdanaht („Kuppenerweichung"). Selbst Stirn- und Schläfenbeine können befallen sein, während das Hinterhauptbein stets vollkommen hart bleibt. Schon wenige Wochen nach der Geburt setzt eine rasche Konsolidierung ein, bis sich der Schädel von dem eines gleichalterigen gesunden Säuglings nicht mehr unterscheidet. Nach Wieland ist der Zustand darauf zurückzuführen, daß gegen Ende der Fötalzeit das Gehirn eine größere Wachstumsenergie zeigt, als die Schädelkapsel.

Die rachitische Craniotabes dagegen beginnt nicht vor dem 2. Monat und entwickelt sich stets an der hintersten, untersten Schädelpartie, in der sogenannten supraokzipitalen Region und erreicht eine stufenweise fortschreitende Erweichung des Knochens. Der Schädel formt sich nach der auf sie einwirkenden Gewalt, es kommt hauptsächlich zur Abflachung des Hinterhauptes. Statt des Schlusses der großen Fontanelle findet eine fortschreitende Erweiterung derselben statt. Man spricht in solchen Fällen von Rachitis florida. Außer diesen Veränderungen lassen sich am Körper stets noch andere Zeichen von Rachitis nachweisen.

Wenn ausnahmsweise die rachitische Craniotabes noch vor Verschluß der angeborenen Defekte eintritt, so kommt es zu einer Kombination mit diesen, wodurch das ganze Schädelgewölbe in eine weiche Masse verwandelt wird („fortschreitender Weichschädel") und eine angeborene Rachitis vorgetäuscht werden kann.

In den Jahren, die unmittelbar auf das Säuglingsalter folgen, ist die Rachitis dagegen die häufigste Krankheit. Eine sichere Statistik über die Häufigkeit gibt es nicht, da sie zu den Krankheiten gehört, die selten oder unmittelbar überhaupt nicht zum Tode führen. Man ist, wie Grotjahn hervorhebt, ganz auf Schätzungen nach dem Augenschein oder auf private Erhebungen in beschränktem Gebiete angewiesen.

H. Neumann fand in Berlin unter den bis 3 Jahre alten Kindern seiner Poliklinik 65% der Fälle rachitisch, Kassowitz in Wien 89%. Besseres statistisches Material erwartet Grotjahn, wenn die Impftermine häufiger zu statistischen Ermittlungen ausgenützt werden.

Die 2—3 ersten Lebensmonate scheinen von Rachitis noch verschont zu sein. Ihre Häufigkeit nimmt aber mit dem 3.—12. Monate zu und ist im Alter von 1—2 Jahren am häufigsten. Nach dem 4. Lebensjahre soll nach Monti niemals Rachitis mehr auftreten.

Zwischen dem 7. und 25. Lebensmonat liegt auch die Zeit der ersten Dentition, die durch Rachitis in erheblichem Grad gestört sein kann. Die Störung äußert sich nicht nur in der Verzögerung der Dentition im allgemeinen, die auch bei Kindern ohne Rachitis auftreten kann, sondern auch in der fehlerhaften Ordnung im Durchbruch einer Zahngruppe, in dem unregelmäßigen Auftreten einzelner Zähne, in der fehlerhaften Stellung und in charakteristischen Veränderungen der Zähne selbst.

Die Zähne, die erst im 4. oder 5. Jahre auftreten, sind wenig widerstandsfähig, bröckeln leicht ab oder werden durch Karies leicht zerstört (Fuchs).

Zu erwähnen ist noch, daß sich rachitische Oberkiefer in ihrer Längsachse und rachitische Unterkiefer in ihrer Querachse zu vergrößern pflegen, woraus ein typischer Gesichtsausdruck sich ergibt.

Aus dem zeitlichen Zusammentreffen von Rachitis und erster Dentition hat man auf eine gewisse Wechselwirkung zwischen dem Aufbau des ganzen Skelettes und der Bildung der Zähne und auf eine besondere Lebhaftigkeit der Ossifikationsvorgänge geschlossen. Ferner hat man angenommen, daß in dieser Zeit an den Ossifikationsstellen ein Locus minoris resistentiae für schädliche Einflüsse zu suchen ist, die in eigentümlicher Weise zum Ausdruck kommen.

Von ebenso großer Bedeutung sind die Beziehungen zwischen dem osteoporotischen Stadium der postfötalen Knochenentwicklung und der Rachitis. Auch hier gibt sich ein zeitliches Zusammenfallen kund. Bis zum 6. Monat wächst der Knochen nach embryonalem Modus vom Periost aus, er hat „geflechtartigen" Bau (v. Ebner). Nun findet eine Erweiterung der Markhöhle statt und in der Rinde bilden sich durch Ausweitung der Gefäßräume infolge von Resorption die Haversschen Kanäle. Dieses Stadium nennt Schwalbe Stadium der Osteoporose. In den Markräumen und in Haversschen Kanälen beginnt nun der lamelläre Bau der Knochenrinde, der schon bei 2jährigen Kindern vollendet sein kann. Das osteoporotische Stadium geht also somit in das lamelläre über. Zwischen den einzelnen Lamellen bleiben nur dünne Reste von Knochenbälkchen embryonaler Anordnung bestehen. Was das Periost betrifft, so ist zu bemerken, daß, wie Schwalbe nachgewiesen hat, das Dickenwachstum des Knochens in der Zeit zwischen dem 9. Lebensmonat und dem 4.—5. Lebensjahr nicht nennenswert zunimmt, trotzdem die Markhöhle sich erweitert. Das Periost bildet zuerst Grundlamellen, welche durch die von innen her sich bildenden Haversschen Räume bis auf die oberste Schicht in Schaltlamellen umgewandelt werden.

Die kompakte Substanz des Knochens nimmt also etwa vom 1.—4. Jahre ab. Vom 4. Lebensjahre ab bis zur Vollendung des Knochenwachstums nimmt die Dicke der Compacta wieder zu, und zwar relativ stärker als die Ausweitung der Markhöhle.

Schwalbe fand nun, daß bei der Rachitis die Umbildung der geflechtartigen Knochensubstanz in die lamelläre nur langsam und unvollständig erfolgt, während die periostale Knochenbildung nach embryonalem oder auch nach entzündlichem Modus vorschreitet.

Baginsky hat ebenfalls darauf hingewiesen, daß die Rachitis in ihrem Entstehen vorzugsweise gerade diese wichtige Zeit der physiologischen Veränderung der Knochen bevorzugt und auch Monti findet, daß in diesem Alter gewissermaßen eine anatomische Disposition zu Rachitis besteht. Wenn wir der Bezeichnung von Vogt folgen, so können wir die Zeit der ersten Dentition, in welcher die floride Rachitis auftritt, als die erste Evolutionsperiode des Knochenwachstums bezeichnen. Von der zweiten und dritten werden wir später zu reden haben (s. S. 149.).

### 3. Pathogenese.

Trotz mancher Einwendungen sind wir genötigt, die Bezeichnung „Belastungsdeformitäten“ für die rachitische Verkrümmungen beizubehalten unter Betonung, daß diese Bezeichnung nur für die Pathogenese und nicht für die Ätiologie Geltung haben kann. Die Knochen werden deformiert, weil sie der Beanspruchung auf Druck und Biegung nicht gewachsen sind. Wir unterscheiden ein Stadium der Entwicklung und ein Stadium der Heilung. Im ersten Stadium ist die Pathogenese stets eine mechanische, der Knochen verliert an Elastizität (Strebfestigkeit). Im zweiten Stadium dagegen ist die Pathogenese eine funktionelle, d. h. mit dem Wiedereintreten der inneren, elastischen Spannkräfte ordnet sich die innere Architektur nach der Richtung der einwirkenden Kräfte an.

Man darf nur nicht annehmen, daß die Vorgänge, die beide Stadien charakterisieren, unmittelbar aufeinanderfolgen. Sie sind vielmehr stets gleichzeitig vorhanden und bedingen die Eigenschaft des lebenden Knochens, die wir als Plastizität zu bezeichnen haben.

Da die Wiederstandsmomente der einzelnen Glieder und Gliedabschnitte je nach der Art der Befestigung, der Form der Knochen und dem Verhalten der einzelnen Querschnitte wechseln, so ergeben sich mannigfaltige Formen rachitischer Verkrümmungen.

#### Regionäre rachitische Veränderungen.

Von den Knochenveränderungen am Schädel haben wir die Craniotabes schon erwähnt, die sich, kurz wiederholt, auszeichnet durch Abflachung des Hinterhauptes. Am Kopfe finden sich ferner Weite der großen Fontanelle, Verdickung der Tubera frontalia und parietalia, Verbildungen am Ober- und Unterkiefer, Störungen der Zahnbildung und Zahnentwicklung. Die Schädelbasis kann im Wachstum zurückbleiben, so daß der Nasengrund vertieft erscheint, während das Schädeldach durch den Druck des nervös-hyperämischen Gehirns oder durch Hydrocephalus ventricularis eine abnorme Größe erreichen kann.

Marfan hat mehrfach ein Steilerwerden des Gaumenbogens während der Zahnung beobachtet. Er faßt deshalb den „steilen Gaumen“ oder die spitzbogen-

förmige Wölbung der Gaumenplatte als ein typisch-rachitisches Symptom auf, das regelmäßig mit einer Verengerung der knöchernen Nasengänge, mit Septumverbiegungen oder Deformierungen der Nasenseitenwände kombiniert ist. Die Entstehung des steilen Gaumens wird darauf zurückgeführt, daß beim Saugen die Wangenmuskeln einen Druck auf den weichen Oberkiefer ausüben und ihn seitlich zusammendrücken. Die Veränderungen werden auch bei Dolichocephalen beobachtet und sind bei der Rachitis in der Regel begleitet von adenoiden Vegetationen, die auch als Ursache jener Veränderungen angesehen worden sind. Marfan faßt dagegen die Schwellung des lymphadenoiden Gewebes als ein den Knochenveränderungen koordiniertes Phänomen auf.

Von den Veränderungen am Thorax haben wir den rachitischen Rosenkranz schon erwähnt, der besonders deutlich von der 4. bis zur 8. Rippe sich erstreckt. Unabhängig von den Verkrümmungen der Wirbelsäule entsteht die sogenannte Hühnerbrust, das Pectus carinatum, wobei sich der Brustkorb kielartig nach vorn verschmälert. Als Ursache der Deformität kann angenommen werden der von den Armen her geleistete Seitendruck, außerdem der inspiratorische Zug des Zwerchfelles und die Auftreibung des Bauches. Von der Achselhöhle bis zum Rippenbogen herab ist beim Pectus carinatum der Thorax abgeflacht oder sogar konkav eingebogen. Der Querdurchmesser ist verkleinert, der gerade Durchmesser vergrößert. Die Schlüsselbeine sind meist im vorderen Abschnitt stärker nach vorn ausgebogen.

Ein asymmetrischer Thorax ist ein ständiger Begleiter der Skoliose.

Die pathologische Kurvatur der Wirbelsäule nach rückwärts bezeichnen wir als Kyphose, die nach vorwärts als Lordose und die nach den Seiten als Skoliose.

Es wird, um zunächst von letzterer zu sprechen, noch vielfach der Versuch gemacht, die rachitischen Deformitäten der Wirbelsäule aus dem Mechanismus der normalen Wirbelsäule zu erklären. So sehr es für das Verständnis dieser Deformität notwendig ist, den Aufbau und die Funktionen der normalen Wirbelsäule zu kennen, so sehr ist es notwendig, darauf hinzuweisen, daß die Vorgänge bei der Deformierung nicht einfach in einer pathologischen Steigerung der normalen Bewegungsvorgänge beruhen, sondern daß die skoliotische Wirbelsäule auf Zerknickung beansprucht ist und unter ganz veränderten Bedingungen funktioniert.

Je mehr wir uns mit dem Mechanismus der Skoliose beschäftigen, desto mehr müssen wir ferner zur Ansicht kommen, daß die Skoliose nicht allein auf Veränderungen an der Wirbelsäule beruht, sondern daß sie ein Symptom einer Verkrümmung des ganzen Körpers darstellt, bei der besonders das Verhalten der unteren Extremitäten und des Beckens eine große Rolle spielt. Wir wollen nur einige Typen herausgreifen.

Seit alter Zeit unterscheiden wir eine C-förmige und eine S-förmige Skoliose Bei der C-förmigen Skoliose oder Totalskoliose ist der im Scheitel der Verkrümmung gelegene Abschnitt zugleich kyphotisch, während vom Scheitel der Verkrümmung an eine Umdrehung zur Stellung in Lordose oder nach Albert in Rekliuation erfolgt.

Reine Totalskoliosen kommen nicht vor, da der oberste und der unterste Teil der Wirbelsäule der Verkrümmung nicht folgen kann. Verkrümmungen, die sich gemeinsam über Brust- und Lendenwirbelsäule erstrecken, sind selten und nicht hochgradig, da bei Verschärfung des Buckels eine S-förmige Skoliose eintreten muß.

Weder rein C-förmig noch rein S-förmig sind die Skoliosen, deren schärfste Ablenkung in der Mitte der Gesamtwirbelsäule gelegen ist (Fig. 34).

Die in frühester Kindheit bei florider Rachitis entstandenen Skoliosen zeichnen sich durch eine ziemlich scharfe Abknickung aus und sind meist nach links konvex. Sie können im unteren, mittleren und oberen Abschnitt der Wirbelsäule ihren Sitz haben (Fig. 34).

Je später die Skoliose beginnt, um so weniger wird die schwache Wirbelsäule zusammengedrückt, um so mehr wird sie aber gebogen

Fig. 34. Früh-rachitische Verkrümmungen der Wirbelsäule. (Die Wirbelkörperreihe ist auf Zerknickung beansprucht).

und um so mehr treten S-förmige Skoliosen auf, deren größter Bogen im oberen Abschnitt der Wirbelsäule gelegen und mit der Konvexität meist nach rechts gerichtet ist (Fig. 35).

Der erste Vorgang bei der Entstehung eines skoliotischen Bogens beruht darin, daß ein in der Mitte gelegener Querschnitt infolge der Beanspruchung auf Zerknickung eine Rotation um eine senkrechte Achse ausführt, die zur Torsion des ganzen skoliotischen Bogens führt. Denn Torsion ist gleichbedeutend mit behinderter Rotation. Infolge der Rotation richtet sich die Front der Wirbelsäule lateral- und frontalwärts. Die Dornfortsatzreihe muß sich demnach nach der Konkavität hin wenden. Dadurch entsteht in der Brustregion der Eindruck der Reklination oder der Lordose, in der

Lendenregion der Eindruck der Kyphose. In Wirklichkeit handelt es sich nur um einen Frontwechsel (Fig. 34 u. 35).

Wie weit der skoliotische Bogen des Brustabschnittes nach der Seite und nach hinten strebt, kommt auf das Verhalten des skoliotischen Bogens des Lendenabschnittes an, der weiterhin von der Stellung des Beckens beeinflußt wird.

Fig. 35. Rachitische Skoliose.

Da es sich bei den nicht in den frühesten Kindesaltern entstehenden rachitischen Skoliosen in der Regel um S-förmige Skoliosen handelt und eine Verkrümmung der Lendenwirbelsäule stets begleitet ist von einer Verkrümmung der Brustwirbelsäule, so können die Bezeichnungen „primäre Brustskoliose“ und „primäre Lendenskoliose“ nicht als scharf abgrenzbare Krankheitsbilder angesehen werden. Nur in topographischer Hinsicht sind wir berechtigt, von einer Skoliose des Brustsegmentes und von einer Skoliose des Lendensegmentes zu sprechen.

Ebenso wenig ist es meist möglich, zu bestimmen, welcher Bogen als „primäre“ und welcher als „kompensatorische“ Skoliose aufzufassen ist.

Die durch Rotation des im Scheitel eines skoliotischen Bogens gelegenen Querschnittes um die Längsachse erzeugte Torsion kann als longitudinale Torsion oder nach Albert als horizontale Torsion bezeichnet werden. Durch die longitudinale Torsion wird auf der Seite der Konvexität der Rippenbuckel erzeugt. Der Thorax ist in dem einen diagonalen Durchmesser eingeengt, in dem anderen erweitert, und zwar derart, daß einem rechten hinteren Rippenbuckel ein linker vorderer Rippenbuckel entspricht. Der Wirbel erfährt aber auch eine Drehung um die sagittale, von vorn nach hinten verlaufende Achse, weil die Wirbelkörperreihe einen größeren Bogen beschreibt als die Wirbelbogenreihe und deshalb die Neigung der Wirbelkörper eine stärkere ist als die Neigung der Wirbelbogen, wodurch die transversale Torsion (=frontale Torsion nach Albert) zwischen dem vorderen und hinteren Abschnitt eines Wirbels erzeugt wird.

Fig. 36. Rachitische Kyphose.

Die im Krümmungsscheitel gelegenen, durch Pressung keilförmig gestalteten Wirbel nennt man Keilwirbel. Die oberhalb und unterhalb der Keilwirbel gelegenen Wirbel sind infolge ihrer Neigung schräg gestellt und werden als Schrägwirbel bezeichnet.

Als selbständiges Krankheitsbild erscheint die Kyphose bei Rachitis nur in den ersten Lebensjahren, wenn die Kinder noch nicht gehen können und zuviel sitzen.

Am häufigsten sitzt der Bogen in der Mitte der Gesamtwirbelsäule und erstreckt sich über Lenden- und Brustwirbelsäule (Fig. 36). Seltener hat er seinen Sitz mehr in der oberen oder in unteren Hälfte der Wirbelsäule. Wenn der Scheitel sehr hoch sitzt, so kann es nach Spitzys Erfahrungen zur Vermehrung der Lendenlordose und zur wirklichen Vermehrung der Beckenneigung kommen. Je jünger das sitzende Kind ist, desto tiefer sitzt der Scheitel, je älter, desto höher (Spitzy). Das dürfte zum Teil damit zusammenhängen, daß die Lendenwirbelsäule ein verhältnismäßig stärkeres Längenwachstum aufweist und daß so der in der Nähe der Lumbodorsalgrenze gelegene Buckel weiter nach oben rückt. Bei älteren Kindern findet man den Scheitel meist in der Höhe des 7. bis 10. Brustwirbels. Eine Versteifung dieser Partie ist bei vielen Schulkindern, die einen runden Rücken haben, zu sehen. In vielen Fällen gleicht sich der Bogen bei der Bauchlage aus und hat für später keine Bedeutung. Manche Fälle zeichnen sich aber dadurch aus, daß der Bogen in der Bauchlage nicht verschwindet. Nach Spitzy und Lange bilden diese Formen häufig die Basis für später auftretende Skoliosen. Es kann auch eine Kyphose bestehen bleiben, die dann ebenso wie die Frühskoliose eine schärfere Abknickung zeigt.

Sitzt die Abknickung sehr tief und entwickelt sich keine Skoliose, dann entsteht ein sogenannter flacher Rücken, der zu einer weiteren Gegenkrümmung am Übergang der Halswirbelsäule in die Brustwirbelsäule führt. Auf diese Weise kann die Wirbelsäule die Form einer zwischen zwei Säulen hängenden Brücke erhalten.

Als selbständiges Krankheitsbild tritt der flache Rücken bei der Rachitis nicht auf ebenso wenig eine Lordose.

Fig. 37. Plattes rachitisches Becken (nach Breus und Kolisko).

Die Kyphose, die im späteren Kindesalter während der Schul- und Pubertätszeit auftritt, hat ihren Sitz hauptsächlich in der Brustwirbelsäule. Sie ist unter dem Namen „runder Rücken" bekannt. Es handelt sich um diejenige Verkrümmung, die von den Eltern so häufig als schlechte Haltung bezeichnet wird.

Der „runde Rükken" geht einher mit Verminderung der Beckenneigung, die auf die Vorwärtsschiebung des Beckens und die Rückwärtsschiebung des Rumpfes zurückzuführen ist.

Der nicht fixierte runde Rücken ist als Haltungsanomalie aufzufassen. Sein Vorkommen und seine Stellung in der Pathologie ist aber noch eine umstrittene. Nach Lange beruht der runde Rücken der Schulkinder meist auf Muskelschwäche. Unserer Meinung nach kann aber ein rachitischer runder Rükken ebenso wie eine rachitische Skoliose auch noch in den Pubertätsjahren auftreten. Im übrigen verweise ich auf die Ausführungen Spitzys über die Deformitäten der Wirbelsäule (siehe dieses Kapitel).

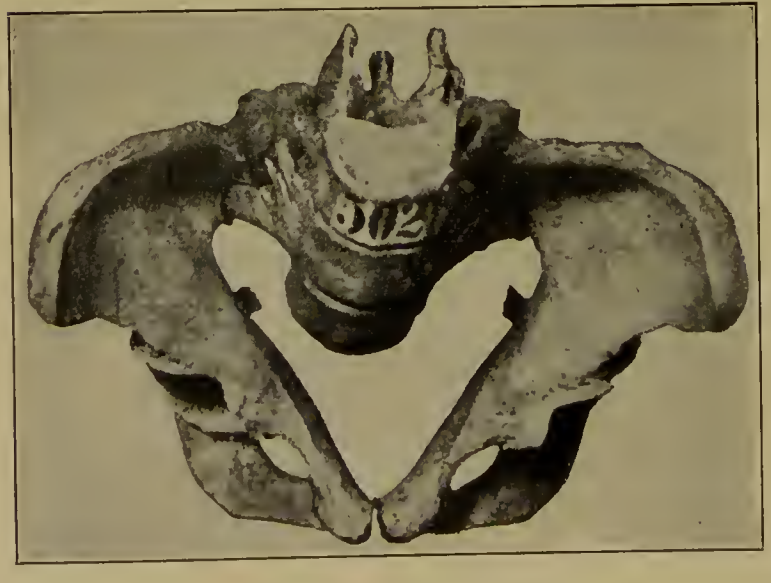

Fig. 38. Pseudoosteomalacisches Becken (nach Breus und Kolisko).

Je nachdem bei der Rachitis die deformierende Gewalt am Becken vom Kreuzbein oder von den Femurköpfen her überwiegt, haben wir das platte rachitische Becken (Fig. 37) oder das pseudoosteomalacische Becken (Fig. 38) zu unterscheiden. In der Mitte steht das allgemein verengte Becken. Beim platten Becken sinkt das Kreuzbein mit dem Promontorium stärker in das Becken hinein und krümmt sich konkav nach vorn (Fig. 39), die Conjugata vera verkürzt sich, der Beckeneingang wird nierenförmig. Der Schambogen ist dann abnorm weit, die Sitzknorren rücken auseinander und die Gelenkpfannen sehen mehr nach vorn. Die Darmbeinschaufeln bleiben im Wachstum zurück, sie sind flach und klaffen vorn auseinander. Das pseudoosteomalacische Becken zeichnet sich durch eine noch stärkere Deformation aus. Das Promontorium springt noch stärker nach unten vor, die Pfannengegend wird beiderseits nach innen gedrängt, so daß auch eine Querverengung entsteht, der Beckeneingang wird dreieckig, kartenherz- oder kleeblattförmig, die Symphyse wird schnabelförmig nach vorn gedrängt.

Fig. 39. Rachitisches Kreuzbein (Präparat wie in Figur 37) nach Breus und Kolisko.

Die früher vielfach vertretene Ansicht, daß bei Rachitis das Becken stärker geneigt sei, ist von Breus und Kolisko korrigiert worden. Nur das Sacrum zeigt eine stärkere Neigung sowohl gegen den Horizont als gegen den Beckenraum, da es mit seiner Basis zwischen den Darmbeinen tiefer herabgetreten ist und mit seinen unteren Wirbeln mehr nach hinten verläuft (Fig. 39). Das Sacrum biegt sich entweder stärker von der Lendenwirbelsäule ab (wie beim „runden Rücken") oder, was häufiger der Fall ist, die Lendenwirbelsäule ist stark lordotisch ausgebogen. Dadurch wird am Lebenden oft der Eindruck verstärkter Beckenneigung erzeugt. Bei Untersuchung von Skoliosen hat man darauf zu achten. Das Becken selbst ist aber nicht stärker geneigt, da die Seitenbeckenknochen die Stellungsveränderung des Kreuzbeines nicht mitmachen (Fig. 39). Die Neigung der Conjucata vera oder die Beckeneingangsebene findet sich vielmehr in rachitischen Skeletten wenig verändert. Ist eine Veränderung zu erkennen, so besteht diese stets in einer Verminderung der Neigung.

Bei der Skoliose ist das Kreuzbein auch nach der einen Seite um die Längsachse der Wirbelsäule gedreht und verschoben, die Symphyse ist nach der anderen Seite gerückt. Außerdem ist das Becken meist um eine frontale, von rechts nach links durch die Hüftgelenke gehende

Achse torquiert, so daß die Spina iliaca anterior superior derjenigen (gewöhnlich der rechten) Seite, nach welcher die Symphyse verschoben ist, tiefer steht als die der anderen Seite. Da gewöhnlich auch die Pfanne etwas tiefer steht, so ist dies gewissermaßen eine fixierte „attitude hanchée".

Die Ausbildung der Belastungsdeformitäten der unteren Extremitäten hängt wesentlich von dem Verhalten des Hüft- und des Kniegelenkes ab. Je mehr letztere statisch insuffizient sind und je weniger eine kräftige Streckstellung beim Gehen und Stehen zu erreichen ist, desto entfernter liegt bei gegebener Ursache die Möglichkeit, daß die Deformität nur in der Nähe der Gelenke auftritt. Viel wahrscheinlicher ist in diesen Fällen die Verbiegung der Diaphysen oder des ganzen Beines entweder in C-Form oder in S-Form. Es ist deshalb kein Zufall, daß bei rachitischen Kindern, die das Gehen noch nicht vollständig erlernt oder wieder verlernt haben, so oft eine bogenförmige Verkrümmung hauptsächlich der Tibia nach vorn auftritt (ein sogenanntes Säbelbein), oder daß so selten eine Verkrümmung nach rückwärts zu finden ist. Es kann eben in solchen Fällen eine kräftige Streckung der Gelenke nicht vorgenommen werden und aus der Beugestellung des Gelenkes ergibt sich ohne weiteres eine Disposition für die erwähnte Form der Verkrümmung der Diaphysen.

Fig. 40. Starke rachitische Verkrümmung in der Frontalebene mit lateralwärts gerichteter Konvexität (Crus varum).

Die mehr oder weniger bogenförmige oder säbelscheidenförmige Verkrümmung der Tibia ist nicht allein eine der Rachitis eigentümliche Form der Verkrümmung. Die Erscheinungen finden sich in ähnlicher Ausprägung vielmehr auch bei der Osteomalacie und bei verwandten Zuständen. Hinsichtlich der Form ist die Ähnlichkeit zwischen rachitischen und osteomalacischen Verkrümmungen überhaupt nicht zu verkennen. Die schweren Formen der osteomalacischen Verunstaltungen werden jedoch von der Rachitis nicht erreicht.

Ziemlich häufig ist auch die Verkrümmung der Unterschenkeldiaphysen in der Frontalebene mit lateralwärts (Fig. 40) gerichteter Konvexität. Der Mechanismus bei dieser Form ist der gleiche wie bei der Entstehung des rachitischen Genu varum, das ja anfangs in der Regel mit der bogenförmigen, lateralwärts gerichteten Verkrümmung der Unterschenkelknochen kombiniert ist. Später kann aus dem O-Bein ein X-Bein sich entwickeln.

In manchen Fällen zeigen die Beine verschiedene Krümmungsrichtungen (die sogenannten Paragraphenbeine, Korkzieher- und Weinrebenbeine, s. Fig. 51).

Bei der rachitischen Deformation kommt bei genügender Festigkeit der Gelenke in zweiter Linie die Bevorzugung der Endteile der

Diaphysen, nämlich der Gebiete der endochondralen Ossifikation, in Betracht. Wir wissen, daß in der Zeit des Auftretens der rachitischen Deformitäten bereits eine Besserung des krankhaften Prozesses zu bemerken ist. An Strebfestigkeit wird aber zunächst die Dura gewinnen, da im Bereich der periostalen Ossifikation eine verhältnismäßig stärkere und schnellere Verkalkung des osteoiden Gewebes stattfindet. Auch bei der Spätrachitis pflegt die Deformation im Bereich der jüngsten Neubildung der endochondralen Ossifikation an der Diaphyse zu beginnen. Die Deformation ist deshalb an den Epiphysen selbst weniger deutlich zu erkennen. Nur bei der Frührachitis sind in der Regel auch die Epiphysen keilförmig deformiert.

Daraus können wir auch entnehmen, daß bei der Entstehung der Belastungsdeformitäten konstitutionellen Ursprunges die vorwiegend an den Diaphysen der unteren Extremitäten vorkommende

Fig. 41. Verschiedene Typen der rachitischen Verkrümmungen vor und nach Osteotomie.

Verbiegung auf einen höheren Grad der pathologischen Vorgänge am Knochensystem schließen lassen, daß andererseits mit zunehmender Elastizität der Knochen im allgemeinen die Deformation sich mehr auf die Diaphysenenden, d. h. auf die Gebiete der endochondralen Ossifikation oder auf die jüngsten Knochenpartien, beschränkt. Als Beispiel kann das rachitische Genu valgum, das ohne sonstige schwere Veränderungen am Skelett zu beobachten ist, angeführt werden

Die verschiedenen Typen der Verkrümmung vor und nach Osteotomie gehen aus Fig. 41 hervor.

An den oberen Extremitäten, an denen die Belastungsdeformitäten einen weniger hohen Grad erreichen, kommen rachitische Verbiegungen des Humerus mit der Kurvatur nach außen relativ häufig vor. Auch hier können bei nicht zu frühem Beginn der Verkrümmung an den Diaphysen die Gebiete der endochondralen Ossifikation bevorzugt sein, wie am oberen Abschnitt des Humerus und am unteren Abschnitt des Vorderarmes, seltener am unteren Abschnitt des Humerus. Am Vorderarm kann der Radius sich stärker verbiegen als die Ulna. Wir verweisen auf die sogenannte Madelungsche Deformität.

Wenn die Rachitis früh auftritt, so lokalisiert sie sich zunächst am Schädel. Meist geht dann die Krankheit auf den Thorax über, es entsteht der sogenannte rachitische Rosenkranz und durch Einsinken der seitlichen Thoraxteile die sogenannte Hühnerbrust. Bald gesellt sich hinzu Kyphose und Skoliose der Wirbelsäule. Erst in letzter Linie werden die Extremitäten ergriffen. Die Entwicklung des Kopfes, der oft zu groß erscheint, des Thorax und der Extremitäten bleibt beim rachitischen Kinde im Rückstand, ebenso das Körpergewicht. Rachitische Kinder lernen außerdem oft erst im 2. oder 3. Lebensjahre laufen oder verlernen das Laufen wieder.

Rachitis führt aber nicht nur zu Verkrümmungen, sondern auch zu allgemeinen Wachstumsstörungen (Fig. 23 und Fig. 42), die um so größer sind, je früher und je heftiger der Prozeß einsetzt und je länger er dauert.

Die Extremitäten, die während der ersten Lebensjahre im Verhältnis zum Rumpf an Länge noch zurückstehen, nehmen später, wenn der rachitische Zwergwuchs andauert, an Länge verhältnismäßig mehr zu als der Rumpf, auch wenn eine Rückgratsverkrümmung nicht besteht (Figur 42). Verkrümmungen in diesem Falle sind aber an anderen Stellen in der Regel zu finden.

Schließlich können lähmungsartige Zustände der unteren Extremitäten auftreten, die als rachitische Pseudoparalyse bezeichnet werden können. Diese beruht auf einer Schlaffheit der Körpermuskulatur, welche in der Regel auch eine außerordentliche Schlaffheit der Gelenkbänder und Schlottrigkeit der Glieder zur Folge hat. Es ist oft erstaunlich, wie sehr die Gelenke in ihrer Festigkeit verloren haben. Ob diese Erscheinung aus der Skelettveränderung abzuleiten ist oder für eine gleichzeitige spezifische Erkrankung der Muskulatur spricht, ist noch zweifelhaft.

Nach Hagenbach-Burckhardt und Bing handelt es sich um eine primäre, der Knochenerkrankung koordinierte Muskeldystrophie, die einen wesentlichen Einfluß auf die Skelettveränderungen, besonders auf die Rückgratsverkrümmungen, die Thoraxdeformierungen und den Plattfuß, ausüben kann.

Der Verlauf der Deformierung ist kein streng kontinuierlicher. Ehe Deformitäten an den Extremitäten auftreten, kann es schon zu einem Stillstand des Prozesses gekommen sein. Andererseits können beim Auftreten der Rachitis in einem vorgerückten Alter der Kinder die Veränderungen am Schädel, am Thorax und an der Wirbelsäule völlig in den Hintergrund treten, während sich noch erhebliche Verkrümmungen an den unteren Extremitäten ausbilden können. Der Verlauf zeigt manchmal auch einen intermittierenden Charakter, in-

dem Besserung und temporärer Stillstand mit Verschlimmerung abwechseln können.

### 4. Symptomatologie.

Klinisch kann man bei der früh auftretenden Rachitis ebenfalls ein Stadium des Beginnes, ein Stadium der erreichten Höhe und ein Stadium der Heilung annehmen. Das erste Stadium kann schon einige Wochen nach der Geburt auftreten in Form allgemeiner Ernährungsstörungen und Verdauungsstörungen mit entsprechenden Störungen des Allgemeinbefindens, wie Blässe, Schlaffheit der Haut, profusen Schweißen usw. Die Diagnose ist dann zu stellen durch die ersten Veränderungen entweder am Kopf oder am Thorax.

Einige Wochen oder Monate nach Beginn des ersten Stadiums zeigen sich Symptome des zweiten Stadiums der Rachitis. Letzteres charakterisiert sich durch die Fortdauer, eventuell Steigerung der allgemeinen Erscheinungen des ersten Stadiums unter Auftreten der charakteristischen Deformationen des Skelettes. Dieses Stadium kann Jahre in Anspruch nehmen.

Im dritten Stadium gehen die Erscheinungen allmählich zurück. Deformitäten leichteren Grades können sich erheblich verringern oder selbst verschwinden. Meist bleiben aber Spuren das ganze Leben bestehen. Schwere Deformitäten erhalten sich auch im Stadium der Ausheilung, ja sie können sogar noch zunehmen. Besonders vorsichtig sind die Wirbelsäulenverkrümmungen zu beurteilen. Die Anfänge des runden Rückens und der Skoliose führen sehr oft in die erste Zeit des Lebens zurück. Je nach der Ausbreitung des Prozesses erstreckt sich das letzte Stadium bis in das 2.—4. Lebensjahr hinein. Nach dem 4. Jahr ist der rachitische Prozeß, wenn er frühzeitig begonnen hat, erloschen.

### Rachitis tarda.

Obwohl die späte Rachitis einzelnen Autoren schon früher nicht unbekannt war, so hat doch erst Ollier im Jahre 1861 den Begriff des „Rachitisme tardif" schärfer gefaßt. Er teilte die Fälle ein in solche, bei denen die Krankheit wirklich zum ersten Male in der späteren Jugend (adolescence) auftrat, und in solche, bei denen die Rachitis in der früheren Jugend bereits zum Stillstand gekommen und ausgeheilt war, in der Adoleszenz aber von neuem sich zeigte (Rachitisme tardif secondaire).

Die Fälle letzterer Art werden die häufigeren sein. Sie werden aber nach Roos, der die Olliersche Einteilung akzeptiert, richtiger als verschleppte Rachitis (Rachitis inveterata) bezeichnet. Schmorl schließt sich dieser Meinung an.

Nach Roos bieten die Fälle von verschleppter Rachitis ein erhebliches theoretisches Interesse. Denn wenn sich die Rachitis bis in die späteren Jugendjahre florid erhalten kann, so hält es Roos auch nicht mehr für sehr auffallend, wenn die Krankheit in jener Zeit zum ersten Male auftritt oder nach völliger Ausheilung nochmals auftritt.

Besonders erwecken manche Fälle von rachitischem Zwergwuchs den Eindruck, als ob die Rachitis sich ununterbrochen bis in die späteren Wachstumsjahre erhalten hätte. Als Beispiel kann die in Fig. 42 abgebildete Patientin angesehen werden. Nach Angabe der Eltern soll das 12 Jahre alte Mädchen im ersten Lebensjahre gesund gewesen sein und mit $^3/_4$ Jahren das Laufen begonnen haben. Nach einiger Zeit verlernte sie das Laufen aber wieder, das bis zum 7. Lebens-

jahr nicht mehr möglich war. Im 8. Lebensjahr kam sie in die Schule. Während der Schulzeit nahmen die Verkrümmungen und Mißgestaltung zu, am stärksten jedoch erst seit 2 Jahren. Die Verkrümmungen erstrecken sich nicht auf den Rumpf, die Wirbelsäule ist gerade, doch besteht eine starke sekundäre Lordose, abhängig vom Becken. Die Körperlänge der Patientin beträgt 133 cm.

Deydier unterscheidet zwischen universellem und lokalisiertem Auftreten der Spätrachitis. Eine Beteiligung des Gesamtskelettes wird seltener beobachtet, während einzelne Skelettabschnitte häufiger befallen werden. Hierher gehören lokale Knochenveränderungen, die sich scheinbar selbständig in der Pubertätszeit entwickeln, wie das Genu valgum und varum, der sogenannte entzündliche Plattfuß und manche Skoliosen.

Trotzdem Mikulicz histologisch den Nachweis für das Vorkommen der Rachitis tarda erbracht hat und später zahlreiche und hervorragende Pathologen und Kliniker dafür eingetreten sind, daß die Rachitis als eine Krankheit der ganzen Wachstumsperiode anzusehen ist, gibt es immer noch Zweifler, die sich mit anderen, theoretischen Erklärungen noch abmühen. So lange dies der Fall ist, ist keine Einigung in der Auffassung der Begriffe Belastungsdeformität und habituelle Verkrümmung zu erwarten.

Fig. 42. Rachitis inveterata. (Rachitischer Zwerchwuchs.)

Wenn v. Recklinghausen durch jahrelange Studien dazu gelangen konnte, Rachitis und Osteomalacie als eine und dieselbe Erkrankung zu erklären und wenn wir sehen, daß von maßgebenden Forschern das Vorkommen späterer Äußerungen der Rachitis nachgewiesen und eine prinzipielle Widerlegung von keiner Seite erbracht ist, so dürfen wir erwarten, daß bald allgemein der Widerstand gegen die Annahme einer auch in späteren Wachstumsjahren vorkommenden Rachitis aufgegeben wird.

Andererseits werden wir auch danach streben müssen, nicht jede Knochenwucherung im Adoleszentenalter ohne weiteres als Spätrachitis zu bezeichnen. Wie es gelang, eine Reihe von Krankheitserscheinungen, die früher mit Rachitis identifiziert wurden, wie die Chondrodystrophie, die Barlowsche Krankheit, die Spasmophilie und die angeborene Craniotabes, von der Rachitis als wesensverschiedene Krankheitsprozesse abzutrennen, so wird es vielleicht auch gelingen, bestimmte rachitisähnliche Veränderungen der späteren Jahre von den übrigen Erweichungszuständen abzugrenzen. So haben Schrumpf und Peltesohn Fälle mitgeteilt, in denen bei früher wohlgestalteten

Kindern Zeichen einer Krankheit auftraten, wie wir sie sonst nur bei der Chondrodystrophia foetalis zu finden pflegen.

Man findet als Argument gegen das Vorkommen der Spätrachitis angegeben, daß das klinische Bild von dem der Rachitis sehr verschieden sei, daß insbesondere die allgemeinen Epiphysenauftreibungen fehlen. Wir haben schon darauf hingewiesen, daß sich zwei Formen der Spätrachitis unterscheiden lassen, je nachdem diese entweder mehr universellen oder mehr lokalen Charakter hat. Das klinische Bild kann aber auch auffallende Übereinstimmung zeigen (Zybell). So können auch nach dem 4. Lebensjahre und selbst im 2. Jahrzehnt an den langen Röhrenknochen Schwelluugen der Epiphysen auftreten, vor allem an den Vorderarmen und den Unterschenkeln, dann auch an den Oberarmen und den Oberschenkeln. Nur der Schädel wird von der Spätrachitis nicht befallen. Radiologisch ist nachweisbar Verbreiterung der Knorpelwucherungszone oder unregelmäßig zackiger Verlauf der Epiphysenlinie, ferner Aufhellung oder auch Unregelmäßigkeit der Struktur der Knochen. Auch abnorm lange Persistenz der Epiphysenlinien ist beobachtet worden, sowie Verzögerung der übrigen Körperentwicklung, vor allem der Pubertätserscheinungen. Dahin gehören Amenorrhoe und mangelhafte Entwicklung der sekundären Geschlechtsmerkmale. Sehr häufig treten Knochenschmerzen auf, ohne daß Druckempfindlichkeit der Knochen besteht.

Es handelt sich bei der Spätrachitis hauptsächlich um Störungen der endochondralen Ossifikation, die aber um so weniger deutlich hervortreten, je mehr die Wachstumsenergie an Intensität schon eingebüßt hat (Schmorl). Zur Zeit der Pubertät setzt nun ein erneutes Längenwachstum der langen Röhrenknochen ein. Daraus erklärt sich die vorwiegende Lokalisation an den Diaphysenenden dieser Knochen. Schon Baginski hat darauf hingewiesen, daß jedesmal derjenige Teil des Skelettes am intensivsten ergriffen ist, welcher sich zur Zeit des Eintrittes des rachitischen Prozesses im raschesten Wachstum befindet.

Nach Vogt (1883) beginnt mit dem Eintritt des 7. Lebensjahres oder der zweiten Dentitionsperiode wieder eine anormale Steigerung der physiologischen Ernährungs- und Wachstumsvorgänge am gesamten Skelett und hält längere Zeit an. Diese Zeit nennt Vogt die zweite Evolutionsperiode (s. S. 137). Diese geht etwa vom 12.—14. Lebensjahre an in die dritte, die Pubertätsperiode, über, in welcher ebenfalls wieder eine energische Betätigung des Wachstums stattfindet. Die periodische Steigerung der Wachstumsleistung bedingt aber eine Herabsetzung der Widerstandskraft, die bei rachitischer Veranlagung zu Ossifikationsstörungen führt.

### 5. Diagnose.

Von den allgemeinen Erscheinungen der Rachitis kommen in ausgesprochenen Fällen für die Diagnose hauptsächlich Verdauungsstörungen in Betracht (Verstopfung, Katarrhe, Dyspepsie), die zu einem chronischen Meteorismus führen. Man hat letzterem auch die Bezeichnung „chronischer Froschleib“ gegeben. Infolge der Ernährungsstörungen kommt es zu einem Stillstand der Körperzunahme zu einem Rückgang des Körpergewichtes. Wenn auch manche Kinder sehr dick aussehen, so ist doch die Muskulatur mangelhaft entwickelt und schlaff. Haut und Schleimhaut sind blaß.

Ohne charakteristische Knochenveränderungen soll man mit der Diagnose Rachitis vorsichtig sein. Es sollen vor allem alle myo- und neuropathischen Erkrankungen (s. S. 146 Pseudoparalyse) ausgeschlossen werden können, was bei Kenntnis der verschiedenen Krankheitszuständen unschwer zu erreichen ist. Angeborene Erkrankungen sind ebenfalls manchmal leicht zu unterscheiden, wie die angeborene Hüftgelenk-

luxation, die angeborene Coxa vara und die Osteoarthritis (bzw. Osteochondritis nach Perthes) coxae juvenilis.

Bei der rachitischen Coxa vara ist die Spreizfähigkeit der Beine weniger behindert als bei der angeborenen Coxa vara und bei der Osteoarthritis. Außerdem beschränkt sich bei der Rachitis die Erkrankung auf den Schenkelhals nicht allein, sondern es findet sich in der Regel auch eine Verkrümmung des Oberschenkels. Nur bei der spätrachitischen Coxa vara adolesentium ist auch eine stärkere Störung der Spreizung zu erkennen. Die Fälle dürfen mit traumatischen Formen nicht verwechselt werden. Man vergleiche das in späteren Kapiteln hierüber Gesagte.

Größere Schwierigkeiten können der Diagnose bereiten Hemmungsbildungen und angeborene Systemerkrankungen. Für die angeborenen Schädeldefekte haben wir als charakteristisch bezeichnet die Lokalisation auf die Scheitelhöhe, wo die häutig gebliebenen Partien sich scharf von ihrer Umgebung absetzen, ferner das Hartbleiben des Hinterhauptbeines. Die rachitische Craniotabes führt dagegen zu einer stufenweise fortschreitenden „kautschukartigen" Erweichung des Hinterhauptbeines, das zur Abflachung führt (Caput natiforme). Durch diese kautschukartige Beschaffenheit unterscheidet sich die rachitische Craniotabes auch von der im 2. Lebensjahre einsetzenden Osteoporose, welch letztere ebenfalls zu Verdünnungen am Hinterkopf führen kann. Der Schädel gibt aber dem Drucke nicht nach und behält seine Elastizität.

Die Auftreibungen an den Knorpelknochengrenzen sprechen nur dann für Rachitis, wenn sie deutliche runde Knoten und Buckel bilden und nicht kantig oder wallartig sind (Wieland, Zybell).

Auch der steile Gaumen wird als differential-diagnostisches Merkmal angegeben (s. oben S. 138).

Zybell macht auf die von einigen Autoren (Siegert, Neurath, Koplik) beschriebenen spindelförmigen Auftreibungen der Fingerphalangen, hauptsächlich der Grund- und Mittelphalangen, als spezifisch rachitischen Befund am Ende des 1., im 2., selbst im 3. Lebensjahr, die „Perlschnurfinger" aufmerksam. Diese Auftreibungen beruhen auf einer gesteigerten Periostwucherung, und auf Apposition von kalklosem, osteoidem Gewebe, weshalb die Deformierung auf dem Röntgenbild nicht zum Ausdruck kommt. Von der Spina ventosa und der Dactylitis syphilitica unterscheiden sie sich durch die Gleichmäßigkeit und Symmetrie der Ausbildung an beiden Händen, die geringe Intensität der Auftreibung und das Fehlen sonstiger, nicht rachitischer Krankheitszeichen.

Die syphilitischen Auftreibungen an den Epiphysendiaphysengrenzen sind dagegen weniger stark ausgebildet als die rachitischen. Sie treten schon in den ersten Krankheitswochen auf und sind mit anderen luetischen Symptomen kompliziert.

Später auftretende Knochenaffektionen hereditär-syphilitischer Natur können ebenfalls Ähnlichkeit mit Rachitis haben, da auch bei jenen Veränderungen an den Epiphysenlinien, an den Rippen und am Schädel vorkommen können. Die Verdickungen sind aber auch hier viel geringer, wallartig oder spindelförmig und eventuell von ödematöser Anschwellung begleitet. Sie tragen mehr den Charakter der entzündlichen Schwellung und können zu Epiphysenlösung führen. Außerdem sind die Affektionen nicht typisch über das Skelett verbreitet, sondern bevorzugen einzelne Knochen, wie den Humerus. Sie treten früh auf und sind in der Regel vergesellschaftet mit sonstigen Symptomen der Lues an der Haut und an den Schleimhäuten.

Die Unterscheidung von rachitischer und entzündlicher Kyphose ist in den speziellen Kapiteln berücksichtigt.

Im Röntgenbild können je nach dem Stand der Heilung und dem Grad des Leidens mannigfaltige Befunde, besonders am Schaftende der Röhrenknochen, zum Vorschein kommen. Die Epiphysenfuge erscheint nicht mehr geradlinig, sondern unscharf, verwaschen, verbreitert und muldenförmig ausgebuchtet (Fig. 43). Das Diaphysenende zeigt eine dem Kalkgehalt entsprechende, wechselnde Dichtigkeit, indem das kalkarme oder kalklose osteoide Gewebe einen fast strukturlosen, wenig intensiven Schatten verursacht, in dem hellere und dunklere Stellen unregelmäßig verteilt sind. Dadurch erhält das Schaftende in schwereren

Fällen ein ausgefranstes Aussehen (E. Fränkel und A. Lorey). Auch der übrige Teil des Schaftes zeigt auf dem Bild Kalkarmut.

Bei beginnender Heilung tritt die Ausfransung der Diaphyse immer mehr zurück, die Verbreiterung nimmt ab. An Stelle der aus osteoidem Gewebe bestehenden, mehr oder weniger strukturlosen Zone tritt ein zunächst unregelmäßig verlaufendes, gewelltes oder gezacktes, schmales, allmählich breiter und dichter werdendes und allmählich schärfer konturiertes, diaphysenwärts wanderndes „Kalkband" (Fig. 44). Bei Rezidiven und wieder eingetretener Besserung entsteht parallel dem ersten ein zweites Kalkband (Fig. 45). Im weiteren Verlaufe kommt es am Schaftende zu einer „etagenweisen Schichtung" (E. Fränkel und A. Lorey). Diaphysenwärts nehmen die Kalkbänder an Umfang ab.

Bei der protrahierten Rachitis, die mit Zwergwuchs einhergeht, können in späten Stadien die Reste der Kalkbänder in Gestalt von quer verlaufenden, die Schwingungen der normalen Epiphysenfugen zeigenden Linien erkennbar sein (Fig. 46). Diese Linien sind aber nicht charakteristisch für Rachitis und sind wahrscheinlich auch bei allen Formen von Osteoporose an den langen Röhrenknochen zu finden (s. S. 118).

Fig. 43. Rachitis florida im Röntgenbild.

Fig. 44. Rachitis in sanatione im Röntgenbild.

Das unter dem Periost gelegene osteoide Gewebe (das periostale Osteophyt) ist bei der floriden Rachitis als schmaler, heller Saum der Kortikalis aufgelagert oder tritt bei einsetzender Heilung als intensiver Schatten und als lamelläre, dem Knochen parallele Schicht deutlicher hervor. Durch allmähliche Sklerosierung des periostalen Osteophyts, das besonders in der Konkavität von Verkrümmungen stark ausgebildet zu sein pflegt, und des vom Endost gelieferten osteoiden Gewebes entsteht allmählich ein Knochen mit sehr dichtem Gefüge, der auf der Platte einen tiefen Schatten ergibt, aber fast keine Struktur erkennen läßt. Schließlich können auch wieder normale Strukturverhältnisse eintreten.

Fig. 45. Rachitis in sanatione (Kalkbänder). Nach Fränkel.

Die Auffransung der Schaftenden und das Fehlen jeder röntgenologisch erkennbaren Kalkmenge in dem nur Andeutungen an Struktur darbietenden, an die Epiphyse grenzenden Schaftteil lassen nach E. Fränkel und A. Lorey eine absolut sichere Unterscheidung der Rachitis von anderen im frühen Kindesalter am Skelett auftretenden Krankheitsprozessen zu. Die kolbige Auftreibung der Gelenkenden und die becher- oder kahnförmige oder muldenartige Ausschweifung der Diaphysenenden halten dagegen diese Autoren mit Reyher nicht für einen nur die Rachitis kennzeichnenden Befund, da er auch beim infantilen Skorbut zu finden ist, bei der Rachitis nach Fränkel aber auch fehlen kann. Er soll bei florider Rachitis nur dann als rachitisch angesehen werden, wenn er symmetrisch auftritt.

Über solitäre rachitische Exostosen an der Tibia s. S. 126.

Fig. 46. Rachitis inveterata (Reste der Kalkbänder).

Bei Kindern, die an Osteochondritis syphilitica leiden, konnten die erwähnten Veränderungen niemals konstatiert werden.

Verwechslung mit Osteochondritis syphilitica kann bei der floriden Rachitis nur dann vorkommen, wenn schon reparatorische Prozesse (kalkhaltige Zonen) eingetreten sind. Von Wert sind in solchen Fällen Serienbilder aus verschiedenen Krankheitsstadien, außerdem, da nicht alle rachitische Knochen den gleichen Grad des Leidens aufweisen, eine vergleichende Untersuchung der oberen und unteren Extremitäten.

Es sind aber auch sonst noch Unterscheidungsmerkmale gegeben (Kienböck, Reyher, Fränkel und Lorey). So findet sich bei der Osteochondritis syphilitica ein breites, scharfrandiges, manchmal nur leicht ausgezacktes, im allgemeinen aber regelmäßig verlaufendes Kalkband. Bei der

Rachitis dagegen ist das Kalkband vielfach gewellt. Außerdem sind bei letzterer mehrere etagenweise geschichtete, distalwärts breiter werdende Kalkstreifen mit dazwischen gelegenem osteoiden Gewebe zu erkennen. Auch das periostale Osteophyt soll nur für Rachitis charakteristisch sein.

Im zweiten Stadium der Osteochondritis findet sich schaftwärts vom Kalkband eine helle Zone, die sich durch vollkommenen Mangel an Knochenbälkchen charakterisiert, während bei der heilenden Rachitis hier schon osteoides oder spongiöses Knochengewebe zu erkennen ist.

Die subkutanen Blutungen beim infantilen Skorbut machen sich als elliptische Schatten auf der Diaphyse bemerkbar. Die Frakturen und Infraktionen lokalisieren sich bei dieser Erkrankung nicht wie bei der Rachitis in der Schaftmitte, sondern an den Schaftenden, wo sie ohne Kallusbildung in verhältnismäßig kurzer Zeit zur Ausheilung gelangen. Ferner geht der an der Epi-Diaphysengrenze gelegene, unregelmäßig begrenzte Kalkknochenschatten bei der Osteodystrophia scorbutica allmählich zurück, während er bei der Heilung der Rachitis an In- und Extensität zunimmt.

Sollten Lues oder Tuberkulose nicht sicher ausgeschlossen werden können, so entscheidet die Wassermannsche Reaktion und die Tuberkulinempfindlichkeit (Waldenströmsche Reaktion).

### 6. Prophylaxe und allgemeine Therapie der Rachitis.

Künstliche und unzweckmäßige Ernährung im Säuglingsalter, z. B. ausschließliche Ernährung mit Amylaceen und Überfütterung, aber auch einseitige Übernährung an der Mutterbrust (Rosenfeld) sind zu vermeiden (s. S. 162). Ältere Kinder sollen eine gemischte Nahrung, darunter anfangs besonders Bouillon oder Fleischsaft, Eigelb, grüne Gemüse und später Fleisch erhalten. Die so beliebte vorzugsweise Ernährung mit Milch führt zur Verarmung des Blutes an Hämoglobin. Die Kinder können wohl an Umfang zunehmen, bleiben aber bei Milchnahrung blaß und schwächlich. Czerny empfiehlt Pausen von 3—4 Stunden zwischen den einzelnen Mahlzeiten zu machen und nur 4—5 Mahlzeiten in 24 Stunden zu geben. Kinder über 1 Jahr dürfen nicht mehr Milch pro Tag als einen halben Liter erhalten (Kalksalzarmut der Muttermilch). Preiser hat mit der Czernyschen Diät sehr gute Erfahrungen gemacht und in der Regel in 6—8 Wochen die Rachitis so weit zur Ausheilung gebracht, daß die Knochenweichheit beseitigt war. Sehr wichtig sind ferner Abhärtung durch kurze warme Bäder mit kühlen Abwaschungen und Begießungen, Licht, frische Luft und Bewegungen.

Bei entwickelter Rachitis kommen dieselben Maßregeln in Betracht, nur sind mechanische Schädigungen des Skelettes möglichst auszuschalten. Die Kinder sollen, schon um Deformitäten fernzuhalten, viel liegen, ein Rat, der für die Eltern gewöhnlich sehr schwer durchzuführen ist. Hier können Reklinationsbetten für den Rumpf und Schienen für die unteren Extremitäten, besonders sogenannte Nachtschienen, sehr gute Dienste leisten. Von inneren Mitteln sind die wichtigsten Phosphor und Lebertran oder deren Kombination (s. Lehrb. d. inn. Med. von J. v. Mering), bei stark anämischen Kindern auch Eisenpräparate.

Für die orthopädische Therapie der Deformitäten der unteren Extremitäten ist es von großer Wichtigkeit, den richtigen Zeitpunkt des Eingreifens nicht zu versäumen. Die Therapie richtet sich zu-

nächst darnach, in welchem Stadium die Rachitis sich befindet, oder ob die Knochen noch weich oder schon hart geworden sind. Die mit rachitischer Craniotabes behafteten Kinder läßt man mit dem Hinterhaupt, um dessen Abflachung zu verhüten, auf einem ringförmigen Kissen liegen. Andere Lagerungsvorrichtungen für die rachitischen Verbiegungen der Wirbelsäule werden in den speziellen Kapiteln beschrieben werden. Über den Zeitpunkt der operativen Behandlung der rachitischen Deformitäten der unteren Extremitäten können wir hier nur einige Erörterungen anfügen.

Durch das Knochenwachstum kann bekanntlich ein Ausgleich der Art geschaffen werden, daß ziemlich starke Verkrümmungen an den Beinen von selbst verschwinden. Veit und Schlange haben festgestellt, daß rachitische O-Beine sich bis zum 6. Lebensjahr in der Regel von selbst ausgleichen, wenn des Längenwachstum des Körpers normal ist. Nur wenn die Kinder mit rachitischen Verbiegungen im Wachstum erheblich zurückbleiben, so verschwindet die Biegung nicht von selbst. Auf Grund dieser Beobachtungen hat man sich in Deutschland im allgemeinen den rachitischen Beinverbiegungen gegenüber abwartend verhalten. Die meisten Chirurgen haben vor dem 6. Lebensjahr keine lokale Behandlung eingeleitet, sondern gewartet und erst nach dem 6. Lebensjahr, wenn die Deformität nicht geschwunden war, osteotomiert. Unter den Orthopäden werden aber in den letzten Jahren immer mehr Stimmen laut, die für ein aktiveres Vorgehen eintreten.

Fig. 47. Crura vara; vor der Behandlung.

Fig. 48. Derselbe Fall wie Fig. 47, nach der Behandlung (Infraktion). Beobachtung von Lange.

Von Anzoletti und von Röpke wird empfohlen, die Extremität einige Wochen lang einzugipsen. Durch die Ruhigstellung soll eine derartige Weichheit und Atrophie des Knochens erzielt werden, daß sich, wenn die Sklerosierung noch nicht zu weit vorgeschritten ist, die Diaphysenverkrümmungen ohne Fraktur manuell korrigieren lassen. Man kann die Beobachtung machen, daß die Knochen am nachgiebigsten sind an den jüngsten knöchernen Schichten der Diaphysenenden. Das

Immobilisationsverfahren wird deshalb hauptsächlich für solche Fälle anwendbar sein, in denen eine Korrektion in der Nähe der Gelenke genügt. Stein empfiehlt für die Korrektur den von mir konstruierten Redressionsapparat.

Lange ist ebenfalls kein Freund der üblichen abwartenden Behandlung. Nach seiner Beobachtung ist die Zahl der Beindeformitäten, die bis zum 6. Lebensjahre sich nicht gerade richten, erheblicher, als gewöhnlich angenommen wird. Die Krüppelzählung hat ergeben, daß z. B. allein in Bayern sich unter den Schulkindern von 6—14 Jahren 623 Fälle von schweren rachitischen Verbiegungen, besonders von X- und O-

Fig. 49. Röntgenbild eines Crus varum vor der Operation; der Knochen ist sehr kalksalzarm.

Fig. 50. Röntgenbild eines Crus varum längere Zeit nach der Infraktion; der Kalksalzgehalt des Knochens ist größer als bei normalen Verhältnissen (Ausheilung der Rachitis).

Beinen, befanden. Ferner glaubt Lange aus Rücksicht auf die sekundären Deformitäten der Füße und des Schenkelhalses, welche schon frühzeitig durch die O-Beine entstehen, und aus Rücksicht auf die Disposition zu einer späteren Arthritis deformans, welche durch die Inkongruenz der Gelenkflächen (Preiser) geschaffen wird, daß man darnach streben soll, die rachitischen Beindeformitäten frühzeitig zu heilen. Auch das psychische Moment für die Eltern und für die Kinder und die Tatsache,

daß meist die Resultate der Osteoklase besser sind als die der Osteotomie, lassen nach seiner Ansicht eine baldige Behandlung wünschenswert erscheinen.

Wenn die Kinder sehr frühzeitig gebracht werden und die Knochen noch deutlich weich sind, wendet Lange Nachtschienen aus Zelluloidstahldraht an, falls es die sozialen Verhältnisse erlauben. Besteht die Verbiegung schon 1 oder 2 Jahre, so macht er die maschinelle Osteoklase, wenn die Erfahrung der Eltern oder die ärztliche Beobachtung an der Hand von Umrißzeichnungen während eines halben Jahres gezeigt hat, daß keine Neigung zur spontanen Geradrichtung besteht. Wie gut die Resultate der Osteoklase selbst bei schweren Formen sein können, zeigen die Figuren 47—53.

Fig. 51. Sehr schwere rachitische Verkrümmungen, sogenannte Korkzieherbeine; vor der Behandlung (Beobachtung von Lange).

Ich habe nach den gleichen Grundsätzen die Osteoklase vielfach mit Hilfe meines Redressionsapparates ausgeführt und kann das Verfahren nur empfehlen. Es besteht darin, daß nach Einklemmung des Unterschenkels mit Hilfe eines Gurtes ein seitwärs gerichteter Zug ausgeübt wird.

Fig. 52. Derselbe Fall wie Fig. 51; die rechte Seite ist durch Infraktion des Ober- und Unterschenkels gerade gerichtet.

Fig. 53. Derselbe Fall wie Fig. 51; auch die linke Seite ist durch Infraktionen gerade gerichtet.

Nach der Osteoklase bevorzuge ich die Lagerung auf einer Hohlschiene und lasse die Kinder 5—6 Wochen liegen. Über den Schienenverband lege ich eine Gipsbinde, das eine Lockerung desselben verhindert. Nach Abnahme der

Schiene wird noch für die Dauer von weiteren 5—6 Wochen lang ein Gipsverband appliziert.

Werden die Kinder erst im 4. Lebensjahre oder später gebracht, so wird meist die Osteotomie notwendig. Die Osteotomie macht Lange stets offen (bei leichteren Deformitäten die lineare, bei schweren Herausnahme eines keil- oder würfelförmigen Knochenstückes).

Bei den korkzieherförmigen Deformitäten beginnt Lange wie Andere zunächst mit der Geradrichtung des Oberschenkels; in einer zweiten Narkose werden die Unterschenkel korrigiert. Wenn man auch vier und selbst sechs Osteotomien macht, um diese schwer deformierten Beine gerade zu richten, so wird das Resultat doch meist nicht so gut, wie bei der frühzeitig ausgeführten Infraktion.

Um bei den Säbelbeinen, bei denen die Tibia konvex nach vorn verbogen ist, eine Geradrichtung zu erzielen, wird oft die Tenotomie der Achillessehnen notwendig.

Nach der Geradrichtung legt Lange einen Gipsverband an, der bei den reinen Crura vara bis zur Mitte des Oberschenkels reicht, bei den Verbiegungen des ganzen Beines aber auch das Becken umfaßt. Nach 14 Tagen wird der Verband abgenommen, die Form des Beines kontrolliert und eventuell noch verbessert. Der neue Verband, der als Gehverband angelegt wird, bleibt 4—6 Wochen liegen.

Nach der Verbandabnahme läßt Lange noch $^1/_2$ Jahr Zelluloidschienen tragen, die Beine massieren und Widerstandsgymnastik treiben. Bei einer solchen Nachbehandlung sind Rezidive, auch wenn die Infraktion zu einer Zeit gemacht wird, wo die Rachitis noch nicht ausgeheilt ist, außerordentlich selten.

Sonst wird von den meisten Autoren die Osteotomie der Osteoklase noch vorgezogen. Die von Lorenz und von Aberle bevorzugte „subkutane Osteotomie" wird nicht allgemein geübt.

Man kann letztere Operation so vornehmen, daß mit dem Meißel durch die Haut hindurch direkt auf den Knochen eingedrungen wird. Die Operation wäre besser als „perkutane Osteotomie" zu bezeichnen. Die Abneigung, die man gelegentlich gegen die Operation vorfindet, finde ich nicht für berechtigt. Wenn nicht zuweit gehende Indikationen für sie gestellt werden, bewährt sie sich nach meiner Erfahrung als eine Operation, die die Osteoklase vollständig und die blutig-offene Osteotomie in vielen Fällen zu ersetzen vermag. Mit Spitzy und Cramer ziehe ich die subkutane, bzw. perkutane Osteotomie an jenen Stellen vor, an denen die topographische Lage dieselbe ungefährlich erscheinen läßt. Keilosteotomien macht Spitzy bei rachitischen Verkrümmungen nicht. Durch Tenotomie und Extension läßt sich nach seiner Erfahrung auch stets die Geradrichtung erzielen. Er macht immer die Osteotomie, wenn durch das Bestehenbleiben der Deformität sekundäre Schädigung entstehen oder begünstigt werden (Plattfuß, Coxa vara, Skoliose).

Es ist keine Frage, daß die Behandlung rachitischer Verkrümmungen der unteren Extremitäten mit Schienenhülsenapparaten im Frühstadium ebenfalls Gutes zu leisten vermag. In der Privatpraxis sind sie sogar häufig gar nicht zu entbehren. Diese Behandlung kommt aber für die allgemeine Praxis weniger in Betracht, weil sie ziemlich kostspielig ist und große Exaktheit der Handhabung erfordert.

Von gymnastischen Übungen ist bei kleinen Kindern im allgemeinen wenig zu erwarten. Zu schildern, wie weit sie von Nutzen sein können, ist den speziellen Kapiteln vorbehalten.

## II. Barlowsche Krankheit.

Unter Barlowscher (oder Möller-Barlowscher) Krankheit, infantilem Skorbut oder Osteodystrophia scorbutica (E. Fränkel), verstehen wir eine besondere Art hämorrhagischer Diathese, charakterisiert durch eine ausgesprochene Anämie und durch stark schmerzhafte Schwellungen an den Diaphysenenden der langen Röhren-

knochen, besonders der unteren Extremitäten (am häufigsten an den Knien). Die Anschwellungen bestehen aus subperiostalen Blutungen, welche mit Abszessen verwechselt werden können. Die Gelenke selbst bleiben frei. Daneben finden sich skorbutartige Veränderungen am Zahnfleisch. Die klinischen Erscheinungen sind keineswegs immer deutlich und leicht zu deuten. Das wichtigste Anfangssymptom ist eine auffallende Blässe der Kinder. Besonders schmerzhaft sind Bewegungen, die an den Kindern vorgenommen werden. Bei Kindern, die schon gegangen sind, tritt Verlust oder Unfähigkeit zum Gehen ein. Die Erkrankung, die früher auch als akute Rachitis aufgefaßt wurde, ist mit Rachitis nicht wesensgleich.

Schon Barlow hat darauf aufmerksam gemacht, daß die Erkrankung von anderen Anämien sich dadurch unterscheidet, daß sie unter dem Einfluß von frischer Milch, von Gemüsesaft und von frischen Früchten zum Stillstand kommt. Seitdem wird vielfach die ausschließliche Zuführung sterilisierter Milch als Ursache angegeben.

Stooß, der sich dieser Meinung nicht anschließen kann, hält die Art der Ernährung für das Maßgebende und für besonders schädlich die künstlichen Nährpräparate. Befallen werden demnach meist Kinder wohlhabender Eltern im Alter vom 7. bis zum 14. Lebensmonat (E. Fränkel). Von Fränkel konnte die Krankheit anatomisch noch im Alter von fast 8 Jahren festgestellt werden. Von kongenitaler Syphilis unterscheidet sich klinisch die Krankheit dadurch, daß letztere in noch früherem Alter auftritt, sich meist an den oberen Extremitäten lokalisiert und daß daneben andere Zeichen von Syphilis vorhanden sind. In zweifelhaften Fällen kann das Röntgenbild entscheiden.

Bei der Röntgenuntersuchung ist von maßgebender Bedeutung ein der jüngsten Diaphysenzone entsprechender, unregelmäßig begrenzter, verschieden breiter, manchmal leicht zackiger Schatten, besonders am proximalen Ende der Tibia und am distalen Ende der Vorderarmknochen. Der Schatten entspricht der von Fränkel als Trümmerfeld bezeichneten Zone, in der sich pathologisch-anatomisch bestimmte Affektionen des Knochenmarkes nachweisen lassen. Häufig kommt es gerade hier zu größeren, weit über die Epiphysengrenze reichenden Blutungen, die den ganzen Schaft mantelartig umhüllen können. Zu bemerken ist aber, daß diese Schattenbildung auch bei der Heilung der Rachitis gefunden wird.

Die Therapie besteht in der Verabreichung roher oder so kurz als möglich gekochter frischer Milch, unter Umständen bei Säuglingen in der natürlichen Ernährung durch Mutter- oder Ammenmilch. Bei älteren Kindern kommen als Beikost frische Gemüse, Eigelb, frischer Fleischsaft in Betracht. Nach den experimentellen Untersuchungen von Axel Holst, Fröhlich und Val. Fürst an Meerschweinchen kommen frischen und rohen Vegetabilien, wie Kartoffeln, Karotten, Löwenzahn und Weißkohl, antiskorbutische Eigenschaften zu. Kochen schwächt die Wirkung ab und Trocknen hebt sie ganz auf. Milch verliert durch 10 Minuten langes Erhitzen auf 100° — nicht durch 30 Minuten langes Pasteurisieren bis 70° — ihre antiskorbutische Eigenschaft.

Unter zweckmäßiger Behandlung treten bald Besserungserscheinungen ein und es kommt zur Heilung. Schwere, nicht behandelte Fälle können tödlich werden. Im allgemeinen ist die Erkrankung selten.

## III. Spasmophilie.

### Infantile Tetanie.

Zu den nicht seltenen klinischen Begleiterscheinungen der Rachitis der beiden ersten Lebensjahre gehören auch Konvulsionen und spastische Phänomene, welche aus geringfügigen Anlässen auftreten können. Es ist wahrscheinlich, daß ein Teil der nach orthopädischen Operationen auftretenden Krämpfen im Kindesalter, die sogar zum Tode führen können, einem spasmophilen Zustand entsprechen. Sehr quälend ist der hauptsächlich bei Säuglingen zu beobachtende Stimmritzenkrampf (Spasmus glottidis).

Ursächlich haben diese Krampfformen keinen Zusammenhang mit der Rachitis. Sie werden unter der Bezeichnung „Spasmophilie" zusammengefaßt. Man spricht auch von infantiler Tetanie und versteht darunter anfallsweise und ohne Bewußtseinsstörungen auftretende, symmetrische, krampfhafte, tonische Zusammenziehungen der Muskeln der Extremitäten, besonders der oberen. Die mechanische und elektrische Erregbarkeit peripherer motorischer Nerven ist erhöht, die sensiblen Nerven sind überempfindlich.

Charakteristisch für Tetanie sind bestimmte tonische Krämpfe an den distalen Abschnitten der Extremitäten („Carpopedalspasmen"). Das sogenannte Trousseausche Phänomen, das sich bei kräftigem, einige Zeit fortgesetztem Druck auf den Sulcus bicipitalis oder bei fester Umschnürung des Oberarmes auslösen läßt, besteht in einer bestimmten krampfhaften Stellung der Hände und Finger, die als Geburtshelfer-, Pfötchen- oder Schreibestellung bezeichnet wird. Das Phänomen fehlt zwar in leichten Fällen, ist aber, wenn es vorhanden ist, für Tetania infantum ein pathognostisches Symptom.

An den Füßen wird krampfhafte Adduktion der großen Zehe und krampfhafte Beugung aller Zehen bis zur Bildung eines Hohlfußes beobachtet. Das Lustsche sogenannte Peronäusphänomen, das nur im Säuglingsalter verwertbare Bedeutung hat, besteht in einer kurzen Abduktion des Fußes mit gleichzeitiger Dorsalflexion.

Ein besonders in der Praxis gut verwertbares Phänomen ist ferner das Chvosteksche oder das Fazialisphänomen, das darin besteht, daß eine lebhafte Zuckung im Gebiete des Fazialis bei leichtem Beklopfen des Nerven, z. B. an einer bestimmten Stelle zwischen Jochbogen und Mundwinkel, auftritt.

Die galvanische Erregbarkeit ist für alle Zuckungsformen gesteigert (Erbsches Phänomen): Auftreten von K S Z bei subnormalen Stromstärken, frühzeitiges Erfolgen von K S T, bald nachfolgender A O T und A S T. Ein sehr charakteristisches Zeichen der tetanischen Reaktion ist nach Thiemich außerdem das Auftreten der Ka Oe Z bei Strömen von weniger als 5,0 MA. Da die tonischen Krämpfe im Kindesalter selten deutlich ausgesprochen sind, so gewinnen die Zeichen der erhöhten Erregbarkeit des peripheren Nervensystems eine verhältnismäßig größere Bedeutung. Sie finden sich nicht nur bei allen Krampfmanifestationen, sondern sind auch bei der „latenten Tetanie", die ohne Krämpfe einhergeht, zu beobachten.

Es ist hauptsächlich das Verdienst Escherichs, der damit das Bild der Tetania infantum geschaffen hat, nachgewiesen zu haben, daß sämtliche mit Übererregbarkeit einhergehenden Krampfzustände:

tonische Spasmen, Stimmritzenkrampf und tonisch-klonische Eklampsie der Kinder pathogenetisch zusammengehören.

Die infantile Tetanie beginnt im 4.—6. Lebensmonat, und erreicht Ende des 1. Lebensjahres ihr Maximum. In seltenen Fällen kann sie sich als tetanoide Eklampsie („Konvulsionen", „Fraisen") bis in das 2. Lebensjahrzehnt hineinerstrecken. Nach dem 3. Lebensjahr verläuft sie aber mehr nach Art der Tetanie der Erwachsenen, d. h. die tonischen Krämpfe sind nicht mehr so ausgesprochen intermittierend, sondern treten in länger, oft Tage und Wochen dauernden Anfällen auf und sind häufiger von Schmerzen oder Parästhesien begleitet.

Die eigentliche Ursache der Tetanie kennen wir nicht, wenn wir von der Tetania strumipriva absehen.

Geltend gemacht werden als ursächliche Momente Insuffizienz oder funktionelle Störungen der Epithelkörperchen, die zu einem abnormen Verhalten des Kalkstoffwechsels, d. h. zu einer verminderten Kalkretention und zu Kalkverarmung führen (Quest). Andere sehen die Ursache der Tetanie nicht in einer Störung des Mineralstoffwechsels, sondern in einer Acidose, abhängig von Beziehungen zu anderen Organsystemen (Thymus, Nebenniere).

Die Prognose ist im allgemeinen bei funktionellen Säuglingskrämpfen nicht ungünstig. Bei manchen Kindern kann aber auch eine Disposition zu neuropsychopathischen Zuständen bestehen bleiben.

Die Therapie der Tetanie gliedert sich in eine diätetische und eine medikamentöse. Erstere besteht, allerdings nur bei gut genährten Kindern, in der Entziehung von Milch und in der Einführung von Mehldiät. Von den Heilmitteln stehen obenan Lebertran und Phosphorlebertran. Nach Rosenstern heilt Phosphorlebertran die Spasmophilie in der Mehrzahl der Fälle in Mengen von zweimal täglich 5 g. Den gleichen Effekt hat Lebertran ohne Phosphor in Dosen von 5 g., täglich fünfmal. Für schwere Fälle empfiehlt er eine Kombination von Phosphor mit großen Dosen Lebertran: Phosphoris 0,001, Ol. jec. aselli ad 250,0. DS. fünfmal täglich 1 Teelöffel.

## IV. Diathese.

Unter Diathese (Disposition oder Krankheitsbereitschaft [v. Pfaundler]) versteht man eine allgemeine Schwächung des Körpers, der dadurch für verschiedenartige krankmachende Einflüsse (Infektion, Nährschäden usw.) empfänglicher wird. So spricht man von einer skrofulösen Diathese und versteht darunter ein Zusammenwirken einer angeborenen Diathese und einer später erworbenen Infektion.

Schon vor der Entdeckung des Tuberkelbazillus sprach Virchow von einer entzündlichen Diathese als einem primären Symptomenkomplex, der von der Scrophulose sensu strictori selbst sich unterscheidet. Später begründeten Ponfick, Moro, Escherich und hauptsächlich Czerny die Lehre von der „exsudativen Diathese".

Haupterscheinungen der exsudativen Diathese sind Ekzeme, Lymphdrüsenschwellungen und Hyperplasien der übrigen lymphatischen Apparate (Tonsillen, Thymus, Darmfollikel, Milz). Die Erscheinungen sind nach Czerny aufzufassen als Ausdruck einer Ernährungsstörung im Sinne einer Überernährung. Die Kinder

zeigen entweder einen „eretischen Habitus", d. h. sie sind blaß, zart und schwächlich, außerdem unruhig und reizbar, oder einen „pastösen Habitus", d. h. sie sind nicht nur bleich, sondern haben auch ein anormales, schlaffes Fettpolster. Beide Typen lassen sich jedoch nicht streng voneinander scheiden. Fieber kann vorhanden sein oder fehlen.

Als eine weitere besondere Form der Diathese stellten Paltauf und Escherich den Status thymico-lymphaticus auf, der sich auszeichnet durch pastösen Habitus, Vergrößerung der verschiedenen Teile des lymphatischen Apparates, kardiale und dystrophische Erscheinungen. Stets findet sich hier eine Vergrößerung der Thymus.

Czerny faßt den Status lymphaticus nur als extreme Form der exsudativen Diathese auf.

Unter „infantilem Arthritismus" versteht man einen weiteren, von Comby beschriebenen Zustand, der außer mit den Zeichen der exsudativen und lymphatoiden Diathese mit Erscheinungen von neuralgischen und rheumatischen Schmerzen, Arthralgien und Ostealgien ohne objektiven Befund einhergeht.

Die drei erwähnten Diathesen stehen sich so nahe, daß man sie nach dem Hervortreten besonderer Erscheinungen wohl von verschiedenen Standpunkten aus betrachten, wegen der Gemeinschaft vieler Manifestationen aber als ein und dieselbe Erkrankung bezeichnen kann.

Escherich, Moro u. a. sind geneigt, auch die kindliche Tetanie oder die Spasmophilie der lymphatischen Diathese zuzurechnen. v. Pfaundler bezweifelt aber, daß eine so enge Zusammengehörigkeit, namentlich eine Unterordnung, eine kausale Abhängigkeit der einzelnen Erscheinungen voneinander, vorliegt Er hält es für wahrscheinlich, daß die Diathesen kombinierte Zustände darstellen, die sich in einzelne, häufig zusammentreffende Teilbereitschaften auflösen.

So faßt v. Pfaundler das Zusammentreffen von Neuropathie und Lymphatismus unter dem Namen „neurolymphatische Diathese" zusammen. Die neuropathischen Kinder weisen außer Pseudoanämie, Neigung zu Fieber, Schwellungen der lymphatischen Organe, Neigung zu Katarrhen, Anorexie, Erbrechen, Obstipation und Abführen noch zahlreiche nervöse Störungen auf. Doch hält Neumann letztere nur insofern für charakteristisch, als das Zusammentreffen der Neuropathie mit dem Lymphatismus eigenartige Bilder gibt. Coryza führt z. B. zu Nieskrampf, Laryngitis zu Pseudokrupp, Bronchiolitis zu Astma, Pneumonie zum Bilde der Fremdkörpererstickung, Gastritis zu Erbrechen und Pylorospasmus, Kolitis zu dysenteriformen Bildern.

Eine prinzipielle Abgrenzung der Diathesen ist demnach ganz unmöglich. Außerdem ist der Kreis der Krankheitserscheinungen ein derartig großer, daß es vorläufig noch sehr schwierig ist, immer zu erkennen, was als Diathese oder als selbständige Krankheit aufzufassen ist.

Die Häufigkeit der Diathesen ist mindestens so groß wie die der Rachitis. Sie ist in allen Bevölkerungsschichten verbreitet und erstreckt sich mit wechselnder Intensität bis in die Zeit der Pubertät. Bei vielen Kindern nehmen die Erscheinungen nach dem 1. Lebensjahre ab.

Ihrem Ursprung nach sind die erwähnten Diathesen nicht allein angeborene, sondern auch echt vererbte Zustände. Krankheitsbereitschaften können indes auch erworben werden. Als Beispiel kann der als Anaphylaxie bezeichnete Zustand angeführt werden.

**Rachitis als Diathese.** Nach Besprechung der Diathesen kommen wir wieder auf die Rachitis zurück, die sowohl v. Pfaundler als Czerny zu den angeborenen und ererbten Diathesen rechnen. Czerny unter-

scheidet neben den normalen Säuglingen 1. solche mit exsudativer Diathese, 2. neuro- bzw. psychopathisch veranlagte, 3. rachitische, 4. hypertrophische und hypotrophische Säuglinge. Übergänge von einem Typus zum anderen sollen vorkommen. Bei allen ist der Einfluß der Ernährung groß. Die Czernysche Schule (Klotz) tritt allen Versuchen, die Abhängigkeit der Rachitis von der Art der Ernährung zu bestreiten, energisch entgegen. Die Rachitis fordert vielmehr nach der Lehre Czernys, sobald sie nachgewiesen ist, direkt dazu auf, die bis dahin verabreichte Nahrung zu modifizieren. Das rachitische Kind leidet an einem angeborenen Mangel an Kalksalzen und findet entweder in der an anorganischen Komponenten (Erdalkali) armen Mittermilch keinen genügenden Ersatz oder vermag bei höherem Kalkangebot der Kuhmilch den Vorteil nicht auszunützen, was zu einem Milchnährschaden führen muß. Von zwei Kindern, die an der gleichen Brust trinken, kann deshalb das eine normal gedeihen, das andere kann rachitisch werden. Die Anaemia pseudoleucaemica infantum (v. Jaksch) ist auch nur eine alimentäre Anämie.

Therapeutisch sollen wir deshalb alles vermeiden, was geeignet ist, den kongenitalen Defekt noch zu vergrößern. Bei einem Brustkinde ist zunächst eine Reduktion der fettreichen Frauenmilch geboten.

Die Mahlzeiten der rachitischen Säuglinge sollen wie bei der exsudativen Diathese auf vier pro Tag beschränkt werden. Schon vom 3. Monat ab können Griesbrüh- oder Haferflocken-, Tapioka- oder Reissuppe, vom 6. Monat ab Gemüse (Spinat, Mohrrüben, Tomaten) verabreicht werden. Nach 1—2 Monaten wird eine weitere Brustmahlzeit durch eine zweite künstliche Mahlzeit ersetzt. Als solche empfiehlt sich Griesbrei, Reisbrühe, Bananenbrei oder rohes Obst, Apfelreis usw. Etwa im 8. oder 9. Monat kann man mit dem Abstillen beginnen. Bei extremster Milchnährschadenanämie muß man unter Umständen die Milch ganz aus der Kost streichen. Vom 12. Monat ab wird etwas Fleisch (ein Eßlöffel voll pro Tag aufs feinste zerkleinert) verabreicht. Die Gabe wird bis zum Ende des 2. Lebensjahres verdoppelt.

Der leitende Gedanke der Ernährungsfrage des rachitischen Kindes soll der sein, jede Überernährung und jede einseitige Ernährung zu vermeiden. Bei einem solchen rechtzeitigen Eingreifen läßt sich nach Klotz die Weiterentwicklung rachitischer Erscheinungen so gut wie sicher aufhalten.

## V. Osteomalacie.

Unter Osteomalacie verstehen wir eine, nach der alten Lehre nur am ausgewachsenen, nach neueren Beobachtungen aber auch am wachsenden Skelett (Fig. 54) vorkommende, von den Markräumen aus langsam fortschreitende, durch Entkalkung der Knochengrundsubstanz bedingte Erweichung des Knochengewebes. Die Entkalkung der Knochenbälkchen erfolgt allmählich vom Rand her, so daß die kalkfreie Knochengrundsubstanz (Osteoid) in Form von sogenannten osteomalacischen Säumen dem noch kalkhaltigen Knochen anliegt.

Daß die Osteomalacie nur bei Schwangeren und Wöchnerinnen vorkommt, stößt um so mehr auf Zweifel, je mehr sich Beziehungen der Osteomalacie einerseits zur Ostitis fibrosa (Pagetsche Knochenkrankheit), andererseits zur Rachitis feststellen lassen, wie dies nach beiden Richtungen hin hauptsächlich von v. Recklinghausen geschehen ist.

Beziehungen zwischen der Rachitis und der Osteomalacie können darin erblickt werden, daß einerseits bei der Rachitis auch eine

Resorption von Knochensubstanz, andererseits bei der Osteomalacie auch eine Neubildung von Osteoid durch Osteoblasten stattfindet. Als Anbildungen neuer Knochen lassen sich nach v. Recklingshausen kalklose Zonen osteoider Substanz dadurch charakterisieren, daß in ihnen Sharpeysche perforierende Fasern nachzuweisen sind. Neubildung findet z. B. nach v. Recklinghausen an Stellen statt, wo sich die Knochen infolge der Belastung verbiegen oder wo Teile des Skelettes auf Zug beansprucht werden, z. B. am Ansatz der Muskeln, Sehnen und Bänder, also an den Stellen stärkster Pressung und Zerrung. An Frakturstellen ist besonders die Knochenneubildung zu erkennen. Die Kallusbildung ist aber ebenfalls kalkarm. Im Beginn der Erkrankung heilen Frakturen allerdings noch knöchern, später dagegen fibrös, wenn über haupt Tendenz zur Heilung besteht. Anfangs ist der Knochen auch brüchig, weshalb in den Anfangsstadien leichter Frakturen zustande kommen. Wenn die Knochen biegsamer und weicher geworden sind, so sind auch die Verbiegungen häufiger als die Frakturen.

Im Röntgenbild eines osteomalacischen Knochens zeigt sich deutlich die Auflösung des Knochens, ferner eine fleckige, alveoläre Zeichnung der Struktur des kalklosen Knochens, scharfe Konturierung der dünnen Rinde, sowie eine wurmförmige Zusammenziehung an den weichsten Stellen und eine deutliche Schrumpfung.

Tritt Heilung der Osteomalacie ein, so verwandelt sich das osteoide Gewebe wieder in Knochengewebe, und zwar so, daß nach Ribbert zuerst in den zentralen Teilen Kalkablagerung stattfindet. Der geheilte Knochen zeigt ähnlich wie bei der Rachitis ein sklerotisches Gefüge.

Die Ätiologie der Erkrankung ist noch unbekannt. Sie befällt hauptsächlich die niederen Volksklassen. Im allgemeinen gilt die Osteomalacie als eine selten vorkommende Krankheit, wenn auch nicht mehr als so selten, wie man früher angenommen hat, weil man auch leichtere Fälle jetzt besser erkennt.

Klinisch sind wir berechtigt, eine puerperale und eine nicht puerperale Form der Osteomalacie zu unterscheiden. Bei der puerperalen beginnt die Erkrankung am Becken und kann hier lokalisiert bleiben. In schlimmeren Fällen schreitet sie auf die Wirbelsäule und auf den Brustkorb fort, wo sie mit geringerer Intensität auftritt. Wiederholt sich die Gravidität, so entsteht regelmäßig eine neue Exazerbation. Die nicht puerperale Form beginnt meist an den unteren Extremitäten, seltener am Schädel.

Die klinischen Erscheinungen beginnen mit dumpfen Schmerzen in den ergriffenen Knochen. Bewegungen steigern gewöhnlich die Schmerzen, ebenso längeres Verharren in einer bestimmten Lage. Aus letzterem Grund sind oft die Schmerzen besonders Nachts sehr stark. Auch bei direktem Druck auf die Knochen oder bei Druck auf entferntere Stellen sind die Knochen schmerzhaft. Neuralgien sind nicht selten. Zuweilen besteht eine hochgradige nervöse Erregbarkeit und Hyperästhesie der Haut. Hierzu treten in seltenen Fällen tonische und klonische Krämpfe. Im Zusammenhang mit diesen Erscheinungen steht die immer mehr abnehmende Fähigkeit der willkürlichen Bewegungen. Bei der puerperalen Form tritt Schwäche, Ermüdung und Steifigkeit der Beine ein, der Gang wird watschelnd, die Haltung ist gebeugt und die Schritte sind klein. Das Sitzen wird allmählich schmerzhafter, das

Becken verändert seine Form und die Wirbelsäule wird kyphotisch oder skoliotisch. Die Körperlänge nimmt infolgedessen ab. Schließlich verkrümmen sich auch die Extremitäten. Fieber ist in der Regel nicht vorhanden, wenn nicht am Schluß infolge von Abmagerung und Erschöpfung ein hektisches Fieber sich einstellt.

Die Dauer der Krankheit erstreckt sich bei der puerperalen Form auf die Zeit der Schwangerschaft. Bei der nicht puerperalen Form ist die Prognose ungünstig. Heilung ist allerdings in einigen Fällen nach mehreren Jahren beobachtet worden.

Die osteomalacischen Verkrümmungen zeigen bei den schweren puerperalen Formen die gleichen Erscheinungen wie bei der Rachitis, nur sind sie viel schwerer und können ganz extreme Formen annehmen. Bei der nicht puerperalen Form sind die Verkrümmungen weniger stark. Am auffälligsten ist die der sogenannten Alterskyphose ähnliche Kypho-Skoliose. Ferner zeigt sich frühzeitig O-förmige Verkrümmung der Unterschenkel. Sehr häufig treten Schmerzen in den Füßen und Unterschenkeln auf, die mit Plattfußbeschwerden identifiziert werden, aber weniger in den Füßen selbst als in der Fußgelenkgegend ihren Sitz haben und von da in den Unterschenkel hinein sich erstrecken. Verwechselung mit Gicht ist sehr häufig (Fig. 54).

Fig. 54. Hochgradige Osteomalacie bei einem 11 Jahre alten Mädchen. Das Mädchen ist jetzt 17 Jahre alt. Die Knochenveränderungen bestehen noch, da die Eltern eine Therapie nicht zuließen. (Beobachtung von Bade).

Therapeutisch versprechen am meisten Erfolg Phosphorpräparate (Phosphor mit Lebertran in Dosen von 1—2 mg pro die), daneben Eisen, gute Nahrung und möglichste Schonung.

Als Osteomalacia chronica deformans hypertrophica oder **Pagetsche Knochenerkrankung** wird eine Erkrankung bezeichnet, die sich auszeichnet durch spontan entstehende und langsam zunehmende Verkrümmungen und Verdickungen der Knochen und die fast nur bei Erwachsenen um das 50. Lebensjahr herum vorkommt. Am häufigsten sind die langen Röhrenknochen an den unteren Extremitäten befallen, besonders die Tibia, die bogenförmig nach vorn und außen verkrümmt ist. Mehrfach findet sich Arthritis deformans der Nachbargelenke. Die Krankheitserscheinungen lassen an eine entzündliche Ursache denken. Näheres über die Ätiologie ist nicht bekannt. Pathologisch-anatomisch ist eine scharfe Abgrenzung von der fibrösen oder deformierenden Ostitis (v. Recklinghausen, Stilling) nicht möglich. Letztere neigt weniger zu Verkrümmungen als zu Spontanfrakturen.

**Literatur.**

Amend, Über rachitische Verkrümmungen der unteren Extremitäten und über subkutane Osteotomie. Inaug.-Diss., Würzburg 1912.

Breus u. Kolisko, Die pathologischen Beckenformen. Leipzig und Wien, F. Deuticke. (I. Bd., 2. Teil [Rachitisbecken usw.], 1904. III. Bd., I. Teil [Skoliosenbecken usw.], 1900).

Diesing, Beitrag zur Ätiologie der Rachitis. Deutsche med. Wochenschr. 1913, Nr. 12.

Fränkel, E., Die Möller-Barlowsche Krankheit. Ergänzungsband XVIII der Fortschritte auf dem Gebiete der Röntgenstrahlen 1908.

Fränkel, E. u. Lorey A., Die Rachitis im Röntgenbild. Ergänzungsband XXII der Fortschritte auf dem Gebiete der Röntgenstrahlen 1910.

Grotjahn, A., Soziale Pathologie. Berlin 1912, Hirschwald.

Klotz, Die Bedeutung der Konstitution für die Säuglingsernährung. Würzburger Abhandlungen 1911, Bd. XI, Heft 9.

Lindemann, Die Frühbehandlung der rachitischen Beindeformitäten, insonderheit des O-Beines, durch Osteoklasie. Zeitschr. f. orth. Chir. 1911, Bd. XXVIII.

Orth, Pathologische und anatomische Diagnostik, 7. Auflage, 1909.

v. Pfaundler u. Götte, Th., 1. Zur Lehre von den kindlichen Diathesen der Krankheitsbereitschaften (Pfaundler). 2. Die Krämpfe des Kindesalters (Gött). Jahreskurse für ärztliche Fortbildung 1911, Heft 6.

Recklinghausen, F. v., Untersuchungen über Rachitis und Osteomalacie Jena 1911, G. Fischer.

Röpke, Die Behandlung rachitischer Verkrümmungen der Unterschenkel. Verh. d. Deutsch. Gesellsch. f. orth. Chir., 8. Kongreß, 1909.

Thiemich, Aus dem Gebiete der Kinderheilkunde. Med. Klin. 1908, Beih. Nr. 7.

Wieland, Über sogenannte angeborene und über frühzeitig erworbene Rachitis. Berlin 1910, Karger.

Wiemers, A., Über solitäre rachitische Exostosen bei Genu valgum. Archiv f. Orthop. etc., Bd. XII, 1913.

Zybell, Die Entwicklung der Rachitisfrage im letzten Jahrzehnt. Med. Klin. 1910, Beiheft Nr. 12. Mit einem ausführlichen Literaturverzeichnis.

IV.—VI.

# Chronische Entzündungen der Knochen. Chronische Gelenkentzündungen, Kontrakturen und Ankylosen. Chronische Entzündungen der Muskeln, Sehnen, Schleimbeutel, Faszien*).

Von

Professor Dr. **K. Ludloff,**

Breslau.

Mit 42 Figuren im Text.

## Chronische Entzündungen der Knochen.

Für die orthopädische Chirurgie kommen von diesen in Betracht:

1. die chronische Osteomyelitis,
2. die Tuberkulose der Knochen,
3. die Syphilis der Knochen,
4. einige seltenere Erkrankungen, wie Ostitis fibrosa, Ostitis der Perlmutterarbeiter und die Knochenerkrankungen nach Typhus.

### Die chronische Osteomyelitis

entsteht in den meisten Fällen aus der akuten; in einzelnen Fällen setzt sie aber auch chronisch ein. Beide Formen der Osteomyelitis können zu Deformitäten führen. Die akute Osteomyelitis an sich gehört zwar nicht in den Wirkungskreis des Orthopäden, da aber gerade im akuten Stadium oft schon der Anfang der späteren Deformität zu suchen ist, so muß auf dieses hier kurz eingegangen werden, denn viele später irreparable Deformitäten sind die Folge ungenügender und unsachgemäßer Krankenpflege im akuten Stadium. Erinnert sei nur an die bekannten Handgänger, von denen recht viele den Gebrauch der Beine durch hochgradigste während der akuten Periode erworbene Kontrakturen verloren haben.

*) Den in diesen Kapiteln gegebenen Ausführungen liegen außer den unten besonders angeführten Arbeiten vor allem die Allgemeine Chirurgie von E. Lexer und die Erfahrungen und Anregungen aus meiner klinischen Tätigkeit unter von Eiselsberg, Garrè, v. Mikulicz und Küttner zugrunde. Die Lehren dieser Autoren sind infolge der jahrelangen Vorlesungstätigkeit mir so in Fleisch und Blut übergegangen, daß es nicht möglich war, das dort Empfangene einzeln zu zitieren.

Die **akute Osteomyelitis** befällt hauptsächlich Kinder und Adulescenten. Unter hohem Fieber und heftigsten Schmerzen werden ein oder mehrere Knochen ergriffen, mit Vorliebe die Diaphysen der langen Röhrenknochen. Das betreffende Individuum wird sehr bald bettlägerig unter dem Bilde der allerschwersten Allgemeinerkrankung. In der ersten Zeit ist an der befallenen Extremität, die vollständig still gehalten wird, äußerlich nicht viel zu sehen, höchstens ein leichtes Ödem. Die betreffende Extremität ist aber auf Druck und Berührung recht empfindlich, und besonders ein Schlag mit dem Perkussionshammer auf den Knochen macht unerträgliche Schmerzen. Nach kurzer Zeit schon tritt eine ödematöse Durchtränkung der Weichteile auf und, die Haut wird heiß und gerötet. Man fühlt dann in der Tiefe undeutlich verdickt, aber nur wie verschleiert den sehr schmerzhaften Knochen durch. Nach abermaligem Ablauf einiger Tage rötet sich an einer Stelle die Haut, sie verdünnt sich, und man fühlt in der Tiefe einen Abszeß. Dieser bricht eines Tages nach außen durch und entleert eine größere Menge rahmigen grünlichgelben Eiters, in dem oft einige Fasern oder Periostfetzen schwimmen. Diese profuse Eiterung dauert einige Zeit, während der gewöhnlich das Fieber nachläßt. Unter weiterer, allmählich abnehmender Eiterung verschwindet dann schließlich das Fieber, rezidiviert aber oft in ganz unregelmäßigen Intervallen. Die befallene Extremität hat während dieser Zeit eine ganz auffallende Stellung angenommen. Besonders die Beine werden vollständig unbeweglich gehalten, die Hüft- und Kniegelenke etwas gebeugt, die Füße oft in Spitzfußstellung, der eine, erkrankte, Oberschenkel flektiert und abduziert, der andere, gesunde flektiert und adduziert. Einzelne Gelenke, besonders das Kniegelenk, schwellen an, werden schmerzhaft und verlieren ihre aktive und passive Beweglichkeit. Unterdessen schwinden allmählich die Ödeme und die diffuse Schwellung, und man fühlt nun den Knochen deutlich unregelmäßig verdickt durch die Weichteile. So tritt die akute Osteomyelitis in das **chronische** Stadium über. Die Verdickung der Diaphysen nimmt immer mehr zu. Während dieses Verlaufes kommen oft rezidivierende Fieberperioden vor, die Haut rötet sich wieder, es entsteht eine Fistel, aus der sich wieder mehr oder weniger Eiter und ab und zu auch ein kleines, zackiges weißgelbes Knochenstückchen, Sequester, entleert. So verläuft ohne Behandlung die Krankheit jahre-, ja jahrzehntelang, macht perioden-weise keine, dann wieder heftige Beschwerden. Die betreffenden Patienten haben sich unterdessen von der schweren Allgemeininfektion erholt und kommen entweder verhältnismäßig bald wieder auf die Beine, während die Beweglichkeit der Gelenke und die Muskeltätigkeit bis auf wenige Reste zurückkehren, oder sind unterdessen infolge hochgradiger Kontrakturen der unteren Extremität trotz des wiedererlangten guten Allgemeinbefindens ganz unfähig geworden zu stehen oder zu gehen. Ein Teil der Patienten aber geht schon im akuten Stadium unter hohem Fieber an der schweren Allgemeininfektion zugrunde.

### Pathologische Anatomie.

Eine derartig erkrankte Extremität auf der Höhe der Erkrankung, mit anatomischen Methoden untersucht, ergibt folgende Befunde:

Die Diaphyse ist in ganzer Ausdehnung oder zu einem größeren Teil umgewandelt in einen verdickten wulstigen, ganz unregelmäßig gestalteten Knochen, der hie und da Lücken und Löcher aufweist, durch die man in die Tiefe sehen oder mit der Sonde eindringen kann. Aus diesen Löchern dringt grünlichgelber Eiter, nach dessen Entfernung man in der Tiefe oft ein gelblich-weißes Knochenstück liegen sieht, das von den unregelmäßigen Rändern der Knochenlücken falzartig umschlossen wird, so daß es zwar oft hin und her bewegt werden, aber ohne Vergrößerung der Lücke nicht entfernt werden kann. Erweitert man eine solche Lücke — Kloake — oder meißelt ein größeres Fenster oder einen langen Spalt in die wulstige neugebildete Knochenmasse, so findet man meistens, daß diese den ursprünglichen Knochen teils mantelförmig umgibt, teils allmählich in ihn übergeht. Der abgestorbene Teil der Diaphyse, ist stellenweise oder ganz durch Gräben mit unregelmäßigen Rändern vom gesunden getrennt. Dringt die Öffnung bis in die alte Markhöhle ein, so findet man dort eine Ansammlung grünlichgelben Eiters. Wo dieser Eiter liegt, ist die alte Diaphyse entweder stark verdickt oder in eigentümliche zackige Sequester aufgelöst, an deren Rändern Zonen von Granulationen liegen. Wir sehen also, daß die Diaphyse teilweise zerstört (sequestriert) und von neugebildetem Knochengewebe umgeben ist. Im Gegensatz zu dem alten abgestorbenen gelblichweißen Knochen (Sequester) erscheint der neugebildete Knochen, die „Totenlade", rötlich porös und leicht brüchig.

Fig. 1. Osteomyelitis der Tibia mit Sequester und zahlreichen Fisteln.

Diese überaus charakteristische Knochenerkrankung wird meistens hervorgerufen durch den Staphylococcus aureus allein oder in Verbindung mit anderen Bakterien. Diese können in den Knochen gelangen aus einem benachbarten Eiterherd oder durch direkte Infektion von einer Wunde aus, die bis ins Knochenmark reicht, wie z. B. bei komplizierten Frakturen, oder 3. auf dem Wege der Blutbahn von einer entfernten Eintrittspforte aus.

Die beiden ersten Invasionsmöglichkeiten sind leicht einzusehen, schwieriger ist es, sich die hämatogenen Infektionen vorzustellen, resp. den Ausbruch der Erkrankung an einer bestimmten Stelle zu verstehen. Es ist experimentell nachgewiesen, daß die eingedrungenen Bakterien, besonders die Staphylokokken, gerade im Knochenmark festgehalten und meistens dort unschädlich gemacht werden. Die Eintrittspforten können vor allem die Tonsillen oder der katarrhalisch affizierte Nasen- und Rachenraum oder die Lunge (Pneumonien), oder die Haarbälge mit den von ihnen ausgegangenen Furunkeln sein. Von dort werden die Staphylokokken und Streptokokken aufgenommen und in der Blutbahn weiter getragen. Auffallend ist aber und bleibt noch zu erklären, weshalb im Gegensatz zur Tuberkulose hauptsächlich die Diaphysen erkranken und weshalb trotz der Häufigkeit des Eindringens von Staphylokokken die Osteomyelitis verhältnismäßig selten ist und bei hämatogenen Infektionen fast ausschließlich Kinder und Adoleszenten befällt. Nach den Lexerschen Untersuchungen über die Blutversorgung der Knochen und die Häufigkeit der Knochenherde muß man annehmen, daß sowohl in die Gefäße der Diaphysen wie der Metaphysen Staphylokokken hineingeraten. Einzelne Kokken werden durch die relativ weiten Gefäße durchschlüpfen und im Knochenmark dann vernichtet werden. Wenn also an diesen Stellen eine Osteomyelitis entstehen soll, müssen noch andere Umstände hinzukommen, um hier den Bakterien zu helfen und den Körperzellen in den Rücken zu fallen. Diese muß man in folgenden Tatsachen sehen: Die Staphylokokken wachsen in kleinen Häufchen oder Träubchen, infolgedessen bleiben sie eher an einer Stelle, wo das Gefäßlumen durch Teilung schnell abnimmt, und der Blutstrom verlangsamt wird, hängen und überwinden an dieser Stelle durch ihre große Zahl die sich wehrenden Körperzellen. Ferner müssen wir in einzelnen

Fällen eine besondere Virulenz annehmen, durch die vielleicht die eingedrungenen Bakterien erst an einer anderen Körperstelle desselben oder eines anderen Schwerkranken für das betreffende Individuum pathogener geworden sind. Außerdem können die Körperzellen wenigstens an Ort und Stelle geschädigt sein, wenn dort ein Trauma durch Gefäßruptur ein Hämatom und dadurch eine bessere Bedingung für die Entwicklung der Bakterien geschaffen hat. In der Tat spielen Fall und Stoß bei der Entstehung der eiterigen Osteomyelitis eine große Rolle. Deshalb tritt sie besonders oft an der freien Tibiakante auf. Wenn das nicht der Fall ist, können auch durch Mischinfektion oder eine vorübergehende oder nachfolgende Infektion mit anderen Bakterien die betreffenden Körperzellen schon soweit geschwächt sein, daß sie den nun einwirkenden Staphylokokken leichter unterliegen.

Kurz, es entwickelt sich nun in der Diaphyse ein Eiterherd und breitet sich als Markphlegmone oft bis in die Metaphysen aus, oder es entwickelt sich dieser Herd in der Metaphyse und breitet sich nach der Diaphyse hin aus. An der Epiphysenfuge macht er im allgemeinen Halt, oft aber erst, nachdem diese nekrotisch geworden und ihre Lösung eingetreten ist. Von hier aus dringt der Eiter durch die Haversschen Kanäle in die Kortikalis und durch diese unter das Periost, hebt es ab, durchbricht es stellenweise, gerät unter und zwischen die Muskulatur und bahnt sich schließlich als Fistel seinen Weg durch das subkutane Fettgewebe und durch die Haut. Auf seinem ganzen Wege zerstört er je nach dem Grade seiner Virulenz und der größeren oder geringeren Nähe die umliegenden Gewebe durch Nekrose oder regt sie zu Proliferation an. So entstehen die verschiedenen Sequester (totale, partielle, zentrale, periphere usw.), so die Totenlade durch das gereizte Periost, so die Kloaken in der Totenlade da, wo der durchdringende Eiter das Periost zerstört hatte, so die Fistelgänge.

In einzelnen Fällen kommt es bei wenig virulenten Bakterien, vor allem bei Staphylococcus albus von Anfang an nicht zu den stürmischen Erscheinungen, und die zerstörende Wirkung der Bakterieninfektion tritt zurück hinter proliferierenden Reizwirkungen. Es tritt dann wohl Eiterbildung im Markraum, aber nicht Sequestrierung, sondern nur Verdickung des Knochens in der Nachbarschaft ein. So entsteht die bekannte spindelförmige Auftreibung des Knochens durch eine zirkumskripte Ostitis mit einem zentralen Knochenabszesse ohne Fisteln.

Für **die Diagnose** der Osteomyelitis ist demnach notwendig der Nachweis der Verdickung des Knochens, der Fistel, des grüngelblichen, rahmigen Staphylokokkeneiters, der Entleerung von kleinen Sequestern, des plötzlich einsetzenden fieberhaften Verlaufes. Differentialdiagnostisch kommen Tuberkulose und Lues in Betracht. Auch die Knochenlues macht Knochenverdickungen, aber im allgemeinen zirkumskriptere, spindelförmige, die langsamer und ohne hohes Fieber entstehen. Die Lues macht die Knochenaffektion oft symmetrisch, die Osteomyelitis nicht. Die Lues macht kaum solche charakteristische Fisteln und stößt nicht derartige Sequester aus. Bei der Lues finden sich meistens noch andere Stigmata. Vor der Verwechslung mit tuberkulösen Fisteln schützt uns die Knochenverdickung und der akut einsetzende Verlauf. Die chronische Osteomyelitis besonders der Knochenabszesse macht oft vage, rheumatoide Schmerzen, die jahrelang ohne Erfolg als solche behandelt werden können. Diagnostisch wertvoll ist der Perkussionsschmerz des Knochens, durch den man sicher Knochenherde nachweisen kann.

Hier möchte ich eine diagnostisch wichtige Beobachtung einschalten. Bei Osteomyelitis im oberen Drittel des Oberschenkels bei kleinen Kindern wird ganz regelmäßig das betreffende Bein in ganz bestimmter Stellung gehalten, nämlich: auswärts rotiert, rechtwinklig abduziert, der Unterlage fest aufliegend und im Knie rechtwinklig gebeugt. Diese ungemein charakteristische Haltung kommt bei kleinen Kindern sonst nur noch bei Oberschenkelbrüchen, akuten Hüftgelenk- und Schleimbeutelentzündungen und Ingninaldrüsenabszessen vor. Wenn also ein Kind in dieser Stellung zur Beobachtung kommt, wird die Differentialdiagnose zwischen Fraktur und Osteomyelitis leicht, aber die zwischen Osteomyelitis und eiteriger Gelenkentzündung schwerer sein. Der Perkussionsschmerz spricht für Osteomyelitis, der negative Röntgenbefund für akute Hüft- oder Schleimbeutelentzündung.

Für die Beantwortung aller dieser Fragen spielt das Röntgenbild eine große Rolle, denn mit seiner Hilfe können wir die Sequester, die Knochenverdickung, die Totenlade, sowie die Kloaken mit großer Sicherheit nachweisen. Sehr früh treten bei Osteomyelitis an der kranken Stelle Doppelkonturen infolge der periostalen Verdickung auf.

### Prognose.

Sich selbst überlassen, heilt der bis zur Knochenneubildung gediehene Prozeß fast niemals ganz aus, weil die in der Tiefe im Knochen sitzenden Sequester die Eiterung und Granulationsbildung erhalten und von selbst nur in den allerseltensten Fällen und meistens nur partiell ausgestoßen werden können. Infolge dieses späteren langdauernden Reizzustandes treten unförmige Verdickungen der Diaphyse und der Metaphyse auf, oft auch Verlängerungen der betreffenden Diaphyse, wenn der Entzündungsprozeß den Grad erreicht, daß seine Reizung die Epiphysenfuge zu energischem Wachstum anregt. Neben dieser Verlängerung der Diaphyse kommt es aber auch zu sekundären Verkürzungen, wenn die Epiphyse infolge der hochgradigen Ernährungsstörungen sich ablöst. Die Prognose ist immer ernst zu stellen, sowohl quoad vitam — denn ein Teil der Patienten geht früh infolge der akuten Allgemeininfektion, ein anderer an den immer drohenden Metastasen zugrunde, ein dritter verfällt in dauerndes Siechtum infolge der fortwährenden Fisteleiterung — als auch quoad functionem, weil Deformitäten sehr oft zurückbleiben.

### Die osteomyelitischen Deformitäten,

die während des Verlaufes dieser Krankheit sowohl im akuten wie im chronischen Stadium entstehen, sind sehr zahlreich und sehr verschieden zu beurteilen, je nach dem Sitz und der Zahl der primären Herde. Sie können verhältnismäßig ganz harmlos sein, z. B. die Tibianekrose, die als Deformität die Funktion der Extremitäten kaum beeinträchtigt, oder bis zur schwersten Krüppelhaftigkeit des betreffenden Individuums führen. Wir müssen zwei große Gruppen unterscheiden: 1. die Gruppe derjenigen, bei denen infolge der Lokalisation des Prozesses die betreffenden Extremitäten durch den osteomyelitischen Prozeß selbst direkt deformiert wirden, 2. die Gruppe derjenigen, bei denen indirekt durch den osteomyelitischen Prozeß wegen der Schwere der Erkrankung während der Prostration

sich Deformitäten entfernt von der Lokalisation des Prozesses infolge von langdauernder Zwangshaltung entwickeln.

Bei dieser zweiten Gruppe werden im akuten Stadium teils willkürlich, teils reflektorisch besonders die unteren Extremitäten in Stellungen gebracht, die möglichst wenig schmerzhaft sind. Dabei spielt der drohende oder schon eingetretene Dekubitus eine große Rolle. Wenn diese Stellungen eine Zeitlang eingehalten sind, so werden sie durch die inzwischen eintretende Retraktion der Muskulatur und des Bindegewebes schließlich fixiert und so zu irreparablen Kontrakturen. Die gefährlichste von diesen ist die Kombination von hochgradiger Abduktion und Flexion der Hüfte, rechtwinkliger Flexion im Kniegelenk und Spitzfußstellung auf der einen Seite, mit Adduktion und Flexion der Hüfte, Flexion im Kniegelenk und Spitzfußstellung auf der anderen Seite. Es entsteht dann eine so „windschiefe" Gestalt des Patienten, daß er kaum sitzen, geschweige stehen oder gehen kann. Entwickelt sich in der erkrankten Hüfte eine hochgradige Adduktion, so ist die Ursache meistens eine Destruktionsluxation.

Die Fixation in dieser Stellung ist ebenso ein charakteristisches Zeichen für mangelhafte Krankenpflege wie die resultierende Spitzfußstellung bei zahlreichen anderen mit langer Bettruhe einhergehenden Erkrankungen.

Die erste Gruppe der Deformitäten entsteht durch folgende Modifikationen der Osteomyelitis:

1. bei Schaftosteomyelitis treten auf
   a) stark verdickte und oft verlängerte Diaphysen, wenn die osteomyelitischen Herde bis zur Epiphysenfuge reichen;
   b) Spontanfrakturen mit starker typischer Dislokation hauptsächlich am Oberschenkel in der Mitte und am unteren Ende;
   c) Pseudarthrosen infolge von Totalsequestern. Besonders am Oberarm habe ich einen solchen Fall gesehen, bei dem man den Oberarm geradezu spiralformig aufdrehen konnte. Derselbe hing wie ein Gummischlauch am Thorax herunter.
2. Bei metaphysärer Osteomyelitis kommt es
   a) infolge parartikulärer Knochenauftreibungen zu Störungen der Gelenkfunktionen;
   b) infolge parartikulärer Nekrosen zu Spontanluxationen und Subluxationen im Gelenk — Cubitus varus oder valgus, Genu varum oder valgum oder am Vorderarm, je nach der Beteiligung des Radius oder der Ulna zur Deformitäten der Hand im Sinne der Varus- und Valgusstellung mit Verbiegung des Vorderarmes in Pronations- oder Supinationsstellung (Klumphände usw.).
3. Bei Lokalisierung in der Wirbelsäule kommt es zu Folgen, die der Spondilitis tuberculosa ähnlich sind und häufig mit ihr verwechselt werden. Manchmal tritt die Erkrankung eines Dornfortsatzes allein auf. Diagnostisch wichtig ist, daß sowohl Klopf- oder Druckschmerz, aber kein Stauchungsschmerz vorhanden ist. Die Gefahr besteht in dem Übergreifen des Prozesses auf die Meningen und infolgedessen Auftreten eiteriger Meningitis.

Die **Behandlung** osteomyelitischer Deformitäten gehört wegen der widersprechenden Indikationen und der langen Dauer mit zu den schwierigsten und meist unbefriedigendsten der ganzen Orthopädie. Oft müssen wir uns bescheiden, wenn es gelungen ist, das betreffende Individuum nur zu „entkrüppeln".

Von einer Restitutio ad integrum ist, wenn erst die Deformität da ist, keine Rede mehr. Desto mehr Wert ist auf die Prophylaxe zu legen, aber auf eine „schneidige" Prophylaxe. Viele und schwere Deformitäten bei der Osteomyelitis können durch vermieden werden.

Sachgemäße Krankenpflege und energisches Eingreifen am Anfang zeitigen hier gute Resultate. Aber obenan steht die Erfüllung vitaler Indikationen. Bei osteomyelitischen Kranken im akuten Stadium ist das Leben immer mehr oder weniger bedroht, und ein großer Teil geht im akuten Stadium an den Folgen der schweren Infektion zugrunde. Gemeinhin werden wir die erste Aufgabe, die Lebensrettung durch operative Eingriffe, als die Aufgabe des Chirurgen ansehen. Und in der Tat kommen die frischen Fälle auch selten in Behandlung des Orthopäden, aber trotzdem müssen wir fordern, daß schon in diesem Stadium eine modifizierte orthopädische Behandlung einsetzt, um es nicht zu den oben geschilderten Kontrakturen kommen zu lassen. Diese perversen Stellungen müssen durch aufmerksame Krankenpflege, Lagerungsapparate etc. verhindert werden. Es ist schwer, in der bangen Zeit der schweren Erkrankung hierin das richtige zu treffen, aber das sanftmütige Verschieben der Maßnahmen, um dem Kind die Schmerzen zu ersparen, rächt sich für das ganze Leben des Patienten, besonders da bei der Osteomyelitis Resektion oder Osteotomie, die Ultima ratio des Orthopäden, oft wie wir später sehen werden, nicht anwendbar ist.

Während des akuten Stadiums hat der sorgfältige Arzt, der über die momentanen dringenden vitalen Indikationen nicht die Zukunft des Patienten außer acht läßt, vor allem drei Forderungen zu erfüllen:

1. daß keine Kontrakturen und Luxationen durch gewohnheitsmäßige Haltung im Bett entstehen;

2. daß kein Dekubitus vorkommt, der wieder die Ursache für alle möglichen Deformitäten werden kann;

3. daß der Prozeß nicht von der Diaphyse oder Metaphyse in das benachbarte Gelenk durchbricht. Die frühzeitige operative Eröffnung der Knochenmarkhöhle müssen wir aus diesem Grunde mit zu den prophylaktischen Maßregeln der Orthopädie bei der Osteomyelitis rechnen, obwohl sie meistens von den Chirurgen im engeren Sinne ausgeführt wird. Wenn irgendwo, so ist es bei dieser Erkrankung notwendig, daß der Chirurg mehr auf orthopädische Maßnahmen eingeht, und der Orthopäde mehr die rein chirurgischen Operationen beherrscht. Aber selbst diese klare Indikationsstellung der möglichst frühzeitigen Eröffnung des Knochenherdes wird wieder durchkreuzt durch die Möglichkeit, daß infolgedessen eine Spontanfraktur oder eine Pseudarthrose schlimmster Art entsteht.

Das zweckmäßigste Vorgehen scheint mir nach vielfachen Erfahrungen folgendes zu sein: Frühzeitige Eröffnung und breite rinnenförmige Aufmeißelung des betreffenden Knochens und dann noch in derselben Narkose Anlegung eines großen

Gipsverbandes mit Fenstern an den unteren Extremitäten, oder einer Gipshanfschiene an den oberen Extremitäten, in denen die Glieder in der Stellung festgehalten werden, in der sie selbst bei Versteifung noch brauchbar sind. Besonders ein hinteres Gipsnegativ beider unterer Extremitäten, des Beckens und des Rumpfes hat sich mir ausgezeichnet bewährt.

Ich halte dieses Verfahren für viel zweckmäßiger als Extensionsverbände, die dem Arzt viel mehr Arbeit machen, immer überwacht werden müssen und sich oft kaum anlegen lassen. Die Anfertigung dieser eben erwähnten hintern Schale ist sehr einfach; man macht einen Beckengipsverband vom Rippenbogen bis über die Zehen und schneidet ihn in der Frontalebene auf. Patient braucht dann nur in der hinteren Halbrinne zu liegen. In dieser Lage ist er vor allen unzweckmäßigen und schmerzhaften Bewegungen und vor der Entwicklung jeder Kontraktur geschützt; auch die Füße behalten ihre normale Stellung. Ein derartiger Patient läßt sich leicht transportieren, kann gebadet und wieder leicht in diese Schiene gebettet werden. Auch der Dekubitus wird auf diese Weise leicht vermieden.

Diese Vorsichtsmaßregeln sind bei der Osteomyelitis der unteren Extremitäten um so eher notwendig, als die Behandlung ja leider eine sehr langwierige ist. Der Knochen muß sehr weit aufgemeißelt werden, damit alles Krankhafte wirklich entfernt werden kann, und es vergeht lange Zeit, ehe die Wunde sich von der Tiefe aus schließt. Wenn die Hautwunde wieder zu schnell zusammenheilt, bleibt lange ein fistelnder und zu Retentionen neigender und Temperatursteigerung bewirkender Hohlraum zurück. Besonders am Oberschenkel machen uns diese Verhältnisse viel zu schaffen. Man soll den Knochen muldenförmig gestalten! Das geht in der Nähe des Kniegelenkes oft nicht und führt leicht zu Spontanfrakturen. In der letzten Zeit sind daher folgende Verfahren angewandt worden: Jodoformplomben, Implantation von Muskel und Fettlappen, vorsichtiges Abmeißeln eines Knochendeckels, Ausräumen und Säubern und Reinplantation desselben. Alle diese Verfahren, die nie im akuten Stadium, sondern erst nach längerer Fieberfreiheit in Frage kommen, können in einzelnen Fällen zum Ziele führen, in anderen versagen sie, wenn es nicht gelungen ist, vorher die hochvirulenten Bakterien total zu entfernen. Das Schlimmste ist, daß wir nicht sicher sind, daß nach längerer oder kürzerer Zeit abermals ein Rezidiv eintritt. Ich habe selbst mehrere Fälle beobachtet und behandelt, die vor ca. 20—30 Jahren, nach den Narben zu schließen, sehr ausgiebig exakt und mit gutem Erfolg operiert worden sind. Die ganze Zeit war Ruhe gewesen, bis unter hohem Fieber nach so langer Zeit abermals schwere Rezidive auftraten, die eine noch ausgiebigere Operation forderten.

Besonders schwierig ist die Frage, was wir bei den Fällen primär tun sollen, bei denen sich ohne genügende Knochenneubildung ein größerer Totalsequester ausstößt, und so die ganze Extremität unbrauchbar wird. Mir scheint es in solchen Fällen das zweckmäßigste, sofort einen sterilen Leichenknochen oder eine Immediatprothese von Zinn (Spitzy) von derselben Größe einzupflanzen. Wenn wir auch nicht die Hoffnung haben können, daß diese einheilen, erfüllen sie doch den Zweck, die Muskeln vor Retraktion zu schützen und die Extremität in einer annehmbaren Form so lange zu erhalten, bis das wachsende Periost eine neue Spange gebildet hat oder die Wunde so weit ausgeheilt ist, daß man nun zum definitiven Ersatz durch lebenden Knochen desselben oder eines an-

deren Individuum oder nach Küttners Vorgang einer nicht infizierten Leiche schreiten kann.

Jedenfalls müssen wir immer als erwiesen annehmen, daß, je frühzeitiger wir den Knochen aufmeißeln, desto sicherer einen Durchbruch des eiterigen Prozesses aus der Diaphyse nach der Epiphyse und von da ins Gelenk verhindern können.

Diejenigen **Deformitäten**, die sich im Verlauf der Osteomyelitis oder nach deren Ausheilung definitiv ausgebildet haben, sind hochgradige Kontrakturen und Knochenverbiegungen mit oder ohne Knochendefekte.

Bei anderen Krankheitsprozessen werden wir mit Redressement, Osteotomie und Resektionen gewöhnlich gute Resultate erzielen und diese durch Schienenhülsenapparate festhalten können; bei der Osteomyelitis aber ist das Redressement genau so zu verwerfen wie bei der Tuberkulose. Im abgelaufenen Stadium führt es zu keinem günstigen Resultat, weil wir trotz größerer Gewaltanwendung weder die knöchernen noch die bindegewebigen Verwachsungen richtig beseitigen können; bei noch bestehenden Entzündungserscheinungen aber werden dadurch oft sehr schwere lebensbedrohende Folgen heraufbeschworen.

Die Resektion, die sonst so vorzügliche Resultate gibt, ist bei der Osteomyelitis oft gerade dann nicht anwendbar, wenn das Gelenk noch Entzündungserscheinungen aufweist. Es kommt dann gewöhnlich nicht zur glatten Heilung, sondern zu einer langwierigen Fistelbildung, in deren Verlauf wir zu vielen Eingriffen ja oft zur Amputation gezwungen sind Wenn es irgend möglich ist, soll man in diesen Fällen die Osteotomie unterhalb oder oberhalb des erkrankten Gelenkes machen, aber auch nur dann, wenn die Osteotomie wirklich im Gesunden vorgenommen werden kann. Eine Osteotomie im kranken Gewebe heilt ebensowenig glatt wie eine Resektion. Deswegen muß unser Bestreben dahin gehen, erst ohne Berücksichtigung der Deformität den oder die Knochenherde operativ zur Ausheilung zu bringen und dann erst nach Jahr und Tag die noch bestehende Deformität in Angriff zu nehmen.

Sind dann die letzten Entzündungserscheinungen abgeklungen und zeigt sich bei der Operation das Gewebe wirklich frei von Eiter und Sequestern usw., dann können wir eventuell auch zur Knochentransplantation schreiten. Auf diese Weise lassen sich vielleicht die Verbiegungen der Vorderarme noch mehr als bisher verbessern durch Transplantation des einen defekten Knochens und Kontinuitätsresektion resp. Osteotomie des anderen Knochens.

Bei der Osteomyelitis der Wirbelsäule, der man in den letzten Jahren mehr Aufmerksamkeit geschenkt hat, ist man aktiver als bisher und, wie es scheint, mit gutem Erfolg vorgegangen und hat die Wirbelherde entfernt. Wichtig ist, daß der Duralsack, wenn er vorher nicht infiziert war, dabei nicht eröffnet wird. Das Vorgehen ist von Goebell ausführlich geschildert.

Kleine Herde der Epiphysen, die nach Garrè intermittierende Gelenkreizungen machen, sollen mit großer Schonung des Gelenkes exstirpiert werden. Nicht genug warnen kann man vor dem primären Schließen der Wunde durch die Naht. Auch die kleinsten Sequester und Herde besitzen oft eine überraschende Virulenz und führen zu schwersten Störungen. Alle diese Wunden müssen längere Zeit tamponiert werden.

Sind wir bei Pseudarthrosen und Defekten vor Sekundärinfektionen nicht sicher, so müssen wir den Schienenhülsenapparat anwenden. So lästig auch sonst ein solcher Apparat ist, leistet er aber bei Pseudarthrosen in diesen Fällen oft ganz Erstaunliches. Wenn wir ihn auch als Definitivum nur noch im äußersten Notfall wählen werden, nützt er jedesfalls als Provisorium bis zur operativen Erledigung und als Prophylaktikum gegen weitere Verschlimmerung der Deformität sehr viel.

**Literatur.**

Beck, Carl (Chicago), Chronic Osteomyelitis, Diagnosis and Treatment. Surgery Gynecolog. Orthopaedic. Februar 1910.

Binet, Trenel et Worms (Nancy), Les incurvations des os de l'avanthias consécutives a l'osteomyelite de leur extremité inferieur. Archiv de méd. des enf. Mai 1909.

Caminiti (Neapel), Della osteomielitis e della exstirpazione della scapole. Il Policlinic 1910.

Devraingue, L'osteomyélite aique, les nouveau. Annales de chirurg. et orthop., Tome XXII, p. 14.

Felten, R. (Wismar), Luxation einer Beckenhälfte. Heilung. Osteomyelitis als Spätfolge des Unfalles. Monatsschr. f. Unfallheilk. u. Invaliditätswesen 1909, Nr. 10.

Goebell (Kiel), Zur Diagnose und Therapie der akuten Wirbelsäulenosteomyelitis und der Meningitis spinalis purulenta. Deutsche Zeitschr. f.Chirurg., Bd.CVIII, S. 838.

Gundermann (Dresden), Über akute Wirbelsäulenosteomyelitis. Deutsche Zeitschr. f. Chirurg., Bd. CIX, S. 120.

Manzoni, A. (Mailand), Contributa alla studio della osteomielite dell'orso. Annali d'Ipocrati 1909, 18.

Motta, A. (Mailand), Osteomielite acuta stafilococcie dell' apofisi spinosa della vertebra dorsali. Clinica chirurg. 1911, No. 6.

Nelaton (Paris), Greffes musculaires employées à combles des cavités etc. Revue d'orthop. 1910, 3.

Rieder (München), Über Kombination von chronischer Osteomyelitis (Spina ventosa) mit Lupus. Fortschritte auf dem Gebiete der Röntgenstrahlen, Bd. XV, Heft 3.

Scalene, J., Il bacterium coli nella pathogen, della osteomyelite croniche recidivante. Gaz. intern. di medicin. chirurg. 1911, No. 19 u. 20.

Vanelli (Neapel), Contribut oalla cura della lesioni inflammat acute del calcagne. Gaz. internat. de med. et chirurg. 1910, No. 22.

## Die Tuberkulose der Knochen.

Die Tuberkulose der Knochen befällt wie die Osteomyelitis in der überragenden Mehrzahl Kinder bis zur Pubertät, entwickelt sich aber nicht wie jene hauptsächlich in den Diaphysen, sondern in den spongiösen Teilen der Knochen, den Meta- und Epiphysen der langen Röhrenknochen. Wegen dieses epiphysären Sitzes in der größten Nachbarschaft der Gelenke führt sie sehr häufig zur Gelenkentzündung mit nachfolgender Kontraktur. Infolgedessen ist sie diejenige Erkrankung, die sich nur mit wenig anderen in die Rolle zu teilen hat, schwere Deformitäten hervorzubringen.

Der Kampf gegen die Knochen- und Gelenktuberkulose ist daher wohl die größte und häufigste Aufgabe der Orthopädie, aber auch die schwierigste, weil hier mit der Beseitigung der Deformität an sich nicht das Ziel erreicht wird, sondern die sich oft widersprechenden vitalen und orthopädischen Indikationen zugleich berücksichtigt werden müssen. Nur klare Vorstellungen von der Ätiologie dieser Deformitäten schützt den Orthopäden einerseits vor der Anwendung sonst bewährter, in diesem Fall aber unbedingt verderblicher Maßnahmen, und gibt ihm andererseits wirksame Unterstützungsmittel für seine orthopädischen Intentionen in die Hand.

### Lokalisation, Verlauf und pathologische Anatomie der Erkrankung.

Die einzelnen Knochen und die einzelnen Teile der Knochen werden verschieden häufig befallen. Wir müssen unterscheiden zwischen

den langen Röhrenknochen, den kurzen Röhrenknochen und den kurzen spongiösen Knochen.

Die **langen Röhrenknochen,** zu ihnen gehören Humerus, Radius und Ulna, Femur, Tibia, Fibula und die Rippen und das Schlüsselbein, werden mit Ausnahme der Rippen häufig im **metaphysären** und **epiphysären Teil** selten in den Diaphysen befallen.

### Die Tuberkulose des Schaftes

der langen Röhrenknochen weicht von den anderen Lokalisationsformen der Knochentuberkulose ab und verdient besondere Erwähnung.

Sie tritt als Osteomyelitis tuberkulosa in zwei Formen auf, als primäre oder als sekundäre, von einem benachbarten tuberkulösen Gelenk oder Herd fortgeleitete. Nach Küttner ist die **primäre** Form sehr selten (1/3% von Knochen- und Gelenktuberkulosen). Die primäre Form entwickelte sich nach dem dort beschriebenen Fall subakut ganz unter dem Bild einer Tibianekrose bei einem 12jährigen Mädchen. Es bestand eine Verdickung der oberen Tibiahälfte, Fisteln und Sequester in der Tiefe. Auch das Röntgenbild wurde ganz im Sinne einer osteomyelitischen Tibianekrose gedeutet. Erst bei der Operation wurde infolge des eigenartigen zerfressenen Sequesters mit fest anhaftenden Granulationen der Verdacht auf Tuberkulose rege, der sich auch bestätigte. In den von anderen beschriebenen Fällen handelte es sich auch um Kinder. Küttner hält diese Form von Osteomyelitis für analog der Spina ventosa der Phalangen.

Die **sekundäre** fortgeleitete Form kommt häufiger vor. Sie entwickelt sich von einem Gelenk, z. B. vom Kniegelenk aus in die Tibia oder den Femur hinein, oder in beide zugleich, in längerer Ausdehnung das ganze Mark infiltrierend, und fand sich bei den von Küttner beobachteten Fällen fünfmal bei älteren Männern, dreimal im Femur, einmal im Humerus, einmal in der Tibia. Das Mark war in eine sulzige Granulationsmasse verwandelt, in der einzelne kleine Eiterherde lagen. Nach König schließt sich diese Form meistens fungösen Gelenkentzündungen mit offener Eiterung an, ist prognostisch sehr ernst und zwingt meistens zur Amputation, während die primäre Form schon durch Nekrotomie lokal beseitigt werden kann.

Während diese Diaphysenerkrankung der langen Röhrenknochen selten ist, werden die **kurzen Röhrenknochen** dagegen **Phalangen, Metakarpal- und Metatarsalknochen,** vorwiegend in der Diaphyse befallen.

Es entwickelt sich hier ebenso wie bei den langen Röhrenknochen eine tuberkulöse Osteomyelitis in der Mitte der Phalanx. Im Mark entsteht ein tuberkulöser Granulationsherd, der die Kortikalis innen annagt und die Höhle vergrößert, während außen an der am meisten gereizten Stelle der Peripherie periostale Auflagerungen entstehen. Auf diese Weise erscheint der Knochen wie aufgeblasen (Spina ventosa). Diese Verdickung kann sich in seltenen Fällen allmählich fast zur Norm zurückbilden, meistens bilden sich Fisteln aus und die ganze Phalanx wird zerstört.

Die kurzen Knochen, **Wirbelkörper, Karpal- und Tarsalknochen,** werden in derselben Weise wie die Epiphysen befallen und verändert. Am häufigsten werden die Wirbelkörper betroffen und verursachen so das Bild der Spondylitis. Die Tuberkulose der Handwurzelknochen zeichnet sich dadurch aus, daß sehr frühzeitig mehrere benachbarte Gelenke in Mitleidenschaft gezogen werden. Durch Infektion des Talus kommt es gewöhnlich zur sogenannten oberen und unteren Sprunggelenktuberkulose. Im Calcaneus kann der Herd längere Zeit isoliert bleiben.

Am **Becken** entwickelt sich die Knochentuberkulose isoliert im Sitzbein oder im ilealen Teil der Pfanne. Auch hier hat sie die

Neigung, auf das Hüftgelenk oder die Synchondrosis sacroiliaca überzugreifen. Im übrigen gestaltet sich der weitere Verlauf wie bei der Tuberkulose der Epiphysen.

Hier entwickeln sich meistens ohne oder unter geringem Fieber in der Spongiosa tuberkulöse Herde. Die Herde bestehen aus graurötlichen Granulationsmassen von kegel- oder kugelförmiger Form, von der Größe einer Linse bis zu einer Nuß, die oft an die Knochenknorpelgrenze heranreichen. Um die Granulationsherde herum sind die Knochenbälkchen etwas verdickt. Im Granulationsherde selbst sind die eingeschlossenen Spongiosabälkchen entweder vollständig verzehrt oder ebenfalls etwas verdickt, angenagt und in grusförmige Knochenstückchen umgewandelt oder als zusammenhängender größerer Marksequester im Granulationsgewebe eingebettet losgelöst. Ein solcher Herd kann eine Zeitlang unverändert, ohne größere Beschwerden zu machen, liegen bleiben. Mit der Zeit aber verkäsen die Granulationsherde im Zentrum, schmelzen ein, greifen auch auf die Nachbarschaft über und bahnen sich so allmählich einen Weg entweder ins Gelenk oder parartikulär nach außen und bilden eine Ansammlung von tuberkulösem Eiter unter der Haut, einen sogenannten parartikulären kalten Abszeß. Dieser bleibt nicht auf den Ort der Entstehung beschränkt, sondern bricht entweder nach außen durch oder breitet sich als Senkungsabszeß weiter nach unten aus. Der Abszeß wird umhüllt von der mit tuberkulösen Granulationen besetzten Abszeßmembran. Oft entwickelt sich dieser Abszeß in der präformierten Tasche eines Schleimbeutels. Allmählich verändert sich auch die Bedeckung dieses Abszesses, die Haut verdünnt sich an einer Stelle, und der tuberkulöse Eiter entleert sich nach außen. So entsteht eine parartikuläre Fistel, aus der sich trübseröses Exsudat mit Detritusmassen entleert.

Die tuberkulösen Granulationen sind charakterisiert durch das Vorkommen der mit zahlreichen Kernen versehenen Riesenzellen, in denen Tuberkelbazillen eingeschlossen sind.

Der sogenannte tuberkulöse Eiter enthält wenig Tuberkelbazillen und in seinem ursprünglichen Zustand sehr wenig Eiterkörperchen; erst wenn er sekundär (durch Fisteln) mit Staphylokokken und Streptokokken infiziert wird, ist er mehr im Sinne des heißen Abszeßeiters verändert.

Wenn, wie bei der Osteomyelitis, auch bei der Knochentuberkulose destruierende und regenerierende Prozesse nebeneinander laufen, überwiegen doch die destruierenden und erweichenden Vorgänge. Infolgedessen kommt es im Gegensatz zur Osteomyelitis nur zu geringer Entwicklung periostaler Auflagerung und Verdickung, am ehesten noch bei Kindern. Bei Erwachsenen fehlen an den großen Knochen die periostalen Auflagerungen fast vollständig, und die kariöse Zerstörung tritt in den Vordergrund.

## Symptome.

Unbedingt muß man daran festhalten, daß unkomplizierte tuberkulöse Knochenherde inmitten der Knochen eine Zeitlang vollständig symptomlos verlaufen können. Vor allem braucht nicht das geringste Fieber zu bestehen. Außerdem muß immer wieder dem hauptsächlich in der Praxis verbreiteten Irrtum entgegen getreten werden, daß man die Knochentuberkulose nur dann annehmen dürfe, wenn auch anderweitige Manifestationen der Tuberkulose vorliegen. Es ist zwar feststehend, daß ein mit Knochentuberkulose Behafteter irgendwo im Körper einen primären Herd haben muß, aber dieser Herd kann vollständig latent sein und wird oft erst bei der Sektion aufgefunden. Eine ausgesprochene Lungentuberkulose ist durchaus nicht die Bedingung zur Entstehung der Knochentuberkulose. Seit Königs Untersuchungen wissen wir, daß in einem ziemlich hohen Prozentsatz selbst bei Sektionen

nicht die geringsten Spuren nebenbei bestehender sonstiger Tuberkulose gefunden werden.

Ferner sei bemerkt, daß die Formen der Knochentuberkulose, die als Teilerscheinungen einer schweren Miliartuberkulose auftreten, uns hier nur in letzter Linie interessieren.

Die Knochentuberkulose entwickelt sich schleichend aus unbedeutenden Anfängen, wie wir es bei den ätiologischen Betrachtungen sehen werden. Symptome in aufsteigender Schwere machen die Knochenherde erst dann, wenn sie sich mehr der Oberfläche nähern, das Periost reizen, Weichteile durchtränken, parossale Abszesse und Fisteln bilden. Bei diesem Verlauf kommt es dann öfter zu flüchtigen „rheumatoiden" Sensatioen, Schmerzen bei Stoß und Schlag, Unlust zum energischen Gebrauch der Glieder. An den unteren Extremitäten tritt so oft das Symptom des sog. freiwilligen Hinkens auf, hinter dem nach meinen und anderen Erfahrungen fast stets ein verborgener parartikulärer Knochenherd steckt. Die Kinder wollen nicht laufen oder hören bald damit auf; oder sie fangen an zu hinken, obgleich scheinbar vollständig freie Gelenkbeweglichkeit besteht. Wenn erst eine zirkumskripte Auftreibung, ein kalter Abszeß oder eine Fistel vorhanden ist, dann ist die tuberkulöse Knochenentzündung zu diagnostizieren nicht schwer; vorher sind wir aber fast nur auf das Röntgenbild für die Diagnose angewiesen.

Oft wird von den Angehörigen ein Stoß oder Schlag als Beginn des Leidens angeschuldigt. Möglich ist, daß durch einen Schlag zunächst der geeignete Boden für die Ansiedlung des Tuberkelbazillus geschaffen wird, oft wird aber durch das Trauma ein schon vorher latent bestandener Herd bemerkt, und von dem Moment an beginnt im Bewußtsein des Kranken und in der Vorstellung der Angehörigen die Krankheit, weil jetzt Schmerzen vorhanden sind. Wahrscheinlich hat das Leiden aber schon lange vorher unerkannt bestanden und ist jetzt erst evident oder verschlimmert worden, indem ein Herd durch einen tüchtigen Stoß vielleicht dem Durchbruch näher gebracht wird. Diese Fragen sind für die soziale Gesetzgebung von großer Wichtigkeit. Wir nehmen jetzt eine traumatische Entstehung eines tuberkulösen Herdes an, wenn sich am Ort des Traumas innerhalb 6 Wochen die Tuberkulose manifestiert.

### Diagnose.

Die Diagnose muß so früh wie möglich gesichert werden. Es ist unter allen Umständen zu verwerfen, erst so lange zu warten, bis wirklich sogenannte schulmäßige Symptome vorhanden sind. Der Knochenherd muß bei seinem ersten Anfang gefaßt werden, dann kann er eventuell noch radikal beseitigt werden. Gerade das freiwillige Hinken, eine merkliche Differenz im Gebrauch der Arme gibt uns Verdacht genug, um unser ganzes diagnostisches Rüstzeug in Anwendung zu bringen. Das kann aber nicht in einer flüchtigen Sprechstundenuntersuchung abgeschlossen werden, dazu gehört Beobachtung in einer Klinik. Wenn man immer wieder das vollständig unbekleidete Kind im Gehen, Stehen und Liegen untersucht, beim Spielen beobachtet, wird einem doch einmal, irgendeine Abnormität auffallen. Selbstverständlich gehört dazu die Aufzeichnung der Temperatur und

Pulskurve bei vierstündiger Messung, wie sie in einer gut geleiteten Klinik üblich sind. Hat man irgendeine Extremität oder die Wirbelsäule oder das Becken in Verdacht, so werden wir nun nach dem Herd suchen.

Dazu brauchen wir eine genaue Analyse der an dieser Stelle statt findenden Bewegungen, vor allem ob sie im Gelenk aktiv und passiv auch im Vergleich mit der anderen Seite vollständig frei und normal sind. Ist die passive Bewegung im Gelenk auch in Narkose wirklich ganz frei, so ist damit schon die Gelenkbeteiligung ausgeschlossen. Aktive Bewegungseinschränkungen können sich aus parartikulären Knochen- oder Weichteilprozessen herleiten, die bei bestimmten Bewegungen Schmerzen oder Sensationen hervorrufen und reflektorisch die Bewegung einseitig, nicht konzentrisch, einschränken. Durch Palpation nach zirkumskripten Anschwellungen, Ödemen, Schmerzpunkten wird man die Umgebung erforschen. So suchen wir die Prädilektionsstellen, die Epiphysen der langen Röhrenknochen usw. ab. Jedoch oft ist palpatorisch nichts nachzuweisen, auch auf Druck wird man manchmal keine auffallende Reaktion bekommen, wenn der Herd mitten in den Epiphysen sitzt.

Aber der Schlag mit dem Perkussionshammer ist gewöhnlich ein ausgezeichnetes Mittel, einen versteckten Epiphysenherd aufzufinden. Selbst wenn Druck und Stauchung keine Empfindung bewirken, löst oft ein kurzer Schlag einen intensiven Schmerz in der Tiefe aus.

Auch am Ton soll man manchmal nach Bades Erfahrungen die kranke Stelle entdecken können. Der gesunde Knochen gibt bei der Perkussion harten Schenkelton, der kranke dumpfen, weichen Ton.

Soweit über die Diagnose bei den beginnenden Fällen mit vagen Symptomen. Die fortgeschritteneren Fälle zeigen entweder einen kalten Abszeß oder Fisteln, oder brechen nach dem Gelenk durch. Im ersteren Fall ist nun die Differentialdiagnose gegen Osteomyelitis zu stellen.

Die Osteomyelitis tritt akut mit heftigen Schmerzen und hohem Fieber auf, die Haut ist bei frischen Fällen gerötet, ödematös, bei chronischen Fällen an dem wesentlich verdickten Knochen mehr oder weniger adhärent.

Beim Durchbruch ins Gelenk kommen dann die Symptome der tuberkulösen Gelenkentzündung hinzu, über die wir später sprechen werden. Diese sind so charakteristisch, daß eine Verwechslung mit Osteomyelitis nicht vorkommen kann. Entscheidend ist immer, ob die Stelle des primären Herdes osteomyelitisch verdickt erscheint.

Das zweite wichtige diagnostische Hilfsmittel ist das Röntgenbild. Aber nur, wenn beide Körperhälften zu gleicher Zeit und ganz symmetrisch aufgenommen werden können, enthüllen sich die charakteristischen Merkmale: 1. zirkumskripte oder weiter ausgedehnte **Knochenatrophie** als Ausdruck der Erweichung und Rarefikation des tuberkulösen Knochens, 2. zirkumskripte feine **Verdickungen der Spongiosa,** umgeben von dunkleren und helleren Höfen. Die dunklen Höfe bezeichnen Wälle von Granulationsmassen, die sie umgebenden hellen Höfe reaktive Knochenverdickungen der Wände der Granulationshöhle, die in der Mitte der dunklen Höfe vorhandenen deutlicheren Spongiosazeichnungen und helleren Punkte sind als losgelöste nekrotische Spongiosateile, Marksequester aufzufassen. Erinnert sei hier an die kreis- oder halbkreisförmigen dunklen Schatten

auf dem Negativ bei Uratdrusen der Gicht, die dem Unkundigen eventuell Tuberkuloseherde vortäuschen könnten.

Sobald ein sicherer Epiphysensequester gefunden ist, ist die Diagnose Tuberkulose erbracht. Es muß aber betont werden, daß an der kranken Stelle meistens mehr Tuberkuloseherde vorhanden sind als das Röntgenbild zeigt.

An der Diaphyse der kurzen Röhrenknochen erscheint die typische Spina ventosa; die Phalanx ist innen ausgehöhlt und außen verdickt. Die epiphysären Herde machen, wie gesagt, röntgendiagnostisch keine Schwierigkeiten, wohl aber die Diaphysentuberkulose der kurzen Röhrenknochen, da Osteomyelitis, Syphilis und Tuberkulose an den Phalangen und Metakarpen und Metatarsen ganz ähnliche Bilder geben. Aus dem Röntgenbild allein wird deshalb die Diagnose nicht zu stellen sein. Symmetrische Ausbreitung des Prozesses auf verschiedene Phalangen spricht für Lues, akuter fieberhafter Verlauf der Grundkrankheit für eine Teilerscheinung der Osteomyelitis.

Auch ist als charakteristisch für die Osteomyelitis festzuhalten, daß bei ihr die periostalen Wucherungen ungleich größer, schärfer und intensiver sich auf dem Röntgenbild abbilden.

## Ätiologie.

Einzelheiten des Verlaufes, der Symptome und der diagnostischen Tätigkeit werden erst klar werden, wenn wir die Ätiologie uns kurz zur Vorstellung bringen.

Der Urheber für die Knochentuberkulose ist der Tuberkelbazillus, der aber in den allermeisten Fällen nach seinem Eindringen kaum primär eine Knochentuberkulose macht, sondern erst auf Umwegen diese Verheerungen im Knochen anrichten kann. Im Verhältnis zu den massenhaft in der Umgebung des Patienten vorhandenen Tuberkelbazillen, besonders bei zugleich bestehender Lungentuberkulose, ist die Knochentuberkulose nicht so häufig. Auffallend ist es, daß ihre Anfänge fast immer in das Kindesalter zurückreichen.

Als feststehend muß angenommen werden, daß die Knochentuberkulose meistens **auf dem Wege der Blutbahn** entsteht, wenn auch Verschleppungen auf dem Wege der Lymphbahnen vorkommen. Es besteht eine auffallende Übereinstimmung zwischen der Gefäßversorgung der wachsenden Knochen, wie sie von Lexer so klar dargestellt ist, und den primären Knochenherden.

Wenn wir nun annehmen würden, daß der einzelne Bazillus den primären Knochenherd erzeugte, so müßten diese Herde sich überall im Knochen etablieren, was aber den Erfahrungen widerspricht. Der einzelne Bazillus scheint demnach im Knochen und im Gelenk schlechte Ansiedlungsbedingungen zu finden. Es läßt sich verstehen, daß er infolge seiner Kleinheit selbst durch die kleinen Kindergefäße hindurchschlüpft, ohne irgendwo im Knochen festgehalten zu werden. Alle Erfahrungen sprechen dafür, daß erst eine ganze Kolonie oder ein mit Tuberkelbazillen imprägnierter Brocken eines zerfallenen Gewebes (Drüsen- oder Lungengewebes) es ermöglicht, eine Ansiedlung zu bewirken. Durch einen solchen, in den Kreislauf gebrachten, bazillentragenden Embolus kann ein ganzer Bezirk einer Endarterie von der Zirkulation abgeschlossen und zugleich in-

fiziert und schließlich unter der bekannten Bildung von Marksequestern nekrotisch werden. So erklärt es sich, daß gerade in den Meta- und Epiphysen, wo auf den Lexerschen Bildern die Endverzweigungen der Arterienbäumchen deutlich als bestimmt begrenzte Bezirke auffallen, die Emboli stecken bleiben und sekundäre Herde hervorbringen. So erklärt es sich ferner, daß, im Gegensatz zu den langen Röhrenknochen, die kurzen Röhrenknochen in den Diaphysen befallen werden, denn bei letzteren verzweigt sich das verhältnismäßig stark eintretende Gefäß schnell in mehrere kleine Endarterien und nimmt infolgedessen sehr schnell an Kaliber ab, während bei den langen Röhrenknochen, bei der bekannten dichotomischen Teilung der Arterie, die Volumenabnahme langsamer erfolgt und die kleinen Emboli also viel weiter nach den Epiphysen zu geschwemmt werden können, ehe sie stecken bleiben.

Neben dieser hämatogenen Entstehung der Knochentuberkulose kommt in einzelnen besonderen Fällen auch noch die auf dem Lymphwege in Betracht. Es scheint, daß die Fernwirkung z. B., von Bronchialdrüsentuberkulose und Knochentuberkulose mehr auf dem Wege der Blutbahn, dagegen die Infektion aus der direkten Nachbarschaft mehr auf dem Wege der Lymphbahnen stattfindet, z. B. bei Spondylitis der Lendenwirbelsäule von den Mesenterialdrüsen aus.

Heute wird für einen großen Teil der Knochen- und Gelenktuberkulose die **primäre Tuberkulose der Bronchialdrüsen** als Quelle angesehen. Diese Annahme befriedigt sehr, denn damit wird manches Auffallende erklärt: das latente Verhalten des primären Herdes, der leichte Einbruch in die Blutbahn und das spätere vollständige Verschwinden der übrigen klinischen Manifestationen der Tuberkulose bis auf den betreffenden Knochenherd. Wenn wir solche bazillen tragende Emboli als die Urheber der Knochentuberkulose annehmen können wir auch verstehen, daß eine symmetrische Affektion wie bei der Lues kaum möglich ist und die Tuberkulose sich gerade dadurch auszeichnet, daß die Infektion zwar multipel, aber asymmetrisch an den verschiedensten Teilen auftritt.

## Prognose.

Die Prognose richtet sich zunächst 1. nach der Schwere der Infektion des primären Herdes, 2. nach der Zahl und der Ausdehnung der sekundären Knochenherde, 3. nach der Koinzidenz der Knochenherde mit Gelenkaffektionen, 4. nach dem Eintreten einer Sekundärinfektion des tuberkulösen Herdes, 5. nach dem augenblicklichen Stadium des betreffenden Herdes, ob er im Beginn, ob er in eitriger Einschmelzung oder in fibröser Abkapselung begriffen ist. Die Spontanheilung tritt meistens durch Abkapselung der Herde ein, so daß dadurch die Tuberkelbazillen an der Weiterverbreitung verhindert werden.

Diese Heilung ist aber eine ungenügende und bloß provisorische. Jederzeit kann der Prozeß von neuem aufflackern, weil die Tuberkelbazillen fast immer lebensfähig in den Knochenhöhlen liegen bleiben.

Aus alten, unbehandelten, mit starken Kontrakturen ausgeheilten Fällen mit großen Fistelnarben geht zwar hervor, daß auch auf dem Wege der Fistelbildung eine vollständige lokale Ausheilung der Knochentuberkulose stattfinden kann, aber nur mit großer Zerstörung und meistens vollständiger Unbrauchbarkeit der betreffenden Ex-

tremität. Ein großer Teil der Fistelkranken geht aber meistens vorher an sekundärer Infektion zugrunde.

### Therapie.

Die Therapie muß in erster Linie berücksichtigen, daß die Knochenherde immer eine primäre, mehr oder weniger latente Quelle haben, daß also das ganze Individuum als tuberkuloseverdächtig anzusehen ist. Daraus ist aber nicht der Schluß zu ziehen, daß infolgedessen jede Lokalbehandlung unnütz und überflüssig oder gar, daß jede Behandlung erfolglos ist. Denn es muß auch daran erinnert werden, daß die Primäraffektionen, hauptsächlich die Bronchialdrüsentuberkulose, in einem gewissen Prozentsatz schon vollständig ausgeheilt ist oder ausheilen kann. Der einzige erlaubte Schluß ist, daß, ebenso wie bei der Lues, Allgemeinbehandlung und Lokalbehandlung Hand in Hand gehen müssen. Die **Allgemeinbehandlung** gipfelt heutzutage in Luft- und Sonnenbehandlung und deren Ersatz, kombiniert mit Bädern und möglichster Kräftigung des Organismus, unter der aber nicht Mästung und Erzielung übergroßer Fettmassen zu verstehen ist. Die erstaunlichen Erfolge mit der Heliotherapie müssen jetzt jeden einsichtsvollen Arzt zur Anwendung dieses Mittels anregen.

Die **Lokalbehandlung** der Knochentuberkulose richtet sich nach folgendem Grundsatz: Wenn eine **radikale Eliminierung** des betreffenden Knochenherdes voraussichtlich möglich ist, ohne daß dadurch größere Verstümmelungen, Totalresektion oder Gelenkresektion oder gar Amputation notwendig werden, soll sie chirurgisch (operativ) ausgeführt werden, selbst wenn die Tuberkulose multipel auftritt. Die operative Entfernung der Herde darf dagegen nicht in Angriff genommen werden, wenn von vornherein feststeht, daß der sekundäre Herd nicht radikal entfernt werden kann.

Die Hauptrücksicht müssen wir auf das benachbarte Gelenk nehmen. Es würde unverantwortlich sein, einen Epiphysenherd, der das betreffende Gelenk noch nicht infiziert hat, bestehen zu lassen, bis er wirklich nach dem Gelenk durchgebrochen ist. Denn die Gelenktuberkulose ist ein ungleich schwereres Leiden als die reine unkomplizierte Knochentuberkulose (darüber weiter unten).

Andererseits ist es ein mindestens ganz überflüssiges Unterfangen, parartikuläre Herde auszukratzen, während daneben das tuberkulöse Gelenk operativ unberücksichtigt bleibt. Aus diesem an sich überflüssigen Eingriff wird meistens ein schädlicher, weil oft nun der Sekundärinfektion ein neuer Weg geöffnet wird. Die Behandlung der mit Gelenktuberkulose kombinierten Knochentuberkulose wird bei der Gelenktuberkulose erörtert werden.

Für die reinen unkomplizierten Knochenherde auch in der Nähe der Gelenke ist die beste Methode die exakte weite Freilegung des Herdes (selbstverständlich ohne das Gelenk zu eröffnen) und radikale Ausräumung mit Meißel, scharfem Löffel usw. im Gesunden. Das läßt sich um so eher durchführen, je früher wir die Knochentuberkulose in Behandlung bekommen. Was für Erfolge man mit dieser Methode haben kann, beweisen die Resultate Waldströms bei der operativen Entfernung der Sequester aus dem Schenkelhals. Sobald die Knochenhöhle vollständig gesäubert und geglättet ist, vorausgesetzt, daß vorher keine Fistel (die immer als der Sekundärinfektion

verdächtig anzusehen ist) bestanden hat, ist der sofortige Schluß der Wunde durch Naht ohne Tamponade das beste Verfahren, allenfalls darf man 24 Stunden ein Glas- oder Gummidrain liegen lassen. Die Drainage empfiehlt sich besonders dann, wenn die Knochenhöhle mit konzentrierter Karbolsäure und Alkohol ausgetupft wurde. Eine Tamponade ist in diesen Fällen unzweckmäßig. Man kann auch Kampfer, Naphtholglyzerin oder eine Jodoformplombe anwenden, aber von wesentlichem Einfluß ist nur die exakte Säuberung und der primäre Schluß der Wunde.

Die Knochenherde, die **entfernter von den Gelenken** liegen, von denen wir keine direkte Kommunikation mit dem Gelenk zu befürchten brauchen, werden wir auch dann operativ angehen, wenn durch Fisteln Sekundärinfektion schon eingetreten ist. Hier können wir viel rücksichtsloser vorgehen, ohne Schaden anzurichten. Selbstverständlich dürfen derartige Wunden wegen der vorhandenen Sekundärinfektion nicht primär geschlossen werden. Hier sind natürlich die vorhin angeführten Hilfsmittel zur Unterstützung der Heilung erst recht angebracht.

Fig. 2. Spina ventosa des rechten Zeigefingers und 4. Fingers.

Die **Spina ventosa** werden wir unter allen Umständen aufmeißeln und zwar an der lateralen Seite der betreffenden Phalanx usw., die Granulation entfernen, die Knochenhöhle mit Karbol oder Jodoform oder Kampfernaphthol austupfen und entweder, wenn sie vorher noch geschlossen war, wieder exakt vernähen, oder wenn sie schon infiziert war, tamponieren und per granulationem heilen lassen. Jedesfalls soll man sich aber hüten, voreilig den ganzen Knochen zu entfernen, weil dann mindestens große Verkürzungen des Fingers und oft Unbrauchbarkeit desselben zurückbleibt.

Ist es doch einmal notwendig, die ganze nekrotische Diaphyse herauszunehmen, so kann versucht werden, durch eine interimistische Prothese die Verkürzung der Weichteile so lange zu verhindern, bis unter aseptischen Verhältnissen eine Knochentransplantation ausgeführt werden kann. Selbst wenn ein benachbartes Gelenk mit ergriffen ist, kann durch Transplantation eines Zehengelenkes wieder eine ausgezeichnete Funktion des Fingers erzielt werden.

Fisteln können nur dann sich für immer schließen, wenn der ursprüngliche Herd beseitigt ist. Infolgedessen scheint mir das wahllose Fistelauskratzen und das Ausfüllen mit allen möglichen Chemikalien nur dann erlaubt, wenn wir nicht radikal vorgehen können, z. B. bei Fisteln,

die in Gelenke noch zu kleiner Kinder, bei denen eine Resektion noch nicht möglich ist, hineinführen.

Fisteln dagegen, die in den Knochen allein eindringen, werden von selbst heilen, wenn der Knochenherd beseitigt ist.

Bei **Abszessen** müssen wir zunächst eruieren, ob sie wirklich einem Knochenherd oder dem infizierten Gelenk oder infizierten Drüsen oder Sehnenscheiden entstammen. Durch Injektion von Jodoformglyzerin oder Jodipin oder Jodoformöl (Jodoform 10,0, Ol. oliv. 90,0) in den Abszeß oder die Fistel und nachfolgendes Röntgenphotogramm wirddieser Nachweis meistens möglich sein. Hat ein durchbrochener extraartikulärer Knochenherd den Abszeß herbeigeführt, so ist es am besten, nach Spaltung der Haut den ganzen Abszeß, wenn er nicht zu groß ist, in toto zu exstirpieren, die aufgedeckte Fistel und den Knochenherd nach den obigen Grundsätzen zu eliminieren und die Haut exakt zu schließen. Läßt sich der ganze Senkungsabszeß nicht exstirpieren, so soll er an einem Punkt, wo der Eiter leicht abfließen kann, aber die darüber liegende Haut am wenigsten verändert ist, punktiert und mit Jodoformglyzerin oder Jodoformöl gefüllt werden. Wenn der Zufluß von der Quelle fehlt, kommt er unter dieser Behandlung allmählich zur Ausheilung.

**Parartikuläre Abszesse,** die aus dem tuberkulösen Gelenk kommen, sind zu punktieren und mit Jodoformglyzerin oder mit Kampfernaphthol zu füllen. Verfasser kann die auf diese Weise erzielten guten Resultate anderer Operateure durch eigene Erfahrungen bestätigen. Aber leider ist die Gelegenheit zu solchen Erfolgen trotz der Häufigkeit der Knochentuberkulose nicht sehr oft gegeben, weil die Fälle meistens zu spät zum Spezialisten kommen und infolgedessen das benachbarte Gelenk schon sekundär infiziert ist.

## Die Syphilis der Knochen.

Wie die Tuberkulose tritt die Syphilis sowohl als Knochen als auch als Gelenkerkrankung auf, führt so zu Deformitäten und wird dadurch auch in den Wirkungskreis der Orthopädie einbezogen. Es ist erstaunlich, wie viel Deformitäten sich schließlich als syphilitischen Ursprunges herausstellen. Im Gegensatz zur Tuberkulose wird sie häufig nicht erkannt und segelt unter falscher Flagge. Man wird nicht irre gehen, wenn man einen größeren Prozentsatz der der Tuberkulose oder der Osteomyelitis zugeschriebenen Deformitäten auf das Konto der Lues setzt. Von der ausgiebigeren Anwendung der Wassermannschen Reaktion und einer kritischeren Prüfung der Röntgenbilder läßt sich noch manch bedeutungsvoller Aufschluß erwarten. Wir stehen hier erst am Anfang einer für die Orthopädie sehr fruchtbaren Arbeitsperiode.

Ebenso wie bei der Tuberkulose sind oft Knochen- und Gelenkerkrankungen diagnostisch und therapeutisch nicht auseinander zu halten resp. gehen in einander über.

### Die syphilitischen Erkrankungen der Knochen

sind entweder kongenital oder später erworben.

**Die kongenitale Syphilis der Knochen** kann entweder sofort bei der Geburt manifest sein oder offenbart sich erst später während

der Kindheit oder der Aduleszenz. Ein großer Teil der Foeten stirbt infolge luetischer Infektion schon im Uterus ab und wird als tote Frucht geboren, an der sich die syphilitischen Knochenveränderungen nachweisen lassen; ein anderer Teil wird lebend geboren, ebenfalls mit luetischen Veränderungen an den Knochen. Bei diesen ist die Erkrankung als Osteochondritis syphilitica oder als Periostitis syphilitica vorhanden.

Die **Osteochondritis** ist die ungleich häufigere Form.

Sie tritt an der Verkalkungszone zwischen Diaphyse und Epiphyse des wachsenden Knochens auf. Hier kommt es zu ungleichmäßiger Kalkablagerung und unregelmäßiger Markraumbildung. In den Zwischenräumen entwickelt sich ein graugelbliches Granulationsgewebe, „das die Knochenbälkchen zerstört und dadurch die Epiphysen von den Diaphysen lockert und schließlich löst".

Dieser Zustand der Verkalkungszone findet sich in annähernd gleicher Intensität symmetrisch an den Extremitäten und zwar am allerhäufigsten „am unteren Ende beider Femora, dann an den unteren Epiphysen beider Unterschenkel- und Vorderarmknochen und an der oberen Epiphyse des Femur und der Fibula, etwas seltener an der oberen Epiphyse des Humerus, sehr viel seltener an der oberen Epiphyse des Radius und der Ulna und endlich in der Reihe am meisten zurückstehend als konstant am geringsten betroffenen Teil, an der unteren Epiphyse des Humerus" (Fränkel).

Diese Osteochondritis kann vollständig der gewöhnlichen Beobachtung verborgen bleiben, weil eine äußere Auftreibung des Epiphysenfugengegend häufig fehlt; sie macht sich oft erst bemerkbar, wenn die Lösung der Epiphyse eintritt. Dann bewegt das Kind die betreffende Extremität nicht mehr, sondern läßt sie schlaff unbeweglich liegen, so daß sie wie gelähmt erscheint. Dieser Zustand wird als Parrotsche Lähmung bezeichnet nach dem Autor, der zuerst auf diese Affektion hingewiesen hat.

In welcher Weise sich diese Osteochondritis weiter entwickelt, und welche Formen sie bei den Individuen, die am Leben bleiben, später annimmt, ist bisher noch nicht genügend festgestellt. Diese Pseudoparalyse kann zwar, wie Spitzy dreimal beobachtet hat, unter einer spezifischen Behandlung vollständig, ohne irgendwelche dauernde Deformierung zu hinterlassen, ausheilen, vermutlich ist sie aber vielleicht öfter der Ausgangspunkt für manche, bisher noch rätselhafte Deformität; unproportionales Wachstum bestimmter Extremitäten der einen Seite, auffallendes Zurückbleiben im Längswachstum auf der anderen Seite werden wohl wahrscheinlich in einzelnen Fällen auf die Affektion zurückzuführen sein. Ob nicht manche eigentümliche Veränderung der Gelenkkondylen und Flächen von abgelaufener Osteochondritis sich herleitet, mag hier zur Frage gestellt sein.

Als zweite Form der kongenitalen Syphilis hatten wir oben die seltener vorkommende **Periostitis syphilitica ossificans** angeführt. Sie ist dadurch charakterisiert, daß die meistens vollständig normal konturierte Diaphyse umgeben ist von einem Mantel subperiostal neugebildeter Knochenmassen, die in der Mitte des Schaftes am stärksten sind. Die Knochenneubildung weist große Härte, Eburnisation auf. Dieser Prozeß kommt am häufigsten am Oberschenkel, Schienbein, Vorderarmknochen und an den Rippen vor und zeichnet sich durch seine symmetrische Lokalisation aus. „Die alte Kortikalis ist dabei

meistens in voller Schärfe vorhanden, kann aber streckenweise auch zur Einschmelzung kommen (Fränkel).

Diese Periostitis ist ebenfalls schon im Uterus vorhanden, wenigstens in ihren Anfängen, und entwickelt sich dann weiter ohne daß sie auffällt. Sie bleibt meistens so lange verborgen, bis infolge anderer Affektionen ein Röntgenbild notwendig wird, und sie dabei entdeckt, aber oft mißdeutet wird. Die bekannteste aus ihr resultierende Deformität ist die Säbelscheidenform der Tibia mit Verlängerung und Verkrümmung des Unterschenkels konvex nach vorn. Diese Konvexität kommt zwar auch bei der Rachitis vor, ist aber bei dieser Erkrankung im Gegensatz zur Lues meistens zugleich mit Varus- und Valgus-Verkrümmung des Unterschenkels kombiniert. Auch an den Phalangen kommt eine diffuse Ostitis vor, die aber nur auf den Röntgenbild dann zu diagnostieren ist, wenn man es mit dem eines normalen Kindes gleichen Alters vergleicht. Dann erst fällt die plumpere Form der Knochen auf.

Diese Knochenerkrankungen können zugleich mit anderen syphilitischen Manifestationen der Hutchinsonschen Trias aber auch allein vorkommen; im letzten Falle entgehen sie der Beobachtung um so mehr, als sie symmetrisch auftreten und der Inspektion und Palpation kaum einen Anhalt geben.

### Die Symptome

sind demnach, wie gesagt, oft wenig auffallend, und diese „deformierende" Syphilis wird lange Zeit hindurch nicht oder nicht richtig diagnostiziert, besonders, da auch noch andere Knochenerkrankungen ähnliche Erscheinungen hervorrufen können.

Die **Diagnose** der kongenitalen, nicht mit anderen luetischen Erkrankungen kombinierten Knochenlues basiert sicher nur auf zwei Untersuchungsmethoden, der Wassermannschen Reaktion und dem Röntgenbild, wenn man nicht Gelegenheit hat, bei einer Operation am exstirpiertem Gewebe mikroskopisch die luetischen Gefäßerkrankungen nachzuweisen.

Die Wassermannsche Reaktion wird aber in vielen Fällen kongenitaler Lues bei kleinen Kindern primär kaum anzuwenden sein.

So leicht man sich bei der erworbenen Lues zu diesen ausgezeichneten diagnostischen Hilfsmitteln entschließen und auch bei den betreffenden Patienten keinen Widerstand finden wird, so schwer wird diese Probe von den Eltern, deren ehelicher Frieden durch eine voreilige Einleitung dieser Untersuchungsmethode oft beeinträchtigt werden kann, zu erlangen sein, wenn man nicht durch ganz bestimmte Fingerzeige auf Lues hingelenkt wird. Nur auf eine Anämie und Atrophie hin gleich zum Blutabnehmen für eine Wassermannsche Reaktion zu greifen, werden meistens die Mütter nicht zugeben. Es kommt noch hinzu, daß nur der positive Ausfall der Wassermannschen Reaktion beweiskräftig ist.

Dagegen können wir unverdächtig jederzeit Röntgenaufnahmen machen und damit in den allermeisten Fällen eine absolut sichere Diagnose erzielen.

### Der Röntgenbefund.

Es ist das große Verdienst von E. Fränkel (Hamburg), die Röntgendiagnostik der kongenitalen Knochensyphilis vollständig ausgebildet

zu haben. Sein Atlas „Die kongenitale Knochensyphilis im Röntgenbild“ gehört mit zum absolut notwendigen Rüstzeug eines jeden Orthopäden, und an der Hand dieser Untersuchungen öffnet sich für die Orthopädie eine weite Perspektive.

Die letzten Konsequenzen dieser Forschung sind noch gar nicht abzusehen. Ihnen entstammen die oben angeführten Daten über die kongenitale Lues. Er hat mit Hilfe des Röntgenverfahrens die Wegnerschen Untersuchungen bestätigt und weiter ausgebaut Was Wegner durch Präparationsmethoden mühselig erforscht hat, ist in diesem Atlas ungemein übersichtlich niedergelegt und leicht und deutlich zugänglich. Die Veränderungen an der Wachstumszone in drei Stadien, die Periostitis ossificans, geben uns ein ungemein klares Bild des Prozesses. Hier sind bestimmte Forderungen über die Indikation und Lokalisation der Röntgenaufnahmen aufgestellt und vor allem auch die Differentialdiagnose zwischen Rachitis, Möller-Barlowscher Krankheit und Tuberkulose klar darstellt.

Wir müssen auf das Studium dieses Atlasses selbst verweisen, führen hier nur soviel an:

Die Osteochondritis luetica unterscheidet sich von der Rachitis, dem Kinderskorbut und der Tuberkulose in folgendem:

1. Die Rachitis und der infantile Skorbut erscheinen frühestens im 3. oder 4. Lebensmonat und machen dann erst Erscheinungen auf dem Röntgenbild, während die Osteochondritis mit den charakteristischen Röntgensymptomen mit geboren wird. „Finden wir also bei einem in den ersten Lebensmonaten stehenden Kinde röntgenologisch an der Epiphysengrenze einen entweder homogenen oder durch helleren Querstreifen unterbrochenen, nach der Diaphysenseite im ganzen gut begrenzten, epiphysenwärts zackigen bandartigen Schatten, so ist demnach der sichere Beweis für das Bestehen einer Osteochondritis syphilitica erbracht“ (Fränkel).

Weiter ist die Differentialdiagnose zwischen abgelaufener Osteochondritis und beginnender Rachitis, zwischen heilender Rachitis und in Rückbildung begriffener Osteochondritis syphilitica erörtert.

2. Von der Barlowschen Krankheit (Kinderskorbut) unterscheidet sie sich außer durch den späteren Eintritt der Barlowschen Krankheit im 4. Lebensmonat durch die diese Krankheit charakterisierenden subperiostalen Blutungen und die Infraktionen, besonders am oberen Schaftende der Schienbeine, die ebenfalls im guten Röntgenbild leicht zu erkennen sind.

Die Knochentuberkulose, selbst in Fällen multipler Ausbreitung, ist niemals eine Systemerkrankung des Skelettes. Infolgedessen gibt die symmetrische Erkrankung korrespondierender Knochen einen sicheren Anhalt für die luetische Erkrankung.

In bezug auf das Verhalten zwischen Rachitis und kongenitaler Lues ist von größter Wichtigkeit folgender Satz: „Der anatomische Nachweis einer Koinzidenz dieser beiden Erkrankungen ist bisher nicht erbracht“ (Fränkel).

## Die erworbene Syphilis der Knochen.

Die **Knochenerkrankung der erworbenen Lues** tritt bis auf wenige Ausnahmen erst jenseits der Adoleszenz ein. Schon im **sekundären** Stadium kann es zur **Periostitis luetica** kommen.

Es treten an Stirn und Scheitelbeinen, Tibia, Klavikula, Sternum flache elastische Buckel unter heftigen Schmerzen und Fieber auf, die eine Zeitlang be-

stehen und schließlich verschwinden können, ohne zu vereitern und ohne wesentliche Veränderungen am Knochen zu hinterlassen. Die Haut ist meistens unbeteiligt am Prozeß und normal. Pathologisch-anatomisch handelt es sich um gummöse Wucherungen „als gallertiges Gewebe in den innersten Periostlagen, von wo aus auch zapfenartige Fortsätze in die erweiterten Haverschen Kanäle eindringen" (Lexer).

Im **dritten Stadium der Lues** entwickeln sich sowohl **zirkumskripte** Periostitis gummosa, Ostitis und Osteomyelitis gummosa als auch **diffuse** Periostitis und Osteomyelitis gummosa.

**Die zirkumskripte Periostitis** führt unter sehr langsamem Verlauf ohne Fieber zu einem zirkumskripten Buckel (Gumma).

Von diesem aus dringt die gummöse Neubildung entlang den Knochengefäßen in die Kortikalis und schließlich ins Mark vor, zernagt in unregelmäßiger Weise den Knochen und führt einerseits zu flachen Sequestern, andererseits zu unregelmäßigen Knochenneubildungen in der Umgebung des Gummas. Ein Teil des Gummas zerfällt, wird resorbiert oder vereitert. Wenn der Eiter nach außen durchbricht, entstehen ausgedehnte Geschwüre, in deren Grunde der Knochen frei liegt. Das Endresultat ist dann eine zirkumskripte kariöse Zerstörung des Knochens mit umgebender Knochenverdickung. So gehen Periostitis und Ostitis gummosa ineinander über.

Es kann aber auch von vornherein im tertiären Stadium zu einer Osteomyelitis gummosa kommen.

Hier entwickeln sich im Knochenmark der Diaphysen oder in den Epiphysen zirkumskripte bis nußgroße blaurötliche Herde, in denen im Inneren das Knochengewebe einschmilzt, an der Peripherie sich aber spindelförmig verdickt. Es kann zur Bildung von Sequestern und Fisteln (auch ins Gelenk hinein) kommen. Diese Affektionen nehmen immer nur einen größeren oder geringeren Teil der Knochen ein, und befallen vor allem den Unterschenkel und Vorderarm.

Hierher gehört auch die Daktylitis syphilitica, die ganz dasselbe Bild macht wie die Spina ventosa. Man muß wohl bei diesen Daktylitiden zwei Gruppen unterscheiden, die eine derjenigen, die mehr durch zentrale Gummata, die andere derer, die mehr durch periostitische Auflagerungen entstehen.

Die **diffuse Periostitis** entwickelt sich hauptsächlich am Unterschenkel. Im Gegensatz zu der vorigen Gruppe wird der ganze Knochen, hauptsächlich die Tibia, aber auch die Fibula, Ulna und Radius, ziemlich gleichmäßig verdickt, es bilden sich unzählige, nebeneinander liegende Hyperostosen, so daß die Kortikalis zwei- bis dreifache Dicke der normalen hat. Der ganze Knochen verliert seine normale Konfiguration und wird plumper, verlängert sich um mehrere Zentimeter, nimmt meistens eine nach vorn konvexe Gestalt an, bleibt aber manchmal auch gerade, wenn die Fibula mit ergriffen wird.

Dieselben Veränderungen, die hier der tertiären Lues zugeschrieben werden, finden sich auf einzelnen Bildern des Fränkelschen Atlasses schon als angeborene Formen der Lues. Diese Tatsache regt nun die Frage an, ob nicht manche als tertiäre angesehene Formen schon kongenital vorhanden waren und erst als Lues tarda Erscheinungen gemacht haben.

Pathologisch-anatomisch haben wir bei der tertiären Form immer zwei nebeneinander laufende Prozesse luetische Karies und luetische Neubildung der Knochen dicht neben- und durcheinander.

Bei den kongenitalen Formen scheint die Knochenneubildung in den diffusen Periostitiden und Osteomyelitiden zu überwiegen und die kariöse Zerstörung nur selten vorzukommen, bei den erworbenen ist der kariöse Anteil des Prozesses recht beträchtlich.

### Symptome.

Die Symptome sind sehr charakteristisch; langsamer Verlauf mit größeren Schmerzen, die besonders Nachts oft sehr quälend sind, mit verhältnismäßig geringem Fieber; allmähliche zirkumskripte oder diffuse Verdickung des betreffenden Knochens. Wenn andere luetische Symptome vorhanden sind, wird kein Zweifel entstehen können, aber beim Fehlen anderweitiger Symptome und im Alter von 10 bis 15 Jahren wird die Diagnose oft nicht so einfach sein.

### Die Diagnose

muß auch hier aufgebaut werden auf der Wassermannschen Reaktion, dem mikroskopischen Nachweis der luetischen Gefäßerkrankung und auf dem Röntgenbild.

### Das Röntgenbild

zeigt in ganz ausgezeichneter Weise alle die Veränderungen, die vorhin geschildert sind; aber es muß mit derselben Kritik analysiert werden, wie bei den angeborenen Formen. Hier treten auf dem Röntgenbild differentialdiagnostisch in Konkurrenz die Tuberkulose, die Osteomyelitis purulenta, die Karzinommetastase und das Sarkom.

Mit der Tuberkulose ist gemeinsam die kariöse Zerstörung des Knochens; aber bei der Tuberkulose fehlen bei Erwachsenen meistens die periostalen Wucherungen und der Knochen ist in größerer Ausdehnung gewöhnlich atrophisch. Mit der Osteomyelitis purulenta ist gemeinsam die periostale Wucherung, aber diese Wucherung tritt bei der Osteomyelitis purulenta einerseits weder so zirkumskript, andererseits noch so diffus auf wie bei diesen Formen der Lues; so ist die Spindelform der gummösen Osteomyelitis, die nicht durchgebrochen ist, ungleich auffallender als bei der Osteomyelitis purulenta; höchstens macht einmal ein Knochenabszeß ein ähnliches Bild. Wenn bei einer eiterigen Osteomyelitis eine solche ausgedehnte diffuse Periostitis vorkommt, so wird sie meistens durch einen großen Totalsequester verursacht und ist fast niemals symmetrisch. Auch die ostemyelitische Fistel wird von dem mehr flächenhaften ulzerierten Gumma unschwer zu unterscheiden sein. Der osteomyelitische Eiter wird kaum zu verwechseln sein. Karzinommetastasen weisen derartige Periostitiden nicht auf.

Das periostale Sarkom zeigt gewöhnlich Spiculae im Röntgenbild, dem myelogenen fehlen die verdickten Wände des zentralen Gummas.

Hierzu kommt noch als Unterscheidungsmerkmal: bei der Osteomyelitis der akute Beginn mit hohem Fieber und schwerem Daniederliegen meistens in der Kindheit; bei der Lues die allmähliche Entwicklung mit geringem oder fehlendem Fieber im Alter der Erwachsenen. Vor allem aber hat die Lues immer die Tendenz **symmetrisch**, allerdings oft in verschiedenen Graden, das Knochensystem zu befallen. Man muß auch hier immer in größerer Ausdehnung beide Extremitäten röntgenographieren und wird selbst dann noch symmetrische luetische Veränderungen finden, wenn sie auch vorher durch andere Untersuchungsmethoden nicht nachzuweisen waren, während Tuberkulose, Osteomyelitis, Karzinom und Sarkom entweder einseitig oder asymmetrisch das Knochensystem befallen. Das entscheidende Wort spricht die Wassermannsche Reaktion; der Nachweis der Spirochaete pallida dagegen wird bei der tertiären Knochenform oft nur mit großen Schwierigkeiten möglich sein.

In der Nähe von Gelenken, besonders am Kniegelenk, sind zuweilen einseitig manchmal doppelseitig Gummen beobachtet worden, welche ohne Periost-

beteiligung cystenartige Zerstörungen des Knochens bis zu Apfelgröße mit Durchbruch in das Gelenk verursacht hatten, ohne daß es zu stärkerer klinischer Behinderung des betreffenden Gelenkes gekommen wäre. In solchen Fällen, von denen Preiser eine größere Anzahl beobachtet und im XII. Bd. d. Fortschr. a. d. G.-d. Röntgenstrahlen beschrieben hat, ist gerade der Widerspruch zwischen der guten Funktion und der im Röntgenbilde oft hochgradigen Knochenzerstörung für das Gumma differentialdiagnostisch verwertbar.

## Ätiologie.

Über die Ätiologie soll nur kurz erwähnt werden, daß alle die oben geschilderten Formen der Syphilis in letzter Linie durch die Spirochaete pallida Schaudinns, die vom Primäraffekt aus oder ererbt, sich im Körper verbreitet hervorgebracht werden. Für uns kommen außer den kongenitalen hauptsächlich die tertiären Spätformen, die durch das Gumma beherrscht werden, in Betracht. Auf seine pathologische Anatomie muß deshalb hier kurz eingegangen werden.

„Das **Gumma** ist eine Granulationsgeschwulst, welche die Eigentümlichkeit besitzt, sich in jedem Gewebe und an jedem Ort des Körpers einzeln oder mehrfach zu entwickeln. Indem es langsam zu Walnuß- oder Faustgröße heranwächst, wird der Mutterboden von einem zell- und gefäßreichen Granulationsgewebe durchwuchert. Tritt dann auf irgendeine Weise die Rückbildung des Knochens ein, so geht das durchsetzte normale Gewebe entweder mit zugrunde oder wird narbig verändert“ (Lexer).

„Die große Hinfälligkeit, welche der gummösen Neubildung eigen ist, beruht wohl zum größten Teil auf der spezifischen Erkrankung der sie ernährenden Gefäße (Vaskulitis und Perivaskulitis), deren Obliteration den Zerfall einleiten muß“ (Lexer).

## Prognose.

Es gibt wenig Erkrankungen, bei denen die Prognose so von der rechtzeitigen Therapie abhängt wie die luetische Knochenentzündung. Wir sind jetzt durch die Arbeit der letzten Jahre in der glücklichen Lage, die Lues heilen und die Heilung genügend kontrollieren zu können. Je früher diese spezifische Therapie einsetzt, desto schöner und vollkommener ist die vollständige Wiederherstellung selbst ausgedehnter Knochenveränderungen, ganz im Gegensatz zur Tuberkulose.

## Die Deformitätenbildung.

Als Folgen der Knochensyphilis sind folgende Deformitäten anzusehen:

1. Spontanfrakturen infolge der gummösen Ostitis und Osteomyelitis,
2. Säbelscheidenbildung der Tibia infolge diffuser Periostitis,
3. Verbiegungen am Vorderarm aus denselben Ursachen,
4. Spina ventosa infolge Osteomyelitis gummosa oder Periostitis,
5. Spondylitis infolge Ostitis und Osteomyelitis gummosa der Wirbelkörper,
6. spindelförmige Auftreibungen an den Schäften der langen Röhrenknochen infolge von Periostitis, Ostitis, Osteomyelitis gummosa circumscripta,
7. Deformitäten der Knie und Fußgelenkgegend infolge Epiphysenlösungen.
8. Genu valgum-Bildung durch Gumma ohne Epiphysenlösung (Preiser).

## Therapie.

Wenn irgendwo, so steht hier an der Spitze die Allgemeinbehandlung des Grundleidens. Hier würde es sich bitter rächen, wenn man rücksichtslos nur auf die Deformitäten losginge. Die exakte Diagnose ist ganz besonders notwendig, weniger um uns auf bestimmte orthopädische Maßnahmen hinzuführen, als uns von den meisten orthopädischen Eingriffen in diesen Fällen abzuhalten.

Sofortige orthopädische Intervention erfordern nur die Parrotsche Lähmung und die Spontanfraktur.

Nur wer die Ätiologie dieser Lähmung kennt, wird keine vergeblichen Versuche mit Massage oder Elektrizität machen, sondern eine leichte Papp- oder Gipshanfschiene anlegen und baldigst mit einer Allgemeinbehandlung anfangen.

Die Spontanfraktur wird kaum anders als mit Verbänden und Apparaten behandelt werden können. An der Spitze der Behandlung der Spontanfraktur scheint mir die Gipshanfschiene zu stehen. Sofortige Einleitung der Allgemeinbehandlung ist natürlich auch hier notwendig.

Bei allen übrigen syphilitischen Deformitäten ist zunächst die antiluetische Allgemeinbehandlung und erst später eventuell der chirurgische Eingriff notwendig. Nach vielen Erfahrungen ist bei Erwachsenen eine kombinierte Behandlung am zweckmäßigsten, die aber stets mit mehreren Salvarsaninfusionen zu beginnen hat. Es ist erstaunlich, wie selbst diffuse Periostitiden und Ostitiden sich nicht nur bessern, sondern sogar verschwinden, aber erst nach Monaten. Quecksilber und Jodkaliumapplikationen sind natürlich außerdem auch noch notwendig. Unter allen Umständen ist es empfehlenswert, einen erfahrenen Syphilidologen zu Rate zu ziehen, ihm jedoch die Behandlung der Knochen- und Gelenkdeformitäten nicht allein zu überlassen. Die Disziplinen haben sich doch zu sehr differenziert, als daß auch der erfahrenste Syphilidologe alle Konsequenzen dieser Affektionen übersehen könnte.

Mit chirurgischen Eingriffen soll man vorsichtig sein und sich nicht übereilen, denn es ist kaum glaublich, was alles an syphilitischen Erkrankungen ohne Meißel und Messer normal wird, andererseits ist es aber falsch, grundsätzlich, jeden operativen Eingriff ablehnen.

Heutzutage werden wohl die diffusen Periostitiden nur noch aus Unkenntnis wegen Verwechslung mit Osteomyelitis purulenta operativ in Angriff genommen werden. Dagegen machen die zirkumskripten gummösen Formen dann einen Eingriff notwendig, wenn in der Tiefe größere nekrotische Massen liegen. Da diese selbstverständlich von den antisyphilitischen Mitteln nicht mehr beeinflußt werden, dauert es doch zu lange, ehe das umgebende lebende Gewebe mit den Nekrosen fertig wird. Durch einen operativen Eingriff dagegen können sie schnell eliminiert werden. Die Wunden heilen dann unter der Allgemeinbehandlung schnell und gut zu. Die Säbelscheidentibia nach dem oft geäußerten Wunsch des Patienten unter dem Schutz der jetzigen wirkungsvollen Allgemeintherapie durch Operation (Kontinuitätsresektion usw.) mit gutem Erfolg zu beseitigen, muß noch weiteren klinischen Erfahrungen überlassen werden.

**Literatur.**

Ahrens, Verein der Ärzte Wiesbadens, 5. Okt. 1910. Berl. klin. Wochenschr. 1910, Nr. 41. Osteochondritis luetica.

Bergrath, Syphilitische Erkrankungen im Röntgenbild. Arch. f. Derm. u. Syph. 1910, Heft 2. Ref. Med. Klinik 1911, Nr. 33.

Blümel, Abnormes Längenwachstum in den langen Röhrenknochen bei hereditärer Lues. Diss. München 1911.

Bröcker, Ein Fall von angeblicher tabischer Spontanfraktur, kombiniert mit syphilitischer Gelenkerkrankung. Diss. Greifswald 1909.

Fränkel, E., Die kongenitale Knochensyphilis im Röntgenbild. Arch. u. Atlas d. normalen u. pathol. Anat. Ergänzungsband XXVI. Hamburg 1911.

Friedrich, Über Knochensyphilis im Röntgenbild. Zeitschr. f. Röntgenkunde, Bd. XII, Heft 1.

Fritsch, K., Die „Tibia en lame de sabre" als Folge der erworbenen Lues der Erwachsenen. Fortschr. auf d. Gebiet d. Röntgenstrahlen, Bd. XVI, Heft 1.

Köhler, Alban, Die normale und pathologische Anatomie der Hüftgelenke und der Oberschenkel in röntgenographischer Durchleuchtung. Arch. u. Atlas d. normalen u. pathol. Anat. Hamburg 1905.

Pfaundler, Pseudorachitisme syphilitique. Münch. Ges. f. Kinderheilkunde, 10. Febr. 1911.

Polak, Arthritis tabica. Ges. f. innere Med. u. Kinderheilkunde in Wien, 9. Nov. 1911. Münch. med. Wochenschr. 1911, Nr. 48.

Reiche, A., Ver. f. innere Med. u. Kinderheilkunde, Berlin, 31. Okt. 1910. Deutsch. med. Wochenschr. 1910, Nr. 47. Lues congenita.

Salamone, Sulle arthopatia sifilitiche. Anm. d. Med. nav. 1909, Nr. 3. Zeitschr. f. orthop. Chir. 1909, Nr. 24.

Schlesinger, Ges. f. innere Med. u. Kinderheilkunde zu Wien, 9. Dez. 1909. Berl. klin. Wochenschr. 1910, Nr. 1. Fieberhafte Spätlues (Ostitis luetica).

Spillmann, Syphilis osseuse. Paris b. Steinheil 1909.

Stühmer, A., Med. Ges. zu Magdeburg, 21. Okt. 1909. Münch. med. Wochenschr. 1910, Nr. 7. Über die ätiologische Bedeutung der Syphilis bei chronischen Gelenkerkrankungen.

Zur Verth, Knochenveränderungen bei Lues heridit. heranwachsender Kinder im Röntgenbild unter Berücksichtigung des chronischen Kniegelenkergusses. Zentralbl. f. Röntgen. 1911.

Wysecki, Kasuistische Mitteilungen über Gelenkerkrankungen bei Lues. Diss. Breslau 1910.

## Die Ostitis fibrosa

führt zu ganz grotesken Deformitäten. Die Ätiologie ist unklar. Die befallenen Knochen, meistens die Metaphysen des Oberschenkels und des Oberarmes, werden allmählich aufgetrieben, verbiegen sich an den unteren Extremitäten zu ganz gewaltigen Femora vara, so daß der Oberschenkel ungefähr die Form eines Hockeyschlägers annimmt. Die Muskulatur wird mehr oder weniger atrophisch. Im Verlauf kommt es öfters zu Spontanfrakturen. Das Leiden entwickelt sich meistens in der Adoleszenz, selten vor dem 10. Lebensjahr.

### Pathologische Anatomie.

Der Knochen erscheint wie aufgetrieben, die Markhöhle, mit Fasermark gefüllt, ist vergrößert und die Wandung verdünnt, mit Leisten und Vertiefungen durchzogen. Im Fasermark zahlreiche Hämorrhagien. Überall die Merkmale des Knochenschwundes und der Neubildung osteoiden Gewebes. In einzelnen Fällen ist die ganze Knochenhöhle mit Fasermark ausgefüllt, in anderen in eine Cyste mit gelbbräunichen Flüssigkeiten umgewandelt.

### Symptome.

Allmählich zunehmende hochgradige Verkrümmung ohne Fieber unter Schmerzen. Man fühlt und sieht den verdickten, aber ziemlich glatten Knochen durch die Weichteile hindurch. Verwechselung auch mit Chondromen möglich. Keine Fisteln.

### Die Diagnose

wird hauptsächlich durch das Röntgenbild gestellt, das die charakteristischen Merkmale des Knochenschwundes und der osteoiden Neubildung

darbietet. Besonders die charakteristischen Leisten und Vertiefungen in der Knochenwand und die glatten Konturen dieser Knochenteile treten sehr deutlich zutage. Aber auch auf dem Röntgenbilde können wir nicht unterscheiden, ob wir eine reine Ostitis fibrosa oder ein cystisches Chondrom oder Chondrofibrom oder eine Cyste vor uns haben.

Dagegen ist die Differentialdiagnose zwischen Osteomyelitis und Knochenlues leicht, weil die Knochenneubildung und die Sequester der ersten und die charakteristischen luetischen periostalen Auflagerungen der zweiten Erkrankung fehlen, und die Corticalis selbst nicht verdickt, sondern zirkumskript verdünnt erscheint.

Die **Prognose** ist quoad restitutionem ungünstig, allenfalls bleibt das Leiden eine Zeitlang stationär.

Die **Therapie** ist oft machtlos. Der Knochenherd nimmt meistens zu, und schließlich kommt es zur Spontanfraktur. Die eigentlichen Mittel zur Bekämpfung der Deformität sind kaum anzuwenden, Redressement und Osteotomie sind wegen der mangelhaften Heilungstendenz zu verwerfen. In einzelnen Fällen ist durch Aufmeißelung und Ausräumung und Jodoformglyzerin-Einreibung des Inneren der Knochenhöhle ein Effekt erzielt worden (Jenckel und Preiser), in anderen Fällen ist er nicht eingetreten. Oft bleibt nur die Amputation übrig. In der letzten Zeit sind günstigere Erfahrungen mit Knochentransplantationen (Küttner) gemacht worden, der endgültige Erfolg muß aber noch abgewartetet werden.

**Literatur.**

Decken, Zur Kasuistik der Knochencysten bei Ostitis fibrosa. Diss. Gießen 1909.
Frangenkeim, Ostitis fibrosa im Kindesalter. Beitr. zur klin. Chirurg., Bd. LXXVI, S. 41.
von Haberer, Zur Frage der Knochencysten, zugleich Beitrag zur freien Knochentransplantation. Archiv f. klin. Chirurg., Bd. XCIII, Heft 4, S. 791.
Haeberlin, Zur Kenntnis des Frühstadiums der sogenannten Ostitis fibrosa nebst Bemerkungen über das Wesen dieser Erkrankung. Beitr. zur klin. Chirurg., Bd. LXXIV, S. 59.
Konjetzny, Zur pathologischen Anatomie und Pathogenese der Ostitis fibrosa. Med. Gesellsch. in Kiel, 22. Juli 1909. Ref. Münch. med. Wochenschr. 1909, Nr. 40.

Die Ostitis der Perlmutterarbeiter[1]) soll hier nur erwähnt werden, obwohl sie praktisch keine besondere Bedeutung hat. Infolge des eingeatmeten Perlmutterstaubes bei der Bearbeitung kommt es zu Reizungen und Verdickungen des Periosts, die eventuell mit Lues oder chronischer Osteomyelitis verwechselt werden können. Schwere Deformitäten entstehen nicht. Die Prognose ist beim Aufgeben dieser Beschäftigung günstig, weil dann die Reizungen und Auftreibungen von selbst verschwinden.

## Knochenerkrankungen nach Typhus.

Im späteren Verlauf des Typhus kommt es manchmal unter erneutem Anstieg der Temperatur und zirkumskripten Knochenschmerzen zu multiplen osteomyelitischen Erscheinungen an den langen Röhrenknochen, am Becken, den Wirbeln und Rippen. Es bildet sich über dem betreffenden Knochen ein Infiltrat, schließlich ein Abszeß, aus dem sich ein rostfarbener Eiter entleert. Hinter diesem Abszeß stecken dann meistens zirkumskripte Nekroseherde. Chondritis, Perichondritis, Ostitis und Osteomyelitis werden so vom Typhusbazillus hervorgerufen. Wenn sie dem Typhus allein ihre Entstehung verdanken, sind die Knochenneubildungen und Sequester gering und meistens nur Abszesse vorhanden. Bei Mischinfektionen mit Staphylokokken unterscheidet sich der Eiter nicht von dem der gewöhnlichen Osteomyelitis.

Die **Ätiologie** bietet keine Schwierigkeiten. Die Typhusbazillen kommen aus den typhösen Darmgeschwüren in die Blutbahn und werden im Knochen usw. abgelagert wie die Staphylokokken bei der gewöhnlichen Osteomyelitis. Die Typhusbazillen können zugleich mit Staphylokokken eindringen, oder sie liegen schon von Anfang an ebenso wie in der Milz im Knochenmark und bringen erst eine Osteo-

1) Gussenbauer, Die Knochenentzündungen der Perlmutterdrechsler. Archiv f. klin. Chirurg., Bd. XVIII, S. 630.

myelitis durch später einwandernde Staphylokokken oder infolge eines schädigend einwirkenden Traumas hervor.

Die Diagnose gründet sich vor allem auf bestehenden oder abgelaufenen Typhus und den Nachweis des charakteristischen Eiters und der Typhusbazillen. Ob Typhusträger ohne einen Typhus durchgemacht zu haben, auch typhöse Knochenerkrankungen akquieren, steht dahin.

Verwechselt kann das Leiden mit der Osteomyelitis oder wegen der geringen Tendenz zur Knochenneubildung und wegen hartnäckiger Fistelbildung mit Knochentuberkulose werden. Manche von überraschend gut ausgeheilten Spondylitiden sind vielleicht solche typhöse Erkrankungen gewesen.

Die Prognose hängt hauptsächlich von der Mischinfektion ab. Die Behandlung ist die der Osteomyelitis. Eröffnung der Herde, Entfernung der Sequester.

**Literatur.**

Ardin-Delteil et Coudray, Premiers cas de spondylite typhique observés en France. Un cas de spondylite typhique infantile. La Pathologie infantile, 15. Sept. 1911, S. 193. Zeitschr. f. Orthop., H. 28, S. 628.
Hödlmeser, Typhöse Erkrankungen der Knochen und Gelenke. Zentralbl. f. Grenzgebiete 1901, S. 417.
Josefowitsch, Spondylarthritis typhosa. Charkow. med. Journ. 1911. Zentralbl. f. Chirurg. 1911, Nr. 27.
Schanz, Über Spondylitis typhosa. Archiv f. klin. Chirurg., Bd. LXI, S. 103.
Stender, Über zwei Fälle von Spondylitis typhosa. St. Petersburger med. Wochenschrift 1911, No. 19. Zentralbl. f. Chirurg. 1911, No. 27.

# Die chronischen Gelenkentzündungen, Kontrakturen und Ankylosen.

## Die chronisch traumatischen Gelenkentzündungen.

Gewöhnlich pflegen die Chirurgen unter Entzündung immer solche Veränderungen zu verstehen, die durch bakterielle oder chemische Reize entstanden sind. An den Gelenken kommen aber sicher Entzündungen vor, die durch den Reiz älterer oder jüngerer Hämatome ohne bakterielle Infektion sich entwickeln. Theoretisch können sie an allen Gelenken auftreten, praktisch kommen aber nur die größeren Gelenke, und von diesen das Kniegelenk am häufigsten in Betracht. Am **Kniegelenk** lassen sich auch die Verhältnisse am leichtesten übersehen und daher am besten schildern.

Gewöhnlich treten diese chronisch traumatischen Entzündungen nach einer Gelenkkontusion oder einer Gelenkdistorsion auf. Die **Gelenkkontusion** macht im allgemeinen größere intraartikuläre Hämatome als die Distorsion, weil bei der Distorsion das Hämatom oft peripher und außerhalb des Synovialsackes liegt und sich unter der Haut weiter verbreiten und schneller resorbiert werden kann, während bei der reinen Gelenkkontusion außer dem eventuellen subkutanen Hämatom noch ein rein intraartikuläres, vollständig nach außen abgeschlossenes Hämatom vorhanden ist. Durch Gelenkkontusionen kommt es zu Zerreißung von Synovialgefäßen, Knorpelquetschungen und Impressionen in die darunter liegende Spongiosa. Das auftretende Hämatom wölbt den ganzen Kapselschlauch vor und wird verhältnismäßig sehr langsam resorbiert. Allmählich scheiden sich im Hämatom Fibrinklumpen aus, die sich teilweise organisieren. Diese Körper und zu gleicher Zeit das veränderte Blutserum wirken reizend auf die Synovialis, und anstatt daß eine Resorption ein-

tritt, kommt es vielmehr von der gereizten Synovialis aus zu neuer Exsudatbildung. Infolgedessen wird die Kapsel noch mehr ausgefüllt und schließlich erweitert. Dieser sogenannte chronische Hydrops führt in vielen Fällen zu Schlottergelenken der mannigfaltigsten Art im Sinne des Genu varum und valgum, besonders aber des Genu recurvatum.

**Distorsionen am Knie** können besonders dann zum chronischen Hydrops führen, wenn bei dieser Gelegenheit einer, besonders der mediale Meniskus, mit betroffen wird. Wenn nämlich bei der Distorsion das mediale Seitenband gedehnt resp. zerrissen und zu gleicher Zeit der Unterschenkel nach außen und der Oberschenkel nach innen rotiert wird, kann der mediale Meniscus entweder in toto von der Kapsel losgerissen und disloziert oder auch an irgend einer Stelle zerrissen werden. Es kommt so am Meniskus selbst zu Reizungen und aseptischen Entzündungsvorgängen wie bei Wundheilungen. Infolge narbiger Schrumpfung seiner Konturen paßt dann der Meniskus nicht mehr genau an seine Stelle, oder er wird überhaupt infolge seiner Zer- oder Abtrennung verschoben und klemmt sich zeitweise ein. Durch beide Vorgänge kommt es wieder zu Synovialreizungen und Exsudatbildung — chronischem, rezidivierendem und intermittierendem Hydrops. Es können Monate verhältnismäßig wenig gestörter Funktion vergehen, bis plötzlich Einklemmungserscheinungen und neuer Hydrops auftreten.

Die **Diagnose** der Meniskusverletzung ist in vielen Fällen nicht mit Sicherheit zu stellen. Die charakteristischen Symptome scheinen zu sein Druckschmerz im medialen oder lateralen Gelenkspalt, vollständige Flexonsfähigkeit, unvollständige Streckfähigkeit. Die Palpation des hautwärts verschobenen Meniskus macht die Diagnose sicher, ist aber in sehr vielen Fällen nach den obigen Ausführungen nicht möglich, da der Meniskus oft ins Gelenk hinein verschoben wird. Der genaue Verletzungsmechanismus (Rotationen des Unterschenkels im Kniegelenk nach außen, des Oberschenkels nach innen), ist für die Diagnose von größter Wichtigkeit.

Diese Einklemmungserscheinungen können auch die Folgen anderer Traumen mit Knorpel- und Knochenabsprengungen sein oder von einer Osteochondritis dissecans herrühren. Charakteristisch ist für diese ebenfalls der intermittierende Hydrops, der oft ebenso schnell verschwindet wie er gekommen ist, aber immer wieder rezidiviert.

Bei der **Diagnose** kommt es darauf an, den traumatischen Hydrops vom tuberkulösen zu unterscheiden. Die Anamnese muß genau berücksichtigt werden, aber unglücklicherweise kann auch beim tuberkulösen Hydrops eine vorhergegangene Kontusion eine Rolle spielen. Ferner muß unterschieden werden, ob wir einen Erguß in den Schleimbeuteln oder im Gelenk selbst haben. Beim Kniegelenk läßt sich die Bursitis und die Gelenkentzündung mit Hilfe des Tanzens der Patella verhältnismäßig leicht auseinander halten.

Der chronisch traumatische Hydrops unterscheidet sich bei der Palpation durch zwei Momente vom tuberkulösen. Beim tuberkulösen Hydrops fühlt man die Kapsel an den Umschlagstellen, dem obern Rand des Recessus, an den seitlichen Rändern und am Tibia-

rand fast stets verdickt und etwas schmerzhaft, und wenn wir die Patella tanzen lassen, schlägt dieselbe weich wie auf Sammet auf den Pannus der Facies patellaris auf; dagegen beim traumatischen Hydrops sind die Umschlagfalten meistens weniger verdickt und nicht schmerzhaft, und die tanzende Patella schlägt hart auf den Knorpel selbst auf. Außerdem erscheinen beim traumatischen Hydrops die Konturen der ausgedehnten Kapsel meistens viel deutlicher durch die wenig veränderte Haut hindurch.

(Über Gelenkgeräusche, Gelenkkonfiguration bei den einzelnen Affektionen vgl. Ludloff, Die Diagnostik der Kniegelenksaffektionen. Jahreskurse für ärztliche Fortbildung 1912, Septemberheft.)

Die **Prognose** ist für den traumatischen Hydrops insofern ungünstig, als er von selbst nicht ausheilt, sondern die Neigung zur Vergrößerung und damit zu immer größeren Schlottergelenken hat. Die Meniskusverletzung peinigt und beunruhigt den Patienten durch die immer drohenden Einklemmungserscheinungen und bringt ihn unter bestimmten Verhältnissen geradezu in Gefahr. Bleiben die Einklemmungserscheinungen bestehen, so führen sie allmählich zu arthritischen Veränderungen im Gelenk mit chronischen Kapselverdickungen, Zottenbildung und Knorpelreizungen.

## Therapie.

Nach diesen Ausführungen ist es klar, daß in erster Linie das akute **Hämatom** beseitigt werden muß. In der ersten Zeit nach dem Trauma ist Bettruhe, leichte Kompressionen und Suspension zu empfehlen. Später — schon nach wenigen Tagen — Massage, erst sogenannte Einleitungsmassage des proximalen Gliedabschnittes, dann der ganzen Extremität. Zeigt sich keine Abnahme der Schwellung, dann baldige Punktion und Entleerung des Hämatoms.

Ist dieser Zeitpunkt verpaßt und das **chronische Schlottergelenk** einmal vorhanden, dann scheint mir das beste Verfahren der Schienenhülsenapparat zur Verhinderung der Vergrößerung des Schlottergelenkes. Der Apparat muß so gebaut sein, daß keine seitlichen Ab- und Adduktionsbewegungen und keine Überstreckung eintreten können. Vor der Anlegung des Apparates muß natürlich die Punktion des Ergusses vorgenommen werden. Es ist zweckmäßig, unter dem Schienenhülsenapparat einen komprimierenden Verband tragen zu lassen (Idealbinden, Gummikappe, Klebrobinden). Der Apparat ist allerdings eine Last, aber seine Wirkungen sind ausgezeichnet.

Ich habe mehrere Schlottergelenke vollständig ausheilen sehen, wenn der Apparat sorgfältig angepaßt war. Um wirklich seiner exakten Wirkung sicher zu sein, lasse man ihn mit einem Fußteil machen und führe ihn bis zum Tuber ischii, ohne ihn natürlich in diesem Falle entlastend zu gestalten. Von Apparaten, die nur die benachbarten Teile des Knies umschließen, habe ich noch nie einen richtigen Erfolg gesehen, weil sie sich meistens etwas herum drehen und infolgedessen zu viel Spielraum geben. Die oft angewandten Lederkniekappen haben mir bisher einen richtigen Dauererfolg nicht gebracht.

Bei der **Meniskusverletzung** ist dieser Apparat auch anzuwenden, nachdem bei frischen Fällen dieselbe Behandlung wie beim reinen Hämatom stattgefunden hat. Eine exakte Reposition des Meniskus ohne operative Eröffnung des Gelenkes ist Zufallssache, wie jeder einsehen wird, dem vielfache operative Erfahrungen zu Gebote stehen.

Alle angegebenen Mittelchen halte ich für vollständig gleichgültig. Man kann und soll im Anfang den Versuch machen, ob die Beschwerden sich nach Kompressionen, Suspension und Schienenhülsenapparat nicht bessern oder ausbleiben. In einem Teil der Fälle bleiben sie auch aus. Wenn aber öfter Einklemmungserscheinungen eingetreten sind, dann soll man sich kurz zur Operation entschließen. Ich selbst habe sehr viele Meniskusverletzungen im chronischen Stadium operiert und mich überzeugt, daß eine Restitutio ad integrum unmöglich ist. Vor der Eröffnung des Gelenkes hat man keine Ahnung von den intraartikulären Veränderungen und von den geradezu abenteuerlichen Stellungen, die der eingeklemmte Meniskus einnimmt; zusammengefaltet, verdreht, total losgerissen liegt er oft mitten im Gelenk oder, wenn nicht verschoben, ist er verdickt und geschrumpft. Nur der Unerfahrene kann infolge rein theoretischer Erwägungen raten, einen solchen Meniskus wieder anzunähen. Meistens ist die Naht überhaupt nicht möglich und wenn sie wirklich einmal gelänge, würden die Beschwerden nicht behoben sein. Die totale Exstirpation des betreffenden Meniskus hat sich mir am besten bewährt. Die Befürchtungen, daß nach seiner Exstirpation schwere Gelenkerscheinungen, besonders Arthritis deformans auftreten, halte ich nach meinen Erfahrungen für mehr theoretischer Natur. Nach Jahr und Tag habe ich Kniee, denen ein Meniskus auch von anderen Operateuren herausgenommen war, nachuntersuchen können, — außer einem unbedeutenden O- oder X-Bein, das infolge der Verschmälerung des Gelenkspaltes um die Höhe des Meniskus entsteht, habe ich an diesen Knien nichts Pathologisches entdecken können. Unter diesen Patienten befindet sich ein ausgezeichneter Alpinist mit kolossaler Muskulatur der Beine, dem vor mehreren Jahren auswärts der Meniskus entfernt ist. Trotzdem macht er seit dieser Zeit seine großen und anstrengenden Hochtouren genau so wie früher, und an seinen Knien sind auch mit Röntgenstrahlen nicht die geringsten arthritischen Veränderungen nachzuweisen. Bei jahrelang bestehenden Meniskusverletzungen habe ich bei der Operation öfter arthritische Veränderungen gefunden. Diese sind die Folgen langdauernden Reizes und wären wahrscheinlich nicht entstanden, wenn rechtzeitig operiert worden wäre.

Bei Eröffnung des Kniegelenkes behufs Meniskusoperation habe ich gelegentlich Veränderungen an den Plicae alares gefunden, Quetschungsmarken und Zottenbildungen. Diese Partien sind exstirpiert worden; für die eigentliche Ursache von Gelenkstörungen habe ich sie nicht halten können. Damit soll aber nicht bestritten werden, daß in einzelnen Fällen diese Falten infolge eines Traumas so verändert werden können, daß ihre Exstirpation notwendig wird.

**Literatur.**

Hirsch, Karl, Habituelle Luxation des äußeren Meniskus. Berl. klin. Wochenschr. 1911, No. 7.

Kenelin H. Digby, Displacements of the semilunar cartilager. Lancet, 15. Juni 1910.

Körber, Karl, Die Meniskusverletzungen des Kniegelenks. Deutsche Zeitschr. f. Chirurg., Bd. CVI, Heft 1—3.

Kroiß, F., Die Verletzungen der Kniegelenkzwischenknorpel und ihrer Verbindungen. Bruns Beitr. zur klin. Chirurg., Bd. LXVI, Heft 3.

Lévêcque, Ch., Les Lésions traumatiques des Menisques de l'articulatier des genou. Gaz. des Hopit., Oct. 1910.

Ludloff, Die Diagnostik der Kniegelenkaffektionen. Jahreskurse für ärztliche Fortbildung 1912 (3. Jahrgang), Septemberheft.

## Tuberkulöse Gelenkentzündungen.

Der Anteil der tuberkulösen Knochenentzündungen an den Deformitäten ist im vorigen Kapitel ausführlich auseinandergesetzt worden. Noch viel häufiger und viel wichtiger für die Orthopädie sind die tuberkulösen Gelenkentzündungen, die sich in gleicher Weise durch die Schwierigkeit und durch die Undankbarkeit ihrer Behandlung in bezug auf die Restitutio ad integrum auszeichnen. Der Erfahrene kann nur mit einer großen Portion Resignation, aber mit desto größerem Pflichtgefühl an die Behandlung gehen, um alle Hilfsmittel zu erschöpfen bei einem Leiden, das so große sozialeBedeutung hat.

In bezug auf die **Ätiologie** verweisen wir auf das über die Entstehung der Knochentuberkulose Gesagte. Wir müssen annehmen, daß die tuberkulösen Gelenkentzündungen entweder von der Epiphyse oder von der Synovialis oder von beiden zu gleicher Zeit aus entstehen.

Der Vorgang ist ungefähr folgender: Sobald sich in der **Spongiosa** die Tuberkulose als Tuberkel angesiedelt hat, wird in seinem Bereiche die Spongiosa entweder erweicht, oder teilweise sequestriert, und die Umgebung von tuberkulösen Granulationen durchsetzt; je nachdem nun der Herd tiefer oder mehr an der Knochenknorpelgrenze sitzt, wird der Knorpel später oder früher in seiner Ernährung gestört, hebt sich ab und wird partiell nekrotisch. An dieser Stelle tritt dann eine Kommunikation zwischen dem tuberkulösen Herd und der Gelenkhöhle ein. Die tuberkulösen Massen gelangen schließlich ins Gelenk und werden mit der Synovia in die Zotten und Falten der Synovialis, des größten Teiles des Gelenkes, hinein gerieben; so wird die Synovialis auf größere Strecken mit Tuberkulose infiziert. Primär wird auf dem Wege der Blut- oder Lymphbahn die **Synovialis** von den ernährenden Gefäßen aus infiziert, und es bilden sich hier primäre Tuberkel. Im Beginn der Erkrankung oder bei milder Infektion der Synovialis antwortet diese zunächst mit vermehrter Sekretion und Exsudatbildung, tuberkulösem chronischem Hydrops (besonders am Knie). Die Synovialis wird aber auch von massenhaften Granulationsherden durchsetzt, schwillt an und wird verdickt, fungös. Je mehr das Gelenk bewegt wird, desto mehr wird das kranke Gewebe gereizt und schließlich nekrotisch, indem die Tuberkeln verkäsen. Allmählich füllt sich so die Gelenkhöhle mit tuberkulösem Exsudat an, in dem sich kleine losgelöste verkäste Partikel befinden, dem sogenannten tuberkulösen Eiter.

Zu gleicher Zeit entwickeln sich am Rande der Synovialis, da, wo sie sich auf den Knorpel überschlägt, bindegewebige Wucherungen, der tuberkulöse Pannus, ein feines Netz zarter Bindegewebszüge mit zahlreichen Gefäßschlingen. Dieser Pannus kriecht auf dem Knorpel dahin und kann schließlich den größten Teil der Knorpeloberfläche bedecken. Da, wo sich der Pannus ausbreitet, nagt er den Knorpel an. Auf diese Weise kann er ebenfalls die Knochenknorpelgrenze freilegen und so an dieser Stelle eine neue tuberkulöse Infektion der Epiphysenspongiosa herbeiführen.

So wird gewöhnlich die Zerstörung des Gelenkes von beiden Seiten aus betrieben. Das Gelenk büßt seine Funktionen infolgedessen ein: durch die starke Granulationswucherung der Synovialis, durch die aufgehobene Gleitfähigkeit der Knorpel infolge der Pannusbildung, durch Abhebung der Knorpel. Diese Bewegungseinschränkung schreitet konzentrisch fort und wird schließlich total, indem sich aus dem Pannus und um die Durchbruchsherde bindegewebige Adhäsionen bilden, die die Gelenkhöhle in verschiedene kleine Abteilungen trennen. Diese bindegewebige Fixation erfolgt immer in einer für jedes Gelenk charakteristischen Stellung. Diese Kontrakturstellung (s. Allgem. Orth., S. 12) ist nach meinen Beobachtungen im Anfang des Prozesses immer die sogenannte Mittelstellung.

Je nach der Virulenz der Tuberkelbazillen und nach dem zweck- oder unzweckmäßigen Verhalten des Patienten zeigt dieser Zustand des

Gelenkes entweder die Tendenz zur Heilung durch bindegewebige Abkapselung oder zum weiteren Fortschreiten des Prozesses durch Verkäsung und eiterige Einschmelzung. Es bildet sich entweder eine mehr fibröse, narbige Umwandlung des Granulationsgewebes oder ein Gelenkabszeß aus. Die weitere Folge der fibrösen Schrumpfung ist eine Vergrößerung der Kontraktur. Die Folge der eiterigen Einschmelzung und des Gelenkabszesses ist das allmähliche Weiterwandern des tuberkulösen Eiters durch die dünnsten Stellen und Lücken der Gelenkkapsel nach den Schleimbeuteln und benachbarten Muskelinterstitien. Aus diesen parartikulären Abszessen können dann Fisteln entstehen. Die Fisteln werden oft sekundär infiziert und infizieren wieder sekundär das Gelenk, wodurch seine Zerstörung noch weitere Fortschritte macht. Je weniger widerstandsfähig nun das betreffende Individuum ist, desto mehr hat der Prozeß die Neigung sich weiter auszubreiten und schließlich auch ganze Strecken des benachbarten Knochens zu infiltrieren. Diese die benachbarten Knochen infiltrierenden Formen sind besonders gefürchtet, weil sie wenig Tendenz zur Ausheilung haben.

Ein großer Teil der Individuen geht zugrunde, entweder an anderweitiger Metastase der Tuberkulose, wie Meningitis, Lungentuberkulose, Miliartuberkulose, oder infolge der Fistelbildung an Sekundärinfektionen, oder an Amyloidentartung innerer Organe. Die in Eiterung übergegangenen Fälle haben nach König eine 50 % schlechtere Prognose als die rein fungösen. Die einzelnen Gelenke werden verschieden häufig befallen und verhalten sich auch verschieden in bezug auf Form und Heilbarkeit der Tuberkulose.

Von Lane und Chappelt werden Autointoxikationen vom Darm aus für sehr wichtig für den Ausbruch und die Weiterentwicklung der Tuberkulose gehalten.

Am häufigsten werden Knie und Hüfte befallen, dann folgen Fußgelenk, Schulter, Ellenbogen- und Handgelenk.

Nach diesen Erörterungen darf sich die **Diagnosestellung** bei der Gelenktuberkulose nicht damit begnügen, nur zu erhärten, daß eine Gelenktuberkulose vorliegt, sondern es muß versucht werden, nachzuweisen, ob wir eine reine Synovialtuberkulose oder eine Synovialtuberkulose mit Knochenherden vor uns haben, ferner in welchem Zustand sich das Gelenk befindet, ob es erst fungös oder schon fibrös oder sogar eiterig ist. Sowohl für die Prognose wie für die Therapie ist das von Wichtigkeit. Diesen Forderungen wird im allgemeinen nicht genügend Rechnung getragen und das Leiden viel zu schematisch behandelt.

a) **Subjektive Symptome.** Der **Schmerz** ist in der Ruhe erträglich, wird aber durch jede aktive und passive Bewegung, durch Belastung, Druck und Beklopfung gesteigert. Die Schmerzhaftigkeit an den Gelenken der oberen Extremität besonders der Schulter ist geringer als an denen der unteren Extremität.

Mit dem Schmerz hängt innig die **Funktionsstörung** zusammen. Sicher werden im Anfang einige Funktionen des Gelenkes nur wegen des Schmerzes willkürlich oder unwillkürlich unterlassen oder verändert, noch ehe greifbare Symptome vorhanden zu sein scheinen. Das sogenannte freiwillige Hinken ist ein ganz charakteristisches Frühsymptom der Tuberkulose der unteren Extremitäten. Das be-

treffende Individuum läuft noch ganz munter umher, äußert keine Schmerzen, hinkt aber, auf Aufforderung unterdrückt es das Hinken, nach wenigen Momenten hinkt es wieder und zieht sich scheinbar ohne allen Grund von Spaziergängen oder Spielen der Kameraden zurück. Manchmal bekommt man eine eben beginnende Tuberkulose zur Untersuchung, bei der man für das Hinken kaum einen objektiven Anhalt finden kann: das Gelenk erscheint nach allen Richtungen noch frei beweglich, Fungus und Erguß sind nicht nachweisbar, Stauchschmerz fehlt oft, nur auf Klopfen mit dem Perkussionshammer treten unwillkürliche und unbedeutende Reaktionen auf, werden aber vom Patienten oft als Schmerz geleugnet. Genaue Messung des Umfangs beider Extremitäten in Abständen von 10 zu 10 cm läßt aber oft eine partielle geringe Atrophie der Muskulatur erkennen.

Auf diese partiellen Atrophien hat Niechus als charakteristisches Symptom für okkulte Knochenherde aufmerksam gemacht. Vergleicht man nun noch einmal ganz exakt die Bewegungen des betreffenden Gelenkes auf beiden Seiten, dann fühlt man bei passiven Bewegungen doch ganz feine Unterschiede, entweder einen minimalen Bewegungsdefekt oder ein etwas anderes Gleiten der kranken Gelenkkomponenten aufeinander. Diesen Unterschied bemerkt man aber nur bei sehr sorgfältigem Vergleich beider Seiten. Hinter diesem freiwilligen Hinken stecken dann entweder beginnende kleine Knochenherde oder kleine pannöse Auflagerungen in den Nischen und an den Kanten des betreffenden Gelenkes. Damit erhält dieses subjektive freiwillige Hinken eine objektive Unterlage.

b) **Objektive Symptome,** nach denen wir suchen müssen, sind der Fungus, Erguß, Eiter, die Knochenherde, Kontraktur (Muskelatrophien) und die Fisteln. Für den Nachweis der Tuberkulose ist ist uns das Röntgenbild ein wichtiges Hilfsmittel geworden, so daß wir auf seine Auskünfte weiter unten noch besonders eingehen müssen.

Unter **Fungus** verstehen wir die durch eingelagertes pathologisches Granulationsgewebe (Tuberkel) und pathologisches Exsudat veränderte Synovialis. Diese ist oft um das Mehrfache verdickt und geschwollen, sieht graurötlich aus und fühlt sich durch die Haut schwammig an, d. h. gibt bei Palpation ein Gefühl eines festweichen Zustandes, bei dem wir oft im Zweifel sind, ob wir in der Tiefe Flüssigkeitsergüsse vor uns haben. Infolgedessen ist die sogenannte Pseudofluktuation charakteristisch, verleitet zur Punktion und erregt dann bei dem Anfänger immer wieder die Enttäuschung, daß sich kein Tropfen Flüssigkeit entleert. Dieses charakteristische Granulationsgewebe ist wohl bei jeder Tuberkulose vorhanden, aber entweder ist es im Verhältnis zum primären Knochenherd wenig entwickelt oder tritt infolge der Lage des Gelenkes wenig hervor.

Nach dem Bau der Gelenke entwickelt sich der Fungus am stärksten am Knie. Der Fungus ist ferner charakteristisch bei der Ellenbogen-, Fuß- und Handgelenkstuberkulose, tritt aber in vielen Fällen bei der Hüft- und am meisten bei der Schultertuberkulose als Symptom zurück. An der Schulter deshalb, weil meistens der Kopf durch Epiphysenherde zerfressen uns verkleinert ist, so daß die Schulterwölbung abgeflacht erscheint, obwohl auch hier der Fungus vorhanden ist. Zur Verkleinerung der Schulterwölbung trägt außerdem noch die

Deltoidesatrophie bei. Abzsesse und Fisteln sind bei der Schultertuberkulose seltener als bei anderen Gelenktuberkulosen. Wir sprechen deshalb von einer Caries sicca der Schulter.

Der Fungus ist am ausgeprägtesten im Anfang und auf der Höhe der Krankheit. Tritt

Fig. 3. Fungus des rechten Knies.

Fig. 4. Fungus des rechten Sprunggelenkes.

Heilung ein, so verringert sich der Fungus und geht in bindegewebige Schrumpfung über; entwickelt sich jedoch der tuberkulöse Prozeß weiter, so schmilzt der Fungus eiterig ein. Es ist also für die Diagnosesicherung weiter notwendig, neben dem Fungus entweder die Eiteransammlung im Gelenk oder die fibröse Umwandlung nachzuweisen, denn differentialdiagnostisch kommen am Knie noch das Bluterknie und das Myelogene Sarkom in Betracht. Sobald man an diese Möglichkeit denkt ist die Differentialdiagnose nicht schwer (vgl. Fig. 1—9).

Fig. 5. Fungus der Sehnenscheiden der Beugeseite der linken Hand.

Die **fibröse Umwandlung** können wir leicht palpieren, die Weichteile sind geschrumpft, fühlen sich viel derber an und überziehen ziemlich straff die darunter liegenden Knochenvorsprünge.

Weiter ist noch der Nachweis des **Flüssigkeitsergusses** notwendig. Zuerst muß natürlich festgestellt werden, ob der Erguß im Gelenk

oder parartikulär liegt. Das ist am Knie mit Hilfe des Tanzens der Patella sehr einfach, an anderen Gelenken schwieriger. Aber mit der Erwägung, daß Gelenkergüsse den Gelenkschlauch nach allen Seiten ausdehnen, parartikuläre Abszesse aber zirkumskripte Verwölbung und Fluktuation außerhalb des Gelenkes machen (vgl. Fig. 5), wird auch das gelingen. Es muß nur noch darauf hingewiesen werden, daß neben dem tuberkulösen Eiter, besonders am Knie, im Beginn der Erkrankung der tuberkulöse Hydrops als Form verhältnismäßig leichter Tuberkulose vorkommt. Zur Unterscheidung dient folgendes: der tuberkulöse Hydrops ist verhältnismäßig schmerzlos, während eine in Eiterung übergegangene fungöse Gelenkentzündung druck- und belastungsempfindlich ist. Außerdem gibt uns die Punktionsflüssigkeit die beste Auskunft, dort eine ziemlich klare gelbliche Flüssigkeit, hier eine trübseröse grünlichgelbe, mit kleinen Fibrinflocken und Detritusmassen untermischte Flüssigkeit.

Fig. 6. Fungus des rechten Handrückens.

Fig. 7. Fungus mit eitriger Einschmelzung des linken Mittelfußes.

Den tuberkulösen Hydrops von einem nicht tuberkulösen traumatischen können wir auch durch das verschiedene Aufschlagen der Patella auf die Facies patellaris beim Tanzen unterscheiden; beim tuberkulösen ein weiches Aufschlagen wie auf Sammt (Pannus auf der facies patellaris), beim traumatischen ein harter Anprall normaler Knorpel.

Die **Kontraktur** ist neben dem Fungus das hervorstechendste Symptom der Gelenktuberkulose. Am auffallendsten ist sie entwickelt am Knie- und Hüftgelenk, Schulter- und Ellenbogengelenk, während sie am Fuß- und Handgelenk wohl vorhanden ist, aber nicht so als Kontraktur imponiert. Ellenbogen-, Knie- und Hüftgelenke stehen dabei immer in Flexionsstellung, Schultergelenk scheinbar in Adduktionsstellung. Beim Ellenbogengelenk tritt außerdem noch eine ausgesprochene

Pronationsstellung ein. Das Fußgelenk steht in leichter Spitzfußstellung, die Hand in gestreckter oder leicht gebeugter Stellung mit

Fig. 8. Blutergelenke.

Fig. 9. Myelogenes Sarkom des rechten Kniegelenkes.

leicht gebeugten Fingern, je nachdem die Hand zuerst fixiert worden ist. Wenn man diese scheinbar verschiedene Kontrakturstellungen miteinander vergleicht, geht daraus hervor, daß allen die mehr oder weniger bestehende Versteifung in Mittelstellung des Gelenkes gemeinsam ist, d. h. in einer Stellung, die gleichweit von der extremen Beuge- und extremen Streckstellung des Gelenkes entfernt ist. Bei Berücksichtigung dieser Tatsache läßt sich die scheinbare Streckkontraktur des Hand- und des Fußgelenkes leicht verstehen. Es gelten für diese Gelenke genau dieselben Regeln wie für das Knie- und Hüftgelenk. Man muß aber nur daran denken, daß die Streckstellung des Knies und der Hüfte nicht die normale Ruhestellung, sondern eine extreme Endstellung ist, die durch irgendwelche Verhältnisse, Bettlage, Körperschwere usw. künstlich erzwungen ist.

Fig. 10. Rechtwinkelige Flexionskontraktur der Hüfte mit Lordose.

Fig. 11. Rechtwinkelige Flexionskontraktur der Hüfte nach Ausgleichung der Lordose.

Hervorgerufen werden diese Kontrakturstellungen m. E. allein durch intraartikuläre Verhältnisse, Entwicklung des Fungus und Pannus. Unterstützt wird das Verharren in dieser Stellung außerdem noch

durch willkürliche und reflektorische Muskelkontraktionen als Abwehrbewegungen gegen Bewegungsversuche und durch bindegewebige Mukelretraktionen und bindegewebige Kapselretraktionen infolge der Ruhigstellung des Gelenkes. Über die Ursache der arthogenen Kontraktur ist noch keine Einigung erzielt (s. Allg. Orth., S. 12). Nach meiner Beobachtung entstehen dieselben in folgender Weise.

Sobald eine größere Sekretion oder eine Schwellung und Entzündung der Synovialis eintritt, reichen die fibröse Kapsel (solange sie nicht gedehnt ist) und die Verstärkungsbänder wegen des jetzigen Mißverhältnisses ihrer Länge zum neuen Gelenkinhalt nicht mehr aus, um die Flexion oder Extension bis zur normalen Grenze ausführen zu lassen. Schon frühzeitig findet eine wenn auch geringfügige Veränderung der fibrösen Kapsel infolge der benachbarten Entzündung statt, die die Kapsel etwas weniger nachgiebig macht. Es tritt auf diese Weise eine konzentrische Einengung des Bewegungsfeldes ein. Auch in Narkose, selbst bei beginnendem Fungus im allerersten Anfang, kann man z. B. am Kniegelenk und am Hüftgelenk weder vollständig flektieren noch vollständig extensieren, selbst bei total erschlaffter Muskulatur. Oft findet man diese anfänglich kleinen Bewegungsdefekte nur beim Vergleich beider Gelenke in Narkose. Je mehr die Schwellung der Synovialis zunimmt, desto mehr nimmt die Extensions- und Flexionsmöglichkeit wegen Raummangels und früher auftretender Quetschung resp. Dehnung und damit verbundener Schmerzhaftigkeit ab und wird konzentrisch nach der Mittelstellung zu eingeengt. In dieser Mittelstellung, in der alle Teile des Gelenkes gleichmäßig ge- oder entspannt sind, werden die Gelenkenden so wohl durch bindegewebige Pannusmassen im Gelenk als auch später durch Retraktion der bindegewebigen Teile der zur Untätigkeit verurteilten Muskeln fixiert. Wenn man die Entstehung der Kontraktur verstehen will, darf man weder von der vollständigen Streckstellung, noch von der vollständigen Beugestellung ausgehen, die beide Extreme sind, sondern von der Mittelstellung, die Bonnet seinerzeit durch Äquilibrierung der Weichteile der Gelenke mit Hilfe von Injektionen gefunden hat. Jede gleichmäßige intraartikuläre Spannung muß infolgedessen das Gelenk in Mittelstellung drängen, der intraartikuläre überall ausweichende Erguß wird aber nur so lange die Mittelstellung herbeiführen, als die Weichteile noch nicht gedehnt sind. Die Dehnung erfahren zuerst die weniger festen Teile der Kapsel, die vorgebuchtet werden, später auch die Verstärkungsbänder. Die Vorbuchtungen können unmöglich das Gelenk in Flexionsstellung ziehen.

Es entstehen infolgedessen durch große Ergüsse, wenn sie nicht infektiös entzündlicher Natur sind, hauptsächlich Schlottergelenke, z. B. bei der Arthropathia tabica oder dem chronischen Hydrops nach Gelenkkontusionen. Trotz der Größe des Ergusses habe ich bei diesen niemals eine Kontraktur gesehen.

Es ist nicht richtig, daß der Patient seine Muskulatur willkürlich anspannt, um sein entzündetes Gelenk in Beugung zu bringen. Wer zart untersucht, wird finden, daß das tuberkulöse Gelenk ohne Muskelkontraktion in Beugestellung verharrt. Die reflektorische und willkürliche Muskelkontraktion tritt erst ein als Abwehrbewegung gegen irgendwelche Stellungsveränderungen oder aus Furcht vor diesen.

Wie oft hat man die Erfahrung gemacht und immer wieder die Enttäuschung erlebt, daß eine tuberkulöse arthrogene Kontraktur auch nach Tenotomie der Flexoren bei Anwendung größerer Gewalt selbst schon im Anfangsstadium nicht ganz zu beseitigen ist. Im Vergleich mit dem gesunden Gelenke wird dieser Rest der Flexions- und Extensionsaufhebung immer zu konstatieren sein. Das Mißverhältnis zwischen Kapselinhalt und Kapsellänge erlaubt keine vollständig ausgiebige Bewegung.

Die Entstehung der Kontrakturen durch parartikuläre Prozesse an den Muskeln, den Faszien, der Haut, durch Nervenlähmung oder Reizung bedürfen keiner weiteren Erklärung, wenn wir zur Fixierung der Kontraktur die bindegewebige Retraktion in den Muskeln, Faszien und der Kapsel in Erwägung ziehen.

Diese arthrogene Ursache der Kontraktur ist für die Tuberkulose pathognomisch und erhellt aus dem Umstand, daß bei der arthrogenen im Gegensatz zu anderen Kontrakturen sämtliche Bewegungsqualitäten eingeschränkt und aufgehoben sind, also nicht bloß Beuge und Streckung, Ad- und Abduktion, sondern auch die Rotation. Deshalb ist die Prüfung dieser Bewegungen im Hüft-,

Schulter-, Knie- und Ellenbogengelenk so ungemein wichtig und schützt uns vor Fehldiagnosen, weil damit erst der Beweis erbracht wird, daß wir einen intraartikulären Prozeß vor uns haben. Die Aufhebung der Rotation findet sich bei allen Tuberkulosen auf der Höhe der Entwicklung; sie fehlt aber manchmal im Anfang des Prozesses oder wenn die Zerstörung des Kopfes oder der Pfanne oder beider so weit fortgeschritten ist, daß sich nur ein kleiner Stumpf in einer größeren Granulationshöhle bewegt.

Bei Vergleichung der Bewegungen mit der gesunden Seite, besonders in Narkose, wird man den geringsten Bewegungsdefekt konstatieren können, so daß der Satz zu Recht bestehen bleibt, daß der intraartikuläre Prozeß sich am deutlichsten durch **Einschränkung** der Rotation dokumentiert. Wir müssen aber so sagen: Kein intraartikulärer Prozeß ohne Rotationseinschränkung, aber auch paraartikuläre Prozesse können Rotationseinschränkung machen, wie Schleimbeutelentzündungen und Abszesse. Man kann aber dabei ziemlich genau fühlen, ob sich der Knorpel auf dem Knorpel normal bewegt, wie bei den extraartikulären Prozessen, und ob die Bewegung außerhalb des Gelenkes gehemmt wird.

Fungus und Kontraktur sind die Symptome, die allen Formen und allen Graden der Gelenktuberkulose zukommen. Die **Fisteln** dagegen sind die hauptsächlichsten Symptome dafür, daß der Prozeß schon bis zur eiterigen Einschmelzung vorgeschritten ist. Die Fistel führt entweder in einen Gelenkabszeß oder in eine Knochenhöhle, oft auf dem Umwege durch einen Senkungsabszeß. Unterhalten wird sie durch verkäste Granulationsmassen oder durch kleine charakteristische tuberkulöse Sequester. Die Sequester können bei allen Gelenken vorkommen, sind aber am meisten am Hüftgelenk, besonders im Schenkelhals vorhanden und sind die häufigsten Ursachen persistierender Fisteln und mangelhafter Heilung. Diese Tatsache ist für die Therapie von größter Wichtigkeit. Während Fungus und Kontraktur ohne weitere Hilfsmittel nachgewiesen werden können, ist der Nachweis des Knochenherdes nicht so einfach. Das Röntgenbild läßt ihn dem Erfahrenen erscheinen, zirkumskripte Muskelatrophie läßt ihn nach Niehnus ahnen, besonders aber der auffallende Schmerz beim Perkussionsschlag auf den Knochen sichert die Diagnose der Mitbeteiligung des Knochens selbst. Die tuberkulöse Fistel unterscheidet sich von der osteomyelitischen

Fig. 12. Proasabszeß bei Spondylitis tbc.

1. durch die blassen schlaffen Granulationen und ihr trüb seröses Sekret.

2. durch den Umstand, daß typische osteomyelitische weiße, vielzackige Sequester sich aus ihr nicht ausstoßen. (Der tuberkulöse Sequester ist ein sog. Marksequester, klein, kugelig, eventuell keil-

förmig, ohne spitze Zacken, einem abgenagtem Stück Spongiosa entsprechend.)

3. daß eine Verdickung des Knochens wie bei der Osteomyelitis in der Umgebung der Fistel bei der Tuberkulose nicht vorhanden ist. Außerdem führt die tuberkulöse Fistel gewöhnlich, wenn auch auf Umwegen, ins Gelenk selbst, die osteomyelitische in die Diaphyse und Metaphyse.

Der Fistel verwandt, als Symptom zur Beurteilung des Grades der tuberkulösen Entzündung, steht der kalte Abszeß (Senkungsabszeß), oft der Vorläufer der Fistelbildung (vgl. Fig. 12). Durch seinen Nachweis und die Punktion des tuberkulösen Eiters wird die Diagnose der Tuberkulose sichergestellt.

### Das Röntgenbild

ist für jede tuberkulöse Gelenkentzündung unerläßlich, aber mit großer Vorsicht zu verwerten. Nur der positive Befund ist brauchbar. Es muß immer wieder betont werden, daß auf dem besten Röntgenbilde noch lange nicht alle für die Prognose und Therapie wichtigen Einzelheiten erscheinen, aber trotzdem ist es uns ein ausgezeichnetes Hilfsmittel. Die Tuberkulose verrät sich auf dem Röntgenbild:

1. am Knochen durch die für die Tuberkulose geradezu pathognomonische Atrophie der sowohl von der Tuberkulose infiltrierten als auch der durch Inaktivität geschwächten Teile des Knochens. Oft ist der ganze Knochen so durchsichtig geworden, daß die Spongiosa vollständig verschwunden ist und die Corticalis nur noch als feine scharfe weiße Linie erscheint. Andererseits ist bei den rein synovialen Formen besonders am Kniegelenk anfangs die Atrophie der Knochen oft so gering, daß sie übersehen werden kann, wenn man nicht das andere gleichzeitig mit röntgengraphierte Gelenk zum Vergleich heranzieht. Diese selbst undedeutende Knochenatrophie ist ein sehr wichtiges Unterscheidungskennzeichen von der synovialen Gelenklues,

durch die Sequester und Knochenherde, die aber nur bei einem kleinen Teil der Fälle auf dem Röntgenbild sicher zum Ausdruck kommen,

durch die kariöse Zerstörung des Kopfes und der Pfanne,

durch die Epiphysenlösungen,

2. an den Weichteilen durch wolkige Auflagerunge und Schatten in den verschiedenen Feldern der Aufnahme zwischen Knochenkanten und der Gelenkkapsel oder der äußeren Haut,

durch Vorbuchtungen der Kapselteile infolge von Fungus und Erguß.

Für die feinere Diagnostik ist dazu also immer die Aufnahme beider Gelenke auf einer Platte und beider Gelenke in verschiedenen Lagen notwendig. Im übrigen muß man sich gegenwärtig halten, daß die partielle Zerstörung durch Knochenherde meistens größer und die Erweichung des Knochens durch die Tuberkulose geringer und weniger weit ausgedehnt ist, als sie die Röntgenbilder angeben.

Unter diesen Voraussetzungen ist es möglich, mit verhältnismäßig klaren Vorstellungen über die pathologische Anatomie des betreffenden kranken Gelenkes an die Beurteilung und Behandlung heranzugehen. Wir müssen vor Beginn der Behandlung wissen, ob wir eine verhältnismäßig reine Synovialtuberkulose, oder eine reine ossale Tuberkulose, oder schon eine kariöse Zerstörung oder einen

Gelenkabszeß vor uns haben, ob der Fungus auf die Höhe der Entwicklung steht oder schon im Begriff ist, fibrös zu vernarben. Nur das Außerachtlassen dieser Forderung und die schematische Diagnose „Gelenktuberkulose" können die häufigen vagen Indikationsstellungen und infolgedessen widersprechenden Vorschläge zur Behandlung erklären.

### Prognose.

Sobald die tuberkulöse Natur des Gelenkleidens feststeht, ist damit für den allergrößten Teil der Fälle das Urteil über das Gelenk gesprochen. Das affizierte Gelenk, sich selbst überlassen, erlangt niemals vollständig normale Beweglichkeit wieder, sondern bleibt in den allermeisten Fällen mehr oder weniger steif. Eine Ausheilung tritt ohne besondere Operationen, die zugleich das Gelenk entfernen, nur durch bindegewebige Abkapselung der tuberkulösen Herde ein. Die Knochenherde, die eingefressenen Löcher, werden nicht von normalen Knochen ausgefüllt, sondern bergen in ihrem Inneren die tuberkulösen Detritusmassen mit Tuberkelbazillen. So kann nur ab und zu bei reinen, verhältnismäßig geringen Synovialtuberkulosen eine Heilung erfolgen. Selbst nach Jahr und Tag bleibt das Gelenk oft empfindlich gegen Schlag und Stoß. Leider tritt aber meist auch keine vollständige knöcherne Ankylose, sondern nur eine straffe bindegewebige ein, in deren Bereich noch massenhaft alte Herde mit Tuberkelbazillen liegen. Nur bei vereiterten Gelenken kann es nach Vernichtung des Knorpels zu knöchernen Ankylosen kommen. Aber die Prognose der vereiterten Gelenke ist so viel ungünstiger, daß wir um diesen Preis die knöcherne Ankylose nicht fordern können.

Die Knochenherde sind also für die Prognose von der größten Wichtigkeit. Leider können wir sie schwer sicher nachweisen. Sie entgehen meistens der Palpation und auch im Röntgenbilde sind sie, wie oben schon gesagt meist nicht deutlich zu sehen Aber ein Schlag mit dem Perkussionshammer, und ein schmerzhaftes Zusammenzucken verrät ihn gewöhnlich. Außerdem wissen wir erfahrungsgemäß, daß an der Hüfte und an der Schulter in den allermeisten Fällen Knochenherde vorhanden sind, ferner bei Fuß- und Handgelenken der Prozeß fast stets auf den einen oder den anderen Knochen übergegriffen hat, während am Knie und Ellenbogengelenk öfter Formen reiner Synovialtuberkulose vorkommen.

Quoad vitam ist die Prognose auch nur mit Reserve zu stellen; selbst wenn in zirka 25 % der Fälle das tuberkulöse Gelenk der einzige noch floride tuberkulöse Herd im Körper wäre, und das betreffende Individuum nach seiner Eröffnung scheinbar frei von Tuberkulose sein könnte, sind wir doch nicht sicher, daß nach Jahr und Tag von einem solchen scheinbar ausgeheilten Gelenk eine Infektion des ganzen Körpers oder lebenswichtiger Organe erfolgt. Auf diese prognostischen Verhältnisse muß bei der Therapie in eingehendster Weise Rücksicht genommen werden.

Die Angabe von geheilter Gelenktuberkulose ist mit der größten Skepsis aufzunehmen. Denn woran erkennen wir denn die ausgeheilten Fälle? So leicht es ist, objektiv eine Besserung zu konstatieren, so schwer ist es, objektiv die Heilung ohne Autopsiebefund zu beweisen. (Für wesentliche Besserung ist die aktive Erhebung der Extremität aus der Ruhelage, z. B. Quadrizepsprobe, sehr demonstrativ.)

Bei idealer Heilung müßten die Schmerzen vollständig geschwunden, die Form und die Funktion des Gelenkes wieder vollständig zurückgekehrt sein, wie z. B. bei einem gut abgelaufenen akuten Gelenkrheumatismus. Diese ideale Heilung, welche wir meines Erachtens nur bei einer reinen Synovialtuberkulose erwarten dürfen, habe ich bisher nicht beobachtet. Andere Autoren, wie Rollier in Leysin und unter unseren Mitarbeitern Lange und Preiser, sind optimistischer, doch muß man bei den Beobachtungen von idealer Ausheilung der Gelenktuberkulose immer an die Möglichkeit denken, daß es sich um andere fungöse Entzündungen besonders luetischer Natur gehandelt haben kann. Bei einem partiell zerstörten Gelenk aber verlieren wir jeden Maßstab, ob nun dieses ausgeheilt oder nur wesentlich gebessert ist, aber noch tuberkulöse Bazillen enthält.

Die Aufnahme ziemlich weitgehender Funktion beweist nur die Besserung, das Hinken und die Bewegungsbeschränkungen können wegen der Defekte an Kopf und Pfanne nicht ganz verschwinden.

Das Röntgenbild ist unbrauchbar, weil es uns Herde verschweigt, auch wenn sich einwandfrei nachweisen läßt, daß die Knochenatrophie verschwunden ist.

Selbst wenn Fungus, Erguß, Fisteln und Eiter vollständig fehlen und fibröses Gewebe an Stelle des Granulationsgewebes getreten ist, sitzen gewöhnlich in der Tiefe noch virulente Knochenherde. Den oft gemachten Hinweis auf die Ausheilbarkeit der Spitzentuberkulose finde ich nicht stichhaltig. Die Lungenspitze kann sich ziemlich weit retrahieren und so die entstandene Granulationshöhle durch Narbenzug vollständig zum Verschwinden gebracht werden, nachdem die tuberkulösen Granulationen verkäst und ausgestoßen sind. In der Knochenhöhle mit den starren Wänden kann die zur vollständigen Heilung absolut nötige Retraktion und Schrumpfung nicht eintreten.

Wir sind immer wieder nur auf den **Schmerz** als Reagens auf die Heilung angewiesen. Dabei dürfen wir uns aber nicht begnügen, das scheinbar schmerzlose Herumgehen zu konstatieren, oder die Negierung der Schmerzempfindung bei Druck oder bei Stoß oder bei Bewegungsversuchen nun als beweiskräftig anzusehen. Selbst wenn alle diese Mittel Schmerz nicht hervorzurufen vermögen, zuckt der Patient doch oft zusammen, wenn wir mit dem Perkussionshammer auf den Knochen selbst einen kurzen Schlag führen. Ich glaube, daß dieser Perkussionsschmerz ein sehr wichtiges Kennzeichen ist; er beweist, daß tief im Knochen noch virulente Krankheitskeime liegen und nur schlummern. Erst wenn neben den anderen Schlägen auch diese kurzwellige Erschütterung keinen Schmerz mehr auszulösen vermag, können wir eine Heilung des Prozesses annehmen. Wer damit seine Patienten nachprüft und die Reaktion symmetrisch an Gelenken beobachtet, wird mit Erstaunen und Resignation sehr wenige Patienten finden, bei denen nach Jahr und Tag dieses Symptom ausbleibt.

**Die durch Gelenktuberkulose hervorgerufenen Deformitäten** in den verschiedenen Stadien der Tuberkulose sind folgende:

1. Die Kniekontraktur größeren oder geringeren Grades mit oder ohne sekundäres genu varum oder valgum je nach partieller Knochenzerstörung mit oder ohne Subluxation und sekun-

därer Verbiegung und Verkürzung des Ober- und Unterschenkels infolge Gonitis (vgl. Fig. 3, 13 u. 14),
2. die Hüftkontraktur in Flexion, die anfangs mit Abduktion, später mit Adduktion kombiniert sein kann, mit Subluxation oder Luxation, Zerstörung des Kopfes und der Pfanne oder Epiphysenlösung infolge Koxitis (vgl. Fig. 10 u. 11),
3. der Pes equinus infolge von Fußgelenkstuberkulose,
4. die Adduktionskontraktur in der Schulter infolge Caries sicca,
5. die Flexions- und Pronationskontrakturen im Ellenbogengelenk,
6. die Flexionskontraktur im Handgelenk mit Versteifung der Finger infolge Handgelenkstuberkulose.

Unter diesen Deformitäten nimmt die **Koxitis** eine besondere Stellung ein wegen ihrer Häufigkeit, ihrer schlechten Prognose quoad vitam und wegen gewisser häufiger diagnostischer Irrtümer. In pathologisch-anatomischer Beziehung ist bemerkenswert, daß gerade bei ihr die versteckten Knochenherde häufig, die reinen Synovial- und

Fig. 13. Contractura genu dextri infolge Gonitis tbc.

Fig. 14. Contractura genu dextri mit Subluxatio cruris infolge Gonitis tbc.

Hydropsformen verhältnismäßig selten vorkommen. Die primären Knochenherde sitzen sehr oft im Schenkelhals oder in einem der Pfannenknochen, besonders im Os ilei und ischii und brechen von da in das Gelenk durch und infizieren nun das ganze Gelenkinnere. So kommt es im weiteren Verlauf oft zu einer vollständigen Loslösung und Zerstörung des Kopfes oder zu einer auffallenden Erweiterung der Pfanne besonders nach oben, so daß wir schließlich eine sehr große unregelmäßige Pfannenhöhle haben, die ausgefüllt ist mit tuberkulösen, teilweise verkästen Granulationsmassen, untermischt mit tuberkulösem Eiter und abgestorbenen und losgelösten Knorpel- und

Knochenstückchen. In diesen Massen steckt dann der Stumpf des Schenkelhalses darin wie der Zapfen in einem ausgeleierten Maschinengelenk. Vom Gelenk aus sucht sich der Eiter seinen Weg als Senkungsabszeß durch die dünnsten Stellen der Kapsel nach den parartikulären Schleimbeuteln, von da nach den Muskelinterstitien und schließlich als Fistel durch die Haut.

Aus dieser Vorstellung von den pathologisch-anatomischen Vorgängen verstehen wir leicht den schleichenden Verlauf von den scheinbar harmlosen Anfängen und Symptomen bis zu den schweren Funktionsstörungen und lebensbedrohenden Zuständen. Oft beginnt das Leiden mit dem scheinbar harmlosen „freiwilligen" Hinken.

Fig. 15. Hochgradige Flexionskontraktur der linken Hüfte bei Koxitis tbc.

Fig. 16. Flexions- und Adduktionskontraktur der rechten Hüfte.

Das Kind hinkt ohne über Schmerzen zu klagen. Bei oberflächlicher Untersuchung nur des betreffenden Gelenkes findet man kaum eine Bewegungsbeschränkung. Nur wenn man beide Hüftgelenke im Gehen, Stehen und auf dem Untersuchungstisch systematisch vergleicht, findet man eine geringe aktive und passive konzentrische Bewegungseinschränkung aller Bewegungsarten (Abduktion, Adduktion, Flexion und Extension, besonders aber der Rotation) und eine minimale habituelle Flexionshaltung im Hüftgelenk. Der Stauchungsschmerz (Schlag mit der Faust auf die Ferse bei gestrecktem Bein,

oder auf das Knie bei leicht flektiertem Oberschenkel) fehlt in diesem Stadium meistens noch. Dagegen löst der Schlag mit dem Perkussionshammer auf den Trochanter gewöhnlich einen heftigen Schmerz aus. Aber auch dieses, für Kopf- und Schenkelhalsherde charakteristische Symptom des Trochanterperkussionsschmerzes versagt manchmal, nämlich wenn der Herd noch allein in der Pfanne, besonders im Pfannenteil des Os ischii sitzt. In diesem Stadium sind diagnostische Irrtümer leicht und verzeihlich, denn ähnliche Symptome kommen bei paratikulären Prozessen in den Schleimbeuteln und Muskeln vor. Oft klärt das Röntgenbild durch den Nachweis von Knochenherden die Sache auf, oft versagt auch dieses. In solchem Fall kann bei Kindern manchmal die Pirquetsche Reaktion nützen, aber nur, wenn sie negativ ausfällt, weil wir erst dann berechtigt sind, einen tuberkulösen Prozeß auszuschließen. (In einem von mir beobachteten Fall klärte sich das freiwillige Hinken nach Fall auf das Gesäß, bei negativem Röntgenbefund, negativem Pirquet, aber reflektorischer Muskelspannung bei Hüftbewegungen als eine Blutung in den Wirbelkanal und in die Cauda equina auf.)

Im späteren Stadium, wenn erst die Synovialis und die Knochenknorpelgrenze von tuberkulösen Herden durchsetzt ist, treten prägnantere Symptome ein: Deutliche Kontrakturstellung in Flexion, während Ab- und Adduktionsstellung nicht ausgesprochen zu sein brauchen, Aufhebung aller Bewegungsarten, besonders aber der Rotation, Stauchungs- und Perkussionsschmerz, Schwellung der Hüftgegend, Atrophie der Oberschenkel- und Gesäßmuskulatur, palpatorischer Nachweis des Fungus (Pseudofluktuation hinten und vorn im Gelenk) oder zugleich Fluktuation in den parartikulären Schleimbeuteln. Ist die Zerstörung noch weiter fortgeschritten, dann erhalten wir die Symptome des intraartikulären und parartikulären Abszesses, Fluktuation, eventuell Fisteln, größere Schmerzen und schwere Störungen des Allgemeinbefindens, öfter Fieber. Ist der Kopf oder der obere Pfannenrand zerstört oder ist die Epiphyse gelöst, so kommt es dann oft zu den hochgradigen Flexions- und Adduktionskontrakturen der Hüfte infolge der pathologischen Luxation (Wanderpfanne). Bei allen ausgesprochenen Formen der Koxitis ist die größere Flexionskontraktur zugleich mit Aufhebung der Rotationsmöglichkeit ein charakteristisches Symptom. Es muß hier auf zwei Momente in differentialdiagnostischer Hinsicht aufmerksam gemacht werden: 1. Parartikuläre Prozesse rufen öfter größere oder geringere Flexionskontrakturen mit Adduktion und Abduktion im Hüftgelenk hervor, ohne daß das Hüftgelenk selbst beteiligt ist. Hierher gehören die Psoas- und Schleimbeutelaffektionen in der Nähe des Hüftgelenks. Diese können verursacht sein durch Senkungsabszesse von der Spondylitis, der Tuberkulose der Synchondrosis sacroiliaca, von der Appendizitis, von der Parametritis aus oder durch Eitererreger auf dem Wege der Blutbahn. Aber bei diesen parartikulären Prozessen bleibt die Rotationsmöglichkeit im Gegensatz zur Extensionsmöglichkeit meistens vollständig frei oder wird nur durch parartikuläre Spannungen eingeschränkt. (Im letzteren Falle fühlt man bei passiven Rotationsversuchen fast immer deutlich durch, daß sich der Kopf in einer Pfanne auf normalem Knorpel drehen läßt.) 2. Kommt es zu einer paradoxen Rotationsfreiheit bei ausgesprochener

Koxitis, wenn die Zerstörung der Pfanne und des Kopfes schon so weit gediehen ist, daß nur noch ein schmaler Schenkelhalsstumpf sich in einer großen Granulationshöhle bewegt (vgl. S. 210 oben). Ich habe mehrere solche Fälle beobachtet, bei denen man bei der Patientin den betreffenden Oberschenkel passiv recht weit flektieren und rotieren konnte ohne große Schmerzen auszulösen; aber die Patientin hinkte sehr stark und hatte starken Belastungsschmerz. Das Röntgenbild klärte dieses paradoxe Verhalten im Sinne der tuberkulösen Koxitis mit hochgradigster Zerstörung der Pfanne und des Kopfes auf.

Die Prognose jeder Koxitis ist ernst: quoad functionem completam bisher aussichtslos, weil fast stets eine vollständige Versteifung eintritt und wir schon zufrieden sein müssen, wenn eine feste tragfähige Ankylose in guter Stellung resultiert; quoad vitam mindestens dubia, weil wir auf alle möglichen Komplikationen ernstester Natur wie Abszesse, Sekundärinfektion, Miliartuberkulose, Meningitis, Amyloidentartung gefaßt sein müssen. Besonders ungünstig sind die Fälle zu beurteilen, bei denen ohne Fisteln und ohne Abszeßbildung plötzlich erneute Schmerzen und Fieber im weiteren Verlauf auftreten. Dann liegt gewöhnlich eine größere Zerstörung durch Zusammenbruch des morschen Kopfes oder eine Epiphysenlösung vor, von der aus nun die Allgemeininfektion des Körpers mit Tuberkulose eingetreten ist.

### Therapie.

Aus dieser Vielartigkeit der Erscheinungen am tuberkulösen Gelenk und ihrer verschiedenen Wichtigkeit geht nun vor allem ein Grundsatz hervor, der nicht genug betont werden kann: Die rein orthopädischen Indikationen müssen weit zurückstehen hinter den vitalen.

Die **Kontrakturen** an sich, die nie fehlenden Begleiter der Tuberkulose, sind, wenn irgend etwas, das wünschenswerteste Material für orthopädische Betätigung. Das Ziel der Behandlung muß entschieden die Beseitigung der Kontraktur sein, denn nur dann wird das betreffende Individuum. ganz abgesehen von dem kosmetischen Effekt, wieder in größerem Umfange erwerbs- und arbeitsfähig. Bei nicht entzündlich entstandenen Deformitäten ist die Indikationsstellung leicht, und nur die Technik der Kontrakturbeseitigung bedarf der weiteren Ausbildung. Bei tuberkulösen Kontrakturen ist das anders. Hier muß erst überhaupt einmal klargestellt sein, ob die Kontrakturbeseitigung nicht den Heilungsverlauf der Grundkrankheit aufhält oder ungünstig beeinflußt.

Wir haben oben gesehen, daß mit zunehmender Ausheilung sich die Kontraktur vergrößert. Jeder kann sich überzeugen, daß spontan ausgeheilte Gelenktuberkulosen, die dem Individuum wenig oder keine Schmerzen mehr machen, gewöhnlich hochgradigste Kontrakturen aufweisen. Alle alten Leute mit den Zeichen abgelaufener Knochen- und Gelenktuberkulose haben meistens hochgradigste Kontrakturen. Es scheint mir demnach, daß Kontraktur und Heilung sich gegenseitig begünstigen. Denn wenn es richtig ist, daß die Tuberkulose am ehesten durch Ruhe des erkrankten Gewebes ausheilt, aber durch jede Quetschung, Belastung und Zerrung infolge Weiterverbreitung der Bakterien angefacht wird, so ist die Kontraktur diejenige Stel-

lung, in der es weder an der Beuge- noch an der Streckseite zu Zerrungen und Quetschungen an Kopf, Pfanne und Kapsel kommt. Durch jede Streckung der Kontraktur aber muß mindestens eine partielle Zerrung oder Quetschung des tuberkulösen Gewebes eintreten. Je größer nun die Kontraktur ist, und je mehr schon fibröse Schrumpfung der Weichteile stattgefunden hat, desto mehr müssen bei der Streckung die erweichten Knochen gegeneinander gepreßt und dadurch gerade alle die zu vermeidenden Schädlichkeiten hervorgerufen werden. Deshalb sind die nie fehlenden Folgen wenigstens eine erneute Schmerzhaftigkeit, Temperatursteigerung und in einzelnen Fällen sogar eiterige Einschmelzung. Demnach muß als unabweisliche Forderung gelten, daß eine Streckung der tuberkulösen Kontraktur durch intraartikuläre Zerreißungen nicht stattfinden darf, sondern nur die Streckung erlaubt ist, die Kontraktionen und -Retraktion der Muskeln beseitigt.

Wenn wir unter diesem Gesichtswinkel alle die bisher üblichen Maßnahmen kritisch prüfen, müssen wir den größten Teil derselben, mögen sie auch noch so oft empfohlen sein, glattweg verwerfen. Zu ihnen gehören die verschiedenen Modifikationen der Extension, die unzähligen Redressementsvorrichtungen und selbstverständlich jedes brüske Redressement.

### Die Extensionsbehandlung.

Es ist keine Frage, daß die Einführung der Gewichtsextension in die Behandlung der tuberkulösen Gelenkentzündung seinerzeit einen Fortschritt bedeutete, da die Schmerzen unter ihrer Einwirkung sehr bald verschwanden. Aber jetzt ist diese Methode, die auch recht bemerkenswerte Nachteile mit sich brachte, durch andere überholt. Wenn der Extensionsverband wirklich heilend wirken soll, muß er sehr lange angewandt werden. Durch die lange Bettruhe kommt aber das an sich schon geschwächte Individuum in seinem Allgemeinzustand sehr bald herunter und die Knochen, die jetzt gar nicht mehr als Stütze funktionieren, werden noch atrophischer als vorher und, sobald der betreffende Patient dann wieder auftritt, brechen ihre kariösen Teile erst recht unter der Belastung zusammen, und die Tuberkulose macht dadurch weitere Fortschritte. Gerade bei den mit Extension behandelten Fällen ist daher die sekundäre Meningitis und Miliartuberkulose häufiger beobachtet worden als bei anders behandelten. Hinzu kommt noch, daß die Gewichtsextension bei beginnender tuberkulöser Gelenkentzündung überflüssig ist und bei der mit stärkeren Kontrakturen die Kontraktur noch nicht einmal beseitigt. Sollte sie aber die Kontraktur wirklich verringern, so schadet doch dadurch, daß sie das Gelenk nicht distrahiert, sondern durch Hebelwirkung die kranken Teile der Synovialis und der Knochen ineinander preßt. Selbst große Gewichte distrahieren weniger das erkrankte Gelenk, als daß sie die benachbarten gesunden Gelenke dehnen und zu Schlottergelenken machen. Wenn der Extensionsverband etwas nützt, wirkt er hauptsächlich durch Fixation. Diese aber läßt sich leichter und besser auf anderem Wege herbeiführen. Man hat der Extensionsbehandlung nachgerühmt, daß sie in schonender Weise das **Redressement** an der Hüfte und am Knie ausführe. Diese „schonende Weise" ist zuzugeben für eine Zeit, in der man noch skrupellos auch tuberkulöse Knie- und Hüftkontrakturen mit mehr

oder weniger Gewalt streckte. Jetzt haben wir einfachere und sichere Mittel, diese nötige Streckung zu besorgen. Wir brauchen diese Streckung nur für das Knie und das Hüftgelenk, um das betreffende Individuum auf die Beine zu bringen und anderer Therapie zugänglich machen zu können; alle anderen Gelenke versuchen wir gar nicht zu strecken. Wir verwerfen jedes Redressement, durch das Teile der Kapsel und der knöchernen Gelenkteile gepreßt, gezerrt oder gequetscht werden, denn es darf nach unseren Erfahrungen nur bis zur Beseitigung der Muskelkontraktionen und -retraktionen getrieben werden. Das geschieht am einfachsten in Narkose ohne jeden anderen Apparat außer Tisch mit einer Beckenstütze (vgl. Fig. 19 u. 20).

Die Behandlung der Wahl ist stets ohne jede Ausnahme für die unteren Extremitäten im Anfang der **unabnehmbare entlastende Gipsverband** und für die oberen Extremitäten der fixierende Schienenverband. Das Wesentliche des unabnehmbaren Gipsverbandes für die Gelenke der unteren Extremitäten ist darin zu suchen, daß die Körperlast dem erkrankten Gelenk abgenommen und auf einen zentral davon gelegenen gesunden leistungsfähigen Knochenvorsprung übertragen wird. Der leistungsfähigste, für Belastung am besten gebaute Knochenvorsprung ist das Tuber ischii. Und da dieses für alle hier in Frage kommende Gelenke zentral liegt, so benutze man es zum Aufnehmen jeder Belastung, selbst für das erkrankte Fußgelenk, obwohl ja für dieses auch der ausladende Tibiakopf in Frage kommt. Der Gipsverband muß so konstruiert sein, daß das Tuber ischii beim Gehen und Stehen gut auf dem Gipsverband ruht. Wenn nun das ganze Bein in eine Röhre von Gips eingeschlossen ist, und ein eiserner Bügel angebracht wird, der am Unterschenkel die Malleolen umgreift und länger ist als die Distanz von den Malleolen bis zur Fersenunterfläche oder bis zu der Fußspitze, so wird die Körperlast dem ganzen Bein abgenommen und direkt auf das Tuber ischii übertragen. Der Patient geht und steht unter diesen Voraussetzungen auf seinem Tuber ischii. So läßt sich diese Entlastung sowohl für die kranke Hüfte, für das erkrankte und kontrakte Knie und für das erkrankte Fußgelenk bequem und sicher durchführen. Die notwendige Fixation in der Hüfte wird dadurch gewährleistet, daß das ganze Becken bis über die Darmbeinkämme in einen breiten Ring von Gips eingehüllt ist (vgl. Fig. 17).

Fig. 17.

Die Technik habe ich in meiner Arbeit in dem Jahrbuch für ärztliche Fortbildung genau angegeben. Sie besteht im wesentlichen darin, daß das Individuum auf eine Beckenstütze in horizontaler Richtung gelagert wird, während an beiden Beinen mäßig extendiert wird. Das ganze Bein und das Becken werden in eine ziemlich dicke Watteschicht gehüllt und mit einer Mullbinde ohne stärkere Kompression eingewickelt. Sodann wird ein wurstförmiges Kissen aus Zellstoff und Mull (vgl. Fig. 18) in der Richtung der Leistenbeuge von der Spina anterior superior bis zur Spina posterior der Unterfläche des Tuber ischii mit zwei Bindenzügeln zum Ziehen in der Richtung nach oben außen angepreßt und so lange von einem Gehilfen gehalten, bis der Gipsverband hart geworden ist (vgl.

Fig. 19). Man wickelt nun das ganze Bein von den Knöcheln aufwärts in Dolabratouren und die Hüfte in Spica- und Zirkeltouren gleichmäßig ein, bis Becken und Bein in einem starren System von Gipsbinden stecken. Besonders die Spicatouren um die Hüfte müssen sorgfältig anmodelliert werden, so daß die Hüfte vorn und hinten gleichmäßig und fest eingeschlossen ist. Vorn und hinten und um das Becken legt man zweckmäßigerweise einige Pelotten aus Gipsbinden als Verstärkung (Schusterspäne oder Drahtgitter verwende ich nicht mehr zu diesem Zweck). Bei der Koxitis darf der Gipsverband am Oberschenkel oder an den Tibiakondylen nicht anmodelliert werden. Das Bein soll in dem Verband wie in einer Röhre hängen. (Deshalb ist die dicke Watteschicht angelegt worden, die sich allmählich zusammendrückt und das Herabsinken des Beines, also mäßige Extension zuläßt.)

Fig. 18.

Sobald der Verband hart geworden ist, wird am Unterschenkel in der Richtung seiner Längsachse der Gehbügel angegipst. Wenn der Patient jetzt auftritt, muß das erkrankte Bein in der Röhre soweit heruntersinken, bis das Tuber ischii fest auf dem gepolsterten Sitzring ruht, und die Fußspitze gerade den Boden noch berührt. (Wenn man den Zeigefinger unter das Tuber ischii bringt, muß derselbe beim Auftreten auf den Bügel gedrückt werden.) So der Gipsverband bei der Koxitis. Bei der floriden Gonitis machen wir den Verband im großen

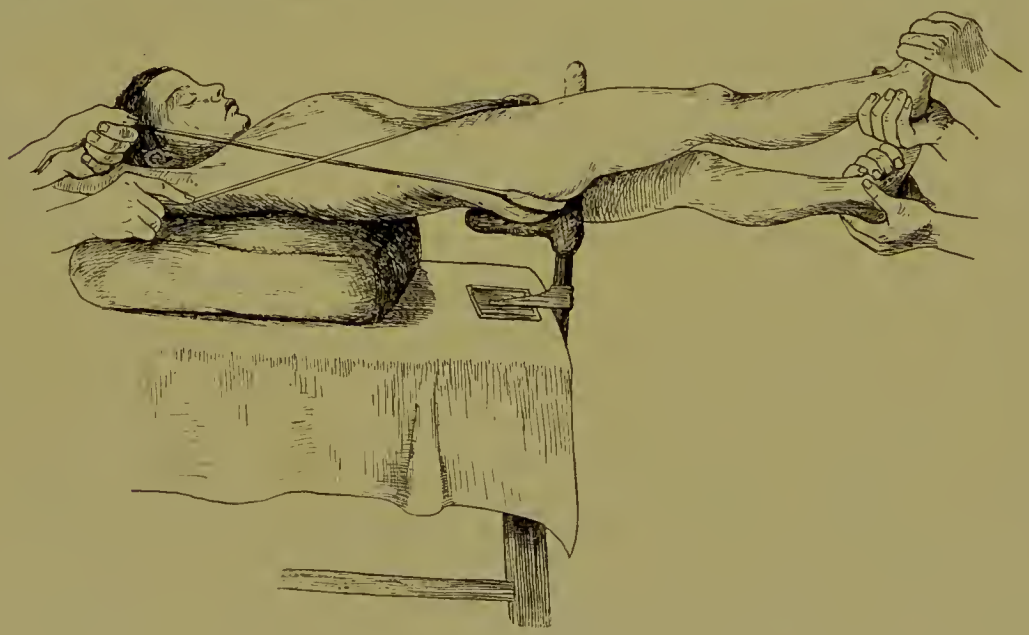

Fig. 19.

und ganzen ebenso, indem wir das kontrakte Knie in seiner pathologischen Krümmung eingipsen. Der Verband wird am Becken und der Hüfte wie bei der Koxitis gestaltet, nur wird der viel längere Gehbügel direkt in der Achse des Oberschenkels an der Oberschenkelhülse angegipst, so daß beim Stehen die Entfernung von der Trittfläche des Gehbügels bis zum Tuber ischii der Länge des gesunden Beins von der Unterfläche der Ferse bis zum Tuber ischii entspricht. Knie und Unterschenkel sind dann vollständig entlastet, und der betreffende Patient geht ungefähr so wie die Unterschenkelamputierten auf einem alten Kniestelzfuß. Auch bei erkranktem Fußgelenk wenden wir denselben Verband nach denselben Prinzipien an, gipsen

aber den Fuß bis zu den Zehen in rechtwinkliger Stellung mit ein, um ihn zu fixieren und vor Insulten zu schützen. Den Gehbügel fixieren wir am Unterschenkel und biegen ihn oberhalb der Malleolen gut aus, damit das Fußgelenk in keiner Weise gedrückt oder belastet wird. Den entlastenden Gipsverband bloß bis zu den Tibiakondylen zu führen, hat sich für die floriden Fälle nicht bewährt; ich bin daher zum Beckengehgipsverband auch bei Fußgelenkstuberkulose zurückgekehrt.

Wenn die unabnehmbaren Gipsverbände mit Berücksichtigung dieser Punkte angelegt werden, nützen sie unter allen Umständen. Manche Mißerfolge, die von anderer Seite betont werden, sind meistens in mangelhafter Technik begründet. In diesen Verband wird das betreffende Individuum sofort gebracht, sobald die Diagnose feststeht. Diese Verbände erfüllen alle die Bedingungen, die man zur erfolgreichen Behandlung der Tuberkulose stellen muß: Entlastung und Fixation. Auch wenn Fisteln vorhanden sind, wenden wir den unabnehmbaren Gipsverband an, aber mit einem Fenster, von wo aus man die Fistel behandeln kann. Es ist erstaunlich, wie unter dem unabnehmbaren Gipsverband sich oft die Fisteln ohne weitere Behandlung schließen, weil ihre Quelle, die Unterhaltung des Eiters, durch mangelhafte Fixation versiecht.

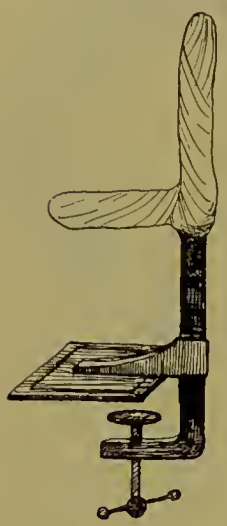

Fig. 20.

Dem unabnehmbaren Gipsverband steht in seinen therapeutischen Tendenzen der **Schienenhülsenapparat** nahe. Bei weitem der beste ist der des Hessingschen Typus. Alle die Vorläufer, wie sie auch heißen mögen, hier aufzuzählen, ist überflüssig; sie haben heute nur noch historisches Interesse als Entwicklungsstufen zum Hessing.

Der Hessingsche Apparat besteht aus Lederhülsen, die über Gipsabgüssen oder anderweitig hergestellten Modellen der betreffenden Extremität genau gewalkt und mit eingearbeiteten Stahlschienen verstärkt sind. Die einzelnen Hülsenteile sind durch exakt gearbeitete Gelenke untereinander verbunden. Die Hülsen können durch Schnürvorrichtungen geöffnet, geschlossen, verengert und erweitert werden. Das Wesen des Hessingschen Schienenhülsenapparates ist darin zu suchen, daß auch er wie ein guter Gipsverband geeignete Knochenvorsprünge als Stützpunkte für die Entlastung benutzt, besonders das Tuber ischii und die Kondylen des Tibiakopfes. Auf dem gut gearbeiteten Sitzpolster für das Tuber ischii beruht der Hauptwert des Verbandes. Auch der Gehbügel ist vorhanden, aber im Fersenteil mehr versteckt angebracht. (Bei einem gut gearbeiteten und gut sitzenden Hessing darf die Fersenunterfläche auch bei Belastung nicht auf den Boden kommen, sondern muß immer noch einen Zwischenraum von mindestens Fingerbreite lassen.) Besonders ist zu beachten, daß der Beckenteil an den Darmbeinkämmen und den Spinae anteriores gut anmodelliert wird. Im Gegensatz zum Gipsverband sind die übrigen nicht erkrankten Gelenke beweglich. Das erkrankte Gelenk kann entweder in einer vollständig geschlossenen Hülse stecken oder in einem Gelenkteil, der festgestellt werden kann. Da die Lederhülse zum Schnüren eingerichtet ist, wird bewirkt, daß die ganze Hülse den Konturen des Gliedes sich anschmiegt, und daß die Körperlast nicht nur von den vorspringenden Knochenpunkten, sondern infolge der Reibung der Hülse auf der Haut auch von den Weichteilen aufgenommen wird. Dieser Umstand ist von besonderer Wichtigkeit bei den Unterschenkelapparaten, die ihren Stützpunkt an den Tibiakopfkonturen nehmen. Im Gegensatz zum Tuber ischii vertragen die seitlichen Ausladungen des Tibiakopfes den Druck schlecht. Dieser wird aber gemildert, wenn die ganze Unterschenkelhülse gut anliegt. Die Beweglichkeit der übrigen Gelenke hat ihre Vorteile, aber bei den tuberkulösen Gelenkentzündungen auch große Nachteile, weil durch die Beweglichkeit der übrigen Gelenke das erkrankte Gelenk, wenn es auch selbst entlastet und festgestellt wird, durch das mögliche Muskelspiel alteriert, nicht recht zur Ruhe kommt. Dasselbe gilt von der An-

schmiegung der Oberschenkelhülse bei der Koxitis, weil dadurch die Entlastung der Hüfte nicht so vollständig wird, wie beim stark gepolsterten Gipsgehverband.

Es ist daher ein sehr großer Fehler, den Hessing in seiner therapeutischen Wirkung dem unabnehmbaren Gipsverband gleich zu stellen oder gar den Gipsverband durch den Hessing ersetzen zu wollen. Beide haben sie allerdings das gemeinsam, daß sie fixieren und entlasten. Aber der prinzipielle Unterschied liegt in der Unabnehmbarkeit des Gipsverbandes. Diese Eigentümlichkeit ist für die erste Behandlung nicht hoch genug zu bewerten. Nur in einem solchen Verband, in dem das kranke Gelenk den Händen des Patienten und der Angehörigen entzogen ist, kommt es vollständig zur Ruhe, während der abnehmbare Hessing eben regelmäßig beim Abnehmen und Anlegen das betreffende Gelenk durch mehr oder weniger unvorsichtige Bewegungen von neuem reizt. Trotzdem der unabnehmbare Gipsverband keine Bäder zuläßt und die Hautpflege sehr erschwert, trotzdem unter ihm die ganze Extremität verborgen, und das kranke Gelenk der Kontrolle entzogen ist, trotzdem sich unter ihm Massen von Schmutz und Hautschuppen ansetzen, trotzdem die Muskeln hochgradig atrophieren und die benachbarten Gelenke mindestens eine Zeitlang steif werden, ist er für die floride Tuberkulose doch das souveränste Behandlungsmittel. Wenn erst eine Besserung eingetreten ist, das heißt, wenn der Spontanschmerz aufgehört, Stauch- und Klopfschmerz geringer, und der Fungus derber geworden oder nicht mehr palpabel ist, dann allerdings ist der Hessing zur Nachbehandlung ausgezeichnet, da der Patient nun auch baden und sich noch bequemer im Freien und in der Sonne bewegen kann. Wenn man aber vorher oder gar primär den Hessing anwendet, sind gewöhnlich sekundäre Einschmelzung der Granulationen und Gelenkabszesse die Folge dieses Apparates, weil in ihm keine volle Ruhe des Gelenkes zu erzielen ist. Kurz, der Hessingsche Apparat scheint mir vor allem dazu berufen, die Resultate, die durch den Gipsverband oder durch Operation auch in bezug auf die Stellung glücklich erreicht sind, bis zur definitiven Heilung zu bewahren; dagegen halte ich seine so häufig beobachtete Verwendung mit Anbringung von Gummizügen und Federdruck, um kontrakte tuberkulöse Gelenke allmählich „schonend“ zu strecken, für falsch. Diese allmähliche Streckung durch elastischen Zug mag für nichtentzündliche Kontrakturen- und Knochenverbiegungen erlaubt und von Nutzen sein; für die Gelenktuberkulose ist sie sehr gefährlich, weil diese Manipulation ja nur aus einer Summe von unzähligen Traumen besteht durch die das tuberkulös infiltrierte Gewebe gezerrt und gepreßt wird und nicht zur festen Abkapselung kommen kann. Ich habe Patienten beobachten können, bei denen diese Prozeduren jahrelang fortgesetzt worden sind, ohne daß ein anderer Erfolg erzielt wurde, als immer schmerzhafte Gelenke ohne richtige Beseitigung der Kontrakturen. Erst ein unabnehmbarer lang liegender Gipsverband schaffte Ruhe und Gehfähigkeit.

Dasselbe gilt vom abnehmbaren Gipsverband, der seine Berechtigung zur Nachbehandlung „ausgeheilter“ tuberkulöser Entzündungen, aber nicht zur primären Anwendung hat. Er wird immer mehr zugunsten des Hessing verlassen. Man muß aber seine Technik für eventuelle Improvisationen kennen (s. Fig. 21). Aber wie gesagt, zum Schutz der in Heilung begriffenen Gelenke sind die Schienen-

hülsenapparate ausgezeichnet. Sie sollen dann bis zur Heilung getragen werden, ohne daß das Individuum ans Bett oder ans Zimmer gefesselt ist. Tausendfache Erfahrungen haben den Wert dieser Methode schon früher dargetan. Seitdem wir aber die wunderbaren Wirkungen der Höhensonne kennen gelernt haben, wird diese ambulante Methode noch bessere Erfolge zeitigen und noch mehr Anhänger gewinnen. Je länger diese Apparate angewandt werden, desto sicherer tritt die Heilung der Tuberkulose ein. Aber diese sogenannte Heilung ist nach meiner persönlichen Überzeugung leider nur eine sehr unvollkommene. Wohl mögen reine Synovialtuberkulosen manchmal vollständig ausheilen; sobald aber Knochenherde bestehen, warten wir vergeblich auf das gänzliche Verschwinden dieser Lokalisation der Tuberkulose. Der tuberkulöse Herd wird zwar abgekapselt, aber wir sind nicht sicher, daß diese Abkapselung eines Tages wieder gesprengt wird. Gehört doch eine wirklich knöcherne Synostose zu den Seltenheiten im Verlauf der Tuberkulose; sie tritt erst nach eiteriger Gelenkentzündung mit Vernichtung der Knorpel ein. Im günstigsten Falle entwickelt sich eine straffe bindegewebige Vereinigung, zwischen deren Maschen immer noch alte Knochen- und Knorpelsequester und Granulationen liegen. Es ist ja vielleicht nicht ausgeschlossen, daß uns die Heliotherapie wirklich noch ermöglicht, Knochen- und Gelenktuberkulose vollständig zur Heilung zu bringen, bis jetzt müssen wir aber zur Richtschnur für unser ärztliches Handeln die Vorstellung nehmen, daß infolge aller oben genannten Maßnahmen die Keime zwar schlummern aber leider leicht erweckt werden können, und daß wir sie aus dem Körper nur herausbringen können, wenn wir zugleich die kranken Teile eliminieren.

Fig. 21. Abnehmbarer Gipsverband mit Gehbügel.

Die **operative Entfernung** ist daher bis jetzt die einzige Methode, die meines Erachtens sichere Erfolge verspricht. Diese operativen Methoden sind aber alle, wenn sie radikal sind, mehr oder weniger verstümmelnde Operationen. Deshalb dürfen wir nur operieren, wenn wir sicher sind, daß das Leiden wirklich eine Tuberkulose, und nicht etwa eine Lues ist (s. S. 184 ff. u. 227) und wenn wir alles Krankhafte radikal entfernen können. Eine anoperierte Tuberkulose verläuft viel schlechter als eine gar nicht operierte. Es gehört schon chirurgische Erfahrung und fester Wille dazu, eine solche Operation richtig zu Ende zu führen; alle die Operationsmethoden, bei denen mit dem scharfen Löffel blindlings in der Tiefe herumgewühlt wird oder mit der Schere ein paar Fungusfetzen entfernt werden, sind Scheinoperationen. Entweder muß eine **Resektion** gemacht werden, bei der bei weit geöffnetem Gelenk alles Krankhafte womöglich in toto entfernt wird, oder man verzichtet auf eine Operation. Die einzelnen Gelenke sind aber in bezug auf den definitiven Heilungserfolg der

Resektion ganz verschieden zu beurteilen. Die Resektion des Knies ist verhältnismäßig am leichtesten und sichersten, die der Schulter, des Ellenbogens, der Hand- und Fußgelenke schon schwieriger; die Resektion der Hüfte aber recht schwierig radikal durchzuführen.

Bei der Knieresektion hat sich bis jetzt die vollständige Versteifung am besten bewährt. An der Schulter, am Ellenbogen, am Fuß- und Handgelenk können wir unter Umständen gut bewegliche Gelenke erhalten. An allen diesen Gelenken ist die zurückbleibende Verkürzung meistens belanglos, resp. sie kann durch vorsichtiges Operieren in mäßigen Grenzen gehalten werden. An der Hüfte dagegen haben wir mit größeren Schwierigkeiten zu kämpfen. Wir müssen in der Tiefe ohne Blutleere arbeiten; die kranke Kapsel, der morsche Kopf und die Herde in der Pfanne sind schwer in toto herauszubekommen. Außerdem kann der tuberkulöse Prozeß soweit in das Becken hinein gehen, daß die totale Entfernung des kranken Teiles unmöglich ist, wenn man nicht einen großen Teil des Beckens mitnimmt. Wenn die radikale Entfernung nicht gelingt, ist der Erfolg der Operation in Frage gestellt, und lange sezernierende sekundär infizierte Fisteln sind oft die unbeabsichtigte Folge. Wegen dieser Schwierigkeiten hat man die Indikationsstellung dahin formuliert, an der Hüfte dann erst zu operieren, wenn Fieber und nicht heilende Fisteln vorhanden sind.

Dieser Indikationsstellung kann ich mich so ohne weiteres nicht anschließen, weil man dann unter sehr ungünstigen Verhältnissen arbeiten muß. Daß die Operationen an den tuberkulösen Gelenken so in Mißkredit gekommen sind, ist hauptsächlich auf eine derartige Indikationsstellung zurückzuführen. Im Gegenteil muß unser Bestreben sein, dann zu operieren, wenn die Verhältnisse für die Operation am günstigsten liegen. Die großen Erfolge der Bauchchirurgie sind auch mit daher gekommen, daß man gelernt hat, den passenden Zeitpunkt für die Operation auszusuchen. Man nehme sich die Appendizitisoperation zum Muster. Keinem vernünftigen Chirurgen wird es einfallen, zu warten, bis ein zweiter Anfall eintritt und ein Abszeß entsteht oder gar Fisteln. Man operiert im Intervall, wenn es irgend möglich ist. Ebenso ist es mit den tuberkulösen Gelenken. Auch hier können wir ähnliche Verhältnisse, wie im Intervall, schaffen. Mir hat es sich am besten bewährt den Fall durch Gipsverband so lange zu behandeln, bis der Fungus sich in eine mehr fibröse Form umgewandelt hat. Dann operiert sich auch an der Hüfte leichter, als wenn man in die weichen Granulationsmassen hineinwühlen muß. Die Heilung tritt dann reaktionslos per primam auf.

Ist diese Operationsmethode der Resektion aus irgend einem Grunde undurchführbar, dann scheint mir die beste Methode am Knie und an der Hüfte die **Osteotomie** zu sein. Die Osteotomie ist eine von den wenigen rein orthopädischen Operationsmethoden, die im Gegensatz zur Resektion nur die Beseitigung der Deformität anstrebt. Sie hat den Vorzug einer leichten und sicheren Ausführbarkeit und bietet kaum Gelegenheit zur Infektion oder schwerer Blutung, wenn sie richtig und vorsichtig ausgeführt wird. Man kann die Osteotomie als quere, schräge und keilförmige ausführen. Hauptbedingung für diese Fälle ist, daß sie unter allen Umständen im gesunden Gewebe angelegt werden muß und unter keinen Umständen den tuberkulösen Herd eröffnen darf. Vor allen anderen Methoden

zur Bekämpfung der Kontrakturen erfüllt sie die strickte Indikation, daß das tuberkulös infiltrierte Gewebe durch sie weder eröffnet, noch gezerrt, noch gequetscht wird. Weitere Vorzüge sind, daß die kranke Extremität nicht nur nicht wesentlich verkürzt, sondern in einzelnen Fällen sogar verlängert werden kann.

Wir führen sie am Oberschenkel und Unterschenkel so aus, daß wir einen Schnitt durch die Haut und Muskeln gleich bis auf den Knochen machen, mit zwei Langenbeckhaken die Weichteile zugleich mit dem Periost auseinanderhalten und nun den Knochen mit Hilfe eines breiten Meißels ungefähr vier Fünftel seiner Dicke und seiner Zirkumferenz durchtrennen, dann das letzte Stück der gegenüberliegenden Kortikalis durchbrechen.

Bei **Hüftkontrakturen** machen wir sie schräg unterhalb des Trochanters, und zwar in einer schrägen Ebene, die von hinten oben nach vorn unten verläuft, also in der Mitte zwischen Frontal- und

Fig. 22. Röntgenbild einer Adduktionskontraktur infolge von Coxitis tbc.

Fig. 23. Röntgenbild desselben Falles wie in Fig. 22 nach keilförmiger Osteotomie zur Beseitigung der Adduktionskontraktur.

Horizontalebene mehr nach der Frontalebene zu. Es bleibt auf diese Weise eine größere Berührungsfläche des Knochenfragments nach der Stellungskorrektur übrig.

Die Wunde wird mit zwei tiefen Hautnähten geschlossen und sofort ein Gipsverband unter starker Extension auf der Beckenstütze angelegt und in diesem Fall gut anmodelliert, damit das Bein sich nicht nach oben verschieben kann. Eine temporäre Extensionsbehandlung, wie sie von manchen Seiten vorgenommen wird, halte ich für überflüssig.

Bei **Kniekontrakturen** osteotomiert man oberhalb und unterhalb des Knies einfach quer. Solange Epiphysenfugen vorhanden sind, muß die Osteotomie oberhalb und unterhalb der Epiphysenfuge angelegt werden. Durch Osteotomie ist es möglich jede Kontraktur zu beseitigen, sie gibt funktionell ausgezeichnete Resultate, obwohl das Leiden meistens nicht an der Stelle seiner Entstehung angegriffen wird. Die Osteotomie hat die Osteoklase bei Deformitäten durch Gelenkentzündungen mit Recht vollständig verdrängt und ist auch dem sogenannten intraartikulären Redressement bei Tuberkulose unter allen Umständen vorzuziehen. Sie hat noch die Annehmlichkeit, daß

durch die veränderte Achseneinstellung das erkrankte Gelenk mindestens etwas entlastet wird. Mit ihrer Hilfe kann man leicht die störende Deformität beseitigen, ohne das kranke Gelenk selbst anzugreifen. Die Operation gibt einen vollen orthopädischen Erfolg und verdient an der Hüfte vor allem Beachtung. Da aber bei der Osteotomie die Knochenherde immer noch im Körper bleiben, halte ich ihre Anwendung am Knie nicht für so berechtigt, weil wir gerade an diesem Gelenk durch die Resektion den Herd sicher entfernen können.

Fig. 24. Adduktionskontraktur vor der Osteotomie.

Fig. 25. Adduktionskontraktur nach der Osteotomie im Gipsgehverband.

Die Resektion an Hüfte und Knie ist besonders deshalb noch verlassen worden, weil sich nach ihr häufig wieder hochgradigste Kontakturen einstellen. Vom rein orthopädischen Standpunkt aus muß deshalb allerdings gegen diese Operationsmethode gesprochen werden. Alle Maßnahmen gegen diese Kontraktur nach Kniegelenksresektionen bei Kindern haben sich als erfolglos herausgestellt; man ist meistens gezwungen gewesen, später noch einmal zu operieren.

Fig. 26. Röntgenbild einer rechtwinkeligen Knieankylose nach Tuberkulose.

Fig. 27. Röntgenbild desselben Falles wie in Fig. 26 nach Geradrichtung durch Osteotomie kurze Zeit nach der Operation.

Die Verhältnisse liegen aber meines Erachtens so: Kontrakturen bekommen beide, die Operierten und die Nichtoperierten. Die Operierten

aber ohne Tuberkulose. Der Vorteil der Eliminierung der Tuberkulose scheint mir also so groß zu sein, daß man ruhig die zweite Resektion oder die sekundäre Osteotomie in Kauf nehmen kann.

Fig. 28. Röntgenbild desselben Falles wie in Fig. 26, ein Jahr nach der Operation.

Über Knochentransplantationen bei der Knochen- und Gelenktuberkulose sind die Erfahrungen noch zu gering, als das man sie allseitig empfehlen könnte; außerdem sind diese Methoden doch nur in großen Kliniken und Krankenhäusern möglich. Dagegen hat sich mir bei der Resektion der Ellenbogen die freie Faszientransplantation mehrfach sehr bewährt.

Mit diesen Operationen können wir manchen Patienten den weiteren Folgen der Tuberkulose entreißen und manche eigene und auch der Patienten Befriedigung ernten, aber der Stachel bleibt in der Seele zurück, Gelenke versteift oder vollständig vernichtet zu haben, und so regt sich immer wieder der Wunsch, etwas Besseres leisten zu können.

Wie aus dem angeführten Literaturverzeichnis hervorgeht, sind mir aus den Jahren 1909—1911 60 Arbeiten über Knochen- und Gelenktuberkulose bekannt geworden. Darin sind viele alte Maßnahmen wieder erörtert worden. Immer bekämpfen sich Anhänger der konservativen und operativen sogenannten chirurgischen Methode noch heftig. Die einen sehen in der alten Jodoformglyzerin- oder Ölinjektion das Allheilmittel, andere verwerfen sie vollständig, andere ziehen Kampfernaphthol und grüne Seife mit Alkohol vor. Neu hinzugekommen ist die Empfehlung von Alkohol-, Jothion- und Trypsininjektionen. Besonders über diese Mittel sind verschiedene Arbeiten erschienen, die von guten Erfolgen und keiner Schädigung berichten. Die Stauungsbehandlung erfährt im allgemeinen immer mehr Einschränkung, jedoch im Verein mit innerer Jodmedikation wird ihr mancher Erfolg nachgerühmt und fordert deshalb zu eingehender Berücksichtigung heraus. Aber neu sind und große Beachtung verdienen die Bestrebungen, der Gelenktuberkulose mit **Röntgenstrahlen und Sonnenlicht** energischer zuzusetzen, ohne die Gelenke zu vernichten. Vermutlich wird von der Heliotherapie, wie sie von Rollier gepflegt wird, eine wesentlich befriedigendere Behandlung zu erwarten sein. Die radikalen Chirurgen sind in dieser Zeit mit Veröffentlichungen verhältnismäßig zurückhaltend gewesen. So gestaltet sich auch trotz der vielen Publikationen oder gerade wegen der vielen differenten Vorschläge und der Widersprüche der vitalen und der orthopädischen Indikationen die Behandlung der Gelenktuberkulose ungemein schwierig.

Zur Grundlage meines Handelns habe ich mir folgende Thesen aufgestellt:

I. Jede Knochen- und Gelenktuberkulose erfordert die gleiche Freiluftbehandlung, wie eine Lungentuberkulose. Denn die

Disposition zur Tuberkulose muß in erster Linie bekämpft werden, und deshalb ist jede Behandlung, welche den Kranken monatelang in das Krankenzimmer bannt, zu vermeiden.

II. Das tuberkulös erkrankte Gelenk ist öfters der einzige tuberkulöse Herd im Körper, nach einer Sektionsstatistik von Koenig bei 21 % seiner Fälle. Infolgedessen ist eine Befreiung des Körpers von der Tuberkulose durch Ausheilung dieses Gelenkes möglich.

III. Die Behandlung hat in erster Linie die Eliminierung des Krankheitsherdes zu erstreben. Die Erhaltung der Funktion kommt erst an zweiter oder dritter Stelle; denn an granulierender Tuberkulose gingen in 18 Jahren 25 %, und an eiteriger Tuberkulose 46 % zugrunde.

IV. Jede Operation, die die Tuberkulose angreift, muß radikal sein oder unterlassen werden. Anoperierte Fälle verhalten sich wesentlich schlechter als gar nicht operierte.

Amputationen und Exartikulation sind nur als Ultimum refugium auszuführen und können durch rechtzeitiges energisches Eingreifen vermieden werden.

Bei beginnender Gelenktuberkulose ohne wesentliche Zerstörung der Gelenkflächen ist am besten die Heliotherapie oder als gewisser Ersatz die Röntgenbestrahlung anzuwenden. Wenn das nicht durchzuführen ist, dann müssen

V. Knochenherde operativ, leichte rein synoviale Formen erst konservativ, gemischte Formen erst konservativ, dann aber operativ behandelt werden.

Indikation und Technik sind nach Gelenk und Herd verschieden.

VI. Die Resektion am Knie-, Fuß-, Schulter-, Ellenbogen- und Handgelenk ist ein verhältnismäßig leichter und funktionell befriedigender Eingriff, die Resektion der Hüfte im floriden Stadium ein schwerer und funktionell unbefriedigender, im abklingenden fibrösen Stadium ein aussichtsreicherer Eingriff.

VII. Weder das kindliche noch das Greisenalter geben an sich Kontraindikationen gegen die Resektion, aber die Resektion bis nach der Sekundärinfektion von Fisteln zu verschieben, ist unzweckmäßig; im Gegenteil, wenn die Gelenkfunktion schon durch den tuberkulösen Prozeß vernichtet ist, soll man womöglich operieren, ehe Fisteln entstanden sind!

Wie ich wiederholt hervorgehoben habe, ist aber noch keine Einigung über die beste Behandlungsmethode der Gelenktuberkulose erzielt worden.

Die Gerechtigkeit fordert, daß an dieser Stelle auch die **konservative Richtung** zu Wort kommt. Deshalb gebe ich zum Schluß die Grundsätze wieder, welche in der Klinik von F. Lange in München maßgebend sind.

I. Wird eine tuberkulöse Gelenkentzündung im Frühstadium mit geringer Kontraktur zur Behandlung gebracht, so wird ein Gipsgehverband mit Gehbügel in der leichten Kontrakturstellung angelegt und gleichzeitig eine methodische

Freiluftbehandlung eingeleitet. Dabei wird übermäßig viel Gehen und Stehen verboten. Der Kranke liegt vielmehr den größten Teil des Tages auf einem geschützten Balkon, Sommer und Winter im Freien. Der direkten Sonnenbestrahlung wird der Kranke anfangs nur ¼ Stunde, später allmählich bis zu 3 Stunden ausgesetzt. Der Kopf ist dabei vor den Sonnenstrahlen geschützt.

Diese Behandlung wird je nach der Schwere des Falles 3—12 Monate durchgeführt, dann wird ein Schienenhülsen- oder Celluloidstahldrahtapparat gegeben, der zunächst das kranke Gelenk noch fixiert und entlastet. Zeigt das Röntgenbild, daß der Kalksalzgehalt sich der Norm wieder nähert, und ist jeder Schmerz (auch der Perkussionsschmerz!) und jede Weichteilschwellung verschwunden, so wird die Entlastung weggelassen, die Fixierung aber mindestens noch 1 Jahr durchgeführt. Wenn es die sozialen Verhältnisse erlauben, wird der Kranke für längere Zeit an die See oder in das Hochgebirge gebracht. Unter einer solchen Behandlung schwinden nach den Erfahrungen Langes geringe Kontrakturen, wenn sie erst kürzere Zeit bestanden haben, von selbst, und es kehrt eine nahezu normale Beweglichkeit zurück.

II. Wenn die Patienten mit einer starken Kontraktur, welche den Gebrauch des Gliedes wesentlich hindert, zur Behandlung gebracht werden, wenn die Kontraktur aber noch nicht sehr lange besteht, und die entzündlichen Erscheinungen nicht sehr heftig sind, so narkotisiert Lange den Kranken und wartet die volle Muskelerschlaffung ab. Dann verschwindet die Kontraktur soweit sie durch Muskelspannung bedingt ist. In der verbleibenden Kontrakturstellung, welche auf Schrumpfung der Gelenkkapsel beruht, wird das Bein eingegipst und die weitere Behandlung wie unter I. durchgeführt.

Sind der Schmerz und die Schwellung sehr hochgradig, so gipst Lange zunächst in der pathologischen Stellung ein und legt den zweiten Verband unter Narkose erst nach 4—8 Wochen an.

Bei dieser Gruppe erzielte Lange zum größeren Teil nur steife, bei einem kleineren Teil bewegliche Gelenke, jedoch war die Beweglichkeit stets wesentlich geringer als bei einem normalen Gelenk.

III. Besteht eine hochgradige Kontraktur schon Jahrelang und bestehen keine wesentlichen Schmerzen und keine deutliche Schwellung mehr, so beseitigt Lange die falsche Stellung durch die paraartikuläre Osteotomie (an der Hüfte durch die O. subtrochanterica, am Knie durch die O. supracondylica). Dann Gehgipsverband für 3 Monate, Apparatbehandlung mindestens 1 Jahr lang.

IV. Abszesse werden in Pausen von 2—6 Wochen, je nachdem sie sich schnell oder langsam füllen, durch ein Fenster des Gipsverbandes punktiert und mit Jodoformölinjektion behandelt (5—10 ccm einer Lösung von Jodoform 10,0 Ol. amygdal. dulc. 90,0, die einzuspritzende Menge wird unmittelbar vorher ausgekocht).

V. In Fisteln wird Beckesche Wismutpaste bis zu höchstens 50 ccm injiziert. Das kranke Gelenk wird außerdem mit Röntgenstrahlen (s. S. 88) behandelt. Erlauben es die sozialen Verhältnisse, so tritt an Stelle der Röntgenbehandlung die Heliotherapie des Hochgebirges. Im übrigen ist die lokale Behandlung wie unter I.

Weitaus der größte Teil der tuberkulösen Fisteln heilt bei diesen Behandlungen aus. Eitert eine Fistel fort, besteht Fieber und Eiterverhaltung, so wird durch Inzisionen und Drainage für freien Abfluß des Eiters gesorgt. Versagt auch diese Behandlung, so wird als ultima ratio die Resektion vorgenommen.

### Literatur.


Barbier, Notes sur les erreurs de diagnostic, qui peuveut causer les arthropathies. Annales de chirurg. et orthop., Tome XXII, p. 43 u. 76.

Brünning, Die Behandlung der tuberkulösen Erkrankungen mit Trypsin. Deutsche med. Wochenschr. 1910, No. 33.

Baich, Die Behandlung der chirurgischen Tuberkulose, besonders der Lymphome mit Röntgenstrahlen. Vers. d. Naturf. u. Ärzte, Karlsruhe 1911. Münch. med. Wochenschr. 1911, No. 41.

Baetzner, Zur Trypsinbehandlung der chirurgischen Tuberkulose. Archiv f. klin. Chirurg., Bd. XLV, S. 89.

Bolognesi, Dell trattamento conservativo della tuberc. Chirurg. Archiv intern. de Chirurg. 1911, Tome V, Heft 2.

Calot, Die Behandlung tuberkulöser Gelenke. Franz. Chirurgenkongreß 1911. Ref. Zentralbl. f. Chirurg. 1911,S. 1097.

Chrysopathes, Über die Verbreitung der Knochentuberkulose in Griechenland und die gegen sie angewendeten prophylaktischen und therapeutischen Maßregeln. 1. griech. Tuberkulosekongreß. Zentralbl. f. Orthop. 1909.

Codivilla, Sull trattamento della tuberc. ossea ed articulare. Ital. Chirurgenkongreß, Rom 1910. Zentralbl. f. Orthop. 1911, No. 93.

Chapple, A consideration of some cases of advanced tubercular joints treadet by ileolestomy. With remarks Dr. Distaso, assistent to Prof. Metschnikoff. Lancet, 29. März 1911.

Calvé, Traitement des abscès froid tuberc. d'origine osseuse par la méth. conservative. Archiv. gén. de méd., Jan. 1910.

Calvé and Gauvain, The treatment of tuberc. abscesses of bony origin by conservat. methods Lancet, 5. März 1910.

Delrez, Les traitements de Bier appliqués aux affections osseuses. Archiv. prov. de chirurg. 1909, No. 8 u. 9. Zeitschr. f. orthop. Chirurg., Bd. XXVI, S. 487.

Denks, Röntgenstrahlen bei Knochentuberkulose. Ärztl. Verein Hamburg. Münch. med. Wochenschr. 1911, No. 17.

Diem, Ein Fall von multipler Gelenkentzündung nach einer probatorischen Tuberkulininjektion von 0,5. Münch. med. Wochenschr. 1911, Nr. 5.

Dominici, Ricerche cliniche sull' azione del jodio nei tessuti tubercolari. Il Policlinico Ser. Chir. 1909. Zeitschr. f. orthop. Chirurg., Bd. XXIV, Nr. 3 u. 4.

Ely, Leonhard, Joint tuberculosis in children. Americ. Journ. of Orthop. Surgery, Aug. 1911.

Even, Max, Behandlung der chirurgischen Tuberkulose. 77. Jahresversammlung der Brit. med. Assoc. in Belf., 28. u. 29. 1909. Münch. med. Wochenschrift 1909, Nr. 36.

Giron, L'évolution de la tuberc. osteoarticular. Progrès Méd. 1910, p. 305.

Guilarducci, Azione des saggi X sulle artriti et ad tuberculari. Il Policlinico Sez. med. 1910. Zentralbl. f. Orthop. 1911, S. 324.

Hoeftmann, Behandlung der tuberkulösen Gelenke. Königsberger Verein f. wiss. Heilkunde. Berl. klin. Wochenschr. 1911, Nr. 22.

Honser, Jothionbehandlung tuberkulöser Gelenkentzündungen. Klin. Med. 1911, S. 1006.

Iselin, Von der Behandlung der Knochen- und Gelenktuberkulose mit Röntgenlicht. Deutsche Zeitschr. f. Chirurg., Bd. CIII, Heft 3—6, S. 483.

Jernsalem, Zur Sonnenlichtbehandlung der chirurgischen Tuberkulose. Zeitschr. f. physikal. u. diätet. Therapie, Bd. XV, Heft 7, S. 385. Wiener med. Wochenschrift 1911, Nr. 33.
Jochmann, Über die Behandlung der örtlichen chirurgischen Tuberkulose mit Trypsin. Zeitschr. f. ärztl. Fortbild. 1911, Nr. 3.
Kappis, Beitrag zur traumatischen Tuberkulose. Deutsche med. Wochenschr. 1910, Nr. 28.
Klapp, Die konservative Behandlung der chirurgischen Tuberkulose. Deutsche med. Wochenschr. 1909, Nr. 40.
Klose, Über die moderne orthopädische Behandlung der Gelenktuberkulose. Med. Klinik 1911, S. 807.
König, Die Tuberkulose der Knochen und Gelenke. Berlin 1884.
Ders., Die spezielle Tuberkulose der Knochen und Gelenke. Berlin 1902, 1906.
Lane, Arbuthuot, The principles, on which treatment of resting conditions of the Skeleton its based. Lancet, 11. March 1911.
Lange, Die orthopädische Behandlung der Knochen- und Gelenktuberkulose bei Kindern. Internat. med. Kongreß in Budapest 1909.
Ludloff, Zur operativen Behandlung der Gelenktuberkulose. Internat. med. Kongreß, Budapest 1909. Breslauer Chirurgen-Gesellschaft, 11. Mai 1909. Zentralbl. f. Chirurg. 1909, Nr. 9.
Ders., Die Behandlung der tuberkulösen Koxitis. Archiv f. klin. Chirurg., Bd. LXIII, Heft 3.
Ders., Zur Diagnostik der Knochen- und Gelenktuberkulose. Archiv f. klin. Chirurg., Bd. LXXI, Heft 3.
Ders., Zur Pathogenese und Therapie der Kniegelenkskontraktur. Zeitschr. f. orthop. Chirurg., Bd. XIII.
Ders., Die Diagnostik der Hüftaffektionen. Jahreskurse f. ärztl. Fortbild. 1910, Septemberheft.
Ders., Die Behandlung der Coxitis tuberculosa. Jahreskurse f. ärztl. Fortbild. 1911, Septemberheft.
Ders., Die Diagnostik der Kniegelenksaffektionen. Jahreskurse f. ärztl. Fortbild. 1912, Septemberheft.
Maaß, Zur Behandlung der chirurgischen Tuberkulose im Kindesalter. Zeitschr. f. ärztl. Fortbild. 1911, Nr. 8.
Melchior, Bemerkungen zur Ätiologie des tuberkulösen Gelenkrheumatismus. Therapie d. Gegenwart 1909, Heft 4.
Ders., Über tuberkulösen Gelenkrheumatismus. Berl. klin. Wochenschr. 1910, Nr. 11.
Ders., Über einen autoptisch verifizierten Fall von tuberkulösem Gelenkrheumatismus. Mitteil. aus d. Grenzgeb. d. Med. u. Chirurg., Bd. XXII, Heft 3.
Mencière, Behandlung der Gelenktuberkulose. Franz. Chirurg.-Kongreß 1909. Red. de Chirurg. 1909, No. 11.
Multanowski, Über die Bedeutung des Traumas in der Entstehung von tuberkulösen Affektionen. Russki Wratzsch 1911. Zeitschr. f. Chirurg. 1911, S. 734.
Niehans, Die Rolle der isolierten Muskelatrophie als diagnostisches Symptom zur Lokalisation von tuberkulösen Knochenherden. Zentralbl. f. Chirurg. 1910, Nr. 25.
Ogilvy, Early diagnosis of tubercular joint diseas. The Portaraduart 1910, Tome I.
Packardt, Results obtained from the use of tuberculin injoint tuberculosis. Americ. Journ. of orthop. Surgery, Aug. 1911.
Peltesohn, Zur Behandlung der Senkungsabszesse bei Knochen- und Gelenktuberkulose. Charitee-Annal. 1911, Bd. XXXV.
Redard, Modifying injections in the treatment of tubercular osteoarth. Americ. Journ. of orthop. Surgery, Mai 1910, No. 4.
Riberer et Saus, La tuberculosis y el traumatismo estudio experimental. Rev. de med. Madrid 1910, No. 1. Zentralbl. f. Orthop. 1910, S. 529.
Röpke, Gelenktuberkulose unter dem Bilde des Gelenkrheumatismus. Diss. Leipzig 1910.
Rollier, La cure solaire de la tuberc. chirurg. Paris Medical 1911, 7. Jan.
Salaghi, Sule existenza della forme monarticulari di pseudoreum. tuberculare. Arch. di orthop. 1910, Tome XXVII.
Sforza, Tuberkulosis und Trauma. Zeitschr. f. orthop. Chirurg., Bd. XXVIII, S. 589.
von der Sluys, Zur Behandlung der chirurgischen Tuberkulose im Kindesalter und bei Erwachsenen. Zeitschr. f. ärztl. Fortbild. 1911, Nr. 17.

Speck, Die Behandlung der chirurgischen Tuberkulose mit Trypsin. Diss. Gießen.
Strauß, Konservative Behandlung der Knochen- und Gelenk- sowie Weichteiltuberkulose (Phenolisation). Ärztl. Verein zu Nürnberg. Münch. med. Wochenschr. 1909, Nr. 39.
Thiery, Behandlung des Tumors albus mit Bierscher Stauung. Soc. d. Chirurg. de Paris. Red. de Chirurg. 1909, No. 7.
Zur Verth, Carbenzyn bei tuberkulösen Affektionen. Münch. med. Wochenschr. 1910, Nr. 1.
Vignard, La methode des injections dans les tuberc. articulaires. Annal. de Chirurg. et orthop. 1910, Tome XXVII, p. 118. Ref. Zentralbl. f. Orthop. 1910, Nr. 44.
Vignard et Armand, Des progrès réalisés dans le traitement chirurgical des tuberc. osteoarticulaires. Ber. de Chirurg. Oct.-Nov. 1910. Zeitschr. f. orthop. Chirurg., Bd. XXIX, S. 263.
Vogelmann, Isolierte tuberkulöse Knochenherde. Fortschr. auf d. Gebiet der Röntgenstrahlen, Bd. XIII, Nr. 2.
Werndorff, Das regionäre Ödem, ein konstantes Symptom der chronischen Gelenktuberkulose. Orthop.-Kongreß 1911.
Wilms, Die Behandlung der chirurgischen Tuberkulose. Vers. d. Naturf. u. Ärzte 1911. Münch. med. Wochenschr. 1911, Nr. 41.

## Syphilitische Gelenkentzündungen.

Wie die Ansiedlung der Tuberkelbazillen in der Synovialis und in der Epiphyse unter der Bildung von Tuberkeln die Gelenktuberkulose mit ihren charakteristischen Deformitäten hervorbringt, so führt die Verbreitung der Spirochaeta pallida in der Synovialis und in der Epiphyse unter Bildung von kleinen Gummata zur syphilitischen Gelenkentzündung. Wir können hier wie dort zwei Formen unterscheiden, je nachdem mehr die Synovialis oder der Knochen beteiligt ist. Beide verhalten sich in vieler Beziehung verschieden. Die **Synovitis luetica** befällt oft symmetrisch die mit angeborener Lues behafteten Kinder, am häufigsten an den Knien, aber auch an den Fuß- und Handgelenken.

Die betreffenden Gelenke sind mehr oder weniger geschwollen, d. h. die Haut ist unverändert, die Kapsel fühlt sich etwas verdickt an, und im Gelenk selbst kann man meistens Fluktuation nachweisen. In einem Falle habe ich an beiden Knien eines 4jährigen Kindes mit der aufgelegten Hand ein eigentümliches Knarren — ähnlich dem der Pleuritis sicca — fühlen und auch hören können und möchte auf dieses Symtpom hinweisen; ob es pathognomonisch für Lues ist, muß ich dahingestellt sein lassen. Reiskörperchenknirschen war es nicht.

Diese Affektion unterscheidet sich bei den gewöhnlichen Untersuchungsmethoden wenig vom tuberkulösen Hydrops. Nur ist die Doppelseitigkeit verdächtig, und die Schmerzhaftigkeit viel geringer als beim tuberkulösen Hydrops. Die Beweglichkeit ist nur insoweit gestört, als der Erguß die Bewegung einschränkt.

Punktiert man ein derartiges Gelenk, so entleert sich eine gelbliche fadenziehende Flüssigkeit, die sich durch ihre Konsistenz vom tuberkulösen Erguß unterscheidet. Während bei den Kindern und bei der angeborenen Lues diese Synovitis symmetrisch vorkommt, tritt sie bei der erworbenen Lues bei Erwachsenen oft nur einseitig auf. Diese Synovialformen täuschen vollständig das Bild der Synovialtuberkulose vor. Es entwickelt sich oft ein sehr starker Fungus, der die Gelenkgegend spindelförmig auftreibt, ebenso wie dort Pseudofluktuation darbietet und infolge seiner Größe bisweilen leichte Kontrakturstellungen wie jene macht. Aber auffallend ist sofort, daß die Patienten trotz der großen Anschwellung fast unbehindert umher-

gehen und alle Bewegungen, die die Größe des Fungus zuläßt, unbehindert ausführen. Durch diese geringe Schmerzhaftigkeit unterscheidet sich klinisch ganz besonders die luetische von der tuberkulösen Gelenkentzündung. In manchen Fällen fühlt man inmitten der fungösen Massen einzelne bis walnußgroße Knoten. Bei diesem Palpationsbefund muß man sofort an die gummöse Form der Entzündung denken.

Das Röntgenbild läßt meistens außer den fungösen Massen nichts Pathologisches am Gelenk erkennen. Bei einseitiger Affektion kann man vielleicht bei der Aufnahme beider Gelenke auf einer Platte eine gewisse Knochenatrophie nachweisen. Diese ist aber viel geringer als bei der Tuberkulose. Die Knochenknorpelgrenzen sind intakt. In anderen Fällen sieht man parartikuläre Periostitis, die dann immer auf Lues verdächtig ist.

Dieser rein synovialen Form stehen die gegenüber, bei denen sich in den **Epiphysen** Knochenherde befinden. Auch diese unterscheiden sich bei den gewöhnlichen Untersuchungen nur durch die geringe Schmerzhaftigkeit von der Tuberkulose. Im Röntgenbild fällt die geringe Knochenatrophie und die mehr krümelige Beschaffenheit der Knochenherde auf.

Prognostisch sind diese luetischen Gelenkentzündungen selbst bei Vernachlässigung ungleich günstiger als die Tuberkulose. Zu derartigen Kontrakturen und zu solchen Zerstörungen und eiterigen Einschmelzungen wie bei der Tuberkulose kommt es überhaupt nicht. Der Therapie sind diese Gelenkentzündungen ungleich zugänglicher und lassen viel eher als die tuberkulösen eine vollständige Restitutio ad integrum erwarten.

Rosenfeld hat wiederholt Syphilis der Fußgelenke bei kongenitaler Lues beobachtet und volle Ausheilung durch spezifische Behandlung erzielt.

## Therapie.

Nach Anwendung von Salvarsan habe ich gummöse Synovitiden selbst von beträchtlicher Größe ohne alle Residuen ausheilen sehen, allerdings erst nach fünf Injektionen in einem Zeitraum von 6 Monaten und dazwischen liegenden verschiedenen Jodkalikuren.

Bei diesen reinsynovialen Formen wird man kaum zu operativen Maßnahmen seine Zuflucht zu nehmen brauchen, so lange sie nicht sekundär infiziert sind. Die Hauptsache für die Therapie wird immer bleiben, daß die richtige Diagnose gestellt wird; aber höchstwahrscheinlich sind von diesen Formen eine ganze Zahl als Synovialtuberkulose operiert worden und haben dann für solche auffallend günstige Resultate ergeben.

Dagegen wird bei den Formen, bei denen außerdem noch Knochenherde bestehen, wohl öfter ein operativer Eingriff notwendig sein, da derartige Sequester durch Allgemeinkuren doch unbeeinflußbar sind. Allein man wird, wenn die Diagnose Lues feststeht, im Gegensatz zur Tuberkulose von einer Resektion Abstand nehmen müssen und sich damit begnügen können, nur den Herd selber zu entfernen und die Heilung der übrigen Teile des Gelenkes der antiluetischen Kur zu überlassen.

## Gonorrhoische Gelenkentzündungen.

Im Gegensatz zur Tuberkulose und Lues befällt die Gonorrhoe primär nicht die Knochen, sondern nur die Synovialis der Gelenke und breitet sich von da nach den Gelenkhöhlen oder nach der fibrösen Kapsel aus. Bedingung ist, daß das betreffende Individuum an einer akuten oder chronischen Gonorrhoe leidet. Die Gonokokken werden auf dem Wege der Blutbahn verschleppt und in verschiedenen Organen abgelagert, von denen uns hier nur die Gelenke interessieren. Die Synovialis wird stark geschwellt, sondert serös-fibrinöses und serös-eiteriges Exsudat ab, das sowohl die Gelenkenden als auch die periartikulären und parartikulären Weichteile (Sehnenscheiden, Schleimbeutel) durchtränkt. Der Prozeß setzt meistens sehr akut, oft nur mit mäßigem Fieber, aber ungemein heftigen Schmerzen ein, so daß die Betreffenden dann regungslos im Bett liegen. Es kommt während des akuten Verlaufes zu Gelenkversteifungen, je nach den Graden der Entzündung und Ausdehnung, teils durch Kapselschrumpfungen, teils durch fibröse Verwachsungen mit teilweisem oder totalem Knorpelschwund, und zwar, im Gegensatz zur Tuberkulose, fast stets in gestreckter Stellung; denn die Patienten liegen gleich schwer krank danieder, und das Bein wird zu therapeutischen Zwecken meistens in gestreckter Stellung gelagert. Diese Streckstellung wird im Laufe der oft Monate in Anspruch nehmenden Ausheilung der Gonorrhoe vollständig fixiert. Ist eine schwere Eiterung im Gelenk eingetreten, so kommt es zur Ankylose; lag nur eine leichtere Synovitis vor, so wird die Beweglichkeit mehr oder weniger durch Kapselschrumpfung eingeschränkt. Befallen können fast alle Gelenke werden, doch werden die Knie beim männlichen, die Handgelenke beim weiblichen Geschlecht bevorzugt. Meistens wird nur ein Gelenk ergriffen, wenn aber einmal zwei oder mehrere Gelenke erkranken, dann werden sie fast nie symmetrisch befallen.

Oft ist der Verlauf so, daß das betreffende Individuum mit einer Harnröhrengonorrhoe ziemlich beschwerdelos existiert hat, bis eines Tages infolge einer Angina sich scheinbar ein Gelenkrheumatismus entwickelt. Während nun der gewöhnliche Gelenkrheumatismus verhältnismäßig schnell wieder ohne jede Folge für die befallenen Gelenke ausheilt, bleibt in einem Gelenk eine akute Entzündung zurück. Bei solchen Fällen geht man nicht fehl, wenn man eine Kombination mit Gonorrhoe annimmt.

### Pathologische Anatomie.

Das pathologisch-anatomische Bild ist das der Synovitis, hervorgerufen durch den Gonokokkus allein oder durch Mischinfektion desselben mit Streptokokken und Staphylokokken, die entweder zugleich von der Harnröhre aus mit eingedrungen sind oder sich später bei anderer Gelegenheit dazugesellt haben.

Die **Diagnose** erhellt:

1. aus dem Gelenkerguß mit Kapselverdickung oder der parartikulären Phlegmone mit enormer Schmerzhaftigkeit. Von der eiterigen Gelenkentzündung anderer Provenienz unterscheidet sich die gonorrhoische durch das verhältnismäßig nicht sehr hohe Fieber,
2. aus dem akuten Einsetzen und dem chronischem Verlauf,
3. aus der bestehenden Harnröhren- oder Cervixgonorrhoe,

4. aus dem Gonokokkennachweis aus dem Punktat,
5. aus der auffallenden Neigung zur vollständigen Versteifung.

Das Röntgenbild wird im akuten Stadium kaum zu Rate gezogen werden und kann uns natürlich in diesem Stadium auch keine Differentialdiagnose geben. Wichtiger ist es für die Folgeerscheinung der Gelenkgonorrhoe.

Das Bild zeigt dann gewöhnlich bei Patienten, die schon wieder herumgehen, nur an den Knochenknorpelgrenzen kleine Ausnagungen, während sonst am Knochen keine wesentlichen Veränderungen, vor allem keine größeren atrophischen Stellen zu finden sind. Von der in Ausheilung begriffenen Tuberkulose unterscheidet die Gonorrhoe sich häufig durch die fehlende Atrophie, doch hat Preiser wiederholt auch Atrophie bei Gonorrhoe beobachtet; von der Arthritis deformans im Anfang durch das Fehlen der so charakteristischen Knochenausspitzungen und Randauflagerungen (doch kann sich natürlich später eine Arthritis deformans in einem gonorrhoischen Gelenk entwickeln); von der Osteomyelitis durch das Fehlen der regionären Knochenverdickungen; von der Lues durch das Fehlen von parartikulären Periostwucherungen oder krümeliger Knochenherde. Trotz dieser Unterschiede würde man aber auf das Röntgenbild allein niemals eine Differentialdiagnose gründen können.

Das Röntgenbild gibt uns vor allem einen deutlichen Anhalt dafür, ob die Gelenkversteifung nur durch **bindegewebige** Schrumpfung und Verwachsungen oder durch **knöcherne** Synostosen bedingt ist, was für die Prognose und Therapie von Wichtigkeit ist.

Die **Prognose** ist quoad vitam gut, doch kommen schwere Komplikationen von seiten des Herzens und sogar vom Peritoneum vor: quoad functionem ist sie mindestens zweifelhaft und abhängig von der im Anfang eingeleiteten Therapie. Haben sich erst Deformitäten vollständig ausgebildet, so entsprechen die Resultate der orthopädischen Maßnahmen meistens nicht dem Aufwand von Zeit und Mühe von seiten des Arztes und von Schmerzen von seiten des Patienten.

Die der Orthopädie zufallenden Deformitäten sind Kontrakturen, Ankylosen, Verschiebungen und Subluxationen und arthritische Veränderungen der Gelenke, hochgradige Muskelatrophie und Schmerzen.

Diese können meistens nur in unvollkommener Weise und höchstens in einzelnen Fällen wirklich mit eklatantem Erfolg beseitigt werden. Wenn irgendwo, so ist daher hier prophylaktische Orthopädie am Platze. Nur wer die traurigen Folgezustände genau kennt und sich mit ihnen oft fruchtlos abgemüht hat, wird die Maßnahmen peinlich durchführen, die die Entstehung dieser Deformitäten verhindern können. Schon im ersten Anfang des Leidens dürfen wir uns nicht von diesem Ziel ablenken lassen. Aber auch hier durchkreuzen sich so viel Indikationen und Kontraindikationen, daß es schwer wird, zu einem brauchbaren Endresultat zu kommen. Denn die Schwere der Infektion und die Schmerzen fordern längere Ruhigstellung, die spätere Funktion aber möglichst frühzeitige Bewegung der Gelenke.

## Therapie.

In den allerletzten Jahren ist in der Behandlung entschieden eine Wendung zum Besseren eingetreten, wenigstens was die Verhütung schwerer Versteifung betrifft. Nach vielfältigen Erfahrungen soll sich die Behandlung so gestalten:

Sobald die Diagnose feststeht, muß angestrebt werden, den Prozeß an weiterer Ausdehnung zu verhindern. Jede unzweckmäßige Bewegung oder gar Massage wird zur Vergrößerung des Leidens beitragen.

Aus diesem Grunde und wegen der Schmerzen ist es unbedingt notwendig von Anfang an, das Bein richtig zu lagern. Gewöhnlich genügt eine lange Volkmannsche Blechschiene oder eine der Beugeseite gut anmodellierte Gipshanfschiene. Da wir immer mit einer Versteifung zu rechnen haben, werden wir von vornherein eine solche Stellung geben müssen, die bei vollständiger Versteifung am zweckmäßigsten ist; das ist eine ganz geringe Beugestellung. Wir legen in die Kniekehle zu diesem Zweck eine kleine Watterolle oder ein Kissen, damit das Knie nicht ganz gestreckt oder überstreckt werden kann; denn bei vollständiger Streckung würde das Bein zu lang sein und den Gang erschweren. Sehr schmerzstillend wirkt nach Preiser Gewichtsextension.

Wegen der drohenden Versteifung würde es aber ganz unverantwortlich sein, den Patienten eventuell unter Morphium so liegen zu lassen, bis die Schmerzen und die akut entzündlichen Erscheinungen sich gelegt haben. Eine Fixation von ca. 14 Tagen wird je nach der zuerst eingeleiteten Behandlung genügen.

Um den infektiösen Prozeß selbst zu coupieren ist die Anwendung der Bruckschen Gonokokkenvakzine (Arthigon Schering) unbedingt anzuraten.

Nach den Literaturberichten und eigenen Beobachtungen sind die Erfolge mit denselben außerordentlich befriedigend. Man fängt mit Injektionen von 0,5 ccm an und steigert nach je 3—4 Tagen allmählich bis zu 2,0 ccm. Eine neue Injektion darf nur vorgenommen werden, wenn die nach der Injektion erhöhte Temperatur und Schmerzhaftigkeit wieder abgeklungen sind. Nach wenigen Wochen ist in den meisten Fällen der Prozeß so weit gebessert, daß mit medikomechanischer Behandlung begonnen werden kann. Die wiedererlangte Funktion ist in den von mir beobachteten Fällen eine erstaunliche gewesen.

Ist die Vakzinebehandlung aus irgendeinem Grunde nicht bald einzuleiten, so soll man die Zeit nicht versäumen, sondern anfangs entweder größere Dosen von Aspirin nach Rosenfeld oder von Atophan nach Arning geben. Besonders bei den Fällen, bei denen wir eine rheumatische Komponente vermuten müssen, wird dieses Vorgehen indiziert sein.

Zeigt sich keine genügende Einwirkung dieser aufgeführten Mittel, so soll man es nach Anregung von Hildebrand mit Injektionen von 8 ccm Jodtinktur versuchen.

Sobald die Erscheinungen nach diesen Eingriffen abgeklungen sind, wird zur Weiterbehandlung die Anwendung der Diathermie, der Röntgenstrahlen, Stauung und Heißluft notwendig. Besonders den beiden ersten wird eine außerordentliche schmerzstillende und heilende Wirkung nachgerühmt. Durch ihre Anwendung soll die Beweglichkeit der Gelenke fast vollständig erhalten bleiben. Die günstigen Resultate, die Stein bei Gonorrhoe mit Diathermie erzielt hat, kann ich nach eigener Erfahrung an einem Falle voll bestätigen.

Hat man keinen Diathermieapparat zur Verfügung, so ist heiße Stauung und Heißluftbehandlung sehr am Platze. Beide Verfahren wirken ebenfalls schmerzstillend und kürzen die Heilungsdauer ab. Je schneller die Heilung erfolgt, desto eher kann die Beweglichkeit erhalten werden.

Sobald die Schmerzhaftigkeit abgeklungen ist, soll man die dauernde Rückenlage und Fixation aufgeben, damit durch maßvolle Bewegungen die Kapsel an der Schrumpfung in Streckstellung verhindert wird.

Gewaltsame Redressements schon versteifter Gelenke haben nach meinen Erfahrungen und denen unserer Mitarbeiter **keinen** wesent-

lichen Erfolg. Selbst in Narkose geben die geschrumpften Kapselteile sehr wenig nach und, sobald die Narkosenwirkung vorbei ist, wird wegen der wieder eintretenden Schmerzen das Bein in der früheren Stellung steif gehalten, ganz abgesehen davon, daß bei sehr energischem Vorgehen Frakturen gesetzt werden, z. B. Rißfraktur am unteren Pol der mit der Unterlage verwachsenen Patella. (Eigene Beobachtung.)

Auch allmählich wirkendes Redressement im Schienenhülsenapparat mit Federwirkung halte ich für ebenso wenig erfolgreich als Pendelübungen.

Sehr schön sind in einzelnen Fällen die Erfolge blutiger Mobilisierung der Gelenke nach Murphy, Baer und Payr gewesen. Wenn alle retrahierten bindegewebigen Teile bis auf die unbedingt notwendigen Seitenbänder, Kreuzbänder und die Strecksehne exstirpiert werden und ein Fett- oder Faszienlappen zwischen gelagert wird, so kann wieder eine größere Beweglichkeit erzielt werden. Das Verfahren ist aber sehr langwierig, und man wird im einzelnen Fall sehr überlegen müssen, ob dem Betreffenden durch diese lange Kur so viel genützt wird, als der Zeitaufwand beträgt, besonders da ein steifes Kniegelenk, sobald es keine Schmerzen macht, verhältnismäßig leicht ertragen und gut kompensiert wird. Im allgemeinen schwinden schließlich die Schmerzen bei Belastung ganz im Gegensatz zur Tuberkulose. Sollte aber das Gelenk gerade wegen der bestehenden Reste der Beweglichkeit, die faktisch keinen Wert haben, nicht zur Ruhe kommen, dann ist die richtig ausgeführte Resektion in vielen Fällen das schnellste und beste Heilmittel; denn selbst in verhältnismäßig gut ausgeheilten Gelenken bildet sich oft nach Jahren eine Arthritis deformans aus.

Wenn sich der Patient selbst bei Schmerzen und früh eintretender Neigung zur Kontraktur zur Resektion nicht entschließen kann, so bleibt noch die Anwendung des Schienenhülsenapparates mit Fixierung und leichter Entlastung übrig. Durch Radiumtherapie in den verschiedensten Formen können die Beschwerden der arthritischen Veränderungen dann noch bekämpft werden.

**Literatur.**

Arning (Hamburg), Atophan bei Gonorrhoe. Arch. f. Dermatol., Festschr. f. Lesser.

Bruck, Über spezifische Behandlung gonorrhoischer Prozesse. Deutsch. med. Wochenschr. 1909, Nr. 11.

Bennecke, Die gonorrhoische Gelenkentzündung. Berlin 1899.

Hildebrand, Die Behandlung der gonorrhoischen Gelenkentzündung mit Injektion von Jodtinktur. Berl. klin. Wochenschr. 1911, Nr. 31.

König, Über gonorrhoische Gelenkentzündung. Deutsch. med. Wochenschr. 1896.

Payr, E., Über die operative Mobilisierung ankylosierter Gelenke. Münch. med. Wochenschr. 1910, Nr. 37.

Schultz, Klinische Erfahrungen mit Gonokokkenvakzin. Deutsch. med. Wochenschrift 1911, Nr. 50.

Stein, Albert G., Diathermie bei der Behandlung der Knochen- und Gelenkkrankheiten. Berl. klin. Wochenschr. 1911, Nr. 23.

Thorn, Beiträge zur Gelenkmobilisation. Deutsch. Zeitschr. f. Chir., Bd. CVIII, S. 424 ff.

## Arthritis deformans.

Zu einem klaren und scharf konturierten Krankheitsbild haben sich seit Hoffa-Wollenbergs Untersuchungen die einzelnen Züge von Beobachtungen und Angaben über Arthritis deformans

verdichtet. Wenn auch die Ätiologie noch nicht vollständig geklärt ist, so lassen sich doch folgende Tatsachen aus den einzelnen Beobachtungen herausschälen:

Das Leiden beginnt meistens im mittleren Alter, in einzelnen Fällen aber auch schon früher und befällt in der überwiegenden Mehrzahl das männliche Geschlecht solcher Berufsarten, die ihre Extremitäten im Stehen und Gehen besonders gebrauchen und dabei oft Witterungsunbilden ausgesetzt sind. Es kann sich nach einer Verletzung eines Gelenkes in diesem festsetzen oder auch ohne Trauma mehrere Gelenke symmetrisch ergreifen. Befallen werden mit Vorliebe im Gegensatz zum chronischen primären Gelenkrheumatismus meistens die großen Gelenke, und unter diesen besonders häufig die Kniegelenke.

Nach einer Statistik von Fränkel (Hamburg) waren von 509 Leichen 91 mit Arthritis befallen.

5 mal 1 Gelenk, rechtes Knie,
30 mal 2 Gelenke, 20 mal Knie,
3 mal 3 Gelenke,
15 mal 4 Gelenke usw.

So wurden im ganzen

78 Knie,
47 Hüften,
29 Ellenbogen,
28 Schultern,
26 Fußgelenke befallen.

Aber verhältnismäßig häufig werden auch die Gelenke der Hals- und Lendenwirbelsäule und der Synchondrosis sacroiliaris heimgesucht.

Das **Wesen der Krankheit** besteht in folgendem: Schleichend aus unbedeutenden Anfängen entwickelt sich zunächst unter dem Gefühl von Steifheit, später unter intermittierenden Schmerzen eine Bewegungsbeschränkung in einem oder mehreren Gelenken, indem die betroffenen Gelenke allmählich ihre normale Gestalt verlieren und eine plumpere annehmen. Die Haut und die dem Gelenk benachbarten Weichteile sind nicht verändert. Intermittierend treten Gelenkergüsse auf. Die Bewegungen im Gelenk gehen nicht mehr leise vonstatten, sondern unter auffallenden Krepitationsgeräuschen. Außer den Schmerzen hauptsächlich im Anfang der Bewegungen bestehen keine weiteren Störungen des Allgemeinbefindens, besonders kein Fieber. Der Verlauf ist ein ungemein chronischer und kommt bis zum Tode des Patienten nicht mehr zum Stillstand, wenn auch die Fortschritte der Krankheit in einzelnen Zeiträumen oft minimal sind. Die Bewegungsbeschränkungen nehmen im Laufe der Jahre zu, führen aber bei unkompliziertem Verlauf niemals zur vollständigen Versteifung (Ankylose oder Synostose). Ein größerer oder geringerer Rest von aktiver und passiver Exkursionsfähigkeit der Gelenke bleibt immer bestehen. Charakteristisch ist die konzentrische Einschränkung des Bewegungsfeldes um die Mittellage des Gelenkes herum. Die betreffenden Kranken gehen und stehen in habitueller mittlerer Beugekontrakturstellung; auch passiv und in Narkose lassen sich die Exkursionen nicht wesentlich vergrößern.

### Pathologische Anatomie.

Die Gelenkveränderungen betreffen in erster Linie den Knorpel. Je nach dem Grade der Entwicklung des Leidens erscheint der Knorpel nicht mehr spiegelnd,

bläulich glänzend, durchscheinend, sondern opak, gelblichweiß, in kleine Säulchen senkrecht zerklüftet, uneben. In fortgeschritteneren Fällen ist der Knorpel hauptsächlich in der Mitte durchgerieben, so daß die Knochenknorpelgrenze geglättet partiell frei ins Gelenk sieht. An den Kanten der Gelenke sind Knochen- und Knorpelneubildungen entstanden und umgeben kranzförmig die Ränder der Gelenkflächen. Die Synovialis ist je nach dem Alter des Prozesses etwas gerötet und injiziert, oder mit größeren Zottenwucherungen, aber nicht mit Fibrinauflagerungen bedeckt. Die Kapsel ist verdickt und geschrumpft, oft an ihrer Ansatzstelle mit Knochen und Knorpelherden durchsetzt. Pannus, der auf die Knorpelflächen übergreift, ist nicht wahrzunehmen. In einzelnen Gelenken findet man freie Gelenkkörper, die, von unregelmäßiger knolliger Gestalt, Spuren von Abschleifungen aufweisen und ganz oder zum größten Teil mit Knorpel bedeckt sind. Oft fällt die geringe Menge von Gelenkschmiere auf; in anderen Fällen, hauptsächlich in den mit freien Körpern komplizierten, besteht ein reichlicher, klarer, gelblicher Erguß in der Gelenkhöhle.

## Symptome.

Subjektive Symptome: Gefühl von Steifheit beim Anfang der Bewegungen nach dem Sitzen oder der Nachtruhe, später auch Schmerzen. Frühzeitig empfinden die Patienten die Verringerung der Beweglichkeit und geben an, daß ihnen die Sehnen zu kurz geworden seien, und daß sie die Hüften und Knie nicht mehr ordentlich durchdrücken könnten. Von anderen Beschwerden werden sehr oft Stuhlbeschwerden hervorgehoben.

Objektive Symptome: Die befallenen Gelenke werden gewohnheitsmäßig in einer geringen Beugung gehalten. Beugungen sind aktiv und passiv möglich, aber nicht bis zur normalen Grenze ausführbar, weil die Randwülste und die dadurch eintretende Kapselspannung der geschrumpften Kapsel größere Exkursionen nicht zulassen. Bei allen Bewegungen fühlt und hört man deutlich scharfes Reiben (Krepitation), man fühlt, daß die aufeinander gleitenden Gelenkflächen rauh sind. Die Gelenkgegenden erscheinen deformiert, plumper. Es besteht nicht die spindelförmige Schwellung wie bei der Tuberkulose, Polyarthritis, Lues, sondern durch die ganz normalen Weichteile zeichnen sich die verdickten Knochenenden oder größere Gelenkergüsse ab.

Bei Betastung kann man meistens an den Rändern der Gelenke die knöchernen Randwülste fühlen. Selbst im Anfang des Leidens, wenn die Randwülste noch nicht nachzuweisen sind, werden bei Druck auf die Kanten der Gelenkflächen Schmerzen geäußert (Randschmerz). Klopf- und Stauchungsschmerz außerhalb der Randzone besteht nicht.

## Röntgenbild.

Wenn wir auch ohne Röntgenbild die Arthritis deformans diagnostizieren können, sind Aufnahmen mindestens in zwei Ebenen und beider symmetrischen Gelenke auf einer Platte wegen der oft vorhandenen sonst leicht zu übersehenden Komplikationen des Krankheitsbildes unbedingt erforderlich.

Auf einer oder der anderen Platte erscheinen dann die charakteristischen Zeichnungen; bei den beginnenden Fällen: „Ausspitzungen“ an den Gelenkkanten, bei den fortgeschritteneren: Auflagerungen und wolkige Randwülste an denselben Stellen und schmale Verdichtungen in der Linie der Knochenknorpelgrenze. Der Knochen erscheint aber fast niemals atrophisch oder rarefiziert. Häufig, aber nicht immer, sehen wir im umgebenden Gewebe Schatten von verkalkten Arterien und Kapselteilen. Zu fahnden ist stets auf Schatten freier Gelenkkörper und auf die charakteristische Nische der Osteochondritis dissecans

am Condylus internus genu. Am Hüftgelenk müssen wir uns meistens mit dem Bild des lateral hervorragenden Pfannenrandes und Kopfes begnügen und auf weitere Details verzichten. Am Knie, Ellenbogen und Fußgelenk dagegen geben die Aufnahmen in zwei Ebenen natürlich viel mehr Details. So können wir oft Partien eburnisierten Knochens finden. Auf die Verwechslung der Sesambeine an der Hinterseite der Kondylen mit freien Körpern sei ausdrücklich noch einmal hingewiesen. An den Schultern fehlen anscheinend öfter die Knochenauflagerungen. Es beruht dies aber auf Täuschungen, denn sie erscheinen gewöhnlich dann, wenn das Schultergelenk in etwas anderer Haltung, z. B. bei starker Außenrotation, aufgenommen wird am Tuberculum majus und im Sulcus bicipitalis.

Die **Diagnose** erhellt demnach aus dem schleichenden, langsamen, fieberlosen Verlauf, den Bewegungs- und Belastungsschmerzen am Anfang, den konzentrischen Bewegungseinschränkungen in mittlerer Kontrakturstellung, der leichten Kapselverdickung ohne Beteiligung der Haut und des Unterhautbindegewebes, den eigenartigen Gelenkgeräuschen und den Röntgenbefunden. Die Diagnose ist bei diesem Leiden unter Berücksichtigung sämtlicher Symptome leicht und sicher zu stellen.

### Differentialdiagnose.

Einzelne von den oben angeführten Symptomen kommen auch bei anderen Gelenkleiden vor, so die Gelenkgeräusche, die konzentrische Bewegungseinschränkung, der intermittierende Hydrops und der Schmerz bei Bewegungen. Es ist ein großer, leider aber nicht sehr selten gemachter Fehler, wenn aus der **Krepitation** allein schon die Diagnose Arthritis deformans gestellt wird, denn „krepitierende" Gelenkgeräusche treten bei verschiedenen Gelenkaffektionen auf, die nichts mit Arthritis deformans gemeinsam haben, als daß sie vielleicht in Jahren infolge der falschen Diagnosestellung und der damit einhergehenden Vernachlässigung auch noch zur Arthritis deformans führen können. Mit Gelenkgeräuschen sind verbunden die primären Knorpelrisse und Aufrichtungen der Fetzen infolge von Traumen, ferner die Chondromatosis genu, ferner die Reißkörperchen der Synovialtuberkulose, ferner der Hämarthros mit Fibrinablagerungen, die kongenitale Kniegelenklues, außerdem die Arthropathia tabica. Aber die Knorpelrisse und die Chondromatose geben viel dumpferes sonores Brummen; die Reißkörperchenkrepitation bei Synovialtuberkulose ist mehr ein gleitendes Knistern. Ebenso verhalten sich die Fibrinauflagerungen nach Hämarthros. Die Krepitation bei der Arthropathia ist viel stärker, schärfer und ausgedehnter. Am meisten Ähnlichkeit besteht bei hochgradigen Fällen mit der Arthropathia. Aber abgesehen von dem verschiedenen Ton der Krepitation ist bei der Arthropathia die Beweglichkeit nicht eingeschränkt, sondern im Gegenteil in der widersinnigsten Weise übertrieben möglich, der Erguß aber viel größer; ferner bestehen bei dieser keine Kontrakturen, sondern ganz perverse Subluxationsstellungen. Die Zerstörung an den Gelenkenden und die Knochenneubildung sind bei der Arthropathia viel hochgradiger; die bei ihr vorkommenden Ossifikationen liegen nicht nur am Kapselansatz, sondern oft außerhalb des Gelenkes in den Muskeln.

Der intermittierende Hydrops entsteht am häufigsten bei freien Körpern, wenn diese sich irgendwo einklemmen. So ist es auch leicht einzusehen, daß er bei der Arthritis deformans vorkommt, weil

hier immer Gelegenheit zur Abbröckelung von Teilen des Randwulstes gegeben ist. Der intermittierende Hydrops kommt aber auch vor bei kleinen Epiphysenherden in der Nähe des Gelenkes. Das Fehlen oder Vorkommen der charakteristischen Gelenkgeräusche läßt dann die Diagnose Arthritis deformans leicht stellen.

Konzentrische Exkursionseinschränkung kommt außerdem vor bei alten Gelenkfrakturen oder reiner Synovialtuberkulose. Bei diesen fehlen aber die charakteristischen Geräusche. Den Ausschlag werden in vielen Fällen die palpatorisch oder durch Röntgenbilder festgestellten Randwülste geben. Bei den Bewegungseinschränkungen ist der Hauptnachdruck auf die konzentrische zu legen. Der Arthritisschmerz der Hüfte wird oft auf Ischias zurückgeführt, besonders da an dieser die Krepitation nur ganz gering ausgeprägt ist. Die charakteristischen Bewegungsbeschränkungen der Abduktion und der Innenrotation einerseits, und die typischen Druckpunkte und hyperästhetischen Zonen des Ischiadikus und das Laségnesche Phänomen andererseits lassen bei einiger Sorgfalt die Diagnose nicht im Unklaren.

Die **Prognose** ist quoad vitam günstig, quoad functionem ungünstig. Eine vollständige Wiederherstellung ist mit keinem Mittel möglich. Das Leiden kann vielleicht aufgehalten, in vielen Fällen aber nur durch Schmerzherabsetzung erträglicher gemacht werden.

## Ätiologie.

So klar und einfach das Krankheitsbild ist, so wenig wissen wir trotz des so häufigen Vorkommens über die letzten Ursachen dieses Leidens. Für die monartikulären Formen, bei denen eine Gelenkverletzung, Kontusion oder Fraktur stattgefunden hat, ist es nicht schwer, sich den Zusammenhang zwischen der Verletzung und der Arthritis als Folgezustand zu konstruieren. Durch Frakturen werden Inkongruenzen der Gelenkflächen in größerem oder geringerem Umfange erzeugt, ein Teil der Gelenkfläche wird dauernd mehr belastet und ist bei Bewegungen unphysiologischer Reibung ausgesetzt und wird mehr ausgenutzt werden. Besonders wenn durch die Frakturspalten größere Partien der Spongiosen unter ungünstige Gefäßversorgung kommen, wird der dazugehörige Knorpel auch schlechter ernährt und weniger widerstandsfähig sein. Er wird zerklüftet und abgerieben werden, und damit ist der Anfang des arthritischen Prozesses, die unphysiologische Abnutzung gegeben. An den Rändern, wo der Reiz ebenfalls weiter wirkt, tritt keine Abschleifung ein, hier können dann die durch den Reiz hervorgebrachten Wirkungen persistieren. Je intensiver nun die unzweckmäßige Beanspruchung ist, desto größer und anhaltender muß die Nachwirkung des pathologischen Reizes sein. Auch nach Gelenkkontusionen, bei Quetschungen der Knorpel und der subchondralen Knochenknorpelgrenze sind die Ernährungsstörungen, und die Atrophie des Knorpels und ihre Folgen leicht zu verstehen. Aber diese Verhältnisse liegen bei einem großen, ja dem größten Teil der polyarthritischen Formen nicht vor. Hier entwickelt sich das Leiden scheinbar ohne jede Veranlassung spontan.

Diese Formen sucht Wollenberg zu erklären mit Hilfe der Theorie der **vaskulären** Entstehung.

Er ist der Ansicht, daß durch die verschiedenartigsten Ereignisse die ernährenden Gefäße der Epiphysen und der Gelenkkapsel und -bänder in irgendeiner Weise beeinflußt werden. Dadurch kommt es zu Ernährungsstörungen in den von ihnen versorgten Teilen der Epiphysen und besonders des Knorpels, der in seiner Ernährung auf die darunter liegenden Spongiosagefäße angewiesen ist. Der unterernährte Knorpel wird zerklüftet und ist selbst normaler Beanspruchung gegenüber nicht mehr widerstandsfähig und wird infolgedessen abgerieben. Behinderung der arteriellen Zufuhr und des venösen Abflusses soll die atrophischen und degenerativen Zustände, die der Arthritis deformans zugrunde liegen, hervorrufen.

Preiser sieht die Ursache in „einer pathologischen, schon vorher bestehenden **Gelenkflächen-Inkongruenz**". „Die Osteophytenbildung soll einer Verbreiterung der Gelenkflächen an den inkongruenten Flächen dienen."

Zwischen beiden Autoren ist ein heftiger Streit entbrannt für die Richtigkeit ihrer Theorien. Zahlreiche Meinungen sind für und wider die eine oder die andere Theorie ausgesprochen worden. Besonders heftig ist Wollenbergs experimentelle Grundlage, die durch Gefäßunterbindungen von der normalen Zirkulation abgeschnittene Patella eines Hundes, angegriffen worden. Die von ihm gefundenen Veränderungen am Knochen und in den Umgebungen sollten nicht beweiskräftig sein. Meines Erachtens stehen sich diese beiden Theorien nicht so diametral gegenüber, und Preisers Beobachtungen an den Gelenkdeformitäten scheinen mir eher für als gegen die Wollenbergsche Ansicht zu sprechen; denn schließlich läuft doch die Frage immer wieder auf Ernährungsstörungen der knorpeligen und knöchernen Teile durch Gefäßveränderungen hinaus. Mögen diese Störungen nun durch das Alter, durch bestimmte Gifte oder Infektionen oder unphysiologische Stellungen der Gelenkenden bedingt sein: die letzte Ursache liegt doch immer wieder in der Zirkulationsstörung.

Beide Auffassungen lassen leicht die Abnutzung und Zerklüftung des unterernährten Knorpels, aber schwer die Osteophytenbildung verstehen. Es müssen eben noch andere Reize auf das Gelenk wirken, die die Ekchondrosen hervorbringen. Nach Preiser können wir die Ekchondrosenbildung an der Hüfte bei Inkongruenz sehr wohl einsehen, wo Partien sich gegeneinander reiben, die nicht auf Scherung gebaut sind. Aber weshalb entstehen sie oft nicht an Knien, die schon vorher inkongruent waren? Weshalb oft nicht beim Malum coxae senile, bei dem es häufig nur zum Schwund, nicht zur Proliferation kommt? Auf diese Frage nach dem Proliferationsreiz scheinen einige Autoren neuerdings bemerkenswerte Antworten zu bringen. Vor allen Axhausen, der experimentell die Entstehung kleiner aseptischer Knorpel- und Knochennekrosen durch Aufhebung arterieller Blutversorgung, indem er antiseptische Brandwunden in den Knorpel setzte, nachgewiesen hat.

Nach Axhausens Ansicht sind es immer die aseptischen Sequester, die die Wucherungen an dem Rande der Gelenkfläche und am Kapselansatz anregen und so die charakteristischen Randwülste hervorbringen. Goadby hat bei vielen Patienten mit Arthritis deformans Kiefererkrankungen besonders Alveolarpyorrhoe gefunden, einen Streptobazillus gezüchtet, mit diesem am Patienten erst Arthritis erzeugt und diese wieder mit Vakzine behandelt und zur Ausheilung gebracht. Nathan hat längere Zeit Thymus gegeben und Besserung bemerkt. Auch die Lues wird wieder wenigstens als begünstigendes Moment angeschuldigt (Heckmann). Der Proliferationsreiz durch ihr Gift dürfte nicht zu bestreiten sein. Ein Zusammenhang von einzelnen Gruppen von Arthritis deformans mit der Lues ist nicht von der Hand zu weisen.

Freund hat bei Patienten mit Arthritis deformans Neigung zu Kalk und Magnesiumretention gefunden und macht diese verantwortlich für abnorme Ossifikationsprozesse.

Beitzke hat 200 Leichen von Erwachsenen auf Gelenkveränderungen untersucht und in 143 Fällen kleinere oder größere Usuren an den Gelenkknorpeln gefunden, die im Leben meist keine Erscheinungen gemacht hatten. Beitzke

hält die Veränderungen für Abnützungserscheinungen und bezeichnet sie als Arthritis deformans atrophica.

Zu einer verwandten Auffassung ist F. Lange (Ärztliche Fortbildungskurse 1911) gelangt.

Lange glaubt, daß jede Arthritis deformans mit einer mechanischen Abnutzung des Knorpels beginnt und auf derselben beruht. Diese Abnutzung des Knorpels tritt physiologischerweise im höheren Alter auf, und zwar meist an denjenigen Gelenken, an welchen der Knorpel am meisten mechanisch beansprucht worden ist (das sind in der Regel die Kniegelenke) und in den einzelnen Gelenken wieder zuerst an den Stellen, wo die Reibung beim Gebrauch des Gelenkes am stärksten ist.

Wird der Knorpeldefekt mit der Zeit größer und wird das Gelenk noch weiter benutzt, so können sich bei solchen Altersgelenken schließlich die gleichen hypertrophischen Bildungen des Knochens einstellen, wie bei der gewöhnlichen Arthritis deformans.

Genau die gleichen Vorgänge wie im Senium kann man schon in den 30er und 40er Jahren beobachten, wenn durch schwere Allgemeinerkrankungen (Tuberkulose, Lues, Karzinom usw.) eine vorzeitige Seneszenz der Organe eintritt.

Daß solche allgemeine Schädigung des Gelenkknorpels auch durch Gefäßerkrankungen im Sinne Wollenbergs eintreten kann, ist nicht zu bezweifeln.

An einzelnen Gelenken kann eine frühzeitige Knorpelabnützung unabhängig vom Alter, bei gutem Allgemeinbefinden und bei normalen Gefäßen eintreten, wenn die Knorpel- und Knochenpressung an einer Stelle abnorm stark ist. Das ist der Fall am Condyl. int. der O-Beine, am Condyl. extern. der X-Beine, an der Dorsalfläche vom Talus und Navikulare des Plattfußes, Hüfte. In der frühzeitigen Abnutzung des Knorpels infolge vermehrten Druckes sieht Lange das schädigende Moment der Preiserschen Gelenkflächeninkongruenz.

Wie anatomisch die Arthritis deformans nicht von den Alterserscheinungen am Gelenk zu trennen ist, so ist das auch klinisch und ätiologisch der Fall. Das was wir gewöhnlich als Arthritis deformans bezeichnen, ist nach Langes Anschauung meist nichts anderes als eine Alterserscheinung, die aus besonderen mechanischen Gründen oder infolge von Ernährungsstörungen vor der Zeit auftritt.

Perthes hat auf die **juvenile** Form der Arthritis deformans aufmerksam gemacht, die gar nicht so selten vorkommt, und nach ihm weder auf Traumen, noch auf statische Mißverhältnisse zurückzuführen ist. Dagegen nimmt er Ernährungsstörungen im Inneren der Epiphysen an. Krepitation war in wenigen Fällen nachweisbar.

Nach Bodländer ist das Vorkommen der juvenilen Arthritis deformans der beste Beweis gegen die alte Theorie seniler Ernährungsstörungen.

Toyokichi Okada verlegt nach seinen Untersuchungen an drei Fällen die Entstehung weit zurück in angeborene Zustände. Alle diese Beobachtungen führen aber immer wieder auf die Ernährungsstörungen in den Epiphysen und den Knorpeln und der Kapsel infolge von Zirkulationsveränderungen hin.

## Therapie.

Unter Berücksichtigung dieser Forschungen ergibt sich für die Therapie als oberster Grundsatz, derartig veränderte Gelenke vor allem nicht durch unzweckmäßige Bewegungen und Belastungen noch mehr zu schädigen. Die viel verbreitete Ansicht, durch passive und aktive **Medikomechanik** die Gelenke mehr auszuschleifen, um dadurch die Beweglichkeit zu vergrößern oder eine drohende Versteifung aufzuhalten, müssen wir als grundfalsch ansehen. Durch übermäßige Bewegung und Belastung wird die Knorpelzerstörung, die Ekchondrosenbildung und die Kapselreizung nur noch stärker, ganz abgesehen davon, daß Hyperostosen dabei abgerieben und als freie Körper ins Gelenk getrieben werden können. Eine vollständige Versteifung tritt auch ohne Medicomechanik nicht ein. Andererseits würde vollständige Ruhe und Entlastung die Zirkulationsstörung noch vergrößern und die Knochen atrophisch und noch widerstandsunfähiger machen. Es muß also das Bestreben der

Therapie sein, das Optimum der Bewegung und der Ruhe herauszufinden und vor allem Verbesserung der Zirkulationsverhältnisse herbeizuführen.

Leider können wir den meisten, gegen die Arthritis deformans im ausgesprochenen Stadium angewandten Maßnahmen nur eine palliative Wirkung nachrühmen. Erfahrungsgemäß wirken Heißluftbäder, Thermen, Moorbäder wenigstens schmerzlindernd; dasselbe gilt auch von der sachgemäßen Massage. Diese Wirkung müssen wir doch wohl wieder zurückführen auf den Einfluß dieser Maßnahmen auf die Zirkulationsverhältnisse.

Auch den verschiedenen Radiumprozeduren wird eine bessernde, im frühen Stadium heilende Wirkung nachgerühmt. In einzelnen von mir selbst beobachteten Fällen war diese Besserung nicht zu verkennen, in anderen blieb sie aus. Jedesfalls sind aber öftere Versuche mit diesen Kuren anzuraten.

Auf Lues muß, wie bei allen Gelenkaffektionen, auch hier gefahndet und bei ihrem Nachweis eine spezifische Kur eingeleitet werden. Ein Teil der Erscheinungen wird dann schon wieder zurückgehen. Eine weite therapeutische Perspektive eröffnen die Beobachtungen von Goadby. Wenn sich der Zusammenhang mit der Alveolarpyorrhoe noch weiter bestätigt, kann bei der großen Verbreitung dieses Leidens öfter als bisher der Hebel für die Behandlung hier angesetzt werden. Auch die Thymusbehandlung regt zur Nachprüfung an. Daß auf Regelung der Ernährung und des Stuhlganges zu achten ist, liegt nahe; wird doch z. B. Karlsbad ein günstiger Einfluß auf die Arthritis deformans nachgerühmt. Vielleicht ist die Heliotherapie auch hier noch berufen, wunderbare Wirkungen zu entfalten.

Bessern sich auch durch diese Maßnahmen die Beschwerden nicht, so muß man schließlich zum entlastenden **Schienenhülsenapparat** greifen. Bei monartikulären Formen kann man damit sehr günstige Resultate erzielen, bei den polyartikulären Formen wird man sich das schmerzhafteste Gelenk aussuchen müssen; denn bei doppelseitigem Apparat dürften die Unbequemlichkeiten durch den schweren umfangreichen Apparat schließlich größer sein als die Beschwerden des Leidens selbst.

Robert Jones will den Apparat so eingerichtet wissen, daß die Exkursionen des kranken Gelenkes nur so weit möglich sind, als sie schmerzlos vonstatten gehen, weil sonst die Kapsel noch mehr gereizt wird. Der Schienenhülsenapparat muß ferner so eingestellt werden, daß die Knorpel nicht mehr die ganze Körperlast aufzunehmen haben. Entlastet man aber zu sehr, so werden die Knochen atrophisch.

In den Apparaten tritt leider sehr bald eine Inaktivitätsatrophie der Muskeln ein, unter der wieder die Zirkulation der ganzen Extremität leidet. Deshalb ist in diesen Fällen von der Massage zur Kräftigung der Muskulatur neben der Gelenkmassage ausgiebige Anwendung zu machen.

Zu **operativen Eingriffen** wird man nur selten seine Zuflucht zu nehmen brauchen. Am häufigsten noch bei Komplikationen durch Absprengungen freier Körper mit Einklemmungserscheinungen. In diesen Fällen wird man sich zur Arthotomie und Entfernung des freien Körpers leicht entschließen. Heftige Schmerzen können schließ-

lich die Resektion des betreffenden Gelenkes herbeiführen. Bei Erkrankung im Fußgelenk kann die Talusexstirpation, im Kniegelenk eine Resektion mit Versteifung Abhilfe schaffen. Im Hüftgelenk hat Robert Jones durch operative Ankylosierung in leicht abduzierter Stellung gute Erfolge gehabt. Abbee (Surg. Gynocol. and Obstr. March. 1910) hat durch partielle Resektionen des Hüftgelenkes gute Resultate erzielt.

Voraussetzung ist aber, daß das Allgemeinbefinden und besonders das Alter keine Kontraindikationen gegen diese immerhin größeren Eingriffe sind.

**Literatur.**

Axhausen, Freie Vereinigung der Chirurgen Berlins, 14. Nov. 1910. Berl. klin. Wochenschr. 1911, Nr. 50.
Ders., Arbeiten aus dem Gebiet der Knochenpathologie und Knochenchirurgie. Arch. f. klin. Chir., Bd. XCIV.
Axhausen und Pels, Experimentelle Beiträge zur Genese der Arthr. def. Deutsch. Zeitschr. f. Chir., Nr. 110, S. 4—6.
Bibergeil, Osteoarthritis def. juvenilis coxae. Gesellsch. der Charité-Ärzte, 2. März 1911. Ref. Berl. klin. Wochenschr., Nr. 15.
Bodländer, Beitrag zur Arthritis deformans juvenilis. Diss. Berlin 1909.
Ewald, Plattfußschmerzen und Arthritis deformans. Berl. klin. Wochenschr. 1911, Nr. 15.
Freund, Chronischer Gelenkrheumatismus und Gicht. Ein Beitrag zur Differentialdiagnose. Diss. Leipzig 1909.
Glaeßner, Paul, Jahrb. d. orthop. Chir., Bd. I—III.
Jones (Liverpool), Surgical treatment of the rheumatoid group of joint affection. Brit. med. journ. 1909, Nr. 2531.
Lange, Der chronische Gelenkrheumatismus. Jahreskurse d. ärztl. Fortbildung. 1911, Sept.-Heft.
Ledderhose, Über Arthritis deformans coxae. Monatsschr. f. Unfallheilk. 1910, Nr. 10—11.
Nathan, A new and apparently succesful method oft treating metabolic osto-arthritis so called arthritis deformans. Journ. of the Amer. Med. Ass., Vol. LVI.
Okada, Togokichi, Über infantile Formen der Arthritis deformans. Arch. f. Orthop., Bd. VIII, Heft 5, S. 126.
Perthes, Med. Gesellsch. zu Leipzig. Ref. Münch. med. Wochenschr. 1910. Über Arthritis deformans juvenilis.
Preiser, Statistische Gelenkerkrankungen. Stuttgart 1911.
Ders., Die praktische Bedeutung einer pathologischen Gelenkflächeninkongruenz. Ärztl. Verein in Hamburg, 18. Mai 1909. Ref. Münch. med. Wochenschr. 1909.
Ders., Arthritis deformans cubiti. Zeitschr. f. orthop. Chir., Bd. XXV.
Ders., Abwehr und Kritik zu der Arbeit von G. A. Wollenberg über Ätiologie der Arthritis deformans. Zeitschr. f. orthop. Chir., Bd. XXVI.
Vulpius, Zentralbl. der Chir. u. mech. Orthop.
Wollenberg, Die ätiologischen Faktoren der Arthritis deformans. Zeitschr. f. orthop. Chir., Bd. XXVI.
Ders., Die Ätiologie der Arthritis deformans. Zeitschr. f. orthop. Chir. 1909, Bd. XXIV.
Ders., Die Ätiologie der Arthritis deformans im Lichte des Experimentes. Arch. f. Orthop. 1901, Bd. VII.
Diskussion über Arthritis deformans des Schultergelenkes. Biol. Abt. d. ärztl. Vereins Hamburg, 21. März 1911. Ref. Münch. med. Wochenschr. 1911, Nr. 23.

## Die neuropathischen Gelenkentzündungen.

Bei Tabes, Syringomyelie, multipler Sklerose, auch bei Verletzungen des Rückenmarkes, Entzündungen und Verletzungen peripherer Nerven entwickeln sich sobald die Sensibilität des Gelenkes herabgesetzt oder aufgehoben ist, unbemerkt und schleichend

Gelenkaffektionen, die der Arthritis deformans in vielen Beziehungen ähnlich sind, aber viele der dort gefundenen Symptome noch ungleich deutlicher, vergrößert und vergröbert zeigen.

Bei der Tabes und Syringomyelie bilden sich **ohne Schmerzen** ganz unförmige, kugel- oder spindelförmige Anschwellungen eines oder mehrerer Gelenke aus (vgl. Fig. 29). Diese Anschwellungen bestehen zum größten Teil aus intraartikulären Ergüssen, unter denen aber fast stets peri- und parartikuläre Verdickungen und Verknöcherungen der Weichteile und der Knochen, Muskel- und Kapselossifikationen, starke Randwülste usw. verborgen sind. Die Umgebung ist oft ödematös geschwollen. Die normalen Gelenke sind in **Schlottergelenke** umgewandelt. An der Hüfte gehen diese einher mit Trochanterhochstand, an den Knien mit Genu valgum, varum et recurvatum, am Fuß mit ausgesprochener Plattfußstellung, am Ellenbogen mit Cubitus varus oder valgus. Durch Belastung, aktive und passive Bewegungen kann mit Leichtigkeit, ohne daß der Patient Widerstand leistet oder Schmerz empfindet, die betreffende Extremität in der unglaublichsten Weise im Gelenk verdreht und luxiert werden. Solche Patienten laufen und hantieren mit den Extremitäten auffallend wenig behindert umher und scheinen für ihre ungemein gefährlich aussehenden Manöver nicht die geringste Empfindung zu haben. Dabei sind laute reibende und knarrende Gelenkgeräusche oft weithin vernehmbar. Meistens werden die Funktionen der Arme und Beine erst unterlassen, wenn durch eine dazu gekommene Spontanfraktur der Gebrauch des Armes oder Beines physikalisch vollständig unmöglich ist. Bei der Syringomyelie ist gewöhnlich nur ein Gelenk am Arm ergriffen, während bei der Tabes an den Beinen ein oder mehrere Gelenke betroffen sind. Hauptsächlich werden Männer von diesem Leiden befallen.

Fig. 29. Arthropathia Genu sinistra.

## Pathologische Anatomie.

Der Kapselschlauch ist enorm erweitert, die Kapselwand verdickt, oft mit Knochenplatten durchsetzt, die Synovialis zottig verändert. In der Gelenkhöhle besteht ein massenhafter klarer Gelenkerguß. Die Knochenenden sind unregelmäßig abgerieben. Die Kondylen, der Gelenkkopf, die Pfanne sind oft abgebrochen, und ihre Reste treiben sich dann als größere abgestoßene knorpelige

und knöcherne freie Körper in der Höhle umher; die benachbarten Muskeln sind häufig mit Ossifikation durchsetzt. In anderen Fällen wieder treten an den Pfannenrändern mächtige Knochenneubildungen auf. Periostale Wucherungen erscheinen weit vom Gelenk diaphysenwärts nach oben und unten an den benachbarten Knochen.

### Symptome.

Subjektive Symptome fehlen. Sowohl die Schmerz- wie die Lageempfindung sind gestört.

Objektive Symptome. Man sieht und fühlt mächtige intraartikuläre Ergüsse und in der ganzen Gelenkgegend Resistenzen, von denen sich ein Teil bei Betastung im Gelenk unter Knarren fortbewegt, ein anderer Teil an der Kapsel, in den Muskeln und Weichteilen festsitzt. Bei aktiven und passiven Bewegungen nimmt man ungemein deutliches Reiben und Knarren im Gelenk wahr.

Bei den Affektionen der unteren Extremitäten tritt der Patient fest auf das verunstaltete und im Gelenk nachgebende Bein auf und steht in der unglaublichsten Valgusstellung des Fußes und rekurvierter Stellung im Knie. An den Hüften zeigt sich das Trendelenburgsche Phänomen in seltener Deutlichkeit.

Bei den Affektionen der oberen Extremitäten knickt der Arm in die merkwürdigste Stellung ab, wenn man das betreffende Individuum etwas anfaßt oder aufhebt.

Diese angeführten Symptome müssen wir durch den Nachweis der übrigen charakteristischen Symptome der Tabes und der Syringomyelie ergänzen:

Rhombergsches Phänomen, Starre und Ungleichheit der Pupillen, Gürtelgefühl, Fehlen der Patellarreflexe, Babinskisches Zeichen, Hypotonie; Fehlen der Empfindung für Wärme, Kälte und Schmerz. Es muß aber hier betont werden, daß durchaus noch nicht alle klassischen Symptome der Tabes vorhanden zu sein brauchen; oft ist sogar die Arthropathia oder die Spontanfraktur besonders des Schenkelhalses das erste Symptom, das auf ein Rückenmarksleiden hinweist.

### Röntgenbild,

Das Röntgenbild ist sehr charakteristisch und zeigt uns die mächtigen Zerstörungen und Verlagerung der Gelenkenden, die freien Körper, die Ossifikation in der Kapsel und in den Muskeln, und die sonstigen peri- und parartikulären Wucherungen. Besonders bemerkenswert am Röntgenbild ist das Fehlen der Knochenatrophie in den allermeisten Fällen, trotz der hochgradigsten Gelenkveränderungen bei Patienten, die ihre Extremitäten noch gebrauchen. Im Gegensatz zu anderen Gelenkerkrankungen, besonders den tuberkulösen Gelenkentzündungen, erscheinen die knöchernen Teile sogar sehr kalkreich (vgl. Fig. 30, 31, 32).

### Die Diagnose

ist demnach nicht schwer. Wer gewöhnt ist, alle seine Patienten ganz entkleidet und bei Erkrankung der unteren Extremität im Stehen, Gehen und Liegen zu untersuchen, wer grundsätzlich nicht unterläßt, stets wenigstens summarisch Reflexe und Sensibilität und den Tonus der Muskulatur zu prüfen, der wird dieses Leiden nicht verkennen können. Differentialdiagnostische Irrtümer kommen aber erfahrungs-

gemäß gerade bei diesem Gelenkleiden vor. Die Arthropathia des Fußgelenkes, des Knies, der Hüfte werden mit tuberkulösem oder chronischem Hydrops, mit Arthritis deformans, mit Distorsionen oder

Fig. 30. Arthropathia genu dectri.

Fig. 31. Arthropathia genu sinistri.

mit Kontusionen verwechselt. Bei der Hüfte muß besonders auf die häufig übersehene Schenkelhalsfraktur geachtet werden.

## Prognose.

Die Arthropathia an sich ist irreparabel, sich selbst überlassen verschlimmert sich das Leiden immer mehr: in einzelnen Fällen, wenn nicht Spontanfrakturen eintreten und dadurch das Gehen und Stehen überhaupt unmöglich ist, werden die Gelenke schließlich ganz zerstört, weil der Zustand dem Tabiker keine Beschwerden macht. Je früher das Leiden in sachgemäße Behandlung kommt, desto eher können wenigstens die stärksten Zerstörungen verhindert werden. Quoad vitam wird die Prognose von dem Grundleiden bestimmt.

Fig. 32. Plattfuß infolge Arthropathia des Gelenkes zwischen Talus und Naviculare und Cuboid mit Frakturen des Naviculare und Cuboid.

## Ätiologie.

Die Ursache ist im Grundleiden gegeben; wie aber die Tabes oder die Syringomyelie das Grundleiden hervorbringt, ist noch nicht ganz klargestellt. Es gibt verschiedene Möglichkeiten. Bei dem ursächlichen

Zusammenhang zwischen Lues und Tabes ist es nicht unmöglich, daß sich die Arthropathia in einzelnen Fällen auf dem Boden der syphilitischen Erkrankung entwickelt. Wir haben ja bei der Syphilis die verschiedenen Formen der Gelenkerkrankungen: Knochenherde in den Epiphysen und multiple Gummata der Synovalis kennen gelernt, die ebenfalls keine oder geringe Schmerzen hervorbringen. Es ist deshalb leicht verständlich, daß derartig alterierte Gelenke dann unter dem Einfluß der Analgesie und Ataxie schnell der Zerstörung anheimfallen.

Andererseits kann das Leiden sich auch infolge throphoneurotischer Störungen an Knochen und Knorpel oder mittelbar durch angioneurotische Störungen entwickeln. Außerdem kann, wie bei der Arthritis deformans, die Ursache in der syphilitischen Gefäßerkrankung und der dadurch bedingten Ernährungsstörungen der Knochen, Knorpel und Kapsel gesucht werden. Auch die Frakturen an den Gelenkenden spielen eine Rolle bei der Entstehung des Leidens. Diese werden wegen der Analgesie vom Patienten nicht bemerkt, werden nicht ruhig gestellt, sondern infolge der ataktischen Bewegungen noch übermäßig belastet und bewegt; sie heilen infolgedessen nicht zusammen, sondern werden abgeschliffen.

Zur Klärung dieser ätiologischen Fragen und indirekt für die Therapie würde es empfehlenswert sein, einmal bei einer größeren Reihe von Tabikern ohne Arthropathia sämtliche Gelenke systematisch mit Röntgenstrahlen zu untersuchen.

## Therapie.

Nach der pathologischen Anatomie sind wir leider nicht in der Lage, wenn die Arthropathia sich schon ausgebildet hat, eine Heilung zu erzielen. Wir können nur noch dahin wirken, daß keine Verschlimmerung eintritt. Unverantwortlich wird es nach dem heutigen Stand der Kenntnisse sein, das Gelenk sich selbst zu überlassen; denn selbst die schlimmsten Arthropathien können dadurch noch schlimmer werden. Abgesehen von der immer mehr fortschreitenden Zerstörung der knöchernen Teile, kann es schließlich durch unzweckmäßiges Verhalten noch zur Durchbohrung oder zur Fistelbildung kommen. Damit ist nicht nur das Schicksal des Gelenkes, sondern der ganzen Extremität, ja des Patienten besiegelt. Es wird oft kaum noch möglich sein, der schweren Sekundärinfektion Herr zu werden.

Nur aus falscher Diagnosenstellung ist es jetzt noch erklärlich, wenn bei derartigen Gelenken die Zeit mit Massagen vergeudet wird. Vielleicht ist die Massage zweckmäßig zur Unterstützung der Apparatbehandlung, aber ohne diese sicher zu verwerfen.

Als bestes Vorbeugungsmittel gegen weitere Zerstörung ist der **Schienenhülsenapparat** anzusehen. An der Hüfte, am Ellenbogen, am Knie kann man gute Erfolge damit erzielen. Unter seinem Schutz sistiert die Zerstörung der Knochen, ja öfter geht die Kapselausdehnung zurück. Zweckmäßig ist es, den Schienenhülsenapparat durch elastische, die Gelenke komprimierende Unterzüge zu ergänzen. Dagegen muß man vor Punktion der Gelenke zur Verringerung des Ergusses warnen, denn Verfasser hat öfter nach solchen anderwärts vorgenommenen Punktionen nie mehr heilende Fisteln entstehen sehen.

Am Fußgelenk bringt nach eigener Beobachtung in mehreren Fällen die Anwendung des Schienenhülsenapparates keine günstigen Erfolge. Trotz des guten Sitzes, trotz der Entlastung nahm der Erguß stetig zu, wölbte sich aus der Lücke des Apparates über das Gelenk immermehr heraus; es kam zu Drucknekrose durch die Ränder der Hülse, so daß wir uns zur Amputation entschließen mußten. Die Heilung trat prompt ein, und die Patienten gehen auf ihren Stümpfen gut und sicher einher. Selten kann man daher von einer verstümmelnden Operation so befriedigt sein wie in diesen Fällen.

Arthrotomie und Resektion der Gelenke sind absolut zu verwerfen. Die Heilungstendenz der Gelenkwunden ist schlecht, die feste Vereinigung der Knochen läßt lange auf sich warten oder bleibt aus, und häufig entstehen Fisteln, so daß man schließlich doch noch amputieren muß. Nach vielfältigen Erfahrungen muß man bei der Arthropathia entweder amputieren, oder von jeder Operation abstehen.

Unter allen Umständen ist aber neben der Anwendung des Schienenhülsenapparates eine antiluetische Kur durchzuführen und zwar am besten mit intravenösen Salvarsaninfusionen, die durch Quecksilber und Jodkali unterstützt werden können.

**Literatur.**


Blenke (Magdeburg), Die tabischen Arthropathien und Spontanfrakturen in ihrer Beziehung zur Unfallversicherungsgesetzgebung. Zeitschr. f. orthop. Chir., Bd. XXV.

Cendrangolo (Neapel), Sulle artropatie tabeticcha. Riforma medica, Vol. XXVI.

Ewald, Ärztlicher Verein zu Hamburg, 9. Mai 1911. Münch. med. Wochenschr. 1911, Nr. 21. Spontanfraktur bei Syringomyelie. Arthropathia des Ellenbogengelenkes, ossifizierende Myositis.

Ewald, Über Gelenkerkrankungen bei Syringomyelie. Zeitschr. f. orthop. Chir., Bd. XXIX, S. 530.

Hohmeier, Med. Verein Greifswald, 17. Dez. 1910. Ref. d. Med. Wochenschr. 1911, Bd. XVII. Arthropathia tabidorm plastische Operationen, gute Stümpfe.

Krüger-Franke, Zur tabischen Arthropathia. Mitt. aus d. Grenzgeb. d. Med. u. Chir., Heft 24.

Levy, R., Die neuropathischen Knochen- und Gelenkerkrankungen. Ergebn. d. Chir. u. Orthop., Bd. II, S. 56.

Levy, Dr. R. und Ludloff, Prof. Dr. K., Die neuropathischen Gelenkerkrankungen und ihre Diagnose durch das Röntgenbild. Beitr. z. klin. Chir., Bd. LXIII, Heft 2.

Menard, Societé d. chirurg. d. Lion, 10. Dez. 1908. Revue de chirurg. 1909, Tome I.

Matuoka, M. (Kioto), Über Gelenkerkrankungen bei Tabes dorsalis Deutsch. Zeitschr. f. Chir., Bd. CVI, Heft 1—3.

Oehlecker, Zur Kasuistik und zur Beh. neuropathischer Gelenkerkrankungen. Beitr. z. klin. Chir., Bd. LXV, Heft 1.

Oehlecker, Über Gelenkveränderungen bei Nervenkrankheiten. Bfolog. Abteil. d. ärztl. Vereins zu Hamburg, 16. Febr. 1909. Ref. Münch. med. Wochenschrift. 1909, Nr. 20.

Oehlecker, Ärztl. Verein zu Hamburg. Biol. Abt., 14. Dez. 1909. Arthropathia pedis tab.

Preiser, Ärztl. Verein in Hamburg, 12. Sept. 1910. Zertrümmerung der Fußwurzel und der Mittelfußknochen im Röntgenbild.

Senni (Rom), Le osteo-arthropathia siringomyel. 1910.

Urbach, Zwei Fälle tabischer Knochen- und Gelenkerkrankungen. Wiener klin. Rundschau 1909, Bd. XXXI

Wetterstrand, Über tabische Gelenkaffektionen. Achte Vers. d. med.-chir. Kreises zu Helsingförs 1909. Zentralbl. f. Chir. 1909, Bd. XLI.

## Der chronische Gelenkrheumatismus.

So häufig der sogenannte chronische Gelenkrheumatismus ist, so unklar ist seine Entstehung, so wenig scharf umrissen ist sein Krankheitsbild, so wenig aussichtsreich ist seine Behandlung. Die Unklarheit über das Wesen des chronischen Gelenkrheumatismus ist so groß, daß wir die Diagnose in vielen Fällen nur als Verlegenheitsdiagnose ansehen müssen. Wir dürfen sie nur gebrauchen, wenn Gelenkentzündung durch Tuberkulose, Syphilis, Gonorrhoe, Gicht, Arthritis deformans und Arthropathia ausgeschlossen ist. Eine einheitliche Ursache für diese eigenartige Gelenkerkrankung ist bis jetzt trotz eifrigen Bemühens nicht zu finden gewesen. Nach neuen Untersuchungen scheinen sich allerdings immer mehr einzelne Gruppen schärfer umrissen aus diesem Chaos zu lösen; mit einiger Sicherheit können wir nach der Darstellung Langes zwei Gruppen unterscheiden: den sekundären und den primären chronischen Gelenkrheumatismus. Unter sekundärem Gelenkrheumatismus verstehen wir den, der sich allmählich oder später aus dem akuten entwickelt, unter primärem den, der von vornherein chronisch schleichend beginnt.

Der **sekundäre chronische Gelenkrheumatismus** wird auf dieselbe Ursache zurückzuführen sein wie der akute. Seinen Zusammenhang mit der lakunären Angina in vielen Fällen wird wohl kaum noch jemand leugnen können. Wir müssen ihn als eine verhältnismäßig mildere Allgemeininfektion mit Staphylo- und Streptokokken auffassen. So können wir bei dieser Ätiologie wohl den akuten Anfall, wohl die Neigung zu rezidivieren verstehen, dagegen ist noch nicht aufgeklärt, weshalb in den meisten Fällen der akute Anfall ohne dauernde Schädigung der Gelenke abklingt, in anderen zu chronischen Veränderungen der Gelenke führt. Es müssen dabei entweder bestimmte Sekundär- oder Mischinfektionen oder besondere anderweitige Stoffwechselanomalien hinzukommen. Meistens handelt es sich um das weibliche Geschlecht. Es liegt demnach nahe, daß zugleich miteinander, oder durch die erste Infektion vorbereitet, Erreger aus der Genitalsphäre in die Gelenke eindringen. Auch die Heredität scheint nach Beobachtungen von Rosenfeld eine Rolle zu spielen.

In vielen Fällen wird wohl die unerkannte Gonorrhoe die Sekundärinfektion besorgen und sich da ansiedeln, wo der akute Gelenkrheumatismus vorgearbeitet hat. In anderen Fällen mag der Magendarmkanal das Virus liefern, in wieder anderen chronische Eiterungen der Knochen, alte osteomyelitische Herde, bestehende Pyorrhoen der Zahnalveolen, Otitis media chronica usw.

Charakteristisch für den chronischen Gelenkrheumatismus ist die Affektion der Kapsel. Das Leiden ist anfangs auf die Synovialis und auf die Kapsel beschränkt, kann aber allmählich auf die Knorpel übergehen, sie zerstören und so zu vollständigen Ankylosen führen. Im Anfang handelt es sich in diesen Fällen immer um eine Synovitis mit mehr oder weniger großem Exsudat. Der entzündliche Prozeß schreitet auch nach der Kapsel zu fort. Durch den chronischen Reiz wird die ganze Gelenkkapsel verdickt, und es tritt, infolge der immer starrer werdenden Kapsel, eine wachsende Bewegungsbeschränkung ein. So entwickeln sich Kontrakturen in der bekannten Beugestellung; gleichzeitig atrophieren die die Gelenke bewegenden Mus-

keln. Die Synovialis hypertrophiert in einzelnen Fällen auch in der Weise, daß sich größere und kleinere Zotten bilden. Unter diesen Erscheinungen nimmt die Kontraktur des betreffenden Gelenkes immer mehr zu und führt zu vollständigen Versteifungen in so hochgradigen Flexionsstellungen, wie wir sie bei keinem anderen Leiden zu sehen bekommen.

Im Gegensatz zu vielen anderen Gelenkerkrankungen werden meistens mehrere Gelenke befallen. Bei dieser Form überwiegt aber das Befallenwerden der großen Gelenke, ohne die Finger- und Zehengelenke auszuschließen. Bleibt nur ein Knie oder ein Handgelenk oder ein Ellenbogen allein infiziert, so werden wir kaum fehlgehen, wenn wir Beteiligung der Gonorrhoe annehmen.

Der **primäre chronische Gelenkrheumatismus** entwickelt sich im Gegensatz zum eben erwähnten, gewöhnlich anfangs schleichend, zuerst an den Gelenken der Zehen und Finger, Fuß- und Handgelenken ohne Fieber mit „flüchtig" auftretenden Anschwellungen und Steifheitsgefühl. Es kommt zu intermittierenden Pausen oder Besserungen; allmählich aber werden die Erscheinungen deutlicher, einzelne Gelenke bleiben zunächst mäßig verdickt, verursachen Schmerzen und fangen an, Kontrakturstellungen einzunehmen. So geht es jahrelang fort, es werden auch größere Gelenke ergriffen, aber fast stets sind die Füße und Handgelenke zuerst und am meisten affiziert, dann folgen die Knie-, Ellenbogen- und Schulter-, am seltensten die Hüftgelenke.

Die lokalen Symptome sind fast dieselben wie die des sekundären chronischen Gelenkrheumatismus: geringere oder größere Ödeme der Gelenkgegend, Verdickung der Gelenkkapsel, Bewegungsbeschränkung bis zur Bewegungsaufhebung, Kontrakturstellung, Muskelatrophie und infolgedessen besonderes Hervortreten der spindelförmigen Anschwellung, Schmerz bei Bewegung oder Druck.

Ein operierter Fall zeigte an den Zehengelenken den Knorpel von einem rötlichen Pannus vollständig überzogen, den Knorpel selbst wenig verändert.

Im Gegensatz zu dem sekundären Gelenkrheumatismus kann man diese Form besonders bei weiblichen Individuen und zwar bei solchen beobachten, die nicht auf der Höhe körperlicher Entwicklung stehen, bei zart gebauten schwächlichen Mädchen oder Frauen, deren Körper entweder hereditär oder durch andere Erkrankungen mittelmäßig entwickelt ist. Charakteristisch scheint mir der dekadente Habitus zu sein. Auffallend sind die feuchten und kalten Hände und Füße. Zirkulationsstörungen an Händen und Füßen scheinen immer vorzuliegen.

Die **Ursache** für diese Form des Gelenkrheumatismus ist bis jetzt nicht geklärt. Wenn wir aber erwägen, daß er fast immer an den Händen und Füßen beginnt, dürfen wir wohl doch Beziehungen zum Zirkulationsapparat annehmen, insofern, als die Schädlichkeiten an den Fingern und Zehen deswegen am ehesten einwirken können, weil hier die Blutversorgung am schlechtesten und oft gestört ist. Wenn also im Körper Bakterien oder Toxine kreisen, läßt sich wohl verstehen, daß sie gerade an diesen geschwächten Gelenken zuerst einwirken können. Verschiedene Arbeiten aus der jüngsten Zeit leiten die letzte Ursache für diese Gelenkleiden von chronischen

Infektionen und Intoxikationen her, die vom Magen und Darmtraktus ausgehen.

Goldthwait vertritt hauptsächlich die Auffassung, daß bei dem primären chronischen Gelenkrheumatismus Antointoxikationen infolge von Stoffwechselstörungen eine große Rolle spielen. Nach Regelung des Stuhlganges durch Darmspülungen (sogar mit Kolostomien!) sah er wesentliche Besserung der Gelenkschmerzen.

W. Goadby hat bei 50% Rheumatismuskranken Alveolarpyorrhoe gefunden und meint, daß von diesem Herde aus eine Infektion und Intoxikation der Gelenke stattfände.

Französiche Forscher nehmen als Ursache eine Diathese, den sogenannten Arthritismus an. Charlton Briscoe hat beobachtet, daß Azidität und Quantität der Phosphate im Urin nicht der Norm entsprachen. Sobald diese zur Norm zurückkehrten, verschwanden die Gelenkschmerzen.

Daß Intoxikationen eine Rolle spielen, scheint auch daraus hervorzugehen, daß öfter neben dem Rheumatismus eine Polyneuritis beobachtet worden ist. Was aber auch die verschiedenen Ursachen sein mögen, das schließliche Resultat ist dasselbe, wie wir es eben geschildert haben.

Das **Röntgenbild** muß heutzutage immer zurate gezogen werden, wenn es uns auch oft enttäuscht und keinen positiven Anhalt gibt. Wichtig ist es schon dadurch, daß Tuberkulose und Gicht ausgeschlossen werden können. Nach eigenen Erfahrungen und den bei Etel Drienberg niedergelegten bestehen beim chronischen Gelenkrheumatismus Knochenatrophien der Kortikalis und Spongiosa der Epiphysen, und Veränderungen an den Gelenkrändern, sog. Säume von Auffaserungen.

Die **Prognose** ist recht ernst, wenigstens in bezug auf die Funktionen. Stillstand und Besserung sind sowohl beim primären wie beim sekundären Gelenkrheumatismus beobachtet worden, bei Frauen zuweilen mit Eintritt des Klimakteriums (Lange). Viele Patienten gehen aber unaufhaltsam einem schmerzhaften und vollständig kontrakten Zustand entgegen. In Siechenhäusern findet man die Paradigmata dieses Leidens. So habe ich dort die hochgradigsten Kontrakturen der Hüft- und Kniegelenke gesehen, bei denen die Beugeseiten so dicht aufeinander lagen, daß man die Extremitäten beim ersten Anblick für Amputationsstümpfe hielt. Chronisches Siechtum im Bett oder auf dem Fahrstuhl ist die traurige Zukunft dieser Patienten.

### Die Therapie

war bis vor kurzem recht machtlos. Durch alle möglichen Bäder suchte man den Zustand vor Verschlimmerung zu bewahren; einzelne Heilquellen gelten als besonders wirksam. Gastein, Kreuznach, Wildbad, Teplitz, Pöstyan, Oyenhausen und viele andere sammeln jährlich die unglücklichen Kranken, manche mit gutem Erfolg, andere fast ohne jede Besserung. Heute ist die erste Aufgabe, der Ursache des Leidens entgegenzutreten. Bei den primären Formen ist nach Störungen in der Funktion von Magen und Darm (Obstipation!), in der Genitalsphäre und im ganzen Stoffwechsel, bei den sekundären Formen nach Eiterherden in den Mandeln, Zähnen usw. zu fahnden.

Unter den symptomatischen Mitteln steht entschieden die Anwendung von Radium und Mesothorium an der Spitze der Behandlung

W. His hat eine große Reihe günstiger Erfolge mit Inhalation, Trinkkur und Injektion erzielt.

Auch durch Thermopenetration sind wesentliche Besserungen hervorgerufen worden. Mit den bekannten internen Mitteln wird wenig erreicht, nur Atophan scheint oft günstig zu wirken. In manchen Fällen hat die Anwendung von Fibrolysineinspritzungen Besserung gebracht; in anderen Fällen soll eine länger dauernde Kur mit Thymustabletten befriedigende, ja gute Erfolge gehabt haben. Auch große Dosen von Natrium salicylium 5 g pro die auf einmal abends sollen manchmal erstaunliche Besserung herbeiführen.

Voraussetzung für die Wirkung dieser Mittel ist aber, daß der Prozeß noch nicht zu hochgradigen Deformitäten geführt hat.

Sind diese erst vorhanden, dann treten die eigentlichen orthopädischen Maßnahmen in ihr Recht und mancher Kranke, der bis dahin an den Rollstuhl oder ans Bett gefesselt war, kann durch vorsichtige Redressements, Osteotomie, ja sogar durch Resektion doch noch auf die Beine gebracht werden.

Bei hochgradigen Kniekontrakturen kann die doppelte oder einfache Osteotomie in der Kniegegend für die Fortbewegungsfähigkeit Wunder wirken.

Verfasser hat selbst nach energischem Redressement beider Kniegelenke eine Patientin, die vorher seit Jahren immer nur auf dem Stuhl sitzen konnte, wieder soweit hergestellt, daß sie spazieren gehen und ihrem Hauswesen in gewöhnlicher Weise vorstehen kann. In einer Sitzung sind damals beide Knie und beide Fußgelenke in die richtige Stellung gebracht und 6 Wochen eingegipst worden. Während der Zeit wurde Radium inhaliert und getrunken. Nach 6 Wochen konnte Patientin ohne Gipsverbände umhergehen und sogar die Knie etwas bewegen. Durch Massage und Nachtschienen hat sich der Zustand wesentlich verbessert.

Dagegen ist die Wirkung der langsameren und schonenden redressierenden Schienenhülsenapparate mit Gummi oder Federung nach eigenen Erfahrungen recht fraglich. Durch diese mit elastischem Zug arbeitenden Apparate wird ein fortwährender Reiz auf die erkrankten Teile ausgeübt, und dieser gibt mehr zum Aufflackern des Prozesses Veranlassung als zur richtigen Streckung.

**Literatur.**

Bauer, Polyneuritis nach Gelenkrheumatismus. Gesellsch. f. innere Med. u. Kinderheilk. Berl. klin. Wochenschr. 1911, Nr. 11.
Charlton, Briscoe, Rheumatoid Arthritis. Brit. med. Journ. 1911, Vol. XI, p. 3
Eckert, Chronischer Gelenkrheumatismus bei einem 8½ jährigen Mädchen. Ges. d. Chariteeärzte. Berl. klin. Wochenschr. 1911, Nr. 2.
Goldthwait, Pur present understanding of the rheumatoid disease. Wisenosin med. Journ. 1911, No. 5.
Jones (Liverpool), Surgical treatment of the rheumatoid group of joint affection. Brit. med. Journ. 1909, No. 2531.
W., Goadby, The association of disease of the mouth with rhemmatoid arthritis and certain forms of rheumatsme. Lancet 1911.
Lange, Der chronische Gelenkrheumatismus. Jahreskurse f. ärztl. Fortbild. 1911, Septemberheft.
Nathan, The nature, diagnosis and treatment of metaoilic osteo-arthritis. Americ Journ. of Med., Juni 1909, p. 817.
v. Stubenrauch, Ärztl. Verein München. Münch. med. Wochenschr. 1910, Nr. 27.
Willner, Fibröser Gelenkrheumatismus. Berl. klin. Wochenschr. 1909, Nr. 51. Gesellsch. f. innere Med. u. Kinderheilk.

## Die Gicht.

Die durch Gicht bedingten Deformitäten sind bisher jedesfalls bei uns in Deutschland kaum als in den Wirkungskreis des Orthopäden gehörig betrachtet worden und werden es voraussichtlich in der neueren Zeit noch seltener werden, da gerade auf diesem Gebiete letzthin von der inneren Medizin große Erfolge erzielt worden sind. Hier liegen die Verhältnisse auch ähnlich wie bei der Gonorrhoe; wenn erst die Deformität vorhanden ist, ist es schwer, sie einigermaßen wieder zu beseitigen. Eine andere Rolle spielen die gichtischen Gelenkerkrankungen deshalb, weil es gerade dem Orthopäden leicht vorkommen kann, daß er diese Affektionen verkennt. Es sind Verwechslungen mit der Gelenkgonorrhoe und Gelenktuberkulose nicht nur möglich, sondern kommen wahrscheinlich öfter vor, als man von vornherein annimmt.

Die **Pathogenese** gichtischer Gelenkerkrankung müssen wir uns wohl so vorstellen: Bei besonders disponierten Individuen, bei denen die sogenannte harnsaure Diathese vorliegt, kommt es zur Festhaltung und Ablagerung harnsaurer Salze in den Gelenken, und zwar in der Synovialis und den Knorpeln. In größerer und geringerer Ausdehnung werden geradezu kleine Drusen von Uratkristallen ausgeschieden. Durch diesen Reiz gerät das Gelenk in hochgradige schmerzhafte Entzündung. Die ganze Gegend rötet sich und schwillt an. Dieser Prozeß kann sich entweder akut vollziehen, häufig wiederholen und chronisch werden, oder sich in selteneren Fällen schleichend entwickeln.

Gewöhnlich beginnt das Gelenkleiden in dem im menschlichen Körper am meisten mißhandelten Gelenk, dem Metatarsophalangealgelenk der großen Zehe. Dieses Gelenk wird infolge des Stiefel- und Belastungsdruckes fast bei jedem Menschen mehr oder weniger geschädigt. Wenn nun im Blute überflüssige Harnsäure kreist, wird sie hier zuerst abgelagert. Das dem Uratherd benachbarte Gewebe gerät durch den Reiz in Wucherung und kapselt den Herd ein. Es entsteht dadurch ein Buckel (Tophus), der in bindegewebiger Kapsel seine Uratmassen enthält (vgl. Fig. 33). Infolge dieser Verdickungen der Gelenkkapsel kommt es zu Gelenkkontrakturen. Der Hallux valgus wird kaum bei einem Gichtiker fehlen. Durch die in Schüben erfolgende Uratablagerung wird die Haut über dem Tophus immer mehr gespannt und schließlich durch Kompressionen der kleinen Gefäße nekrotisch, und es entsteht eine Fistel, die in die Uratablagerung hineinführt, und

Fig. 33. Tophi bei Gicht am Mittelfinger und in den Sehnenscheiden der linken Hand.

aus der sich kreidige Bröckel Urates entleeren. Diese sich nicht schließende Fistel wird öfter sekundär infiziert und kann die Ursache für eine Vereiterung und Verjauchung des Gelenkes werden.

Aber nicht nur in der Gelenkkapsel, auch im Gelenkknorpel lagern sich Urate ab und zerstören den Knorpel, so daß es auch infolge von Gicht zu einer Arthritis deformans mit Zerstörung der Knorpel und Wucherung an der Knorpel- und Kapselgrenze kommen kann. Wie die gewöhnliche Arthritis deformans, so führt dann auch die gichtische zu den bekannten Kontrakturstellungen mit immer weiter eingeschränkter Beweglichkeit des Gelenkes.

Die wichtigsten **Symptome** sind demnach: akut einsetzende Gelenkentzündung mit starker Rötung, Schwellung und großen Schmerzen und Fieber. Anfallsweise Wiederholung dieser Gelenkentzündungen, gewöhnlich an der großen Zehe beginnend, aber auch andere Gelenke, besonders die der Hände, aber auch die der Knie usw. ergreifend. Meistens geht die Rötung und Schwellung nach 8—10 Tagen zurück, hinterläßt aber eine dauernde Verdickung der Kapsel mit Tophis und größeren oder geringeren Kontrakturstellungen und mehr oder weniger eingeschränkter Beweglichkeit. Während des akuten Verlaufes kann die Gicht verwechselt werden mit der gonorrhoischen oder pyogenen, im chronischen Verlauf bei Fistelbildung mit der tuberkulösen Gelenkentzündung. Wir schützen uns vor dieser manchmal verhängsnisvoll werdenden Verwechslung (Operation!) einerseits durch den Nachweis der Gicht, (Harnsäure im Blut, Tophi an anderen Körperstellen, z. B. an den Nasenflügeln und an den Ohren), andererseits durch das Fehlen von Gonorrhoe oder Eiter im Gelenk; ferner durch die mikroskopische Untersuchung der Bröckel aus den Fisteln, die bei der Gicht im Gegensatz zur Tuberkulose aus Massen auskristallisierter Salze bestehen, vor allem aber durch das Röntgenbild.

Als pathognomisch im Röntgenbild wird nach Joh. Jul. Schmidt und Etel Drinberg angesehen, daß die Uratablagerungen für Röntgenstrahlen durchgängiger sind als die Kalksalze der Knochen und weniger durchgängig als die Weichteile. Auf dem Negativ erscheinen demnach in den Knochen der Phalangen und an der Knochenknorpelgrenze kreisrunde (ganz oder halbkreisförmige) dunkle Stellen, in denen die Knochenstruktur verschwunden ist, mit hellen Rändern (gewucherten Knochen) und hellen Stellen in den Weichteilen des Gelenkes. Im Gegensatz zum chronischen Gelenkrheumatismus sind die Gelenklinien scharf, nicht aufgefasert, und die Knochen nicht atrophisch. Ferner wird als differentialdiagnostisch hervorgehoben, daß beim chronischen Gelenkrheumatismus der Gelenkspalt verschmälert ist oder fehlt, bei der Gicht normal oder verbreitert erscheint. Letzterer Umstand erklärt sich auch durch die Uratein- und -auflagerungen auf den Knorpel. (In bezug auf die Verschmälerung oder das Verschwinden der Gelenkspalte ist nur die Seitenaufnahme beweiskräftig.)

Über den Nachweis der Harnsäure im Blut geben die Diagnostiken der inneren Medizin Auskunft.

Wenn irgendwo schon die exakte Diagnose der Gelenkerkrankung die Heilung bewirkt, so tut sie es bei der Gicht, weil wir hier über eine spezifische Behandlung verfügen, und diese die beste prophylaktische Orthopädie ist.

Die **Prognose** ist quoad functionem heutzutage infolge der Behandlung ungleich günstiger geworden als früher; quoad vitam immer mit Vorsicht zu stellen, je nachdem bestimmte lebenswichtige Organe mit befallen sind oder nicht.

Bei **Behandlung** kommt in Frage

1. die Bekämpfung des akuten Anfalles,

2. die Behandlung der Diathese. Letztere wird Aufgabe der inneren Medizin sein, und wir werden auch kaum primär wegen dieser Fragen konsultiert werden. Aber wegen des akuten Anfalles, besonders des ersten, oder in anderen Gelenken als der großen Zehe, wird der orthopädische Chirurg häufiger angegangen werden. Oft genug kommt es vor, daß schließlich der Orthopäde konsultiert wird, weil die oberflächlich diagnostizierte Gicht überhaupt keine ist.

Für die orthopädisch wichtigen Gelenkaffektionen der Gicht scheint jetzt die Behandlung mit Radium und mit Atophan obenan zu stehen.

Durch die Arbeiten von W. His ist auf diesem Gebiete eine weite Perspektive eröffnet. Durch Radiuminjektionen und Trinkkuren ist in einem großen Prozentsatz der Fälle bedeutende Besserung erzielt worden; der Harnsäuregehalt im Blut ist während der Behandlung geschwunden, sogar die Tophi sind zurückgegangen. Der Nachteil dieser Behandlungsweise ist nur der, daß sie nicht überall und oft nicht sofort angewandt werden kann.

Zum Glück haben wir außerdem in der Anwendung von Atophan ein ausgezeichnetes Mittel, dessen Verwendung keine Beschränkung hat. Nach Weintrauds und Hillers Erfahrungen tritt nach Gaben von 2—3 g pro die, kombiniert mit alkalischen Wässern, Natronbicarbonicum, eine schnelle Besserung der Beschwerden ein, besonders wenn die Medikation noch mit aktiver und passiver Muskelarbeit und heißen Prozeduren verbunden wird.

Zur Bekämpfung der Schmerzen der lokalen Entzündung rät Falkenstein die Einspritzung von 2—3 Ampullen Eusemin in unmittelbarer Nähe des Herdes und außerdem zur allgemeinen Behandlung fortgesetzte Dosen von Salzsäure innerlich.

Unter allen Umständen ist die Anwendung von Schienenverbänden mit Wattepolsterung bei Suspension oder Hochlagerung zur Erleichterung beim akuten Anfall nicht zu vernachlässigen.

Zur Bekämpfung der drohenden Kontrakturen in den Kniegelenken Schienenhülsenapparate anzuwenden, scheint mir teils überflüssig, teils schädlich. Ein von anderer Seite so behandelter Patient, der meinen Rat einholte, hatte trotz monatelanger Anwendung solcher Redressionsapparate große Schmerzen auszustehen gehabt, ohne die geringste Besserung zu finden.

In einzelnen Fällen wird man sich dazu verstehen müssen eventuell große Tophi besonders an der großen Zehe, operativ zu beseitigen. Dann soll man aber die ganze Partie exakt exstirpieren und nicht mit Auskratzungen vorgehen. Infolge von Fisteln und sekundären Eiterungen kann eventuell die Resektion eines Gelenkes oder Amputation einer Zehe oder eines Fingers in Frage kommen. Zu solchen Maßnahmen wird man sich aber erst nach reiflicher Überlegung entschließen, wenn alle Maßnahmen vorher fehlgeschlagen haben.

Wichtiger scheint es mir, daß Gichtiker von vornherein vernünftig gebaute Stiefel tragen, in denen der „Ballen“ nicht gedrückt und die große Zehe nicht in Valgusstellung abgelenkt wird.

Bei rechtzeitiger Stellung der Diagnose läßt sich nach dem heutigen Stand der Medizin prophylaktisch viel leisten.

**Literatur.**

Drinberg, Etel, Die Gicht im Röntgenbilde, zur Differentialdiagnose gegenüber dem chronischen Gelenkrheumatismus. Diss. Berlin 1911.

Falkenstein, Zur Bekämpfung des akuten Gichtanfalles. Münch. med. Wochenschrift 1911, Nr. 26.

Gudzeit, Der gegenwärtige Stand der Lehre von der Diagnose und Therapie der Gicht. Zeitschr. f. ärztl. Fortbild. 1911, Nr. 7.

Heller, Ernst, Atophan bei Gicht und akutem Gelenkrheumatismus. Berl. klin. Wochenschr. 1911, Nr. 12.

His, W., Behandlung der Gicht und des Rheumatismus mit Radium. Berl. klin. Wochenschr. 1911, Nr. 5.

Ders., Berl. med. Gesellsch., 18. Jan. 1911. Ref. Münch. med. Wochenschr. 1911, Nr. 4.

Schmidt, Joh. Jul., Frankfurt a. M., Zur Diagnose und Therapie der Gicht. Münch. med. Wochenschr. 1911, Nr. 33.

Weintraud, Behandlung der Gicht mit Atophan. Verein der Ärzte Wiesbadens, 15. Febr. 1911. Berl. klin. Wochenschr. 1911, Nr. 13.

## Die Schleimbeutelerkrankungen.

1. **Die chronisch-traumatischen Bursitiden** entstehen meistens durch häufige kleinere Traumen und Blutungen in den Schleim beutel hinein. Ähnlich wie bei der traumatischen Gelenkentzündung wirkt das nicht resorbierte Hämatom wieder reizend und exsudatanregend auf die Schleimhautwände. Der Erguß erweitert allmählich das Schleimbeutelcavum. Unter den immer wieder einwirkenden Traumen, wie häufigem und langdauerndem Knien, Stehen auf dem äußeren Rande des Fußrückens beim Klumpfuß, Lastentragen usw. verdickt sich schließlich die Wand des Schleimbeutels und überzieht sich mit Wucherungen. Der Inhalt, im Anfang serös, nimmt nach und nach mehr gallertartige Beschaffenheit an und ist oft durch das Rezidivieren von Blutungen bräunlich gefärbt. Durch kleine Verletzungen der Nachbarschaft dringen Bakterien ein und infizieren den Schleimbeutel und seinen Inhalt; es entstehen dann langdauernde Fisteln, aus denen sich Eiter und ab und zu nekrotische Fetzen entleeren. Infolge der buchtigen Wände und des immer wieder stattfindenden Druckes kommt die Entzündung nicht zur Ruhe; sie greift schließlich auf die Nachbarschaft über und führt bisweilen zu periostitischer Auflagerung oder sekundärer Infektion der Gelenke. Die einzelnen Schleimbeutel verhalten sich nach ihrer Lage in bezug auf die Weiterentwicklung der entzündlichen Vorgänge verschieden. Die Verdickung der Schleimbeutelwände, und die sekundäre Veränderung des darunter liegenden Knochens tritt am stärksten in der Bursa praepatellaris, Bursa olecrani, an älteren Klumpfüßen und an der Basis des Hallux valgus auf, während bei der Bursa subdeltoidea und subacromialis, poplitea, ileopectinea trochanterica meistens der größere Erguß auffällt.

Auch an Stellen, wo unter gewöhnlichen Verhältnissen keine Schleimbeutel liegen, entwickeln sich unter starkem und dauerndem Druck akzessorische Schleimbeutel, z. B. über dem Dornfortsatz eines Buckels in Stützkorsetten.

Auch von der Tuberkulose, der Gonorrhoe und vom Rheumatismus kann der Schleimbeutel befallen werden, entweder primär oder durch Kommunikation mit dem betreffenden Gelenk oder durch Fistelbildung von einem Knochenherde aus.

Es ist oft schwer auseinander zu halten, ob das Gelenk oder der Schleimbeutel oder beide zusammen affiziert sind. Am Knie ist die Diagnose mit Verwertung des Zeichens des Patellatanzens leicht, an der Hüfte bei der Bursitis ileopectinea oft recht schwierig.

Die tief sitzenden Schleimbeutel in der Trochantergegend können Koxitiden vortäuschen, wenn man nicht durch Verwertung des Rotationsphänomens die Erkrankung des Gelenkes selbst ausschließen kann.

Bei der Gonorrhoe werden mit Vorliebe die Schleimbeutel um den Calcaneus befallen, sowohl der am oberen Rand des Tuber calcanei unter der Achillessehne, als auch der an der Sohlenfläche des Calcaneus, am Ansatz des Flexor digitorum brevis. Besonders dieser Schleimbeutel, in dessen Nähe sich der bekannte Calcaneussporn entwickelt, kann recht beträchtliche Beschwerden machen.

Fig. 34. Bursitis subdeltoidea.

Die **Diagnose** der großen oberflächlichen Bursitiden ist leicht und bietet keine Veranlassung zu Verwechslungen. Die halbkuglige Vorwölbung, deren extraartikuläre Lage leicht nachzuweisen ist, die Fluktuation, die knollige Verdickung der Wand lassen die Schleimbeutel als solche leicht erkennen, dagegen täuschen die tiefer liegenden alle möglichen Affektionen vor, besonders sog. Muskel- und Gelenkrheumatismus. Bei der Diagnosenstellung spielt die Kenntnis der topographischen Verhältnisse eine wichtige Rolle (vgl. Fig. 34, 35, 36, 37).

Das **Röntgenbild** zeigt uns oft überraschend deutlich die Schleimbeutelaffektion durch wolkige Schatten an, die sowohl den Bluterguß, wie die Verkalkungen in der Wand erkennen lassen. Mit Hilfe der Röntgenbilder ist vor allem die Bursitis subdeltoidea diagnostiziert, behandelt und geheilt worden.

### Therapie.

Die leichteren Formen, besonders die sogenannten rheumatischen und die nach Blutungen, bei denen es noch nicht zu den knotigen

Verdickungen der Wand gekommen ist, kann man mit Punktion, mit oder ohne Injektion von Jodoformöl, Jod, Kampfernaphthol usw. nächstfolgendem Kompressionsverband, Massage, Heißluft und Medikomechanik behandeln. Überraschende Erfolge mit

Fig. 35. Bursitis olecrani.

Fig. 36. Bursitis praepaledea.

diesen Mitteln werden von verschiedenen Seiten gerade bei der Bursitis subdeltoidea und subacromialis publiziert.

Wenn erst Fisteln vorhanden sind oder die Wand stark verdickt ist, dann ist die totale Exstirpation bei den leicht zugänglichen Bursitiden die beste Behandlung und schützt vor Rezidiven, obwohl sich nach einiger Zeit wieder ein neuer akzessorischer Schleimbeutel bildet.

Fig. 37. Bursitis poplitea.

**Literatur.**

Beltz, Bursitis subacromialis. Münch. med. Wochenschr. 1911, Nr. 9.
Blencke, Bursitis subacromialis. Münch. med. Wochenschr. 1911, Nr. 14.
Lotsy (Kairo), Radiographischer Nachweis einer Bursitis subdeltoidea. Fortschr. auf d. Gebiet d. Röntgenstrahlen, Bd. XVI, S. 158.
Preiser (Hamburg), Bursitis subdeltoidea und subacromialis. Münch. med. Wochenschrift 1910, Nr. 51.

## Die chronischen Muskel- und Sehnenerkrankungen.

Von chronischen Muskelerkrankungen, die Deformitäten hervorrufen, sind hervorzuheben:

1. die angeborenen Defekte,
2. die verschiedenen Gruppen der Atrophien, wie Inaktivitätsatrophien, die neurogenen Atrophien, die ischämischen Atrophien.

1. Die **angeborenen Defekte** kommen vor im Pectoralis, Cucullaris und auch an den Extremitäten meistens in partieller Form. Ihr Zustandekommen kann sowohl durch Druck in utero als auch durch defekte Keimanlage erklärt werden. Schon frühzeitig durch den Druck gekreuzter Extremitäten oder durch den Druck der Uteruswand gegen die Rippen, die Skapula usw., wird der kaum angelegte Muskel an seiner Weiterentwicklung verhindert, besonders wenn der dazu gehörige Nerv auch noch komprimiert worden ist. Der Muskel entartet dann frühzeitig bindegewebig und kann so einen vollständigen Defekt vortäuschen. Wenn infolge frühzeitiger Störung in der Keimanlage der ganze Muskel überhaupt nicht vorhanden ist, so fehlt gewöhnlich auch der dazu gehörige Skelettabschnitt total, während wir im andern Falle wenigstens Reste und stellvertretende bindegewebige Stränge finden werden.

Bei einigen Varus und Valgusdeformitäten der Hände und der Füße können wir diese Defekte einzelner Muskeln und des Radius oder der Ulna und der Tibia oder der Fibula nachweisen.

Bis jetzt können wir den Muskeldefekt selbst nicht heilen, da Muskeltransplantationen sich noch nicht bewährt haben. Wir können nur die durch den Defekt hervorgerufenen Stellungsanomalien bekämpfen und in mannigfaltiger Weise durch Skelettoperationen ausgleichen. Auch durch Massage oder Elektrizität können die vernichteten Muskeln nicht wieder zum Leben zurückgerufen werden; aber in einzelnen geringgradigen Fällen ist eine systematische Übung benachbarter synergetischer Muskeln doch von Vorteil zur Verhütung der Vergrößerung der Deformität durch die Antagonisten.

2. Die **Atrophien der Muskulatur** spielen bei der Entstehung und bei der Behandlung von Deformitäten eine große Rolle.

Die **Inaktivitätsatrophien** können die Ursache und die Folge von Deformitäten sein. Nicht gleichmäßig entwickelte und ungeübte Muskeln wirken immer verschlechternd auf die normale Knochengestalt und Haltung ein. Der runde Rücken und manche Skoliosen sind die Folgen einseitiger Hypertrophie und Atrophie der Muskulatur des Rumpfes. Umgekehrt führen Gelenkdeformitäten immer mehr oder weniger zu Inaktivitätsatrophien. Wir brauchen nur an die Quadrizeps- und Deltoideusatrophie bei der tuberkulösen Gonitis und bei Schultergelenkentzündung zu erinnern. Diese Atrophie wird teils reflektorisch vom erkrankten Gelenk aus hervorgerufen, teils durch Nichtgebrauch unterhalten. Der Muskel selbst ist noch funktionsfähig, aber geschwächt. Diese Muskelatrophien sind daher charakteristische Merkmale dafür, daß die zugehörigen Gelenke nicht normal gebraucht werden.

Eine andere Gruppe von Inaktivitätsatrophien entsteht infolge therapeutischer Eingriffe, z. B. wenn zur Korrektur einer Deformität längere Zeit Verbände angelegt worden sind.

Die Erkennung und Unterscheidung der reinen Inaktivitätsatrophien ist nicht schwer. Ihre Bekämpfung spielt in der Tätigkeit des Orthopäden eine große Rolle. Solange aber der krankhafte Prozeß der Gelenke selbst besteht, wird alle Mühe vergeblich sein, da reflektorisch die Atrophie unterhalten wird.

Die Anwendung von Massage, Gymnastik und Elektrizität sind ausgezeichnete Mittel zur Beseitigung der Inaktivitätsatrophie, wenn anders das dazugehörige Gelenk seine Funktion wenigstens z. T. wieder

aufgenommen hat. Vor allem soll aber hier bei bestimmten Fällen, in denen eine Gelenkerkrankung die Gymnastik nicht verbietet, prophylaktisch dafür gesorgt werden, daß die Atrophie wenigstens nicht so hochgradig wird. Der Patient kann durch systematische willkürliche Muskelkontraktionen z. B. des Quadrizeps bei Kniaffektionen selbst dazu beitragen.

Die **neurogene Atrophie** der Muskulatur unterscheidet sich von der Inaktivitätsatrophie dadurch, daß nach Abschneidung der vom Nerven ausgehenden Erregung der Muskel nach längerer oder kürzerer Zeit degeneriert und fettig entartet. Ein solcher Muskel sieht gelblich aus und ist leicht zerreißlich, ebenso wie seine Sehne. Im Anfang bewahrt er noch seine Kontraktilität auf Reize, die ihn selber treffen, später verliert er diese und degeneriert und gibt Entartungsreaktion. Mit Hilfe von Massage und Elektrizität kann man versuchen die endgültige Degeneration, die nach der Unterbrechung der Nervenbahn sicher eintritt, hintanzuhalten. Diese fürsorgliche Erhaltung der Kontraktionsfähigkeit der Muskeln ist dann besonders geboten und verdient ausgedehntere Anwendung, wenn man eine spätere Nerventransplantation zur Behebung der partiellen Lähmung beabsichtigt. Wir können Atrophie durch Unterbrechung der peripheren Nervenbahnen und durch zentrale Aufhebung unterscheiden. Die letztere wird hauptsächlich durch die Poliomyelitis hervorgerufen.

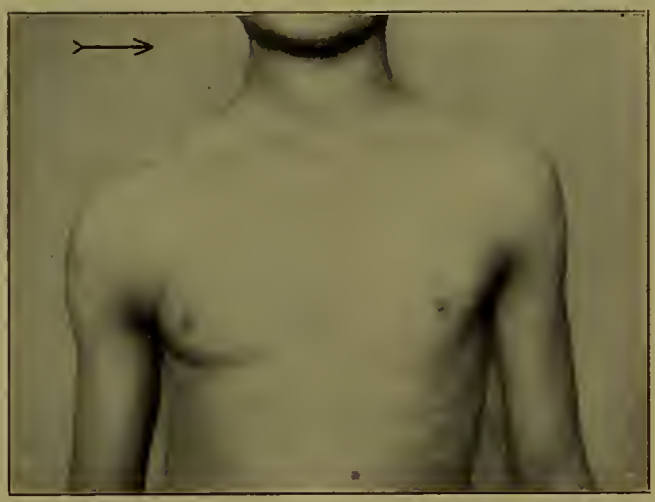

Fig. 38. Muskelatrophie nach Akzessoriusverletzung.

Durch diese Atrophie entstehen die verschiedenartigsten leichteren (vgl. Fig. 38) und schwereren Deformitäten, besonders wenn bei der Poliomyelitis eine oder mehrere Extremitäten gelähmt sind. Die nicht gelähmten Antagonisten bringen dann die Extremität in die mannigfaltigsten Kontrakturstellungen, die durch bindegewebige Retraktion der Muskulatur fixiert werden (vgl. Biesalski).

**Literatur.**

Garavani, Defekt des Musculi pectoral. Med.-chirurg. Gesellsch., 12. Februar 1909. Ref. Rev. de Chirurg. 1909, No. 6.

Knierin, Angeborener Brustmuskeldefekt. Med. Gesellsch. zu Leipzig, 15. Juni 1909. Münch. med. Wochenschr. 1909, Nr. 34.

Unter **ischämischer Atrophie** verstehen wir die Atrophie des Muskels, die durch teilweise oder totale Umwandlung der Muskelsubstanz in bindegewebige Narben entsteht. Dieser Umwandlung folgt wegen der eintretenden Retraktion der entarteten Muskeln eine Kontrakturstellung des von den zugehörigen Sehnen bewegten Gelenkes.

Infolge der Verkürzung wird der normale Effekt der Antagonisten verhindert, während die aktive Bewegung im Sinne der Kontrakturstellung noch weiter möglich ist. Das charakteristischste Beispiel ist die ischämische Muskelkontraktur am Vorderarm, und das Caput obstipum musculare des Musculus sternocleidomastoideus.

Bei ersterem werden, weil größere oder geringere Teile der Beuger der Finger in fibröses Gewebe umgewandelt sind, die Finger in leichter Beugestellung gehalten und können bei Mittelstellung des Handgelenkes nicht vollständig gestreckt werden. Sobald aber das Handgelenk in rechtwinklige Beugung gebracht wird, ist aktiv und passiv die vollständige Streckung der Finger leicht möglich. Ein deutlicher Beweis, daß nur die Verkürzung der Sehnen die Ursache für diese Kontraktur ist.

Diese ischämische Kontraktur entsteht, wie gesagt, durch bindegewebige Entartung des Muskels und diese wieder wird, wie die neueren Untersuchungen gezeigt haben, in erster Linie durch venöse Stase im Muskel hervorgerufen. Weder die Abschneidung der arteriellen Zufuhr, noch die Verletzung der dazugehörigen Nerven allein, noch die Kombination beider Störungen zusammen genügen, diese fibröse Entartung hervorzubringen; erst die Vergiftung des Muskels durch venöse Stase, bei der die regressiven Stoffwechselprodukte im Muskel selbst liegen bleiben, führt allmählich zu diesem Zustand. Charakteristisch ist, daß diese Deformität sich schleichend entwickelt. Die häufigste Ursache ist ein strangulierender Gips- und Schienenverband. Nach unsachgemäß angelegtem Middeldorpschen Preßschienenverband habe ich mehrmals ischämische Muskelkontraktur gesehen.

Pathologisch-anatomisch findet man Umwandlung des normalen Muskelgewebes in fibröses und Obliteration der versorgenden Gefäße.

**Diagnostisch** ist von Wichtigkeit das oben geschilderte Bewegungsphänomen und der Nachweis von Knoten, Strängen und Verdichtungen in dem betreffenden Muskel. Man muß bei der Untersuchung daran denken, daß bei dieser Kontraktur die Ursache verhältnismäßig entfernt vom kontrakturierten Gelenk zu suchen ist. Bei Operationen leistet dieses weiße fibröse Gewebe großen Widerstand und knirscht unter dem Messer.

## Therapie.

Da, wie oben schon angedeutet, die venöse Stase die eigentliche Ursache für diese Deformität ist, und fast stets der schlecht angelegte oder schlecht beobachtete Verband die nur schwer auszugleichende Deformität verschuldet, so muß die größte Sorgfalt bei der Verbandbehandlung aufgewendet werden. Die venöse Stase wird am besten verhütet durch Suspension der betreffenden Extremität, Einleitungsmassage und vor allem durch nicht konstingierende Verbände. Die Konstringierung kann eintreten durch zu enge Zirkeltouren, Druck eines Knochenstückes gegen eine Arterie, eine Vene und eine Schiene nnd durch ein übermäßiges Hämatom.

Bis vor kurzem wurden diese Kontrakturen als ziemlich irreparabel angesehen. In der letzten Zeit sind aber durch verschiedene Maßnahmen gute Erfolge erzielt worden. Massage, Elektrizität und Gymnastik nützen nichts, solange die Verdichtungen und Stränge im

Muskel bestehen, dagegen sind sie unerläßlich zur Nachbehandlung der operierten Deformität.

Es führen zwei Wege zur Ausgleichung derselben. Da es sich um Verkürzung des Muskels handelt, können entweder die Sehnen des Muskels verlängert oder die Knochen, die wie ein Bogen die Sehne anspannen, verkürzt werden. Beide Wege sind mit gutem Erfolg beschritten worden. Die Kontinuitätsresektion aus Radius und Ulna von Stücken von der Länge von 1—2 cm (Henle) hat insofern guten Erfolg gehabt, als wirklich nun die Finger auch bei Mittelstellung des Handgelenkes wieder normal gestreckt und gebeugt werden konnten. Mißlich bleibt aber die resultierende Verkürzung, die langsame Konsolidierung, und die sekundär leicht eintretende Verbiegung der resezierten Knochen des Vorderarms.

Von manchen ist der andere Weg beschritten worden. Alle Sehnen, die sich als zu kurz erwiesen, sind verlängert und außerdem sämtliche Stränge und Knoten exstirpiert worden. Zur Nachbehandlung sind elastische Schienen in überkorrigierter Stellung, energische Massage, Gymnastik und Elektrizität anzuwenden. Nach den Literaturangaben sollen einzelne Fälle geradezu ideale Verhältnisse ergeben haben. Wer selbst Patienten nach der zweiten Methode operiert hat, wird einerseits erstaunt gewesen sein über die Festigkeit und die schwer zu differenzierenden Verwachsungen der fibrösen Stränge mit der Nachbarschaft, andererseits über die momentan erfolgte Ausgleichung der Deformität.

**Literatur.**

Bardenheuer, Die Entstehung und Behandlung der ischämischen Muskelkontrakturen und Gangrän. Deutsche Zeitschr. f. Chirurg. 1908, Heft 1 u. 2.
Denucé, Contracture ischemique. Rev. d. orthop. 1909, p. 1—97.
Gardner, Rétraction des muscles après ischémi par compression (Maladie de Volkmann). Gaz. des hôpit. 1909, No. 80 u. 83.
Krause, Ischämische Muskelkontraktur. Diss. Leipzig 1910.
Nehrkon, Zur operativen Behandlung der ischämischen Vorderarmkontraktur. Zeitschr. f. orthop. Chirurg., Bd. XXIII, S. 214.
Rummant, Über die ischämischen Kontrakturen und die Erfolge ihrer Behandlung. Diss. Breslau 1911.

## Tendovaginitis crepitans.

Unter dieser Affektion versteht man einen entzündlichen Zustand der Sehnenscheiden, der bei Bewegungen ein Knarren und Reiben, ähnlich dem Schneeballknirschen fühlen und hören läßt. Dieses Phänomen kann an fast allen Sehnen vorkommen, sowohl bei denen mit wie ohne richtige Sehnenscheiden. Es wird hervorgebracht durch fibrinöse Auflagerungen auf der Sehne und den Sehnenscheiden oder den verschiedenen Faszienzügen, die die scheidenlosen Sehnen umgeben wie bei der Achillessehne oder dem Lig. patella prop. Das Knarren entspricht ungefähr dem der Pleuritis sicca und stellt sich oft nach größeren Anstrengungen in den betreffenden Sehnen ein. Das Leiden verursacht geringere oder stärkere Schmerzen und Bewegungsstörungen des betreffenden Gliedabschnittes.

Besondere Beachtung hat in der letzten Zeit die Sehnenscheidenentzündung des Extensor pollicis longus gefunden. Hier kommt es

infolge der Entzündungen und Auflagerungen zu Stenosen der Sehnenscheiden am Processus styloidens radii und ziemlich heftigen Schmerzen (de Quervain).

Bei der gewöhnlichen Tendovaginitis crepitans ist die Prognose günstig, das Leiden vergeht oft nach kurzer Zeit von selbst oder durch Priesnitz und Massage. Besonders hartnäckig, schmerzhaft und bewegungsstörend ist die Tendovaginitis der langen Bizepssehne der Schulter nach Traumen, Blutungen und Entzündungen derselben. Viel verwechselt wird sie gewöhnlich mit Omarthritis oder mit Schultergelenkrheumatismus. Genauere Untersuchung schützt uns vor dieser Fehldiagnose. Wenn man nämlich zu gleicher Zeit mit der rechten und linken Hand den Sulcus bicipitalis abtastet, fühlt man die verdickte und auf Druck schmerzhafte Sehnenscheide der kranken Schulter. Vor der Verwechslung mit der Omarthritis schützt uns die freie Rotationsmöglichkeit dieses extraartikulären Prozesses.

Die **Tuberkulose der Sehnenscheiden** tritt hauptsächlich in zwei Formen auf, als Hydrops und als granulierende Form.

Die Symptome bestehen in Anschwellungen und Verdickungen im Verlauf der Sehnen meistens an der Hand und am Fuß; am Handrücken erscheinen sie als langgestreckte Wülste, in der Hohlhand machen sie mehr polsterartige diffuse Auftreibungen.

Fluktuation oder Pseudofluktuation mit Reiskörperchenknirschen ist meistens nachzuweisen. Bei Inzision entleeren sich oft beträchtliche Massen gurkenkernförmiger weißer Fibrinklümpchen.

Den Hydrops behandelt man meistens mit gutem Erfolg mit Jodoformglyzerininjektionen; die granulierende Form am besten mit exakter Exstirpation der Granulationen der Sehnenscheiden und Abpräparation von den Sehnen. Exakte Naht und frühzeitige Bewegungen bringen oft überraschend schnelle Heilung mit guter Funktion.

An der Sehne kommen außerdem noch **Verdickungen** vor, welche die Ursache für schnellende Finger werden können. Diese Verdickungen können entweder durch Wucherungen oder durch Degenerationscysten hervorgebracht werden. Es kommt innerhalb der Sehne zu hyaliner Degeneration des Bindegewebes, wodurch die Sehnenfasern auseinander gedrängt werden. Bei der Punktion oder Inzision entleert sich dann eine gelatinöse, durchsichtige klare Masse (Ganglien).

Die Therapie der Ganglien besteht in Exstirpation oder Alkoholinjektionen. Solche Ganglien werden öfter an den Fingerstreckern, an den Peronealsehnen und seltener am Lig. patellae proprium beobachtet.

Erwähnt sei noch die Ruptur der Sehne des langen Bizepskopfes. Infolge dieses Risses, der gewöhnlich am oberen Pfannenrand eintritt, wird die Sehne durch den Sulcus intertubercularis nach unten hindurch gezogen, und der Bauch des Bizeps legt sich kugelig zusammen und verliert dadurch den größten Teil seiner Funktionsfähigkeit. Oft ist es schwer nachzuweisen, ob die Sehne beim Eintritt in den Muskel oder höher oben zerrissen ist. Bei manchem Individuum ist die Affektion, die nur bei ganz enormen Traumen mit Luxation zu verstehen ist, spontan ohne große Traumen beobachtet worden. Meistens sind die mit diesem Leiden behafteten Patienten schon anderweitig erkrankt durch Syringomyelie oder multiple Sklerose

des Rückenmarks. Bei einem doppelseitigen Fall bestanden außerdem multiple symmetrische Lipome. Ob eine Streckung des Muskelbauches durch Anheftung und Naht der abgerissenen Sehne Erfolg haben kann, bleibt dahingestellt.

**Literatur.**

Bergmann, W., Über Sehnenscheidenganglien. Bruns Beitr., Bd. LXVI, Heft 3 u. 4, S. 468.

Burk, Sehnenscheidenentzündung des Extensor pollic. longus. Ärztl. Verein Stuttgart. Deutsche med. Wochenschr. 1910, Nr. 38.

Palla, F. (Innsbruck), Über die traumatischen Sehnenverdickungen. Bruns Beitr. zur klin. Chirurg., Bd. LXIII, S. 436.

Poulsen (Kopenhagen), Sehnenscheidenentzündung im ersten Fach des Antibrachiums, begleitet von Traktionsperiostitis am Processus styloidus radii Deutsche med. Wochenschr. 1911, Nr. 98.

de Quervain, Über das Wesen und die Behandlung der stenosierenden Tendovaginitis am Processus styloideus radii. Münch. med. Wochenschr. 1912, Nr. 1.

## Die chronischen Muskelentzündungen.

a) Der **chronische Muskelrheumatismus** wird vielfach diagnostiziert, obwohl das Leiden selbst nach verschiedenen Richtungen durchaus unklar ist. Das Hauptsymptom ist der Schmerz, und die größere und geringere Bewegungsbehinderung. Er tritt mit Vorliebe in der Nacken-, Schulter- und Lendengegend auf nach Erkältungen, Zug aus einer Fensterspalte usw. Der Schmerz setzt bei allen Gelegenheiten, z. B. beim Erheben aus dem Bett, beim Waschen usw. ganz plötzlich ein und so heftig, daß die geringsten Bewegungen nicht nur der betreffenden Körperstellen, sondern des ganzen Körpers reflektorisch verhindert werden. Fieber und Störung des Allgemeinbefindens treten im allgemeinen nicht ein. Bei einzelnen Patienten tritt das Leiden periodisch auf, so daß bei den geringsten Veranlassungen, plötzlichen Bewegungen, geringem Zug sofort ein heftiger Anfall ausgelöst wird, der sich dann im Verlauf mehrerer Tage häufig wiederholt. Dann kommen wieder Zeiten, wo unter denselben Verhältnissen keine derartigen Störungen hervorgerufen werden.

Auf der Höhe des Anfalles sind die betreffenden Muskelpartien auf Druck empfindlich und fühlen sich zirkumskript etwas teigig oder resistenter als die Umgebung an; in einzelnen Fällen, namentlich im Spätstadium fühlt man mehr oder weniger deutliche Knoten und Stränge in der Muskelsubstanz, die auf Druck sehr schmerzhaft sind. (Diese Muskelschwielen spielen bei den diagnostischen Vorspiegelungen von Laienmasseuren und Naturheilkundigen eine große Rolle.) Komplikationen von seiten des Herzens wie beim Gelenkrheumatismus kommen kaum vor.

Wahrscheinlich handelt es sich um eine entzündliche Exsudation in das interstitielle Bindegewebe des Muskels, durch die die benachbarten Nervenstämme gereizt werden, und wodurch wieder dann reflektorisch Muskelkontraktionen ausgelöst werden.

Bei energischen körperlichen Betätigungen aller möglichen Sportarten, selbst bei großer Erhitzung bei kaltem Wetter, z. B. beim Skilaufen, treten die Anfälle nicht auf; im Gegenteil gelinde Anfälle verschwinden bei diesen Gelegenheiten.

Ätiologisch werden außer den sogenannten Erkältungen und den dadurch angeblich hervorgerufenen Gerinnungsvorgängen in die Muskelfibrillen, Alkohol, Nikotin und Intoxikationen vom Magendarm aus, Gallen- und Nierensteine angeschuldigt. Heimgesucht werden oft solche Arbeiter, die bei Wind und Wetter lange Zeit in gebückter Stellung an einer Stelle stehend im Freien arbeiten müssen, wie Chausseearbeiter usw. Differentialdiagnostisch sind Neuritiden und rheumatische Schleimbeutelentzündungen sowohl an der Schulter als auch an der Hüfte in Erwägung zu ziehen.

Prognostisch ist die Neigung zu Rezidiven hervorzuheben. Erustere Folgen bleiben gewöhnlich aus.

Als Deformitäten entstehen zeitweilig steife Zwangshaltungen des Nackens, der Schultern und des Rumpfes. Als **Behandlung** stehen im Vordergrund die Massage mit oder ohne heiße Bäder (Heißluft-, Dampf-, Sand-, Lichtbäder). Aspirin nützt in einem Teile der Fälle, in einem anderen versagt es. Thermopenetration und auch Radiumbehandlung sollen von gutem Erfolg sein.

b) Von anderen chronischen Muskelentzündungen sind die Tuberkulose und die Lues der Muskeln hervorzuheben. Die **Muskeltuberkulose** ist selten und geht meistens sekundär von einem Knochenherd oder einer Gelenkentzündung aus. Manchmal jedoch entstehen auch auf hämatogenem Wege tuberkulöse Granulationsmassen im Muskel selbst, die durch Verkäsung und Einschmelzung resp. fibröse Entartung den Muskel vollständig oder partiell vernichten können.

Die Behandlung ist die bei der Knochentuberkulose geschilderte. Zirkumskripte Tuberkuloseherde werden wohl am besten in toto im Gesunden exstirpiert.

c) Bei der **tertiären Lues** entstehen auf dieselbe Weise wie bei der Tuberkulose Tuberkel, größere und kleinere Gummata oder diffuse interstitielle luetische Entzündungen im Muskel, nach denen eine Muskelschwiele zurückbleiben kann, die leicht zur Kontraktur führt. Mit Vorliebe werden der Sternocleidomastoideus und der Masseter, aber auch die Extremitätenmuskeln befallen.

Differentialdiagnostisch kommt vor allem außer der Tuberkulose das Muskelsarkom in Frage.

Die Prognose der luetischen Entzündungen jüngeren Datums ist bei geeigneter Behandlung günstig. Ohne Behandlung jedoch können infolge Narbenbildung die verschiedenartigsten Kontrakturen oder Muskelabszesse mit sekundärer, deformierender Narbenbildung auftreten.

Die Behandlung ist die allgemeine anderer luetischer Erkrankungen mit Salvarsan, Quecksilber und Jodkalium. Gehen die Erscheinungen nicht bald zurück, dann ist wegen des Verdachtes auf Sarkom die Probeinzision anzuraten und im Anschluß daran gleich in den betreffenden Fällen der Tumor zu exstirpieren.

d) Die **Myositis ossificans** tritt in vereinzelten Fällen multipel (Polymyositis) (vgl. Fig. 39) oder in den meisten zirkumskript auf. Es entstehen im Muskel selbst Verknöcherungen. Die Ätiologie ist verschieden. Bei der Polymyositis soll sie auf embryonaler Anlage beruhen, infolge deren sich im Muskel Umwandlungen des Bindegewebes in Knochen vollziehen (Fig. 39, 40).

Bei den traumatischen Fällen soll infolge des starken Reizes eventuell durch das Hämatom das Bindegewebe verknöchern, und so

der Exerzierknochen entstehen. Die Myositis ossificans nach Luxation im Ellenbogengelenk mit nachfolgender Reposition, die verhältnismäßig häufig vorkommt, soll auf dieselbe Weise oder infolge von Abreißung und Verlagerung von Periostfetzen entstehen (vgl. Fig. 40).

Die Prognose ist in bezug auf das Verschwinden dieser Verknöcherungen ohne Operation zweifelhaft. Durch Massage kann in einzelnen Fällen eine Besserung erzielt werden, in anderen hat sie versagt. Wenn diese Verknöcherungen keine Beschwerden verursachen, dann läßt man sie am besten in Ruhe; in anderen Fällen schreitet man möglichst bald zur Exstirpation. Fibrolysineinspritzungen haben in einigen Fällen Erfolg gebracht, in anderen nichts genützt. In einzelnen, selbst beobachteten Fällen habe ich den Eindruck bekommen, daß

Fig. 39. Myositis ossificans der Rückenmuskulatur.

Fig. 40. Myositis ossificans im Brachialis internus.

durch sehr frühzeitig eingesetzte Massagebehandlung die Bildung der Muskelverknöcherungen geradezu begünstigt worden ist. Es waren das Herde im Brachialis internus nach Ellenbogenluxationen und Repositionen. In solchen Fällen muß man wohl annehmen, daß abgerissene und verschleppte Periostfetzen durch die Massage geradezu zur Knochenbildung gereizt worden sind. Auch das wäre verständlich, da ja erfahrungsgemäß Frakturen unter frühzeitiger Massage schneller konsolidieren als absolut ruhig gestellte. Vielleicht spielen Dispositionen eine Rolle. Ich habe bei einem Vater und einem Sohn, die beide Ellenbogenverletzungen erlitten hatten, bei beiden die Entstehung der Myositis ossificans an derselben Stelle im Brachialis internus beobachten können.

**Literatur.**

Aizner, Zur Heilung der Myositis ossificans traumatica durch Fibrolysin. Münch. med. Wochenschr. 1909, Nr. 15.

Anschütz, Myositis ossificans. 2. Tagung nordwestdeutscher Chirurgen zu Kiel, 9. Juli 1909, Nr. 34.
Küttner, Die Myositis ossificans circumscripta. Ergebn. d. Chir. u. Orthop., Bd. 1, S. 49.
Lexer, Myositis ossificans progressiva. Verein f. wiss. Heilkunde zu Königsberg, 15. Nov. 1909. Ref. Berl. klin. Wochenschr. 1909, Nr. 48.
Müller, A., Der Untersuchungsbefund am rheumat. erkrankten Muskel. Zeitschrift f. klin. Med., Bd. LXXIV.
Painter and Clarke, Myositis ossificans. Americ. Journ. of orthop. Surgery 1908. No. 2.
Péteri und Singer, Ein Fall von Myositis ossificans progressiva. Osvosi Hetilap 1909, No. 3. Zentralbl. f. orthop. Chirurg. 1909, S. 534.
Sudeck, Myositis ossificans oder parostaler Callus. Deutsche Zeitschr. f. Chirurg. Bd. CVIII, S. 353.
Telling, Maxwell, Nodular fibromyositis anevery day affection and its identity withso-called chronic rheumatism. Lancet, 21. Jan. 1911.
Tillmann, Über Myositis ossificans nach Luxationen. Allg. ärztl. Verein zu Köln, 15. März 1909. Münch. med. Wochenschr. 1909, Nr. 26.

## Die Erkrankungen der Faszien.

Die Faszien haben erst in der jüngsten Zeit von chirurgischer und orthopädischer Seite mehr Beachtung erfahren, besonders seit man gelernt hat, sie nach Kirschners Vorschlag ungestielt zu verpflanzen, und dadurch gute Erfolge bei operativer Mobilisierung versteifter Gelenke erzielt hat.

Über die Ursache der primären Erkrankung der Faszien ist sehr wenig Positives bekannt. Sowohl bei der primären wie sekundären Entzündung kommt es zu einer starken Schrumpfung und infolgedessen zu sogenannten desmogenen Kontrakturen. Neuerdings werden Influenza, Tabes und Gicht als Ursachen angeschuldigt.

Das Paradigma für die **Entzündung der Faszien mit sekundärer Schrumpfung** ist die altbekannte Dupuytrensche Kontraktur (vgl. Fig. 41). Schleichend mit oder ohne Traumen entwickeln sich in der Hohlhand längliche Knoten und Stränge in der Richtung nach dem IV. und V., seltener nach anderen Fingern, die allmählich mehr und mehr die Finger in extreme Beugung in die Hohlhand hineinziehen. Die Verwechslung dieses Leiden mit Sehnenkontrakturen wird heute kaum noch vorkommen. Es muß hervorgehoben werden, daß diese Faszienstränge oft untrennbar mit der Haut verwachsen sind. Die Ursache ist unklar; man nimmt seine Zuflucht zu einer gewissen oft familiären Disposition, bei der nach Traumen oder gewohnheitsmäßiger Haltung bei Verrichtungen sich dieser Zustand allmählich einstellt.

Fig. 41. Dupuytrensche Kontraktur des Mittelfingers.

Die sekundäre Erkrankung der Faszie spielt bei der ischämischen Muskelkontraktur eine Rolle. Die verdickten Faszienstränge gehen oft untrennbar in das narbig veränderte Muskelgewebe über. Es ist bei der Operation der ischämischen Kontrakturen geradezu schwierig,

sich durch diese verfilzten Massen durchzuarbeiten und die noch erhaltenen Muskelbündel frei zu legen. Wenn die Operation Erfolg haben soll, müssen diese Faszienverhärtungen selbstverständlich exakt exstirpiert werden. Die Faszien haben auch insofern Einfluß auf die Entstehung der ischämischen Muskelkontraktur, als infolge ihrer unnachgiebigen Spannung die venöse Stase durch das subfasziale Hämatom unterhalten wird. Deshalb kann es notwendig werden, im Stadium der venösen Stase zur Entlastung des Muskels die Faszie zu durchtrennen.

Das Caput obstipum musculare wird nicht bloß durch den fibrös entarteten Muskel, sondern auch durch die geschrumpfte Faszie in seiner fehlerhaften Stellung erhalten, und viele von den sogenannten Rezidiven beim Schiefhals kommen daher, daß diese Faszienstränge nicht mit genügender Sorgfalt freigelegt und exstirpiert worden sind.

Die **Heilung** dieser Faszienschrumpfungen ist schwierig. Im Anfang des Prozesses sollen Massage und Fibrolysin und energische passive Bewegung helfen. Ich selbst habe dadurch noch keinen Fall wirklich heilen und rezidivfrei bleiben gesehen.

Die Behandlung der Wahl muß in allen Fällen die Exstirpation der entzündlich veränderten Faszien sein. Man kann dabei nicht sorgfältig und ausgedehnt genug vorgehen. Die Stränge müssen auch von der Haut abpräpariert werden. Das läßt sich zwar beim Caput obstipum und bei der ischämischen Muskelkontraktur ganz gut, aber oft nicht in der Hohlhand ausführen, weil dann die Haut sehr verdünnt nekrotisch wird. Wenn dann diese Stücke Haut mit exstirpiert werden, ist man meistens noch gezwungen, eine Hautüberpflanzung vorzunehmen. Seitdem man freie Krausesche Hautlappen überpflanzen lernte (Röpke), hat die Operation mit dieser Methode mehr Aussicht auf allgemeine Anwendung als mit der früheren, für den Arzt und den Patienten höchst unbequemen der gestielten Lappen.

Jedenfalls schützt aber diese Lappenplastik vor Rezidiven, vor denen wir sonst auch bei der sorgfältigsten Exstirpation an der Hand nicht sicher sind.

Infolgedessen ist in der letzten Zeit von Drehmann vorgeschlagen worden, da die an der Hand oft sehr schwierige Exstirpation manchmal zur Gangrän eines Fingers führt, die subkutane Durchschneidung mit dem Tenotom an zahlreichen Stellen mit ganz kleinen Einschnitten in einer Sitzung zu machen, bis die Kontraktur vollständig gestreckt ist, und die Stränge nicht mehr zu fühlen sind.

Der Heilungsverlauf ist ein schneller, und der augenblickliche Erfolg ein sehr guter. Entsteht dort wieder ein Rezidiv, so kann bei der Geringfügigkeit des Eingriffes in Lokalanästhesie die Operation beliebig oft wiederholt werden.

Ich habe die Methode nachgeprüft und kann die leichte Ausführbarkeit und den momentanen Erfolg nur bestätigen. Wenige Tage nach der Operation habe ich außerdem mit Fibrolysininjektionen (jeden 2. Tag) begonnen, von der Erwägung ausgehend, daß das Fibrolysin gerade bei beginnender Narbenbildung guten Erfolg haben mußte und bin sehr erfreut gewesen, unter dieser Behandlung ein Schwinden aller Knötchen beobachten zu können. Vielleicht ist es rätlich künftig gleich am Tage der Operation mit Fibrolysinkurinjektionen zu be-

ginnen. Durch passive Bewegungen und Massage wird die Einwirkung des Fibrolysins natürlich wesentlich unterstützt. Die Einspritzung ist nicht lokal, sondern an beliebiger Körperstelle erfolgt.

Daß nach Phlegmonen hochgradige Schrumpfung der Faszien besonders nach partiellen Nekrosen auftreten, ist allgemein bekannt. Auch hier gelten für mobilisierende Operationen dieselben Regeln wie oben, daß ohne sorgfältige Exstirpation selbst bei intakten Sehnen ein guter Erfolg zweifelhaft bleibt.

Fig. 42. Faszienriß an der Vorderseite des Unterschenkels.

Erwähnt sei noch der Faszienriß als typische Verletzung der Faszien. Er kommt mit Vorliebe am Oberschenkel und Unterschenkel (vgl. Fig. 42) nach Traumen vor. Die Faszie reißt längs oder quer ein. Bei jeder Muskelkontraktion tritt dann der Muskel hernienartig heraus. Es werden dadurch unangenehme Schmerzen hauptsächlich an der Wade ausgelöst, die den Patienten zum Arzt treiben. Bei sorgfältiger Beobachtung und Palpation gelingt es, die Muskelhernie nachzuweisen und die scharfen Faszienränder zu fühlen. Große Muskelhernien am Oberschenkel können von Unerfahrenen mit Geschwülsten (Sarkomen) verwechselt werden. Eine Probeinzision deckt den verhängnisvollen Irrtum auf und schützt den Patienten vor der Amputation. Die Behandlung der Wahl ist die Naht der Lücke in der Faszie oder die Einpflanzung eines anderen freien Faszienstückes.

**Literatur.**

Ebstein, W., Zur Ätiologie der Dupuytrenschen Kontraktur. Deutsch. Archiv f. klin. Med., Bd. CIII, Heft 3 u. 4.

Quorato (Genua), Azione della tiosinamina e della fibrolisina nel morbo di Dupuytren. (La Liguria med. 1910, No. 19.) Zentralbl. f. Orthop. 1911, S. 83.

Röpke, Dupuytrensche Fingerkontraktur. Naturwiss. med. Gesellsch. Jena. Münch. med. Wochenschr. 1911, Nr. 20.

VII.

# Die angeborenen Luxationen und Kontrakturen.

Von

Dr. **Karl Gaugele,**

Orthopäd in Zwickau-Sa. (leitendem Arzt des Krüppelheimes Zwickau-Marienthal).

(Mit 33 Figuren im Text.)

## Die angeborenen Luxationen.

### Die angeborene Hüftverrenkung.

#### Geschichte.

Schon Hippokrates bekannt und von ihm ziemlich eingehend beschrieben, blieb die angeborene Hüftverrenkung Jahrhunderte hindurch eine in ihrem Wesen nahezu unbekannte Krankheit. Galen erwähnt die Krankheit nur kurz; erst Ambroise Paré wußte um das Jahr 1680 auf Grund einiger Sektionen etliche anatomische Einzelheiten und klinische Erscheinungen zu berichten. Die ersten Repositionsversuche scheint Verduc (um das Jahr 1700) gemacht zu haben, allerdings nur an der Leiche; die ersten am Lebenden Humbert (um das Jahr 1830). In der späteren Zeit begnügte man sich, durch palliative Maßnahmen die schwersten Schäden auszugleichen. Eine neue Zeit begann für die angeborene Hüftverrenkung in den 80er Jahren des 19. Jahrhunderts, als man sie blutig operativ anzugreifen begann. Roser und etwas später Reyher empfahlen die Resektion des Kopfes vorzunehmen und eine Nearthrose zu bilden. Im Jahre 1888 unternahm es Poggi als erster, den unveränderten Kopf in die Pfanne zu bringen, welche er zu diesem Zwecke künstlich vertiefte. Aber erst Hoffa und nach ihm Lorenz brachten die blutige operative Behandlung der angeborenen Hüftverrenkung durch Angabe zweckmäßigerer Schnittführung und Pfannenvertiefung zur Blüte. Zu gleicher Zeit empfahl Paci eine unblutige Methode bei der er die Traktionsversuche zur Einrenkung verließ und die Hebelmanöver zur Anwendung brachte. Seine Resultate waren aber meist Transpositionen, selten Repositionen.

Erst Lorenz war es vorbehalten, der unblutigen Einrenkung zum Siege zu verhelfen, vor allem dadurch, daß er die Abduktion bei der Reposition steigerte und die erste zweckentsprechende Methode der Retention in starker Abduktionsstellung schuf. In den ersten Jahren waren trotzdem die Resultate nicht gut. Wie das Röntgenbild zeigte, waren zunächst meist auch nur Transpositionen erzielt worden. Durch die schmerzliche, aber heilsame Kritik, die das Röntgenbild übte, haben wir jedoch gelernt, unsere Resultate zu verbessern.

#### Statistik.

Die angeborene Hüftverrenkung gehört mit den Klumpfüßen zu den häufigsten angeborenen Deformitäten. Die Krüppelzählung des Deutschen Reiches ergab unter ca. 75 000 Krüppelkindern ungefähr 8000 mit angeborener Hüftverrenkung (Biesalski). Nach unserer Statistik kommen auf 100 orthopädische Leiden, die dem Arzte zugeführt werden, etwa drei Hüftverrenkungen.

Sie hat eine verschiedengroße regionäre Verbreitung; nach Rosenfeld zeigen in Bayern alle Gegenden mit slavischen Volksstämmen eine viel größere Häufigkeit; während Oberbayern und Schwaben (Bajuwaren) nur 8—10 Fälle unter 100 000 Einwohnern aufweisen, steigt ihre Zahl in dem an Böhmen angrenzenden Oberfranken auf 57.

Von den angeborenen Luxationen ist die Hüftverrenkung bei weitem die häufigste; sie betrifft viel häufiger das weibliche Geschlecht als das männliche (ungefähr 3:1); die einseitige Form ist ungefähr viermal so häufig als die doppelseitige[1]), die linksseitige ist wesentlich häufiger als die rechtsseitige.

Die angeborene Hüftverrenkung ist des öfteren kombiniert mit anderen angeborenen Mißbildungen (anderen Luxationen, Schiefhals, Klumpfuß usw.). Die Erblichkeit des Leidens wird von einigen Autoren besonders hervorgehoben (Glässner 20 %).

## Ätiologie.

Über die Entstehung der angeborenen Hüftverrenkung sind zahlreiche Hypothesen aufgestellt worden.

Heute beherrschen hauptsächlich noch zwei Theorien die Literatur, die des Vitium primae formationis, welche zuerst von v. Ammon aufgestellt und von anderen modifiziert wurde, und die rein mechanische Theorie, welche die Entstehung des Leidens auf eine Zwangslage in utero zurückführt.

Die Anhänger der erst genannten Theorie (Dollinger, Hoffa, Bade, Vogel u. a.), welche annehmen, daß durch irgendwelche Fehler des Keimes die Anlage der Pfanne sich nicht richtig vollzieht, führen zu ihren Gunsten die von vielen Autoren festgestellte Erblichkeit ins Feld, ferner die Veränderungen der Pfanne, wie Hypertrophie des Fundus, Hypoplasie des oberen Pfannenquadranten, Hypoplasie des Schenkelkopfes, -halses und -schaftes, Asymmetrie des Beckens, Kombination mit anderen angeborenen Mißbildungen.

In geistvoller Weise zieht Damany die stammesgeschichtliche Entwicklung des Menschen zur Erklärung heran.

Damany glaubt, daß das für den Vierfüßler angelegte Hüftgelenk sich dem aufrechten Gang des Menschen noch nicht völlig angepaßt hat. Vor allem ist der obere menschliche Pfannenrand zu schwach entwickelt und bietet deshalb beim aufrechten Gang dem Kopf zu wenig Halt. Die Disposition zur Luxation wird nach seiner Anschauung noch erhöht durch die Breite des Beckens. Deshalb werden Mädchen viel häufiger als Knaben befallen (5:1,5) und deshalb findet sich bei der weißen Frau, die ein breites Becken hat, die Luxation unendlich viel häufiger als bei dem schwarzen Weibe.

Die Anhänger der mechanischen Theorie (Roser, Schanz, Lorenz, Horvath, Ewald usw.) erklären die Entstehung der Hüftverrenkung dahin, daß durch überstarke Flexion und Adduktion der Oberschenkel in utero eine allmählich zunehmende Dehnung der Kapsel und damit eine Abhebelung des Kopfes von der Pfanne eintrete. Dafür spricht, daß nicht selten Kinder mit angeborener Hüftverrenkung noch wochenlang nach der Geburt das Bein in Beugestellung halten, und daß zuweilen gleichzeitig mit der angeborenen Hüftverrenkung andere Kontrakturen, die sicher auf Zwangshaltung zurückzuführen sind (Klumpfuß, Kniekontrakturen) beobachtet werden.

Ludloff weist noch darauf hin, daß das fötale Becken überhaupt eine Neigung zur Verrenkung habe infolge eines Mißverhältnisses zwischen Pfanne und Kopf; auch scheint nach anderen Untersuchungen (Heussner) der hintere obere Pfannenrand beim normalen kindlichen Becken eine geringere Ausbildung zu besitzen. Durch die oben angegebene „Zwangslage" wird die Entstehung der Verrenkung dann natürlich sehr begünstigt.

Sicher kann sowohl auf die erste, wie auf die zweite Art eine Hüftverrenkung entstehen; doch wissen wir heute noch nicht, wie viele auf die eine und wie viele

1) Entnommen der bayrischen Krüppelzählung 1907 nach Rosenfeld.

auf die andere Art zustandekommen, und vor allem ist noch nicht hinreichend erklärt, warum Mädchen viel häufiger als Knaben mit Hüftverrenkung behaftet sind.

### Pathologische Anatomie.

Bei der angeborenen Verrenkung der Hüfte wird die Trennung von Kopf und Pfanne ermöglicht durch eine Ausdehnung der Kapsel. Gleichzeitig finden sich aber neben dieser wichtigsten Veränderung noch andere Skelett- und Weichteilveränderungen, welche der Besprechung bedürfen.

## A. Skelettveränderungen.

Die Skelettveränderungen lassen sich heute auf dem Röntgenbild mit großer Treue erkennen, besonders auf stereoskopischen Aufnahmen (Beck, Biesalski).

Zum Verständnis der pathologischen Prozesse, die uns heute durch das Röntgenbild auch ohne Autopsie so nahe gerückt sind, ist die genaue Kenntnis des normalen

Fig. 1. Röntgenbild der normalen Hüfte.

Beckenbildes unbedingte Erfordernis; das Bild des kindlichen Beckens zeigt gegenüber dem des Erwachsenen einige Besonderheiten (Fig. 1). Der durch seine Epiphysenlinie (*a*) vom Schenkelhals abgesetzte Kopf steht stets der Y-Knorpelfuge (*b*) der Pfanne gegenüber. Je nachdem der Knochenkern des Kopfes schon mehr oder weniger ausgebildet ist, erscheint die Entfernung des Kopfes vom Pfannenboden größer oder kleiner. Die Köpfe stehen in der Fortsetzung der Verbindungslinie der beiden Y-Knorpelfugen des Beckens. Die Schenkelhälse zeigen, wenn die Durchleuchtung der Hüften in Parallelstellung der Füße vorgenommen wird, einen ungefähr 130° betragenden Winkel zum Schaft des Femur. Die großen Rollhügel sind voll, die kleinen (*c*) bei mittlerer Rotationsstellung der Beine eben angedeutet zu erkennen. Die von Köhler zuerst eingehend beschriebene „Tränenfigur", ein die Form eines Tropfens oder einer Träne markierender Doppelkontur, von der Y-Fuge aus zum Foramen obturatorium ziehend (*d*), ist nach den Untersuchungen von Reiner und Werndorff, das Projektionsbild des Pfannenbodens des Recessus acetabuli. Das Pfannendach (*e*) zeigt normalerweise einen nach oben konvexen

gut abgerundeten Bogen, den Kopf von oben meist ganz umfassend. Der Pfannenboden ist auch beim gesunden Fötus verhältnismäßig dicker als beim Erwachsenen. Vorderer und hinterer Pfannenrand sind, so lange nicht ihre Verknöcherung eingetreten ist, auf dem Bilde nicht deutlich zu sehen.

Bei der Hüftgelenkverrenkung sehen wir sowohl Veränderungen in der Stellung der Skeletteile zueinander, als auch in der Form dieser Teile.

## 1. Lageveränderungen des Skelettes.

**a) Stand des Kopfes.** Nach Lange verläßt der Kopf die Pfanne meist nach vorn oben (I. Typus: Luxatio supra cotyloidea). Der Kopf steht dabei sowohl bei Streck- als bei Beugestellung des Oberschenkels lateral von der Arteria femoralis. An dieser Stelle kann der Kopf, wie Köllicker und Hoffa fanden, stehen bleiben (Fig. 2); meistens aber wandert der Kopf unter dem Einfluß der Belastung und

Fig. 2. I. Luxationstypus bei einem älteren Kinde (mit ziemlich starker Antetorsion.)

unter gleichzeitiger Ausdehnung der Kapsel nach oben und etwas hinten von der Pfanne (II. Typus: Luxatio supracotyloidea et iliaca) (Fig. 3). Bei Streckstellung ist der Kopf vorn, bei Beugestellung aber hinten zu fühlen. Dieser Typus ist der häufigste.

Im letzten Stadium finden wir den Kopf direkt hinter dem Darmbein (II. Typus: Luxatio iliaca) (Fig. 4). Diese Stellung, bei welcher der Kopf sowohl bei Beuge- als bei Streckstellung nur hinten zu fühlen ist, kann sekundär aus I. und II. hervorgehen, aber auch primär entstehen. Naturgemäß sind Übergänge zwischen den drei Stellungen jederzeit zu beobachten.

Das Röntgenbild gibt uns über sämtliche drei Stellungen vollen Aufschluß. Die Aufnahmen erfolgen stets in Rückenlage des Patienten, beide Spinae in gleicher Höhe, beide Beine in Mittelstellung, d. h. Kniescheiben und Fußspitzen direkt nach oben schauend (Füße parallel). Bei Typus I steht der Kopf in der Höhe des oberen Pfannenrandes, in ziemlich großer Entfernung vom Pfannenboden. Typus II ist leicht aus Fig. 3 zu erkennen. Der Kopf steht deutlich außerhalb des Darmbeines, höher als der obere Pfannenrand, wesentlich höher als bei Typus I, aber er wird noch nicht vom Darmbeinschatten gedeckt. Bei Typus III verschwindet der meist gleichzeitig sehr hochstehende Kopf hinter dem Darmbein.

Fig. 3. II. Luxationstypus: Luxatio supracotyloidea et iliaca; auf der gesunden Seite ist das obere Pfannendach abgeflacht.

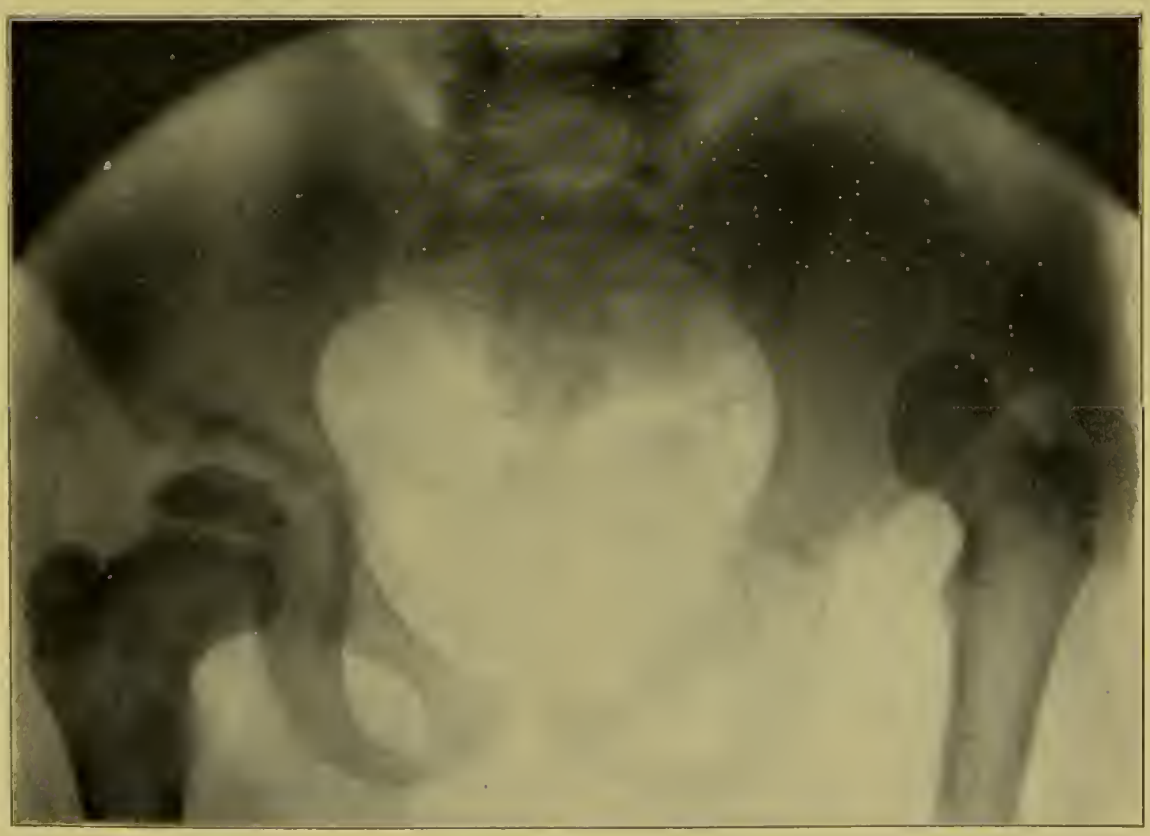

Fig. 4. III. Luxationstypus: Luxatio iliaca.

Eine besondere Form stellt die von Hoffa als Subluxation bezeichnete dar. Der Kopf steht, besonders bei einseitigen Fällen schön zu sehen (Fig. 5), ziemlich weit vom Pfannenboden ab, zugleich auch etwas über der Verbindungslinie beider Y-Knorpel-

Fig. 5. Subluxation nach Hoffa.

Fig. 6. Doppelseitige Hüftgelenksverrenkung bei einem 12jährigen Mädchen. Starke Lordose infolge der Neigung des Beckens nach vorn.

fugen, ohne jedoch die Höhe des oberen Pfannenrandes zu erreichen, oder gar zu überschreiten.

**b) Das Becken** muß durch den Austritt des Kopfes seine Stellung mehr oder weniger verändern. Am geringsten ist der Einfluß des Kopfstandes bei Typus I und bei Subluxation; sobald aber einmal eine deutliche Verkürzung besteht, muß das Becken sich schief stellen; wenn endlich der Kopf sich hinter die Pfanne und damit hinter die Schwerlinie des Körpers begibt, wird das Becken mehr nach vorn geneigt. Am auffallendsten ist dies bei der doppelseitigen Hüftgelenksverrenkung Fig. 6).

## 2. Formveränderungen des Skelettes.

Die Veränderungen betreffen sowohl Femur als Becken. Im allgemeinen zeigt die kranke (nicht reponierte) Hüfte von Geburt an eine ausgesprochene Atrophie.

### a) Veränderungen des Femur.

Der Schenkelkopf der ausgerenkten Hüfte zeigt eine deutliche Hypoplasie; diese ist sowohl durch anatomische Untersuchungen als auch durch das Röntgenbild erwiesen (Fig. 3 u. 4). Bei Deutung des Röntgenbildes ist jedoch zu beachten, daß infolge späterer Entwicklung des Knochenkernes auf der kranken Seite eine Kleinheit des Kopfes teilweise vorgetäuscht werden kann. Die gleichzeitig vorhandene Atrophie ist besonders groß an Kopf und Hals, weniger groß am Femurschaft. Die Hypoplasie des Kopfes nimmt bei den nicht eingerenkten Hüften von Jahr zu Jahr mehr zu (s. Fig. 4). Der Kopf bleibt im Verhältnis zur gesunden Seite immermehr im Wachstum zurück, wird immer mißgestalteter und nimmt oft phantastische Formen an. Am meisten in die Augen fallend, ist in späteren Jahren die Abplattung des Kopfes,

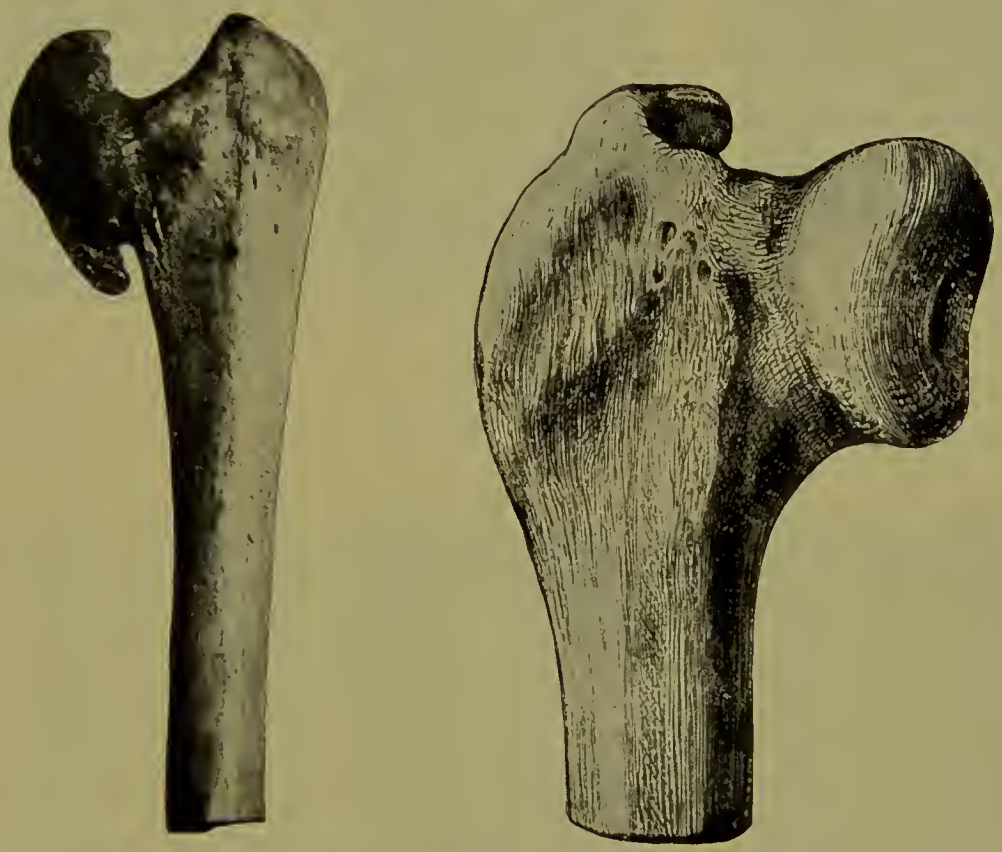

Fig. 7 *a* und *b*. Pufferköpfe bei unbehandelten Hüftverrenkungen in höherem Alter.

besonders in seinen hinteren Partien, doch ist häufig der ganze Kopf von starker Abplattung betroffen, und zeigt eine den Eisenbahnpuffern ähnliche Konfiguration („Pufferkopf" von Lorenz) (Fig. 7*a* u. *b*).

In schweren Fällen tritt vollkommener Schwund des Kopfes und selbst eines Teiles des Schenkelhalses ein; doch muß betont werden, daß nicht ganz selten selbst bei älteren Kindern ziemlich gut erhaltene, wenn auch verkleinerte, Köpfe gefunden werden.

#### Anteversion, Antetorsion, Retroversion, Retrotorsion.

In einer ganzen Anzahl von Fällen sehen wir Formveränderungen am oberen Femurende. Es kann der Schenkelhals mit dem Femurkopf nach vorn oder nach hinten abgebogen sein, während der Femurschaft normal ist. Das bezeichnen wir als Anteversion oder

Fig. 8.
Oberschenkelknochen normal.



Fig. 9.
Oberschenkelknochen mit Anteversion.

Fig. 10.
Oberschenkelknochen mit starker Antetorsion.

Fig. 11.
Oberschenkelknochen mit Retroversion.

Fig. 12.
Oberschenkelknochen mit Retrotorsion.

Retroversion, oder es kann das ganze obere Femurende unterhalb des Trochanter minor um seine eigene Längsachse sich nach innen oder außen gedreht haben, so daß der Schenkelhals mit dem Femurkopf entweder vor oder hinter die Frontalebene zu liegen kommt (Antetorsion oder Retrotorsion). Die dadurch entstehenden Formveränderungen zeigen die von einem Zinkleimmodell nach Lange hergestellten Bilder der Fig. 8—12.

Durch die Betastung allein ist die Diagnose dieser Veränderungen nicht sicher zu stellen, wohl aber durch das Röntgenbild.

Bei der Anteversion sehen wir eine mehr oder weniger große Verkürzung des Halses; Kopf und Trochanterschatten rücken einander näher bis zur Überschneidung der Konturen in schweren Fällen. Der große und kleine Rollhügel behalten aber ihre normale Stelle. Bei der Antetorsion setzt die Deformierung unterhalb des kleinen Trochanters ein, letzterer muß deshalb seine Stellung im Röntgenbild (s. Fig. 2) verändern und zwar je stärker die Antetorsion ist, um so breiter tritt der auf dem normalen Röntgenbild eben angedeutete, kleine Rollhügel hervor. Der Kopf rückt ebenfalls wie bei der Anteversion in die Nähe des großen Rollhügels.

Entsprechende Veränderungen im Röntgenbild finden wir bei der Retroversion und Retrotorsion. Sie sind aus den Fig. 8—12 ohne weiteres zu ersehen.

Praktische Bedeutung hat von diesen Veränderungen vor allem die **Antetorsion,** weil sie die Retention wesentlich erschweren kann. In dem Langeschen Material fand Hohmann Antetorsion in 50% der Fälle, Anteversion und Retroversion niemals, Retrotorsion einmal. Diese bei der Geburt kaum angedeuteten Verbiegungen und Verdrehungen nehmen rasch immer mehr zu.

Coxa vara, Coxa valga. Die Verbiegung der Schenkelhalskopfachse in der frontalen Ebene ist wesentlich seltener. Als kongenitale Komplikation werden sie von nahezu allen Autoren vollkommen geleugnet (Spitzy, Pürckauer). Die Coxa valga wird von den meisten Autoren ihrer großen Seltenheit wegen nicht in Zusammenhang mit der angeborenen Hüftverrenkung gebracht werden. Dagegen sehen wir nach der Geburt bei der angeborenen Hüftverrenkung öfters eine Coxa valga des Schenkelhalses auftreten. Im 2. Jahrzehnt und später tritt bei den nicht eingerenkten Fällen, zugleich meist mit der Abplattung des Kopfes, eine mehr oder weniger große Verkleinerung des Schenkelhalswinkels im Sinne der Coxa vara öfters ein.

### b) Veränderungen am Becken.

Diese sind meist angeboren. Es handelt sich vor allem um eine Hypoplasie der oberen Pfannenteile. Das Pfannendach ist

Fig. 13. Ausgeprägte Gleitfurche bis zur Stelle der „Impression".

nicht breit abgerundet, sondern zeigt eine steile Schräge. Häufig markiert sich in dieser Schräge die von Ludloff angegebene „Gleitfurche" des Schenkelkopfes (Fig. 13). Der Pfannenboden ist im Gegenteil

meist hypertrophiert und erscheint bedeutend breiter als auf der gesunden Seite. Diese im Röntgenbild sichtbare Verbreiterung des

Fig. 14*a*. Normale Pfanne; hoher, scharfer, kreisförmiger Pfannenrand (nach Ludloff).

Fig. 14*b*. Luxationspfanne; der Limbus cartilagineus ist nach innen umgekrempelt, der Kapselschlauch erweitert, das Lig. teres gedehnt (nach Ludloff).

Pfannenbodens beruht auf rein knöcherner Verdickung; sie bedingt an sich, abgesehen von dem mangelhaften Pfannendach eine Abflachung der Pfanne, welche häufig noch vergrößert wird durch eine im Röntgenbild nicht wahrnehmbare Auflagerung von Knorpel, Fett und Bindegewebe.

Fig. 15. Links Luxationspfanne, dreieckig, nach oben stark ausgezogen. Rechts normale Pfanne (nach Ludloff).

Ein vollkommenes Fehlen der Pfanne wurde nie beobachtet, auch fand sie Hoffa bei 200 blutigen Operationen stets an richtiger Stelle; wichtig ist, daß die Pfanne immer für den Kopf zu klein ist, trotzdem dieser meist selbst verkümmert ist.

Mit größerem Alter nehmen die Pfannenveränderungen an Intensität zu und schon bei 6—8jährigen Kindern zeigt die Pfanne eine mehr dreieckige, nach oben ausgezogene Form. Der Limbus cartilagineus ist in diesen Jahren, wenn auch verkümmert, noch vorhanden.

Er bildet aber nicht, wie bei der normalen Pfanne, einen auf der Kante stehenden hohen scharfen Rand, sondern er ist, wie Ludloff nachgewiesen hat, nach innen umgekrempelt und liegt mit der ganzen Fläche dem knöchernen Pfannenrand auf (Fig. 14*a* u. *b* u. 15). Ebenso scheint der Knorpel der Pfanne nie ganz zu schwinden, wenn er auch tief unter Fettmassen verlagert ist.

Häufig zeigt der Knorpel Unebenheiten, manche Autoren beschreiben sogar eigentliche Exostosen, welche nach der Reposition für die Kopfform verhängnisvoll werden können (siehe S. 296).

An der Stelle des neuen Kopfstandes erfährt das Becken meist Impressionen (s. Fig. 13), welche auf dem Röntgenbild deutlich zu erkennen sind; zur eigentlichen Nearthrosenbildung dürfte es aber nur dann kommen, wenn der vom Darmbein durch die Kapsel getrennte Kopf diese durchreibt und so zur Berührung mit dem Darmbein kommt. Im kindlichen Alter findet das seltener, im höheren Alter aber häufiger statt.

## B. Weichteilveränderungen.

Bezüglich der Weichteilveränderungen vermag uns das Röntgenbild weniger Aufschluß zu geben; die Kenntnis dieser Dinge stammt teils von der klinischen Beobachtung, teils von Autopsien.

Kapsel und Muskeln müssen notgedrungen bei der veränderten Kopfstellung Änderungen ihrer Verlaufsrichtung und damit einhergehende Verkürzungen bzw. Verlängerung erfahren. Im allgemeinen werden sich jene Kapsel- und Muskelpartien, welche in der ungefärbten Richtung der Femurlängsachse verlaufen und durch den Hochtritt des Kopfes in ihren Ansatzpunkten einander genähert werden, allmählich eine Verkürzung erleiden, während die Femurlängsachse schräg bzw. rechtwinkelig treffenden Muskel- und Kapselpartien eine Dehnung bzw. Verlängerung erfahren.

Fig. 16. Zeichnung nach Toldt: Vorderes Verstärkungsband der Kapsel (in zwei Lagen).

Kapsel: Zum besseren Verständnis seien die normalen Verhältnisse an der Hand eines Toldtschen Bildes kurz rekapituliert (Fig. 16). An der Vorderseite des Gelenkes verläuft das kräftige Verstärkungsband, das Ligamentum iliofemorale, das in zwei mehr oder weniger getrennten Lagen (superius et anterius) von der Spina anterior zum kleinen Rollhügel zieht. Außerdem sehen wir noch zwei Verstärkungsbänder, die vom Scham- und Sitzbein zur Kapsel ziehen, ohne am Knochen des Femur anzusetzen.

Die Kapsel zeigt eine starke Erweiterung an der Stelle, wo der luxierte Kopf liegt, die sogenannte **Kapselhaube.**

Aus welchen Partien der normalen Kapsel sich diese Kopfhaube zusammensetzt, ist noch nicht erwiesen. In der Regel kann man an der luxierten Kapsel nicht ohne weiteres die normalen Verstärkungsbänder unterscheiden, sondern es bedarf

dazu einer besonderen, sehr mühsamen Präparierung der Kapsel. Gocht hat auf diese Weise an einem Präparat nachgewiesen, daß das Ligamentum ilio-femorale sehr verkürzt ist.

Der Teil der Kapsel, welcher der verlassenen Pfanne dicht aufliegt, zeigt eine Verengerung, welche man **Pfannentasche** nennt (siehe Fig. 17).

Zwischen der Pfannentasche und der Kopfhaube weist der Kapselschlauch eine starke Verengerung auf, die genau der Lage der Ileopsoassehlinge entspricht und zweifellos durch diese Sehne erzeugt wird (**Isthmus**). Die Kopfhaube erschwert die Retention des Kopfes. Der Kapselisthmus und die Pfannentasche können sehr ernste Hindernisse bei der Reposition bilden. Weitere Veränderungen erfährt die Kapsel durch Wanderung der Kapselansätze nach oben und durch Verwachsungen der Kopfhaube mit der Darmbeinschaufel.

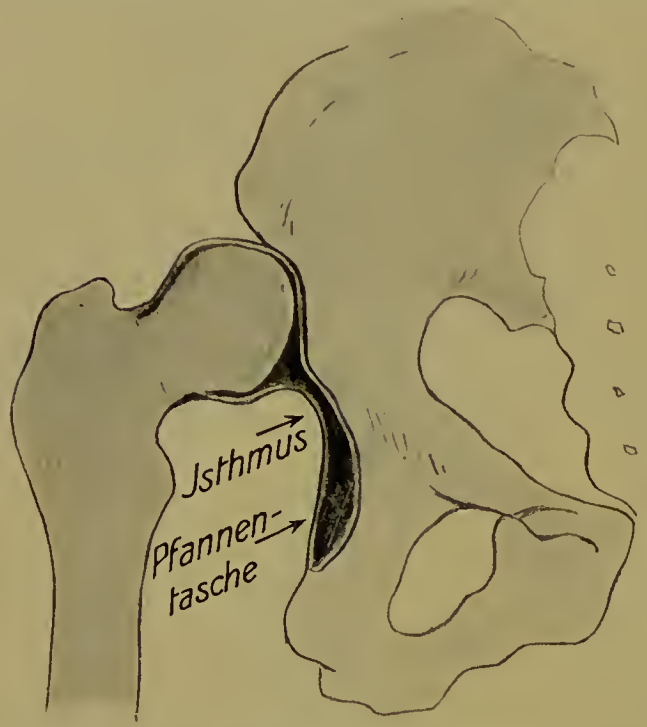


Fig. 17. Schematische Zeichnung von Kapseltasche und Kapselisthmus (nach Lange).

**Muskulatur:** Die Veränderungen der Muskulatur erfolgen nach demselben Prinzip wie die der Kapselteile; sie sind dadurch kompliziert, daß einzelne Teile der großen Darmbeinmuskeln eine verschiedene Verlaufsrichtung zeigen.

Von den pelvitrochanteren Muskeln erleidet der Glutaeus maximus vor allem eine Veränderung der Verlaufsrichtung; während normalerweise die oberen bzw. vorderen Partien dieses Muskels steil von oben hinten nach unten vorn verlaufen, wird die Faserrichtung jetzt eine viel weniger steile, erfolgt mehr horizontal, ja die hintersten untersten Muskelteile ziehen eher von hinten unten nach vorn oben. Der Annäherung bzw. Entfernung der Muskelansätze durch die Stellungsänderung des Kopfes entspricht die Verkürzung der oberen und vorderen Partien dieses Muskels, die Überdehnung bzw. die Verlängerung der hinteren unteren Partien. Die normalerweise steil nach vorn oben aufsteigenden vorderen Partien des Glutaeus medius erhalten eine nahezu horizontale Lagerung, während die mehr nach hinten gelegenen Partien ebenso wie der ganze Glutaeus minimus sich über den Kopf wie ein Dach oder eine Brücke hinweglegen. Aus den vertikalen Fasern beider Muskeln wird eine horizontal liegende Kappe. Die kleinen mehr oder weniger horizontal laufenden Beckenmuskeln (Pyriformis, Gemelli, Obturatoren, Quadratus femoris) werden durch den entweichenden Kopf mit nach oben gezogen, steigen also von hinten unten nach vorn oben, sind überdehnt, verlängert.

Die Veränderungen des Ileopsoas scheinen noch nicht genügend geklärt zu sein, bei leichten Luxationsgraden erfolgt offenbar eine Annäherung seiner Insertionspunkte und damit eine Verkürzung. Daß er den Kapselisthmus erzeugt und dadurch ein wichtiges Repositionshindernis schafft, wurde bereits oben erwähnt. In hochgradigen Fällen wird die Sehne des Muskels, wie Lorenz hervorhebt, nach seinem Austritt aus dem Becken durch den hochrückenden Trochanter minor um den vorderen Beckenrand nach hinten oben umgeschlagen, so daß der Beckenrand gewissermaßen wie auf einem Seil auf der Sehne reitet; der Muskel wird dadurch überdehnt, verlängert:

an der Gleitfurche der Sehne auf dem Becken bilden sich knorpelige Verdickungen der Sehne, ja selbst größere Schleimbeutel.

Die pelvifemoralen Muskeln (die Adduktoren) zeigen in ihren am oberen Teil des Femur ansetzenden Partien anstatt des horizontalen Verlaufes einen aufsteigenden und erscheinen daher eher verlängert. In ihrer Hauptmasse sind sie aber verkürzt und bilden deshalb stets ein sehr wichtiges Repositionshindernis.

Die pelvikruralen Muskeln sind ohne Unterschied wesentlich verkürzt.

Sämtliche Muskeln der verrenkten Seite verfallen der sekundären Atrophie, die uns bei einseitiger Verrenkung um so mehr in die Augen fällt, als die andere Seite infolge größerer Inanspruchnahme gewöhnlich sehr muskelstark ist; diese Muskelatrophie ist für die Funktion besonders bei der doppelseitigen Verrenkung auch nach erfolgter glücklicher Reposition von großer Bedeutung, als selbst bei gutem Kopfstand durch die Schwäche der Beine ein guter Gang oft lange hintan gehalten wird.

Lorenz und andere sahen öfters eine fibröse Degeneration des Glutaeus minimus, welcher sich zugleich mit der Kapsel innig verwachsen erwies. Da Lorenz auch bei zwei Neugeborenen diesen Zustand fand, ist es fraglich geworden, ob er, wie man früher behauptete, sekundärer Natur sei.

Nerven und Gefäße sind offenbar verkürzt.

Kurz zusammengefaßt ist der Vorgang bei der angeborenen Hüftverrenkung folgender:

Der meist nur mangelhaft entwickelte Schenkelkopf verläßt die mit wenig ausgebildetem oberen Dach versehene Pfanne nach vorn oben, um bald darauf unter dem Einfluß der Belastung mehr nach außen und schließlich hinter das Darmbein zu treten. Die Kapsel wird dabei schlauchförmig ausgedehnt, bildet in ihren unteren Partien die sog. „Pfannentasche"; direkt unter dem Kopf verjüngt sie sich unter dem Einfluß des Ileopsoas zum „Isthmus", um über dem Kopf eine wesentliche Erweiterung in der sog. „Kopfhaube" zu erfahren. Die Muskulatur erleidet je nach ihrem Ursprung und Ansatz Überdehnungen bzw. Verkürzungen.

Der Kopf kann an seinem neuen Standort, durch die gleichsam ein Dach bildenden Muskelpartien des Glutäus medius und minimus zurückgehalten werden, nicht selten bildet sich eine Impression am Darmbein aus, in höherem Alter kann es sogar zur Neubildung einer echten Pfanne kommen, wenn die Kapsel an der Berührungsstelle mit dem Darmbein durchgerieben ist.

Sowohl Femur als Pfanne erleiden mit zunehmenden Jahren mehr oder weniger große Veränderungen, vor allem eine starke Mißbildung des Kopfes, Verödung der alten Pfannenstelle, Richtungsverschiebungen der Schenkelhalskopfachse.

## Krankheitsbild.

Das Krankheitsbild bei der einseitigen Hüftverrenkung unterscheidet sich teilweise von dem der doppelseitigen.

Je kleiner das Kind ist, um so weniger ausgesprochen sind die typischen Symptome. Beim Säugling wird die Krankheit von den Eltern meist gar nicht bemerkt, ja sogar vom Arzte nicht selten übersehen; es gibt, abgesehen von dem Befunde der Röntgenstrahlen, auch nur wenige Merkmale, welche wenigstens auf die Verrenkung hinweisen können.

So wird öfters von den Eltern angegeben, daß die Kinder das eine Bein immer an den Leib ziehen. In seltenen Fällen ist eine deutliche Verkürzung schon jetzt festzustellen. Nach Bade haben wir ein charakteristisches Symptom darin zu sehen, daß bei kleinen Kindern die Adduktionsfalte auf der kranken Seite höher steht als auf der anderen.

Deutlicher tritt das Leiden sofort zutage, sobald das Kind zu gehen anfängt; zunächst bemerkt man allerdings oft nur eine leichte Unsicherheit, ein kleines Schwanken, das noch nichts Typisches an sich hat. Durch die Belastung beim Gehen tritt aber der Kopf gewöhnlich rasch höher, wölbt die betreffende Gesäßmuskulatur mehr oder weniger stark hervor. Das Bein wird deutlich (sicht- und meßbar) kürzer, das Kind sinkt nach der kranken Seite ein, wobei auch das Rumpfgewicht nach dieser Seite gelegt wird. Das Hinken ist kein gewöhnliches, wie bei anderen Verkürzungen des Beines, sondern ein charakteristisch watschelndes, wiegendes, bedingt durch die Verschieblichkeit des Kopfes am Becken und Insuffizienz der Glutäen beim Gehen. Der wiegende Gang kann aus diesem Grunde auch nicht durch eine hohe Sohle zum Verschwinden gebracht werden.

Die Verkürzung beträgt anfänglich nur ¼—½ cm, sie wächst oft im Laufe der Jahre zu 4, 8, ja selbst 10 und 12 cm und darüber. In Fällen größerer Verkürzung wird das Hinken natürlich abnorm stark, der Rumpf sinkt mehr und mehr nach der kranken Seite. Das Kind sucht die Verkürzung meist durch Zehengang auszugleichen, das Becken stellt sich schief, ist nach der kranken Seite gesenkt (Tiefstand der Gesäßfalte), bei alten Fällen, besonders der iliakalen Form, auch nach vorn geneigt; dem entspricht bei einseitiger Hüftverrenkung eine allerdings nur geringe, bei doppelseitiger eine oft hochgradige Lordose der Lendenwirbelsäule (Fig. 6).

Fig. 18*a* u. *b*. Trendelenburgsches Phänomen. Links ist die Glutäalmuskulatur nicht imstande, das Becken wagrecht zu halten.

Direkt unter der Kreuzungsstelle zwischen Arterie und Leistenband, wo normalerweise der Kopf steht, wird eine Delle sichtbar.

Ein äußerst wichtiges Symptom bildet dem Untersucher das „Trendelenburgsche Phänomen", das darin besteht, daß bei Stand auf dem kranken Bein die gesunde Gesäßseite herabsinkt. Fig. 18*a* und *b* zeigen uns diese Erscheinung sehr deutlich. Beim Stand auf dem gesunden rechten Bein vermag das Kind seine kranke (linke) Gesäßseite straff hochzuhalten, während beim Stehen auf dem kranken Bein die gesunde Gesäßhälfte stark herabhängt. Diese Erscheinung beruht, wie Trendelenburg gezeigt hat, auf einer Insuffizienz des Glutaeus medius et minimus. Es kommt hierbei weniger die meist vorhandene Atrophie, bzw. die Entartung dieser Muskeln in Frage, sondern die Insuffizienz ist hauptsächlich bedingt durch die Verschiebung der Verlaufsrichtung dieser Mukeln. Beim gesunden Menschen haben sie eine doppelte Aufgabe zu erfüllen; sie wirken einerseits als Abduktoren, andererseits halten sie beim Gehen durch ihre Anspannung den Rumpf in der Richtung des Standbeines fest und verhüten das Herabsinken nach der anderen Seite. Durch den Hochstand des Kopfes wird aber, wie oben ausgeführt, die Verlaufsrichtung der Fasern geändert und außerdem werden die Muskeln ihrer normalen Spannung beraubt.

Als natürliche Folge einer starken Verkürzung bei einseitiger Hüftverrenkung erscheint die statische Skoliose mit der Konvexität nach der kranken Seite, doch ist auch bei größeren Verkürzungen die Skoliose oft nur gering, weil die Kinder beim Gehen ihre Wirbelsäule nach der entgegengesetzten Seite umbiegen.

Bei der Betastung fühlt man unter normalen Verhältnissen direkt unter der Kreuzungsstelle zwischen Arterie femoralis und dem Leistenband hinter der pulsierenden Arterie den Schenkelkopf (s. Fig. 19). Bei der Hüftverrenkung muß der Kopf an dieser Stelle fehlen und an anderer Stelle zu finden sein. In der Tat ist die normale Resistenz hinter der Arterie dem tastenden Finger nicht mehr fühlbar und wie oben gesagt, eine deutliche Delle sichtbar. Handelt es sich nun um den I. Typus der Verrenkung, so fühlt man den Kopf vorn lateral von der Arterie oft sogar deutlicher als bei der normalen Hüfte, besonders bei Überstreckung des Beines; ist der Kopf unter dem Einfluß der Belastung schon höher getreten (II. Typus), so ist er bei Streckstellung weiter außen und oben als bei Typus I zu fühlen. Beugt man das Bein, so taucht er hinten an der Darmbeinschaufel auf. Beim III. Typus endlich ist der Kopf bei Streckstellung unter den Muskelmassen nicht durchzutasten. Wenn man aber den Oberschenkel adduziert und beugt und dadurch vom Darmbein abhebelt, so wird er deutlich fühlbar.

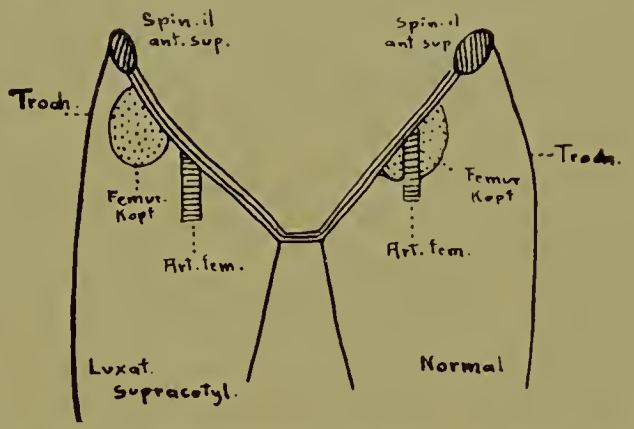


Fig. 19. Schematische Darstellung der Lage vom Leistenband, Arteria femor. und Femurkopf. Links normale Verhältnisse, rechts eine Luxation supracotyloidea (nach Lange).

Die Bestimmung des Trochanterhochstandes erfolgt meist durch die Roser-Nélatonsche Linie. Wie im allgemeinen Teil ausgeführt ist, verdient diese Linie kein Vertrauen. Besser ist es den Abstand der Trochanterspitze von der Darmbeinhorizontalen zu bestimmen. Dem Trochanterhochstand entspricht in der Regel die Verkürzung des Beines. Diese kann man ungefähr durch die Messung der Entfernung von der Spina anterior superior bis zum äußeren Knöchel bestimmen. Doch muß dabei beachtet werden, daß die Verbindungslinie beider Spinae senkrecht zur Mittellinie des Körpers steht, und daß die beiden Beine genau symmetrisch liegen.

Ein wichtiges Zeichen ist endlich die abnorme Beweglichkeit des Femurkopfes, die bei jüngeren Kindern stets, bei älteren meist vorhanden ist. Diese Verschieblichkeit des Femur am Becken, welche auch beim Gehen schön zu beobachten ist, beträgt oft mehrere Zentimeter.

Bei kleineren Kindern ist außerdem die Vergrößerung der Exkursionsfähigkeit besonders hervorzuheben.

Es war schon Malgaigne bekannt, daß der luxierte Oberschenkel oft einen Rotationsumfang von 180° hat, während der nichtluxierte nur um 90° zu drehen ist. Trillat legt zur Untersuchung die Kinder auf den Bauch und beugt die Knie rechtwinklig, man kann dann bei kleineren Kindern auf der luxierten Seite den Unterschenkel bis zur Berührung mit der Tischplatte bringen.

Die Muskulatur des Gesäßes und des ganzen Beines ist dünner als auf der gesunden Seite, fühlt sich schlaffer an, die Skeletteile sind viel leichter durchzufühlen, als auf der gesunden Seite, Umfangsunterschiede am Oberschenkel von mehreren Zentimetern sind bei älteren Kindern die Regel; die Adduktoren sind infolge ihrer Verkürzung frühzeitig angespannt. Bei starken Verschiebungen des Kopfes auf die Darmbeinschaufel nach oben können im 2. und 3. Jahrzehnt starke Beuge- und Adduktionskontrakturen entstehen. Den sichersten Aufschluß gibt uns stets das Röntgenbild, das uns nicht nur über die Diagnose, sondern auch über alle anatomischen Einzelheiten aufklärt (s. anatomischen Teil).

Bei der **doppelseitigen Hüftverrenkung** finden wir im allgemeinen den oben beschriebenen Befund auf beiden Seiten wieder, so vor allem die Muskelschwäche, welche hier nur noch größer zu sein pflegt. Einige Besonderheiten sind hervorzuheben. Bei der Betrachtung fällt als hervorragendstes Symptom die starke **Lordose** der Lendenwirbelsäule auf (s. Fig. 6), am stärksten ausgeprägt bei der iliakalen Form. Sie ist bedingt durch die starke Beckenneigung, welche ihrerseits wieder in der Stellungsveränderung der Köpfe ihren Grund hat. Das Becken wird jetzt hinter seinem normalen Stützpunkt unterstützt. Infolgedessen senkt sich die vordere Hälfte des Beckens durch eine Drehung um seine frontale Achse und mit ihm sinkt der Rumpf nach vorn. Der obere Teil des Rumpfes wird nun, um nicht nach vornüber zu fallen, von dem Patienten forciert nach rückwärts gehalten, d. h. lordosiert. Diese Lordose ist keine fixierte und verschwindet sofort beim Sitzen. Die bei einseitiger Luxatio coxae meist vorhandene Skoliose ist nur hier ausnahmsweise nachweisbar, wenn die Verkürzung beider Beine eine sehr ungleichmäßige ist. Der Gang ist weniger hinkend, vielmehr wiegend und watschelnd wie der einer Ente, wobei der Rumpf von einer Seite zur anderen geworden wird. Er ist gewöhnlich kräftig entwickelt, während die Beine dünn und wie zurückgeblieben erscheinen. Bei älteren Kindern verstärken sich diese Anzeichen mehr und mehr. Die Lordose nimmt oft äußerst hohe Grade an, das Gesäß wird immer stärker hervorgetrieben, die Rollhügel imponieren unter den dünnen Gesäßmuskeln wie zwei Halbkugeln und verschieben sich beim Gehen meist deutlich auf und ab. Beide Oberschenkel stehen in mehr oder weniger großer Beuge- und Adduktionskontraktur, welche bei kleinen Kindern leicht, bei älteren Kindern oft gar nicht mehr ausgeglichen werden kann.

Ich sah beinahe stets bei Kindern mit angeborener Hüftverrenkung ausgesprochene Knick- bzw. Plattfußbildung, gar nicht selten auch X-Beinstellung; es sei dahingestellt, ob es sich hier um eine gleichzeitig vorhandene angeborene Schlaffheit der Beingelenke handelt. oder ob die Knickfußstellung als Folge der statischen Mißverhältnisse zu deuten ist; das erstere ist wohl eher anzunehmen, da ich die Knickfußbildung auch bei Kindern sah, welche ihre Beine noch nicht belastet hatten.

### Differentialdiagnose.

Die Diagnose der Hüftverrenkung bietet für den Anfänger wie nahezu alle Hüftleiden gewisse Schwierigkeiten. Vor allem muß man sich hüten, bei jedem Kinde, das einen watschelnden Gang zeigt, Hüft-

verrenkung anzunehmen. Der watschelnde Gang zeigt nur die Glutäalinsuffizienz an und er wird deshalb beobachtet bei reinen Lähmungen des Glutaeus medius und minimus nach Poliomyelitis, Neuritis, Dystrophie, Koxitis usw., ohne jede Gelenk- oder Knochenveränderungen.

In Betracht kommen, sobald einmal ein Hochstand des Trochanters nachgewiesen ist, nur wenige Krankheitsbilder: I. Luxation aus anderer Ursache (traumatische, entzündliche und paralytische), II. Verbiegungen des Schenkelhalses (Coxa vara, Schenkelhalsfraktur).

Ad I. Hat man durch die Palpation nachgewiesen, daß die Pfanne leer ist und der Kopf außerhalb der Pfanne steht, so liegt eine Luxation vor. Sehr häufig führen die Eltern das Hinken auf ein Trauma zurück. Traumatische Luxationen kommen aber im Kindesalter nicht vor. Die Verrenkung nach entzündlichen Krankheiten, welche in ihrem äußeren Bild später der angeborenen Hüftverrenkung nicht unähnlich erscheint, wird wohl meist durch die Anamnese festgestellt werden können; so pflegt bei Verrenkung nach Coxitis tuberculosa stets ein längeres Krankheitsstadium vorausgegangen zu sein, bis es endlich durch die Karies der Pfanne oder des Kopfes zum Hochrutschen des Kopfes kommen konnte; auch hat das Hinken nicht den typischen wiegenden Charakter. Bei Beginn der Coxitis tuberculosa in späteren Jahren des Kindesalters ist eine Täuschung insofern unmöglich, als die Anamnese normalen Gang vor der jetzigen Krankheit nachweisen läßt. Das Röntgenbild wird dem Kundigen übrigens stets Aufschluß geben, wenn auch die Mißbildung des Kopfes in seltenen Fällen der angeborenen Hüftverrenkung ähnliche Formen erzeugen kann, wie bei der tuberkulösen Koxitis; hier ist dann die der Tuberkulose eigene starke Knochenatrophie ausschlaggebend.

Verwechslungen mit frischer Koxitis dürften heute wohl nicht mehr vorkommen. Es ist aber wichtig zu wissen, daß in allerdings seltenen Fällen Koxitis mit angeborener Hüftverrenkung vor und nach der Einrenkung kombiniert sein kann.

Paralytische Luxationen bei schlaffen Lähmungen werden wohl kaum mit der angeborenen Hüftverrenkung verwechselt werden. Sie kommen nur bei ganz schweren Lähmungen der Beine, die nicht verkannt oder übersehen werden können, vor.

Leichter dagegen können die spastischen Luxationen, die bei Little und der zerebralen Kinderlähmung vorkommen und wie Wollenberg, Verfasser und andere nachgewiesen haben, durch den Zug der spastischen Adduktoren entstehen, mit der kongenitalen Luxation verwechselt werden, namentlich wenn die Kinder noch nicht zum Gehen gekommen sind. Da sowohl Kinder mit doppelseitiger angeborener Hüftverrenkung, wie die Littlekinder oft im 2. und 3. Jahre noch nicht gehen können, und die Spasmen der Adduktoren im Liegen oft nicht besonders auffallen, so ist eine sehr sorgfältige Untersuchung auf die Symptome der Littleschen Krankheit notwendig.

Ad II. Steht der Kopf am Pfannenort, der Trochanter aber abnorm hoch, so muß eine Verbiegung des Schenkelhalses vorliegen (Coxa vara congenita, rachitica, traumatica oder eine Schenkelhalsfraktur). Die genaue Diagnose ist nur auf Grund des Röntgenbildes möglich. Die Unterscheidung einer solchen Schenkelhalsveränderung von dem ersten Typus der angeborenen Hüftverrenkung lediglich auf Grund der Palpation kann auch für den Geübten schwierig oder unmöglich sein. Deshalb ist bei jedem Kinde, das einen watschelnden Gang zeigt, heute sofort die Diagnose durch das Röntgenbild sicher zu stellen. Ein Arzt, der die Eltern damit vertröstet, daß das Leiden sich von selbst verwachsen wird, und dadurch die Zeit zur Heilung verstreichen läßt, begeht einen schweren Kunstfehler.

## Prognose.

Sie ist im allgemeinen ohne Behandlung fast stets eine ungünstige. Günstig kann sie nur dann sein, wenn es frühzeitig ohne besonderen Kopfhochstand zur Bildung einer neuen Pfanne in der Nähe der alten kommt; das eigentümliche Wiegen des Hinkens fällt dann weg, und man kann durch ein geschickt mit eingearbeiteter Erhöhung versehenes

Schuhwerk äußerlich das Hinken in solchen Fällen oft beinahe ganz zum Verschwinden bringen; auch die Beschwerden beim Gehen sind dann nur geringe. Solche Fälle sind jedoch Ausnahmen. Für gewöhnlich rückt der Kopf immer höher, das Hinken wird immer stärker, die Verkürzung kann endlich selbst durch extremste Spitzfußstellung nicht mehr ausgeglichen werden. Der Gang wird mühsam und nicht selten schmerzhaft. Ausnahmslos ermüden unsere Patienten rascher als gesunde Menschen; von den Kindern werden ja solche Beschwerden meist noch gut ertragen, die Erwachsenen aber empfinden mit der Zunahme des Körpergewichtes diese viel mehr; gar nicht selten bilden sich in den älteren Jahren arthritische Prozesse in der luxierten Hüfte aus; ich sah auch solche an der nicht luxierten Hüfte als Folge der andauernden Überlsatung der gesunden Seite.

Charakteristisch für diese Schmerzen ist, daß sie am stärksten nach längerem Sitzen sind, beim Gehen zunächst besser werden und erst bei längerem Gehen wieder zunehmen.

Auch Schmerzen, die infolge der Zerrung der Gelenkkapsel bei der Belastung analog den Plattfußschmerzen auftreten, beobachtet man bei älteren Patienten häufig. Diese Schmerzen treten nach kürzerer oder längerer Belastung beim Gehen oder Stehen auf, schwinden aber meist sofort beim Sitzen. Zuweilen führen diese Zerrungen der Gelenkkapsel zu koxitisartigen schweren Schmerzanfällen. Spitzy hat wiederholt Zerrungen des Ischiadicus (an der Incisura ischiadica) beobachtet, welche typische Ischiasanfälle auslösten. Dabei kann das Gelenk anschwellen und in der umgebenden Muskulatur können reflektorische Muskelspasmen auftreten, ähnlich wie bei einer kontrakten Coxa vara. In solchen Fällen kann die Entscheidung, ob zu der angeborenen Hüftverrenkung eine Coxitis tuberculosa hinzugekommen ist, sehr schwierig und in der Regel erst nach längerer Beobachtung möglich sein.

## Behandlung.

Wir unterscheiden nach Lorenz radikale und palliative Maßnahmen; erstere bezwecken eine vollständige Heilung des Leidens, letztere eine Ausschaltung der oft stark belästigenden Nebenerscheinungen der angeborenen Hüftverrenkung (Schmerzen, Kontrakturstellung, Hinken usw.).

In einigen wenigen Fällen scheint, wie Drehmann berichtet, eine Selbstheilung vorzukommen. Es handelt sich dann wohl ausschließlich um eine sog. Subluxation. Auch Lange hat bei 2—3jährigen Kindern sechs Heilungen der Subluxation nach mehrjährigem Tragen seines Beckenringes beobachtet.

Spitzy hat ebenfalls bei drei Säuglingen mit Subluxation Heilungen erzielt, durch ständigen Extensionsgamaschenverband in Abduktionsstellung. Doch dürfen die Kinder bei dieser Behandlung nicht auf die Füße gestellt werden, sondern nur kriechen, um eine Beanspruchung des oberen Pfannenrandes zu verhüten. Die gleichen Maßnahmen wendet Spitzy prophylaktisch in Familien an, bei denen die Disposition zur angeborenen Hüftverrenkung besteht.

Die Behandlung der doppelseitigen Hüftverrenkung unterscheidet sich im großen und ganzen wenig von der der einseitigen Hüftverrenkung; die Einrenkung wird heute stets einzeitig vorgenommen.

# Radikale Behandlung.

## Die unblutige Einrenkung.

### A. Die Lorenzsche Methode.

#### I. Die Einrenkung.

In den meisten deutschen Kliniken wird heute die unblutige Reposition nach Lorenz durch Hebelmanöver ausgeführt. Die Einrenkung vollzieht sich dabei über den hinteren oder unteren Pfannenrand.

Der Patient liegt in Rückenlage auf einem Tisch, so daß die Beine über den Tischrand herunterhängen. Ein Assistent fixiert das Becken, indem er das gesunde Bein im Hüftgelenk maximal beugt. Das kranke Bein wird im Hüftgelenk in der Sagittalebene um 90°, im Kniegelenk bis auf 30° flektiert. Dadurch werden die verkürzten Adduktoren, Tubermuskeln und der Ileopsoas entspannt und wenn nun gleichzeitig ein kräftiger Zug in der Längsrichtung des gebeugten Oberschenkels ausgeübt wird, der Kopf dem hinteren Pfannenrand genähert (I. Phase der Einrenkung — Flexion 90°).

Die weitere Aufgabe ist nun, die verkürzten Muskeln zu dehnen. Zu diesem Zwecke wird der in der Sagittalebene stehende, rechtwinklig gebeugte Oberschenkel um 90° abduziert, so daß er in die Frontalebene (der Tischplatte parallel) zu liegen kommt (II. Phase der Einrenkung — Abduktion 90°). Die Rotationsstellung des Femur ist dabei eine solche, daß der rechtwinklig gebeugte Unterschenkel ebenfalls wie der Oberschenkel annähernd in der Frontalebene also der Tischplatte parallel liegt.

Fig. 20. Einrenkung über den hinteren Pfannenrand (nach Lorenz). Die linke Hand dient als Hypomochlion.

Während nun die eine Hand des Operateurs oder die Faust (Narath) oder auch ein Keil als Hypomochlion unter den Trochanter gebracht wird, übt die andere Hand einen

allmählich stärker werdenden, jedoch ständig peinlich zu dosierenden Druck erdwärts auf die Kniepartie des Oberschenkels aus, um den Kopf gegen den Kapselisthmus zu drängen, diesen zu erweitern und um gleichzeitig den Kopf über den hinteren Rand der Pfanne hinwegzuhebeln. Der Druck der Hand hat dabei sowohl den Widerstand des Pfannenrandes als besonders der Adduktoren zu überwinden. Brüske Kraftanwendungen sind aber auf jeden Fall zu vermeiden (III. Phase der Einrenkung) (Fig. 20).

Wenn es sich um ein kleines Kind von 1—2 Jahren handelt, bei dem noch keine wesentliche Kapselverengerung besteht, so kann die einmalige Ausführung des beschriebenen Manövers genügen, um die Einrenkung zu erzielen. Wenn aber das Kind älter ist und ein Kapselisthmus besteht, dann muß man das Manöver (Überführung aus 90° Beugestellung in der Sagittalebene in 90° Abduktion in der Frontalebene) oft hintereinander wiederholen.

**Andere Einrenkungsmanöver.**

Gelingt die Einrenkung dabei nicht, so versucht man die Pumpenschwengelbewegungen Hoffas. Dabei wird der Oberschenkel in der Frontalebene der Seitenwand des Rumpfes bald mehr genähert, bald mehr davon entfernt. Diese Manöver können sehr zart ausgeführt werden und haben den Vorteil, daß der Kopf dabei am hinteren Pfannenrand auf und ab wandert und am Ort der geringsten Pfannenrandhöhe oder in der Gleitfurche (Bade) in die Pfanne überspringen kann.

Manchmal gelingt die Einrenkung leichter dadurch, daß man den stark gebeugten Oberschenkel möglichst addneziert, den Kopf in dieser Stellung in der Längsrichtung des Femur über den hinteren Pfannenrand zu ziehen sucht und dann plötzlich unter stärkerem Druck auf den Trochanter major in eine Abduktion von 90° übergeht.

Schanz hat ein ähnliches Manöver zur Einrenkung über den hinteren (unteren) Pfannenrand angegeben: Der Operateur stellt sich auf die gesunde Seite des Kindes, fast mit der krankseitigen Hand das Knie der kranken Seite und mit der gesundseitigen fixiert er das Becken über Damm und Symphyse. Der Oberschenkel wird spitzwinklig (zum Rumpf) flektiert und derart adduziert, daß er unter dem Nabel der Bauchhaut aufliegt; sodann plötzlicher Zug in der Längsrichtung des Femur bei gleichzeitiger Innenrotation. Hierbei schnappt der Kopf mit einem Ruck in die Pfanne. Darauf unter Zug am Knie Überführung in die rechtwinklige frontale Abduktion nach Lorenz.

Die Einrenkung ist heute in der Hand des geübten Orthopäden eine sehr einfache Operation geworden und dauert bei kleinen Kindern oft nur wenige Sekunden. In dem Augenblick der Einrenkung verschwindet die Delle in der Mitte unter dem Leistenband. Der Kopf wird in der Leistenmitte sicht- und fühlbar, besonders bei Rotationsbewegungen des Oberschenkels. Das Bein erscheint nach gelungener Reposition länger. Die das Gelenk umgebenden Muskeln spannen sich straff an, der Kopf bleibt in starker Abduktions- und Flexionsstellung in der Pfanne stehen (primäre Stabilität). Die primäre Stabilität ist nicht immer vorhanden, trotzdem kann das Resultat der Einrenkung gut werden. Öfters aber gefährdet das Ausbleiben der primären Stabilität den Erfolg (Bade und Biesalski).

Bei älteren Kindern sind nach der Reposition die Flexoren des Unterschenkels oft in so starker Anspannung, daß das Knie nur bis etwa 90° gestreckt werden kann. Eine manuelle Streckung des Knies ist in solchen Fällen nicht nötig und wegen der Dehnung des Ischiadikus auch nicht ohne Gefahr.

**Einrenkungsgeräusch.** Die Reposition selbst erfolgt meist mit einem lauten Geräusch, welches häufig doppeltönig ist und hauptsächlich durch das Aufstoßen des Kopfes auf die Pfanne erzeugt wird. Die dadurch bedingte Erschütterung wird deutlich gefühlt, manchmal durch Fortleitung auch am Rumpfe gesehen. Das Einrenkungsgeräusch ist dem Operateur stets willkommen, da es ein Beweis dafür ist, daß sich zwischen Kopf und Pfanne keine störenden Kapselteile oder stärkere Pfannenauflagerungen befinden; das Fehlen des Geräusches darf aber nicht als schlechtes Prognostikon angesehen werden. Bei den knorpeligen Pfannen der kleinen Kinder ist das Geräusch nie so stark, als bei der mehr verknöcherten Pfanne und bei der Einrenkung über den oberen Pfannenrand leiser als bei der über den unteren.

**Repositionshindernisse.** Diese werden zum Teil durch die verkürzten Muskeln, zum Teil durch den Kapselisthmus und die Pfannentasche gebildet. Der Widerstand der verkürzten Muskeln wurde früher viel mehr gefürchtet als heute. Es gelingt bei Einhaltung der Altersgrenze im allgemeinen leicht, diese Muskeln durch die Lorenzschen Hebelmanöver zu überdehnen bzw. einzureißen. Die anfänglich beliebte Tenotomie der Adduktoren ist mit Recht als völlig unnötig verlassen, ebenso die einleitende Extensionsbehandlung, wenigstens bei kleineren Kindern. Nur bei größeren Kindern, welche die sog. Altersgrenze überschritten haben, kommt man häufig nicht ohne eine vorausgehende **Extension** aus. Diese wird 5—10 Minuten lang mit einer Kraft von 20—40 kg durch die Extensionsapparate von Schede, Lorenz, Bade, Biesalski oder Lange vorgenommen. Die Einrenkung wird dadurch außerordentlich erleichtert. Im allgemeinen zerdrückt man gleichzeitig die Adduktorenkoulisse durch sägende, quer zur Verlaufsrichtung der Muskulatur gerichtete Bewegungen mit der Hand. Biesalski hat einen schnelleren Erfolg vom Streichen in der Längsrichtung gesehen. Der Widerstand des meist verkürzten Traktus ilio-tibialis ist ähnlich dem der Muskeln leicht zu überwinden.

Sehr erhebliche und bei älteren Kindern oft nicht zu überwindende Schwierigkeiten können aber die Kapselwiderstände machen, wenn der Isthmus und die Pfannentasche zu sehr geschrumpft und zu eng sind. Der Weg für den Kopf kann dadurch vollkommen verlegt werden und selbst wenn dann die Implantation des Kopfes an den Pfannenort gelingt, so ist das Resultat sehr gefährdet, da ja die geschrumpfte Pfannentasche zwischen Pfanne und Kopf zu liegen kommt. Möglich ist, daß der zwischen gelagerte Kapselteil allmählich durchgerieben wird, aber im allgemeinen bietet eine solche Kapseleinklemmung keine Aussichten auf eine Dauerheilung.

Die Verwachsungen der oberen Kapselpartien mit dem Periost der Darmbeinschaufel und mit dem entarteten Glutaeus minimus können zwar ein erhebliches Hindernis bilden; sie sind jedoch in der Regel sowohl durch die Hebelmanöver als durch die Extension zu überwinden.

## II. Die Retention.

Die Retention ist der bei weitem wichtigste Teil der unblutigen Methode von Lorenz und gerade um die Ausbildung der Retentionsmethode hat sich Lorenz die größten Verdienste erworben. Von ent-

scheidender Bedeutung für das Resultat ist sowohl die zu wählende Stellung des Beines, als die Technik des Verbandes.

### Der erste Verband.

Im ersten Verbande gibt man meist die Lorenzsche Primärstellung. Der Oberschenkel liegt um 90° flektiert in der Frontalebene, also parallel der Tischplatte, um 90° abduziert. Der Unterschenkel ist im Knie rechtwinklig oder spitzwinklig gebeugt und liegt ebenfalls annähernd in der Frontalebene (also der Tischplatte parallel).

Wenn bei dieser Stellung der Kopf noch Neigung hat, aus der Pfanne herauszurutschen, so nähert man den Oberschenkel der Rumpfseite noch mehr so daß er mit der Seitenwand des Rumpfes einen Winkel von 60 oder 70° bildet.

Bei starker Antetorsion des Femur empfiehlt Lorenz, die von Werndorff eingeführte axilläre Abduktion zu geben. Es wird hierbei der Oberschenkel in der Frontalebene der Seitenwand des Rumpfes genähert, so daß beide einen

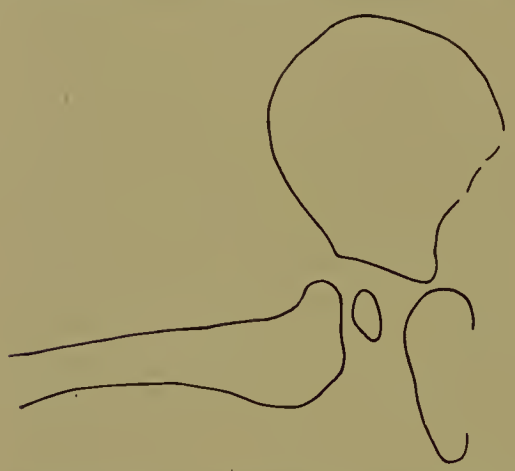

Fig. 21*a*. Eingerenkte Luxation, Kopf konzentrisch eingestellt. Lorenzsche Primärstellung.

Fig. 21*b*. Eingerenkte Luxation. Kopf zu hoch eingestellt.

Fig. 21*c*. Eingerenkte Luxation, Kopf zu tief eingestellt.

spitzen Winkel bilden und eventuell mit diesem zusammen eingegipst. Diese Stellung wird jedoch nur etwa 14 Tage eingehalten, um dann der beschriebenen Lorenzschen Primärstellung Platz zu machen.

Am 4. oder 5. Tage nach der Reposition wird eine Röntgenaufnahme gemacht.

Man schiebt eine kleine Platte, die in einer Pappkasette liegt, von hinten her in den Verband unter die Gelenksgegend hinein und schneidet auf der vorderen Seite den Gipsverband über der Pfannengegend etwas aus, um eine Aufnahme möglich zu machen.

Ergibt das Röntgenbild eine genaue konzentrische Einstellung des Kopfes, wie sie Fig. 21*a* zeigt, so kann das Kind, nachdem eventuell der Verband durch Wasserglasbinden verstärkt ist, entlassen werden. Steht der Kopf aber zu hoch (Fig. 21*b*), so wird ein neuer Verband angelegt und der Oberschenkel dem Rumpfe mehr genähert; steht er

zu tief (Fig. 21c), so wird er von der Rumpfseite weiter entfernt. Unter allen Umständen muß man sich aber vor der definitiven Entlassung durch eine neue Röntgenaufnahme überzeugt haben, daß die erstrebte konzentrische Einstellung des Kopfes erreicht ist.

Die Anlegung des Gipsverbandes erfordert besondere Aufmerksamkeit. Der Patient wird auf eine Beckenstütze (s. S. 63) gelegt; von den meisten Autoren wird eine Polsterung des Verbandes mit der geleimten Wiener Watte (s. S. 63) bevorzugt. Der Gipsverband wird von Lorenz möglichst klein gemacht (vom Darmbein bis zum Knie) (Fig. 22), andere Autoren ziehen einen größeren Verband vor und zweifellos wird die Sicherheit der Retention durch einen Verband, wie ihn Fig. 22 zeigt, sehr erhöht. Der Verband beginnt unterhalb der Brustwarzen und geht bis an die Mitte der Wade. Durch Miteingipsen des Knies kann man dem Bein jede gewünschte Rotationsstellung geben.

Für die ersten Wochen kann auch noch das gesunde Bein bis zum Knie mit eingegipst werden, eine Reluxation ist bei guter Modellierung über den Darmbein kämmen und um den Trochanter ausgeschlossen. Nach meiner Erfahrung hat ein hoher Verband auch noch den Vorteil, daß Druckstellen, die bei fettarmen Kindern über den Dornfortsätzen leicht vorkommen, vermieden werden. In diesem ersten Verband darf das Kind sitzen und liegen, von den meisten Autoren wird aber das Gehen und Stehen nicht gestattet.

Fig. 22. Fixation in Lorenz'scher Primärstellung. Zur größeren Sicherheit ist das krankseitige Knie und der gesundseitige Oberschenkel mit eingegipst. Die schwarzen Linien zeigen die Grenzen des kürzeren Gipsverbandes, welcher von einer Anzahl Autoren angewandt wird.

Der erste Verband bleibt bei kleinen Kindern 2—5 Monate liegen, je nachdem die primäre Stabilität groß oder gering ist. Bei älteren Kindern von 6—10 Jahren genügen 6 bis 12 Wochen.

Im Gipsverband bedürfen die Kinder einer besonderen Pflege. Vor allem ist unbedingte Reinlichkeit beim Stuhlgang und Wasserlassen aufrecht zu erhalten. Einfetten der Haut in der Nähe der Geschlechtsteile mit Lassarpaste, Schutz der Verbandränder durch Guttaperchapapier ist zu empfehlen. Auch ist auf die Lage im Bett ganz besonders zu achten und durch Unterlagen dafür zu sorgen, daß Leib und Fuß nicht gedrückt werden.

## Der zweite Verband.

2—5 Monate nach der Reposition wird der erste Verband abgenommen und ein neues Röntgenbild gemacht. Ist der Kopf konzentrisch stehen geblieben und hat das Gelenk eine beträchtliche Rigidität, so wird die Abduktion um ca. 40° verringert und gleichzeitig das Bein nach innen gedreht. Namentlich ist diese Innenrotation notwendig, wenn eine stärkere Antetorsion besteht oder der Kopf in der Leistenbeuge sehr prominent ist.

Bei dem Übergang aus der Lorenzschen Stellung in Innenrotation muß man sehr vorsichtig sein. Die Gefahr der Fraktur ist bei dem morschen Knochen sehr groß. Spitzy gibt deshalb dem Bein, auch wenn er die Lorenzschen Hebelmanöver angewandt hat, nicht die Lorenzsche Stellung, sondern dieselbe Innenrotation und Abduktion, die auch Lange (s. S. 291) anwendet. Nur bei schlechter primärer Stabilität gibt er für kurze Zeit die Lorenzsche Stellung. Auch Biesalski legt schon den ersten Verband in starker Innenrotation an, wenn starke Antetorsion besteht oder wenn sich zeigt, daß der Kopf bei Innenrotation besser in der Pfanne steht, als bei Außenrotation. Biesalski beugt das Knie rechtwinklig und gipst es mit ein, um durch den Hebel des Unterschenkels — also durch Anspannung der Kniegelenkkapsel — die Innenrotation zu erhalten. Unter das Knie gibt Biesalski eine Stelze.

Fig. 23. Beckenkorb nach Gangele mit Schienen zur Obersehenkelfixation zur Nachbehandlung der angeborenen Hüftverrenkung.

Ist das Gelenk nicht rigide und scheint deshalb die Gefahr einer Reluxation gegeben zu sein, so wird die Lorenzsche Primärstellung im zweiten Verbande beibehalten.

Mehrere Autoren (Joachimsthal, Schanz, Verfasser u. a.) versuchten die Zeit der Gipsbehandlung wesentlich abzukürzen. Dabei ging Schanz auf eine Gipsfixation von 6 Wochen, Verfasser auf eine solche von 10 Wochen herunter. Diese Behandlungsart bietet natürlich gewisse Vorteile, da sie, ganz abgesehen von der Unannehmlichkeit des Gipsverbandes, geeignet ist, die Kinder viel rascher zum Gehen zu bringen. Es muß aber hierbei betont werden, daß Schanz an Stelle des Gipsverbandes eine von Höftmann angegebene Bandage verwendet, welche das Becken und die Beine in jeder Stellung gut fixiert. Die Fixationsperiode ist also hier nur scheinbar verkürzt, während die Zeit der fixierenden Gipsverbände in der Tat kurz ist.

Verfasser hat ungefähr 2 Jahre lang eine Gipsverbandzeit von 10 Wochen eingehalten ohne nachherige Fixation des Beines und hat beobachtet, daß eine große Anzahl von Fällen glatt und so rasch ausheilte, wie es bei den langen Fixations-

methoden nicht der Fall ist. Die Funktion war bei einigen kleineren Kindern 6 bis 8 Monate nach der Einrenkung schon normal, bei anatomisch idealer Ausheilung. Eine Anzahl von Fällen rezidivierte aber; heute fixiert Verfasser ca. 15 Wochen in Gips und gibt nachher einen in Fig. 23 abgebildeten Beckenkorb mit Schiene für den Oberschenkel, welche Abduktion und Flexion sehr leicht regulieren läßt

## B. Die Extensionsmethode.

### I. Die Reposition.

Obwohl in den meisten Kliniken heute die Lorenzsche Reposition durch Hebelmanöver geübt wird, so muß doch die Reposition durch Extension ebenfalls eine kurze Besprechung finden.

Geübt wurde diese Methode schon von dem Franzosen Humbert, später erstand ihr ein warmer Fürsprecher in Schede, sie wurde dann verdrängt durch die Lorenzschen Hebelmanöver, in neuester Zeit gewinnt sie aber wieder Anhänger, besonders wird sie in Amerika von Bradford, Lovett und in Deutschland von Bade (bei schweren Fällen), Biesalski (auf seinem Operationstisch) und Lange ausgeübt. Die Einrenkung erfolgt bei der Extension über den oberen Rand. Sie eignet sich deshalb in erster Linie für die Fälle des ersten und zweiten

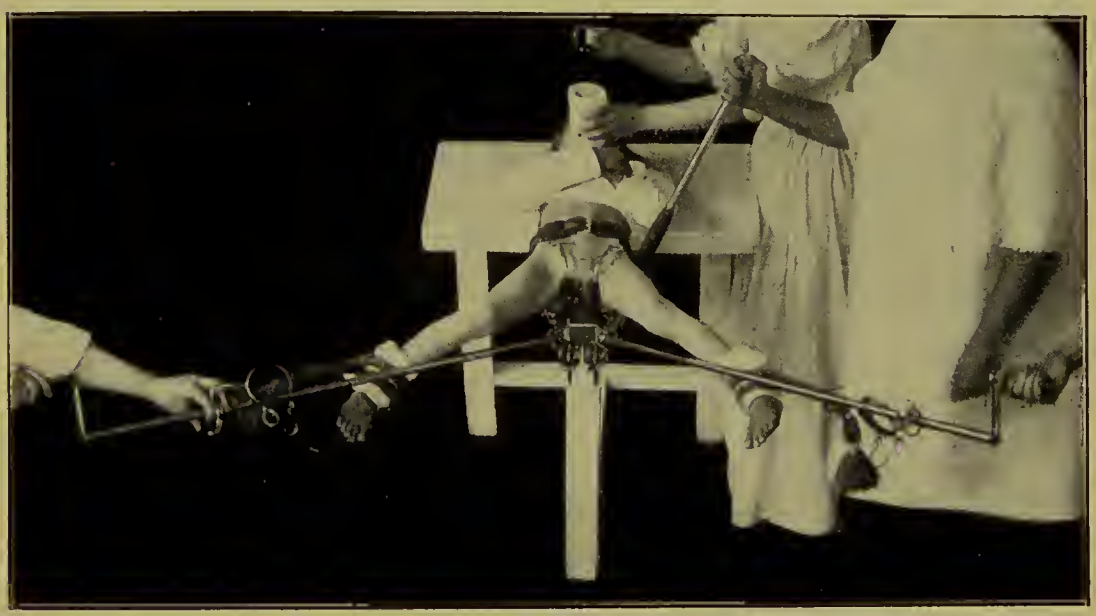

Fig. 24. Einrenkung einer linksseitigen Hüftluxation nach Lange auf dem Webersehen Luxationstisch. Die Fixation des Beckens wird durch den über die Spinae verlaufenden Ledergurt und die Extensionsschlinge am rechten, gesunden Bein erzielt. Am linken Bein wird eine kräftige Extension unter Kontrolle des Manometers (20—40 kg) ausgeübt. Wenn der Kopf der Pfanne gegenübersteht, wird bei einwärts rotiertem Bein ein Druck mit der Hebelstange gegen den Trochanter ausgeübt. Der Kopf wird dadurch gegen den engen Isthmus angedrängt und schließlich nach genügender Erweiterung des Isthmus reponiert.

Typus. Das Prinzip der Methode besteht darin, daß das in Knie und Hüfte gestreckte Bein nach innen rotiert und in der Frontalebene bis zu etwa 140° [1]) abduziert wird. Dann wird entweder mit der Hand oder mit der Schraube ein Zug von 20 bis 40 kg in der Längsrichtung des Beines ausgeübt. Ist dadurch der Kopf der Pfanne gegenübergestellt, so wird er durch direkten Druck auf den Trochanter in die Pfanne hineingepreßt.

Durch die starke Extension werden die verkürzten Muskeln, die Adduktoren, die Tubermuskeln und der Iliopsoas gedehnt. Durch die Abduktionsstellung wird die Kapsel in Spannung versetzt und eine Einklemmung der Kapsel verhütet. Die

1) Nach Lange die Parallelstellung der Beine gleich Abduktionsstellung von 180°.

Einwärtsrotation endlich sorgt dafür, daß der Schenkelhals frontal gestellt wird und daß der auf den Trochanter ausgeübte Druck den Kopf gegen den Kapselisthmus preßt und diesen erweitert.

Lange benutzt seit 3 Jahren ausschließlich die Extension zur Reposition und bedient sich dabei des Weberschen Luxationstisches, einer Modifikation des Bradfordschen Apparates (Fig. 24).

Die Erfahrung hat gezeigt, daß der Kopf, um bei dieser Technik eine dauernde Retention zu erreichen, nach der Reposition etwas tiefer als bei der Lorenzschen Stellung stehen muß (Fig. 25a u. b). Im zweiten Verband tritt er dann von selbst etwas höher (Fig. 26a u. b).

Fig. 25a. Luxatio III°. (III. Luxationstypus nach Lange).

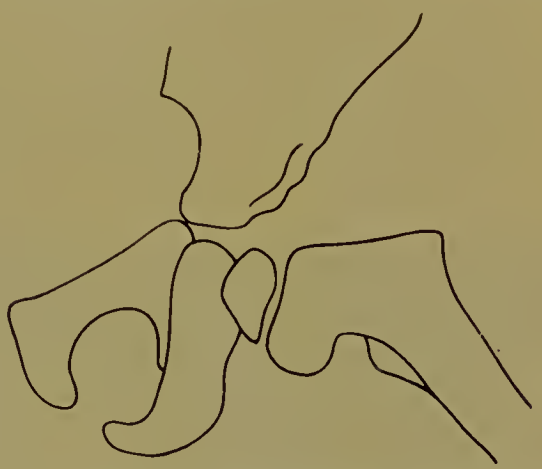

Fig. 25b. Stellung des Beines nach Abnahme des I. Verbandes (Lange).

Bei Luxationen dritten Grades geht Lange so vor, daß er nach kräftiger Anwendung der Schraube zur Dehnung der verkürzten Muskeln dem Schenkelhals durch eine mittlere Rotationsstellung oder durch eine leichte Außenrotation Sa-

Fig. 26a. Stellung des Beines nach Abnahme des II. Verbandes (Lange).

Fig. 26b. Stellung des Beines ca. 1 Jahr nach Verbandabnahme (Lange).

gittalstellung gibt und mit dem Hebel einen Druck in sagittaler Richtung von hinten her gegen den Trochanter ausübt und dadurch den Kopf zunächst nach vorn in Transpositionstellung bringt. Ist das gelungen, so wird das Bein einwärts gedreht und in der oben beschriebenen Weise vollends eingerenkt.

Wenn sich nach der Reposition zeigt, daß die hintere Kapselpartie sehr gedehnt war und daß der Kopf bei Innenrotation Neigung hat, nach hinten zu reluxieren, so gipst Lange für 10 Tage in der Lorenzschen Primärstellung ein, um eine Schrumpfung der hinteren Kapsel zu erzielen und geht dann erst zur beschriebenen Innenrotation über.

## II. Die Retention.

Nach gelungener Reposition gipst Lange das Bein bei gestrecktem Kniegelenk in voller Streckstellung und in einer Abduktion von 140° und in starker Einwärtsrotation ein (Fig. 27). Die Technik des Verbandes ist beschrieben in der Zeitschr. f. orth. Chir., Bd. XXV, S. 164. Der erste Verband bleibt 3—5 Monate liegen, in dieser Zeit läßt Lange die Kinder nicht gehen. Der zweite Verband der in verringerter Abduktion (160°)[1]), sonst aber ebenso wie der erste Verband angelegt wird, liegt nochmals 2—3 Monate.

Den Vorzug der beschriebenen Methode sieht Lange darin, daß die Extension eine gewaltige Kraftanwendung ermöglicht, ohne an die Kräfte des Operateurs große Anforderungen zu stellen und ohne den Ischiadikus zu gefährden. Deshalb gelingt die Reposition mit dieser Extensionsmethode noch bei Fällen, bei denen die Hebelmanöver versagt haben.

Fig. 27. Der fertige Verband bei starker Innenrotation und mäßiger Abduktion nach Lange.

Durch die Innenrotation werden ferner die Ansätze der oberen und vorderen Kapselpartien, vor allem der Kapselhaube, einander viel mehr genähert als bei der Lorenzschen Primärstellung und die Schrumpfung der Kapselhaube wird dadurch nach der Ansicht von Lange wesentlich mehr begünstigt, so daß die bei Antetorsion so häufig beobachtete Reluxation nach vorn und oben erschwert wird. Tatsächlich hat Lange bei dieser Verbandstechnik viel seltener Reluxationen nach der Verbandabnahme beobachtet als bei Anwendung der Lorenzschen Primärstellung (1:5.)

Andererseits ist die primäre Stabilität bei der Langeschen Stellung wesentlich geringer als bei der Lorenzschen Primärstellung und deshalb muß der Verband sehr eng dem Trochanter major anschließen. Darin liegt ein Nachteil. Lange glaubt aber auf Grund der Erfahrungen der letzten 3 Jahre, daß bei einer richtigen Verbandtechnik die Retention fast in allen Fällen sich erhalten läßt und daß die Innenrotation, deren Vorzüge aus theoretischen Gründen von allen Autoren anerkannt sind, auch in der Praxis durchzuführen ist.

### Die Behandlung nach Abnahme des Gipsverbandes.

Was wird durch die Gipsverbandbehandlung erreicht? Lorenz hatte anfänglich gehofft, daß durch die Belastung beim Gehen und Stehen in der Verbandperiode der Kopf gewissermaßen in

1) Gradberechnung nach Lange.

die Pfanne hineingetreten würde, und daß die Pfanne sich auf diese Weise vertiefe (funktionelle Methode). Diese Hoffnung hat sich nicht erfüllt. Springer und Weber aus der Langeschen Klinik haben nachgewiesen, daß während der Verbandperiode keine Umbildung der knöchernen Pfanne eintritt. Erst 1—2 Jahre nach der Verbandabnahme wird durch Knochenapposition das Pfannendach kräftiger ausgebildet. Am Pfannengrund findet, solange der Oberschenkel ruhig gestellt ist, überhaupt keine Änderung statt. Durch die Gipsverbandbehandlung kann deshalb nur eine Schrumpfung der Kapsel, vor allem der Kopfhaube, erreicht werden und diese Weichteilschrumpfung bildet nach der Verbandabnahme den hauptsächlichsten Schutz vor der Reluxation.

Die Nachbehandlung ist von ganz besonderer Wichtigkeit. Jedes brüske Herunterholen der Beine ist im allgemeinen von Übel. Mit Recht sagt Lorenz, daß man die ganze Nachbehandlung als künstliche Verlangsamung der Spontankorrektur auffassen soll, eine Ansicht, welcher sich auch Gocht, Schanz, Springer in ihren Arbeiten anschlossen. Die Art der Nachbehandlung ist stets streng zu individualisieren und hängt von der Rigidität des Gelenkes ab.

Bei rigiden Gelenken sei es nun bei älteren Kindern oder jüngeren nach sehr langer Gipsbehandlung, war man früher gezwungen, das Herantreten der Beine bis zur Parallelstellung oft künstlich durch Kniegürtel, passive Bewegungen, ja selbst redressierende Etappenverbände zu beeinflussen. In solchen Fällen darf ausnahmsweise auch Zandergymnastik oder die im allgemeinen Teil beschriebene passive Gymnastik angewendet werden, weil die Gefahr der Reluxation gering ist. Unser Streben muß aber sein, durch eine richtige Individualisierung in der Dauer der Gipsbehandlung solche schwere Kontrakturen zu verhüten. Massage ist für alle Fälle zu empfehlen. Sie kann bei den rigiden Gelenken von den Eltern ausgeführt werden. Zur Kräftigung der Glutäen lassen viele Autoren aktive Spreizübungen unter Widerstand ausführen (zweimal täglich 5 Minuten) (s. S. 77, Fig. 74).

Bei labilden Gelenken und kleineren Kindern überhaupt kann allzuviel Behandlung nur Schaden machen. Man überläßt die Korrektur der Beine dem kleinen Patienten selbst und hütet sich streng vor unnötiger Gymnastik oder gar passiven Bewegungen. Im Gegenteil ist zu empfehlen, die Abduktion möglichst lange zu erhalten, sei es durch Nachtladen aus Gips (Fig. 28) in Abduktionsstellung, sei es durch Beckenkörbe mit Oberschenkelfixation (Lange, Höftmann, Verfasser [Fig. 23]). Zeitige Gehübungen sind am Platze, dürfen jedoch nie forciert werden (häufig, aber immer nur kurze Zeit). Bei einseitigen Fällen kann man in einfacher Weise die Abduktion dadurch erzwingen, daß man auf der gesunden Seite eine erhöhte Sohle gibt (Bade).

Fig. 28. Nachtlade aus Gips von Reiner.

Bei stark verkürzter Gipsfixationszeit wird man aus Gründen der Vorsicht eine möglichst exakte Fixation durch Bandagen zu erreichen suchen. Sowohl die Höftmannsche Bandage als die einfachere des Verfassers oder der Beckenring nach Lange (Fig. 29) sind zuverlässig und gestatten die Fixierung in jeder gewünschten Abduktions-, bzw. Flexionsstellung.

Manche Autoren verwenden auch, wenn die Gipsverbandbehandlung in der gewöhnlichen Weise 5—8 Monate durchgeführt ist, nach der Verbandabnahme Bandagen zur Sicherung des Resultates. Früher wurde zu dem Zwecke viel der Hessingsche Beckenring verwendet, an dem ein Bügel angebracht war, der den Trochanter von oben her umfaßte.

Lange hat Schädigungen der wichtigen Glutäalmuskulatur durch diese Bügel beobachtet. Er verwendet einen Beckenring (Fig. 29), welcher den Trochanter von der Seite und von hinten umfaßt. Da bei der Reluxation der Kopf in der Regel sich zunächst lateralwärts verschiebt, so ist der Druck von der Seite zweckmäßiger, als von oben. Schede hat sich den Erwägungen Langes angeschlossen und hat einen Beckenring nach dem gleichen Prinzip, aber mit verstellbaren Pelotten konstruiert. Biesalski hat den Schedeschen Beckenring noch vervollkommnet und verwendet denselben zur Nachbehandlung.

Fig. 29. Beckenring für angeborene, linksseitige Hüftverrenkung nach Lange.

In einzelnen Fällen kann die nach der Verbandabnahme zurückbleibende Abduktionskontraktur so starr sein, daß die gymnastische Behandlung scheitert. Man kann dann gezwungen sein, die Tenotomie des Tensor fasciae latae und das Redressement der Kontrakturen auszuführen.

Bei totaler Versteifung des Hüftgelenkes in falscher Stellung ist die Osteotomia subtrochanterica in einseitigen Fällen dringend zu empfehlen. Für doppelseitige bedeutet eine derartige Ankylose immer ein großes Unglück, dem wir zurzeit nur wenig abhelfen können.

Der Einrenkungsmöglichkeit sind gewisse **Altersgrenzen** gesetzt. Während man anfänglich die Kinder erst bettrein werden ließ, wird heute von den meisten Autoren die Einrenkung vorgenommen, sobald die Hüftverrenkung erkannt ist. Bei Säuglingen genügt oft eine Fixation von wenigen Monaten in Lorenzscher Primärstellung zur vollkommenen Heilung, ohne daß man eine eigentliche Einrenkung vornimmt. Als Altersgrenze nach oben kann im allgemeinen für einseitige Verrenkungen ungefähr das 9.—10. Lebensjahr, für doppelseitige das 6. Lebensjahr gelten; gar nicht selten erreicht man aber auch bei älteren Kindern gute, ja selbst ideale Resultate. Mit Riedinger möchte ich betonen, daß oft weniger das höhere Alter als vielmehr die Körpergröße bei den älteren Kindern zu berücksichtigen ist.

**Gefahren und Unfälle.** In der ersten Zeit der unblutigen Einrenkung kamen tödliche Unfälle vor, die zum Teil auf Konto der Narkose gesetzt wurden, zum Teil durch schwere Gefäßläsionen bedingt waren. Heute sind Todesfälle nach der unblutigen Einrenkung äußerst selten. Leichte Zerreißungen von kleineren Muskeln und Gefäßen sind bei größeren Kindern die Regel und meist nicht unerwünscht, da durch die Organisation der Hämatome eine bessere Schrumpfung der Weichteile zu erwarten ist. Vereiterungen dieser Hämatome sind durch sorgfältige Asepsis zu verhüten (gute Reinigung der Leistengegend vor der Einrenkung, bei allen Einrissen sofort Betupfen mit Jodtinktur und Verband mit Dermatolgaze).

**Frakturen des Schenkelhalses**, des Femurschaftes, der Pfanne und des Beckens wurden früher öfters, heute seltener beobachtet, da die Manöver jetzt viel schonender ausgeführt werden.

Schwerer ins Gewicht fallen die **Schädigungen der Nerven;** Paresen bzw. Paralysen des Nerbus femoralis pflegen bald zu verschwinden, Hartnäckiger sind die des Nervus ischiadicus, welche in glücklicherweise seltenen Fällen ganz bleiben, besonders in Form von Peroneuslähmungen.

Wie durch die Untersuchung von Bade festgestellt ist, entstehen die Ischiadikuslähmungen wahrscheinlich dadurch, daß bei der Lorenzschen Einrenkung der hinten stehende Kopf gegen den gespannten Ischiadikus gepreßt wird. Es ist deshalb bei älteren Kindern stets sehr sorgfältig darauf zu achten, daß bei der Anwendung der Hebelmethode vor dem Übergang von der I. zur II. Phase der Einrenkung eine sehr kräftige Extension in der Längsrichtung des Beines ausgeübt und der Kopf dadurch dem hinteren Pfannenrand möglichst genähert wird. Zeigt sich nach der Reposition beim Erwachen aus der Narkose, daß eine Ischiadikuslähmung besteht, so ist der Nerv dadurch zu entspannen, daß der Unterschenkel im Knie möglichst gebeugt und in dieser Stellung eingegipst wird. Ist der Kopf nicht vollständig reponiert, so ist sofort der ganze Verband zu entfernen und dem Bein Parallelstellung zu geben.

Dammrisse, Scheidenverletzungen, Hodenquetschungen sind Folgen einer fehlerhaften Technik und leicht zu vermeiden. Narath hat als Folge der Einrenkung Leistenbrüche beobachtet. Auch Spitzy und Lange haben einige Male solche Brüche auftreten sehen.

Ich habe nie eine derartige Beobachtung gemacht, dagegen sah ich bei einer doppelseitigen Hüftverrenkung einen doppelseitigen Leistenbruch nach der Einrenkung vollkommen verschwinden.

Leider werden unsere Endresultate später öfters noch dadurch getrübt, daß nach der Verbandabnahme bei einer Anzahl unserer Patienten **Deformierungen des Kopfes** eintreten, die vollständig analog sind den Abschleifungen des Kopfes, die wir bei den unbehandelten Patienten im 2. Jahrzehnt und später beobachten. Über die Ursache dieser Deformierungen bestehen noch Meinungsverschiedenheiten. Lange glaubt, daß es in denjenigen Fällen zur Deformierung des Kopfes kommt, bei denen eine starke Inkongruenz zwischen Kopf und Pfanne besteht. Wird nach der Entfernung des Verbandes, der zum größten Teil aus Knorpel bestehende und deshalb weiche kugelige Kopf gegen die unebene, oft mit harten knöchernen Prominenzen ausgekleideten Pfanne gerieben, so muß eine Abschleifung zustande kommen. Leider scheint aber nicht wie wir anfangs gehofft hatten, die Pfanne zu einer Hohlkugel ausmodelliert, sondern der weiche Kopf von der harten Pfanne weggeschliffen zu werden und es entstehen dadurch Kopfformen, wie sie Fig. 30a u. b zeigt und wie sie von Horvath, Redard, Lange u. a. beschrieben sind. Zunächst sehen wir noch keine Möglichkeit, diese Kopfdeformierungen zu verhüten. Merkwürdigerweise beeinträchtigen diese Deformierungen häufig die Funktion nicht. Doch ist die Befürchtung naheliegend, daß in diesen Gelenken sich später eine Arthritis deformans ausbildet. Zu hoffen ist, daß diese Deformierungen seltener werden, wenn die Kinder schon im 1. oder 2. Lebensjahre der Behandlung zugeführt werden, solange die Pfanne noch in der Hauptsache aus Knorpel besteht.

Als zweite Folge der Reposition ist die Ausbildung einer **Coxa vara** beobachtet worden, die während der Verbandperiode auftritt. In

der Langeschen Klinik trat im ersten Verband bei 7,5% der Patienten, im zweiten Verband bei 2,8% der Patienten Coxa vara auf.

Die Reluxation nach hinten beobachtet man heute sowohl bei der Hebel- wie bei der Extensionsmethode selten. Die meisten Reluxationen kommen in der Richtung nach vorn und oben zustande und besonders gern bei gleichzeitiger **Antetorsion.** Einzelne Autoren haben deshalb starke Antetorsionen operativ angegriffen. Schede hat die Osteotomia subtrochanterica oder supracondylica vorgeschlagen.

Fig. 30a. Pufferkopf; geringe Deformierung (Beobachtung von Lange). Die Deformierung des Kopfes ist einige Jahre nach der Einrenkung einer angeborenen Hüftverrenkung im ersten Jahrzehnt entstanden.

Fig. 30b. Pufferkopf, starke Deformierung. (Beobachtung von Lange.)

Er fixierte mit einem goldenen Nagel, welcher Trochanter und Hals bis zur Mitte des Kopfes durchbohrte, den Schenkelhals in der Frontalebene; darauf wird entweder unter dem Rollhügel oder über dem Knie die Osteotomie vorgenommen und die Stellung beider Knochenhälften zueinander korrigiert (ungefähre Frontalstellung der Schenkelhalsachse und Kniekondylenquerachse) und im Gipsverband fixiert.

Reiner hat empfohlen, bei starker Antetorsion (70—100°) den Femur einige Wochen vor der Einrenkung suprakondylär zu infrakturieren und das untere Fragment nach außen zu drehen. Lorenz hat die Infraktion sogar gleichzeitig mit der Reposition ausgeführt. v. Aberle berichtet über gute Resultate, vor allem nach der Reinerschen Methode. Spitzy hat viermal das Reinersche Verfahren angewandt, zweimal mit und zweimal ohne Erfolg.

Doch ist bisher der Beweis nicht erbracht, daß die Beseitigung der Antetorsion wirklich notwendig ist. Eine Selbstheilung der Antetorsion scheint allerdings nicht vorzukommen. Der Schenkelhals stellt sich nach der Reposition allmählich wieder in Sagittalstellung wie vor der Reposition, die Kinder gehen aber trotzdem normal, vorausgesetzt, daß der Kopf am Pfannenorte stehen bleibt. Die Hauptsache ist des-

halb bei Antetorsionen eine starke Verkürzung der vorderen Kapselpartien zu schaffen. Daß dies besser durch eine starke Innenrotation erreicht wird, als durch die Lorenzsche Primärstellung, wurde bereits oben ausgeführt.

Um bei stärkeren Antetorsionen nach der Entfernung des Verbandes noch die Innenrotation für längere Zeit zu sichern, werden vielfach Bandagen angewandt.

Manche Autoren begnügen sich während der Nacht eine Gipslade ähnlich dem Reinerschen Apparat und tagsüber den Langeschen Beckenring (s. Fig. 29) anzuwenden.

Biesalski läßt einen Apparat Tag und Nacht benutzen, der aus dem auf S. 295 beschriebenen Beckenkorb und aus einem im Knie gelenkigen Ober- und Unterschenkelhülsenapparat besteht. Beckenkorb und Hülsenapparat sind durch eine Spirale verbunden, die dauernd nach innen rotiert.

Spitzy wendet eine Zelluloidhülse an, die Becken und Oberschenkel umfaßt. Zur Erhaltung der Innenrotation ist am Apparat eine Heußnersche Spirale angebracht, welche unten am Schuh angreift.

Die **Endresultate** werden von den Autoren verschieden angegeben. Bei einseitigen Hüftverrenkungen kann man 70—80% anatomische und funktionelle Heilung erwarten (Fig. 31), bei doppelseitigen wohl kaum

Fig. 31. Röntgenbild einer Hüfte, 2 Jahre nach der Einrenkung (Beobachtung von Gaugele). Derselbe Fall wie Fig. 3.

mehr als 50—60%. Bereits vom 4. Lebensjahre ab werden die Aussichten schlechter, um vom 7. Jahre ab bei doppelseitigen meist, bei einseitigen oft eine schlechte Prognose zu bieten; doch kann man hier nicht selten durch günstige Transpositionen erhebliche Besserung vor allem der Funktion erreichen.

Volle anatomische Heilung haben wir nur dann, wenn das Röntgenbild gegenüber der gesunden Seite, abgesehen von einer gewissen Dicke des Pfannenbodens, eine Veränderung nicht mehr erkennen läßt. Die Funktion entspricht in der Regel den anatomischen Resultaten, doch kommen Ausnahmen vor. Sie ist hin und wieder einmal

besser, als man nach dem Röntgenbilde erwarten sollte. Andererseits können beide Köpfe gut konzentrisch in der Pfanne stehen, ohne daß der Gang bereits gut ist. Ursache ist hier meist die Muskelschwäche. In solchen Fällen ist immer noch Aussicht auf vollkommene Heilung. Bei gutem Kopfstand kann endlich durch zu starke Rigidität der Kapsel und Muskeln eine gute Funktion verhindert werden. Die meisten Autoren verlangen als Beweis für eine gute Funktion den negativen Ausfall des Trendelenburgschen Phänomens; doch sieht man nicht selten auch bei Fortbestehen des Trendelenburgschen Phänomens einen normalen Gang.

### Die blutige Einrenkung.

Sie ist die Vorläuferin der unblutigen Einrenkung und hat ihr die Wege geebnet, ist aber heute vollkommen in den Hintergrund getreten.

Lorenz, welcher sie nach dem Vorgang von Hoffa früher sehr häufig ausführte, ist heute ganz von ihr abgekommen. Es ist im allgemeinen anerkannt, daß sie nur dann zur Anwendung kommen darf, wenn die unblutige Methode trotz mehrfacher Versuche versagt hat. Die blutige Operation stellt einen großen Eingriff dar (Infektionsgefahr); Versteifungen in falscher und unbrauchbarer Stellung bilden oft das Endresultat. Die funktionell guten Resultate bilden die Ausnahme.

Nach der Hoffa-Lorenzschen Methode wird durch einen Schnitt, der an der Spina il. ant. sup. beginnt und am äußeren Rande des M. tensor fasciae 6—7 cm nach abwärts verläuft, die Gelenkkapsel eröffnet, der Pfannenboden mit einem scharfer Löffel ausgehölt und der Kopf reponiert.

Um die Pfanne besser zu Gesicht zu bekommen, geht Ludloff von einem vorderen Schnitt aus. Bei rechtwinklig abduziertem Bein, wie in der Lorenzschen Primärstellung, wird am lateralen Rande des Abductor magnus eingegangen. Man kommt sofort auf den unteren und medialen Teil der Kapsel und den Ileopsoasansatz am Trochanter minor. Die Ileopsoassehne wird verlängert, die Kapsel eingeschnitten und ringsherum an ihrem lateralen Ansatz am Schenkelhals losgeschnitten. Darauf leichte Reposition des Kopfes. Naht der Kapselfetzen und Gipsverband in halber Abduktion und Innenrotation. Bei den letzten Operationen ist außerdem eine Aushöhlung der Pfanne mit Bildung eines überhängenden Pfannendaches hinzugefügt worden.

## II. Palliative Heilmittel.

Ist eine Einrenkung verweigert oder aussichtslos, so muß man Bandagen anwenden, um den Gang zu bessern, die Patienten von ihren Schmerzen zu befreien bzw. eine weitere Wanderung des Kopfes nach oben zu verhüten. Letzteres gelingt mit der Apparattherapie, allerdings nur in beschränktem Grade:

Es dienen dazu Beckenkorb mit Tuberstütze (Fig. 23) oder Hessingkorsett bzw. Zelluloidkorsett mit einem auf den Trochanter drückenden Seitenbügel. An Stelle eines Korsettes kann auch ein einfacher Geradehalter mit Trochanterbügel gewählt werden (Fig. 32). Lange wendet bei Schmerzen stets einen Beckenring (Fig. 29) an oder ein Korsett mit einem Bügel, das von der Seite und von hinten her einen Druck auf den Trochanter ausübt und hat bei allen Fällen, bei denen keine Komplikation mit Arthritis deformans vorlag, Schmerzfreiheit erreicht. Hat der Patient aber sehr starke Schmerzen, so ist die Anwendung der genannten Apparate nicht ausreichend, ja, die Schmerze

können durch den Korsettbügel noch erhöht werden. In solchen Fällen, zumal, wenn schon eine deutliche Arthritis coxae vorliegt, ist das Tragen eines entlastenden Schienenhülsenapparates nach Hessing oft am nützlichsten; Schuherhöhungen zum Ausgleich der Verkürzung dürfen nur dann angebracht werden, wenn das Röntgenbild eine gut ausgebildete Nearthrose feststellen läßt und eine Verschieblichkeit des Kopfes beim Gang nicht nachzuweisen oder ganz gering ist. In allen anderen Fällen sind sie zu verwerfen.

Fig. 32. Geradehalter mit Trochanter-Druckbügel; außerdem Zugwirkung durch Schenkelgurt (nach Gaugele).

Für schwere Adduktionskontrakturen mit starker Lordose und Schmerzen empfiehlt Lorenz eine Transposition des Kopfes von hinten nach vorn, unter die Spina anterior.

Die Technik beginnt ganz ähnlich wie bei der unblutigen Einrenkung mit Überdehnung und Extension der Muskeln, eventuell subkutaner Tenotomie der Adduktoren mit folgender starker Überstreckung des Beines nach hinten, bei mäßiger Abduktion; Fixation des Beckens und Oberschenkels zunächst durch Gipsverbände, später durch Bandage.

**Literatur.**


Bade, P., Die angeborene Hüftgelenksverrenkung. Stuttgart 1907. Verh. d. deutsch. Ges. f. orth. Chir. 1909.

Calot, F., Die Behandlung der angeborenen Hüftverrenkung (deutsch von Ewald). Stuttgart 1906.

Dupuytren, Leçons orales 1826, T. III.

Gaugele, Über die Abkürzung der Gipsfixationsdauer usw. Deutsch. Zeitschr. f. orth. Chir., Bd. XXX, S. 375.

Hoffa, A., Zur operativen Behandlung der angeborenen Hüftgelenksverrenkungen mit Krankenvorstellung. Verhandl. d. deutsch. Ges. f. Chir. Berlin 1890, Bd. XIX, S. 44—53.

Ders., A., Die Endresultate der Operationen der angeborenen Hüftgelenksverrenkungen. Ber. über d. Verh. d. deutsch. Chir. Leipzig 1895, Bd. XXIV, S. 133—136.

Ders., Die Endresultate der Operationen der angeborenen Hüftgelenksverrenkungen. Verh. d. deutsch. Ges. f. Chir. Berlin 1895, Bd. XXIV, pt. 2, S. 706 bis 736.

Le Damany, La luxation congen. de la hanche. Revue de chir., 27. ann. Nr. 2, 5 u. 6.

Lange, F., Die Behandlung der angeborenen Hüftverrenkung. Samml. klin. Vortr. N. F. 1899, Nr. 240.

Lange, Die Stellung des Oberschenkels usw. Deutsch. Zeitschr. f. orth. Chir., Bd. XXV, S. 164.
Lorenz, A., Pathologie und Therapie der angeborenen Hüftverrenkung auf Grundlage von hundert operativ behandelten Fällen. 8°. Wien und Leipzig 1895.
Ders., Über die unblutige Behandlung der angeborenen Hüftverrenkung mittels der funktionellen Belastungsmethode. Zentralbl. f. Chir. Leipzig 1895, Bd. XXII, S. 761—764.
Ders., Über die unblutige chirurgische Behandlung der angeborenen Hüftverrenkung mittels der funktionellen Belastungsmethode. Samml. klin. Vorträge N. F. Leipzig 1896, Nr. 151—152 (Chir. Nr. 44, S. 483—540).
Ders., Heilung der angeborenen Hüftluxation durch unblutige Einrenkung und funktionelle Belastung. Verh. d. deutsch. Ges. f. Chir. Berlin 1896, Bd. XXV, pt. 1, S. 57—61.
Ders., Angeborene Hüftgelenksluxationen. 28. Kongr. d. deutsch. Ges. f. Chir. 1899.
Ders., Über die Heilung der angeborenen Hüftgelenksverrenkung durch unblutige Einrenkung und funktionelle Belastung. 8°. Leipzig und Wien 1900.
Lorenz, A. und Reiner, M., Die angeborene Hüftverrenkung. Joachimsthals Handbuch 1907.
Ludloff, Zur blutigen Einrenkung der angeborenen Hüftluxation. Zeitschr. f. orthop. Chir., Bd. XXII.
Ders., Zur Pathogenese und Therapie der angeborenen Hüftgelenksluxation. Klin. Jahrbuch 1902.
Ders., Die angeborene Hüftluxation mit besonderer Berücksichtigung der Luxationspfanne. Erg. d. Chir. u. Orth., Bd. III. Berlin 1911. Springer.
Margary, F., Cura operativa della lussazione congenita dell'anca. C. internat. périod. d. sc. méd. C. R. 1884, Kopenhagen 1886, sect. de chir. bis 221.
Paci, A., Osservazioni sul recente metodo del Lorenz per la cura incruenta della lussazione femorale congenita. Rev. d'orthop. Paris 1896, T. VII, p. 489—498.
Ders., Sulla cura razionale ortopedica della lussazione iliaca comune congenita del femore Arch. di ortop. Milano 1890, T. VII, S. 161—197.
Pravaz, Traité théorique et pratiques des luxations congénitales. Baileres 1847.
Schede, Die angeborene Luxation des Hüftgelenkes. Arch. u. Atl. d. norm. u. pathol. Anatomie d. Röntgenbeh. 1900, Bd. III.

## Die angeborene Kniegelenksverrenkung.

Diese ist viel seltener als die angeborene Hüftgelenksverrenkung. Nach Drehmann kommen auf 150 angeborene Hüftverrenkungen nur fünf angeborene Kniegelenksverrenkungen. Vererbung scheint vorzukommen.

Die Entstehung der angeborenen Kniegelenksverrenkung ist eine rein mechanische; infolge falscher Lagerung bei Fruchtwassermangel erleidet das Bein eine allmähliche Überstreckung im Knie. Die Gelenksenden entfernen sich meist nie vollkommen voneinander. Es handelt sich häufig nur um eine Subluxation. Die wichtigste angeborene Kniegelenksverrenkung ist die nach vorn, d. h. die Tibia ist am Oberschenkelknochen vorbei nach vorn getreten, während die Femurkondylen in der Kniekehle durchzufühlen sind. Die Haut auf der Vorderseite des Knies ist schlaff, mit queren Falten, die Kniescheibe meist kleiner als normal, nicht selten nach oben und außen verschoben, kann auch fehlen. Der Unterschenkel ist zum Oberschenkel überstreckt. Der Winkel beträgt meist ungefähr 150—140°. In schweren Fällen können sich die Vorderflächen des Ober- und Unterschenkels berühren. Neben dieser Überstreckung besteht bei der angeborenen Knieverrenkung eine ausgesprochene Behinderung der aktiven und passiven Beugemöglichkeit.

Im Gegensatz hierzu besteht beim angeborenen Genu recurvatum keine Behinderung der freien Beweglichkeit, keine Luxation bzw. Subluxation der Gelenkflächen.

Die Hyperextension wird allmählich von allein geringer, zumal dann, wenn sich die Gelenkknochen mehr und mehr voneinander entfernen. Es bildet sich beim nicht behandelten Kinde oft allmählich eine totale Luxation heraus; dabei wird die Stellung im Knie mehr gerade, ja sogar eine leichte Beugestellung kann eintreten. Bei doppelseitiger Kniegelenksverrenkung entstehen in der Regel hochgradige Schlottergelenke, abnorme seitliche Bewegungen sind auch bei einseitigen zu finden.

Die Behandlung muß möglichst frühzeitig einsetzen; bei dem subluxierten Knie des Säuglings gelingt es meist leicht durch einfache, allmählich gesteigerte Flexionsbewegungen und jedesmalige Fixierung des erreichten Resultates zum Ziele zu kommen. Ist das Kind schon älter, wird die Reposition mit oder ohne Narkose vorgenommen, indem man auf die vorn stehenden Tibiaknorren einerseits, auf die Femurkondylen in der Kniekehle andererseits einen Druck ausübt, dann in Flexion übergeht und diese Stellung durch Verband fixiert. Dabei kann es zu lebhaften Zirkulationsstörungen kommen, wenn das Redressement zu brüsk oder zu stark vorgenommen wurde.

Bei totaler Luxation gelingt die unblutige Reposition meist nicht mehr. Für diese Form ist eine ganze Anzahl blutiger Verfahren beschrieben; es gilt dabei vor allem der starken Verkürzung des Qusdrizeps Herr zu werden. Wolff kerbte den Quadrizeps mehrfach ein, meißelte, als dies nicht ausreichte, die Tuberositas tibiae mit samt dem Ligamentum patellae ab und fixierte sie weiter oben an der Tibia. Roberts verlängerte das Ligament treppenförmig und durchtrennte die Seitenbänder, Perthes teilte durch einen Längsschnitt die Patella in zwei gleiche Hälften, verschob sie aneinander und erreichte so eine Verlängerung des Quadrizeps. Biesalski hat in zwei Fällen gute Erfolge von der Reposition und der nachfolgenden Anwendung der Gochtschen Gleitschiene mit umgekehrtem Mechanismus gesehen. Spitzy durchschneidet subkutan mittels Tenotom die ganze vordere Kapselwand samt dem Lig. patellare quer, läßt darauf das Knie leicht beugen und fixiert 3 Wochen in dieser Stellung. Darauf läßt er das Knie bewegen. Die Erfolge waren in vier Fällen sehr gut. v. Salis veröffentlichte vor kurzem einen Fall aus der Hübscherschen Klinik: Die Quadrizepssehne wurde plastisch nach Bayer verlängert und aus der Tuberositas tibiae eine Kniescheibe gebildet, welche die Funktion der normalen Kniescheibe vollkommen übernimmt. Die Resultate sind bei kleinen Kindern sehr gute, während bei älteren Kindern es nicht immer gelingt, die volle Beugefähigkeit wieder herzustellen. In solchen Fällen kann, falls gleichzeitig ein beträchtliches Genu recurvatum besteht, durch die suprakondyläre Osteotomie die Überstreckung beseitigt und die Beugefähigkeit erhöht werden.

**Literatur.**

Angeborene Verrenkung des Kniegelenkes.

Drehmann, Zeitschr. f. orthop. Chir., Bd. VII, S. 459.
Hofmann, Arch. f. Orthop., mech. Therapie u. Unfall-Chir. 1908, S. 41.
Jung, Arch. f. Orthop., mech. Therapie u. Unfall-Chir. 1911, Heft 1.

Meier, Max, Multiple kong. Gelenksdeformitäten, Zeitschr. f. orthop. Chir., Bd. XXII.
Reiner, Zeitschr. f. orthop. Chir. 1904, S. 442.
Rosenfeld, Zeitschr. f. orthop. Chir. 1902, S. 431.
v. Salis, Deutsche Zeitschr. f. Chir., Bd. XCIV, S. 149.
Wrede, Med. Klinik 1911, S. 19.

## Die angeborene Kniescheibenverrenkung.

Nach Friedländer ist die Kniescheibenverrenkung meist eine angeborene, jedenfalls viel häufiger als die traumatische und die pathologische. Eine Neigung zur Vererbung der Disposition ist sicher vorhanden; ebenso wird mehrfach über familiäres Auftreten berichtet.

Ätiologisch wird von einigen ein Entwicklungsfehler beschuldigt, von anderen aber eine mechanische Entstehung durch falsche Lage im Mutterleib angenommen.

Anatomisch handelt es sich um eine wohl primäre Erschlaffung des Bandapparates, vielleicht auch um Veränderungen der Gelenkkonfiguration; so wird häufig eine Abflachung des äußeren Oberschenkelepikondylus angegeben.

Das Krankheitsbild ist ziemlich eindeutig, die Verrenkung ist beinahe ausnahmslos nach außen, nicht selten mit X-Bein verbunden. Der Unterschenkel ist dabei gewöhnlich nach auswärts rotiert. Die Kniescheibe ist, wenn die Kinder nicht zu klein sind, nach außen, außen oben, oder sogar in extremen Fällen nach außen hinten verschoben. Die Quadrizepssehne ist natürlich mit der Kniescheibe verlagert, in ausgesprochenen Fällen derart, daß die Vorderseite der Gelenkknochen bequem durchzutasten ist. In dem Falle von Alsberg wirkte der Quadrizeps direkt als Beuger. Schmerzen sind meist nicht vorhanden; die Sicherheit des Ganges ist mehr oder weniger beeinträchtigt.

Die angeborene Kniescheibenverrenkung kann eine dauernde („permanente") oder aber nur eine intermittierende („habituelle") sein. Darüber und über die Behandlung siehe bei der habituellen Kniescheibenluxation.

## Die angeborenen Verrenkungen der Schulter, des Ellbogens und der Hand.

Diese Verrenkungen kommen äußerst selten vor. Verwechselungen mit intra partum entstandenen Verletzungen z. B. der Schulter sind bei mehreren veröffentlichten Fällen offenbar anzunehmen. Doch sind einige einwandfreie Fälle vorhanden. Die Verschiebung bei der angeborenen Schulterverrenkung nach vorn ist genau wie bei der traumatischen. Es besteht federnde Behinderung der Beweglichkeit. Nach kurzer Zeit tritt Muskelschwund ein. Die Reposition wird wie bei der traumatischen Luxation vorgenommen; häufig mißlingen solche Versuch aber, da nicht selten auch die Pfanne atrophisch ist; dann bleibt nur die blutige Reposition übrig.

Die Luxation im Ellenbogengelenk ist meist nur eine partielle des Radius; selten übrigens in reiner Form, sondern häufig bedingt durch Mißbildungen des Knochens. Das Radiusköpfchen ist gewöhnlich hinten fühlbar, seltener außen. Die Beweglichkeit ist nach allen Richtungen etwas behindert. In leichten Fällen ist Behandlung nicht nötig.

Bei Mißbildungen des Radius (Verlängerung) empfiehlt sich unter Umständen die Resektion des Radiusköpfchens.

Noch seltener sind angeborene Verrenkungen der Hand und Finger (dorsal- oder volarwärts). Ihre Behandlung ist eine einfache (Einrenkung oder allmähliches Redressement).

Angeborene Verrenkungen des Schlüsselbeines sind von Klaußner und einigen anderen beschrieben.

Die Ursachen aller dieser Luxationen haben wir wohl in rein mechanischen Mißverhältnissen der Lagerung in utero zu suchen, wodurch es zur Überdehnung und Ausweitung der Kapsel kommt; die Luxationen sind auch selten vollkommen, meist handelt es sich nur um Subluxationen.

**Literatur.**

Angeborene Verrenkung des Schultergelenkes.

Literatur b. 1907 in Joachimsthal. Zander, Zeitschr. f. orthop. Chir., Bd. XX. Lameris, Holländ. Gesellsch. f. Chir. 1911.

Angeborene Luxationen des Ellbogens.

Bessel-Hagen, Arch. f. klin. Chir., Bd. XLI (Literatur).
Blodgett, Amerik. Journal f. Orthopädie 1906, Nr. 3.
Münler, Dissertation. Erlangen 1899.

## Die habituellen Luxationen.

Sie sind im allgemeinen nur an der Schulter, Hüfte und Kniescheibe bekannt.

Fig. 33. Bandage mit arretiertem Kugelgelenk für die habituelle Schulterluxation (von vorn) nach Gaugele.

**Die habituelle Schulterluxation.** Diese wird sowohl bei Verrenkungen nach vorn als nach hinten beobachtet. Sie ist unter allen habituellen Luxationen die häufigste.

Die anatomischen Verhältnisse sind dank der zahlreichen Autopsien in vivo gut bekannt. Meist handelt es sich um abnorme Erweiterung und Erschlaffung der Kapsel, um große Einrisse und selbst Abrisse der Kapsel, um Veränderungen der Konfiguration des Kopfes oder der Pfanne, infolge von Absprengungen, besonders aber Zertrümmerungen des Pfannenrandes.

Die Luxation kann sich sehr häufig wiederholen, besonders bei allen jenen Bewegungen, welche das Eintreten einer Luxation an der Schulter begünstigen, wie starkes Erheben oder Rückwärtsführen des Armes. Selten

ist die habituelle Luxation mit größeren Schmerzen verbunden. Die Einrenkung gelingt meist, doch nicht immer leicht.

Sind größere Beschwerden vorhanden, empfiehlt sich womöglich die blutige Behandlung. Für gewöhnlich kommt man mit Kapselraffung aus, andere empfehlen teilweise Resektion der Kapsel, die Gelenkkapsel kann dabei unbedenklich eröffnet werden. Gestielte Gelenkkörper oder sonstige, den Kopfpfannenkontakt hindernde Interpositionen werden dann nicht übersehen und können entfernt werden: Spitzy hat in zwei Fällen eine Kapselfalte durch den Schlitz des Deltoideus gezogen und an der Außenseite des Muskels vernäht, um einen aktiven Kapselspanner zu schaffen. Die früher geübte Resektion des Kopfes ist wohl vollkommen verlassen.

Wird die Operation, wie häufig, verweigert, so kann man durch längere vollkommene Fixation der Schulter manchmal zum Ziele kommen; um die Arbeitsfähigkeit der Patienten nicht zu sehr zu beschränken, pflegen die Orthopäden schon lange Bandagen anzuwenden, welche die Beweglichkeit im Schultergelenk zwar gestatten, aber nur in gewissen Grenzen (Fig. 33).

Fig. 33 zeigt einen solchen Apparat für eine habituelle Schulterluxation nach vorn. Der Apparat trägt ein Kugelgelenk, welches je nach der Größe der Luxationsgefahr eine mehr oder weniger große Arretierung im Gelenk zeigt. Die Bandagen müssen oft jahrelang getragen werden. Echte habituelle Luxationen der Hüfte sind wohl noch nicht beschrieben; die unter dieser Flagge geführten, ebenso wie die willkürlichen Luxationen der Hüfte sind in der Regel nicht echt (s. Anhang). Die habituelle Luxation des Kniegelenkes scheint so gut wie nie vorzukommen, häufiger dagegen die der Kniescheibe.

**Literatur.**

Habituelle Schulterluxationen.

Spitzy, Verh. d. Kongr. f. orthop. Chir. 1912.
Werndorff, Zeitschr. f. orthop. Chir., Bd. XIX.
Wilmanns, Zentralbl. f. Chir. 1909.

**Die habituelle Kniescheibenluxation.** In der Literatur sind die Begriffe über diese Krankheit noch sehr verwirrt.

Während Hoffa und Bade die kongenitale Form streng von der habituellen geschieden haben wollen, glauben Ewald und ich, daß die Unterschiede zwischen beiden Formen nicht so beträchtlich sind, da die angeborene Kniescheibenluxation sowohl „permanent" als „intermittierend" auftreten kann; während aber die intermittierende angeborene Kniescheibenluxation immer wieder bei derselben Bewegung auftritt, sich meist von selbst reponiert, keine oder geringe Beschwerden und nur selten eine Funktionsstörung macht, tritt die später durch ein Trauma erworbene „habituelle" Luxation nur einige, meist zu zählende Male bei einem ähnlichen, jedoch geringeren Trauma wieder auf; sie ist „rezidivierend". Die erneute Luxation ist stets mit größeren Schmerzen verbunden, muß reponiert werden und ist nicht selten mit lebhaften Funktionsstörungen verknüpft. Bei öfterer Wiederholung der Verrenkung pflegen die Erscheinungen etwas weniger stürmisch zu sein.

Bei dem Trauma handelt es sich meist um eine heftige Drehung des Rumpfes bei festgestelltem Fuß, seltener um einen Fall auf den Boden oder direkten Stoß auf das Knie.

Bei der erworbenen habituellen Luxation fehlen anatomische Veränderungen der Skeletteile ganz, besonders die der kongenitalen Form eigene Abflachung des äußeren Epikondylus. Prädisponierend wirken gewöhnlich nach Bade ein graciler Bau des Knies, eine große Motilität der Kniescheibe, veranlaßt durch Band- oder Muskelerschlaffung, besonders des Vastus internus.

Die Diagnose wird gestellt durch die abnorme Lage der Kniescheibe. Die Verrenkung ist fast ausschließlich nach außen, teils vollkommen, teils nur unvollkommen. Bei der vertikalen Luxation ist die Kniescheibe 90° um ihre Längsachse gedreht, bei totalen Verdrehungen (Knorpelfläche der Kniescheibe nach vorn sehend) um 180°; in solchen Fällen kommt es jedoch wegen starker Bänderzerreißung mit nachfolgenden narbigen Veränderungen selten zur habituellen Luxation.

Die Reposition besorgt der Patient nicht selten selbst. Sie gelingt im Notfalle in Narkose gewöhnlich leicht, wenn man auf die Kniescheibe bei gestrecktem Knie und gebeugter Hüfte einen Druck ausübt.

Um das Rezidivieren zu vermeiden, empfiehlt es sich, in frischen Fällen nach der Reposition komprimierende Verbände anzulegen, bis die Heilung des zerrissenen Bandapparates eingetreten ist. Längeres Tragen von Trikotbinden oder einer Gummikniekappe dürfte in leichteren Fällen genügen. Treten trotzdem Rezidive ein, so muß man entweder durch geeignete Bandagen das Abgleiten der Patella nach außen verhüten oder blutig operieren.

Als Bandagen kommen in Frage: Der von Haudeck angegebene Halbmond (vgl. Bade, Fig. 19), welcher von außen die Kniescheibe umgreift und durch Riemen festgehalten wird, ferner vor allem Schienenhülsenapparate mit Pelotten.

In Fällen traumatischer Herkunft genügen nach Verfassers Erfahrung bei geringer Neigung zur Rezidivierung eine Erhöhung des inneren Sohlenrandes (Plattfußschuhwerk), ähnlich wie bei der Luxation des inneren Meniskus.

Blutige Methoden sind in großer Zahl angegeben. Die wichtigsten sind: 1. Faltung der Kapsel (auf der Innenseite) nach Le Dentu oder Exzisionen der Kapsel, 2. Befestigung des medialen Kniescheibenrandes am Periost des inneren Epikondylus (Schanz u. a.), 3. Verpflanzung des Ligamentum patellae an den medialen Kondylus der Tibia (Roux, Heinecke u. a.), 4. Spaltung des Ligamentum patellae und Fixation des medialen Teiles an dem medialen Kondylus der Tibia, gleichzeitige Faltung der Kapsel (vgl. Bade, Fig. 20c) (Hübscher), 5. ein brückenförmiger Lappen aus dem Vastus internus und Kapsel wird in einen äußeren Längsschnitt der Kapsel eingefügt. Der Muskel zieht die Kniescheibe aktiv nach der medialen Seite (Ali Krogius), 6. Lange fixiert die Kniescheibe durch vier kräftige Seidenfäden (künstliche Bänder) am medialen Epikondylus und vernäht den Sartorius am medialen Rand der Patella, 7. bei starken Deformierungen des Condylus externus mit gleichzeitigem Genu valgum empfehlen Graser und Hübscher die Osteotomie nach Mac Ewen. Nach der Osteotomie wird das untere Fragment um seine Längsachse nach innen gedreht und damit durch den äußeren Kondylus ein Wall gegen die Rekuxation geschaffen.

**Literatur.**

Patellarluxationen.

Finsterer, Cong. permanente, 80. Versamml. deutsch. Naturforscher u. Ärzte. Köln 1908.
Hübscher, Zeitschr. f. orthop. Chir., Bd. XXIV.
Owen, Britisch-med. Journal 1911.
Wrede, Naturforscherkongreß 1910.
Ders., Med. Klinik 1911.

## Die willkürlichen Luxationen.

Sie sind immerhin Seltenheiten und manche beschriebenen Fälle können einer ernsten Kritik nicht standhalten. Sie sind auch streng zu unterscheiden von den habituellen Luxationen, obwohl letztere zugleich willkürliche sein können. Die habituellen Luxationen sind aber an sich vom Willen unabhängig und entstehen durch äußeren Anlaß.

Die willkürlichen Luxationen setzen eine Überdrehung des Kapsel- und Bandapparates voraus, sie werden, zumal in multipler Form, besonders bei den sogenannten Kautschuk- oder Schlangenmenschen beobachtet.

Der bekannte Athlet Warren konnte angeblich beide Hüften(!), beide Unterkiefer, beide Schultern, sämtliche Finger ganz, die übrigen Gelenke bei manuellem Druck teilweise willkürlich luxieren.

Friedrich sah eine willkürliche Luxation des Handgelenkes, Joachimsthal und Wolff willkürliche Subluxationen des Kniegelenkes, Riedinger willkürliche Luxation des Schlüsselbeines.

Am häufigsten betreffen die willkürlichen Luxationen nach der Literatur das Schulter- und Hüftgelenk. Da diese Luxationen meist beschwerdefrei sind, bedürfen sie natürlich keiner besonderen Behandlung.

### Anhang.

Am kritischsten muß man einer sog. **willkürlichen Hüftverrenkung** gegenüberstehen. Es handelt sich hierbei meist um keine echte Luxation.

Die „schnappende Hüfte“ galt so z. B. längere Zeit als willkürliche Luxation. In der Tat handelt es sich hier meist um ganz andere Vorgänge:

1. Nach zur Verth u. a. wird die schnappende Hüfte hervorgebracht einerseits durch das Gleiten des Tractus cristo-femoralis, eines Teiles des sog. Maissiatschen Streifens über den Trochanter major (nach anderen durch Gleiten des vorderen Randes vom Glutaeus maximus). Diese Fähigkeit, den Tractus cristo-femoralis durch Anspannung gewisser Muskeln und Ausschaltung anderer, unter hör- und fühlbarem Geräusch über den großen Rollhügel schnellen zu lassen, ist vielen Menschen angeboren und kann von anderen erlernt werden. Die „willkürlich schnappende Hüfte“ ist keine Krankheit, sondern ein Kunststück; mit einer Luxation im Gelenk hat sie nichts zu tun.

Andererseits kann es auch bei krankhafter Veränderung in der Gegend des Rollhügels zur „habituellen schnappenden Hüfte“ kommen; sie ist schmerzhaft, vom Willen unabhängig, meist wohl verursacht durch ein Trauma. Pupovac fand einen vergrößerten Schleimbeutel über dem Rollhügel, Bayer, v. Brunn und Hohmann fanden aber keinen Schleimbeutel, an seiner Stelle vielmehr reichliches lockeres Bindegewebe.

2. Braun und Verfasser stellten fest, daß es auch eine schnappende Hüfte gibt, welche infolge Veränderungen am hinteren Pfannenrand (Zertrümmerungsbruch nach Trauma) tatsächlich eine Luxation des Kopfes gestattet. Sie ist ebenfalls sehr schmerzhaft, vom Willen ganz unabhängig. Monchet schloß sich dieser Auffassung an und benannte die letztere Form die „artikuläre“, im Gegensatz dazu die andere als „periartikuläre“. Die Behandlung der artikulären Form besteht in lange dauernder Fixation oder operativer Aufrichtung des zerstörten hinteren Pfannenrandes (Braun). Von den periartikulären Formen braucht die willkürlich schnappende Hüfte (die Hüfte der Kunstschnapper) keine Behandlung, da sie beschwerdefrei ist. Die habituelle Form dagegen, die zu gleicher Zeit übrigens auch eine willkürliche sein kann, kann durch lange dauernde Fixation des Hüftgelenkes in einem Verbande oder einer Bandage geheilt werden. Empfehlenswerter und schneller zum Resultat führend ist die blutige Fixation des Maissiatschen Streifens nach dem Vorgang von Bayer, v. Brunn und Lange-Hohmann. Der das Phänomen des Schnappens hervorbringende Faszien- bzw. Muskelstreifen wird durch feste Nähte an das Periost bzw. die Muskelansätze des Trochanter major

befestigt; das Gelenk wird nachher ungefähr 6 Wochen in geeigneten Verbänden fixiert.

**Literatur.**

Schnappende Hüfte.

Ebner, Deutsche Zeitschr. f. Chir., Bd. CXVII.
Gaugele, Zeitschr. f. orthop. Chir., Bd. XXVII.
Hohmann, Zeitschr. f. orthop. Chir., Bd. XXIV.
Mouchet, Zeitschr. f. orthop. Chir., Bd. XXIX.
Preiser, Zeitschr. f. orthop. Chir., Bd. XVIII.
Zur Verth, Naturforscherkongreß 1908.

## Die angeborenen Kontrakturen.

Echte angeborene Kontrakturen der Gelenke, welche nur durch Weichteilverkürzung, nicht durch Knochenmißbildung bedingt sind, sind sehr selten; so fand Hoffa unter ca. 1400 Deformitäten nur eine echte Klumphand; noch seltener sind angeborene Kontrakturen am Hüft- und Kniegelenk. Rosenfeld fand unter 4400 Deformitäten überhaupt keinen solchen Fall.

Ätiologisch wird von einigen Autoren ein Keimfehler beschuldigt. Hohmann wendet dagegen ein, daß für die Keimtheorie absolut kein Anhaltspunkt gegeben sei; dagegen fand er in seinen Fällen Fruchtwassermangel und Steißgeburt. Er weist ferner auf das gleichzeitige Vorkommen anderer Deformierungsprozesse bzw. pathologischer Veränderungen hin, die lediglich Folge der Lage in utero sein können (Klumpfuß usw.); endlich ließ sich in seinen Fällen die intrauterine Haltung zwanglos rekonstruieren.

Die häufigsten Kontrakturen sehen wir an den Fingern in Form von Deviationen oder Beugekontrakturen.

Praktisch wichtiger ist die angeborene Klumphand: Haudeck, Hohman, Ewald und Blenke haben solche beschrieben.

Haudeck glaubte in seinem Falle an eine auf neurogener Grundlage beruhende Belastungsdeformität, da zu gleicher Zeit Hydrozephalus und Nystagmus vorhanden war. Verfasser sah nur einen Fall bei Entbindungslähmung des Oberarmes (die Muskulatur der Hand war nicht gelähmt!).

Angeborene Hüft- und Kniegelenkskontrakturen haben Schanz und Schmidt beschrieben. Es handelt sich besonders in dem Falle von Schmidt um starke Sehnenspannung in der Kniekehle, welche auch passiv nicht ausgleichbar war. Es fehlte jede Knochenmißbildung, jede Nerven- oder sonstige Muskelstörung; die Muskeln arbeiteten im Gegenteil im übrigen tadellos. Die Eltern waren nahe Blutsverwandte.

Kontrakturen des Mittel- bzw. Vorderfußes sind von Cramer und Hirsch beschrieben. Es handelt sich um Adduktionsstellung des Vorderfußes (einschließlich der Mittelfußknochen). Die dabei nachgewiesenen Knochenveränderungen sind wohl erst sekundärer Natur.

Die Behandlung der angeborenen Kontrakturen erstrebt Geraderichtung der Glieder durch allmählich redressierende Verbände oder Bandagen; bei größeren Widerständen ist das Redressement oder die Osteotomie angezeigt; bei der Kniekontraktur empfiehlt sich Verlängerung oder Durchschneidung der anspannenden Sehnen.

**Literatur.**

Angeborene Kontrakturen.

Ewald, Zeitschr. f. orthop. Chir., Bd. XVIII.

VIII.

# Orthopädische Behandlung der Nervenkrankheiten.

Von

Professor Dr. **K. Biesalski,**

Direktor und leitender Arzt der Berlin-Brandenburgischen Krüppelheil- und Erziehungsanstalt.

Mit 162 Figuren im Text*).

## Einleitung.

Die Folgezustände nach Erkrankungen des Nervensystems gehören seit uralter Zeit zum orthopädischen Behandlungsgebiet; noch ehe man daran ging, durch Verletzung oder von Geburt her verbildeten Gliedern ihre Beweglichkeit wieder zu verschaffen, hat man gelähmte Gliedmaßen, und sei es auch nur durch die einfachsten Mittel, zu stützen und zur Fortbewegung wieder tauglich zu machen gesucht.

Diese Bedeutung der Nervenkrankheiten für den Orthopäden ist auch heute noch nicht verloren gegangen, ja sie hat sogar in steigendem Maße zugenommen und zwar in gleichem Schritt mit der Erkenntnis der feinen Vorgänge im Nervensystem und mit der Ausbildung der chirurgischen und orthopädischen Technik. Ganz besonders aber hat uns die Krüppelfürsorge eine überreiche Fülle von Nervenerkrankungen beschert: von den im Jahre 1906 amtlich gezählten Krüppelgebrechen beruhten 21 % auf Nervenkrankheiten; unter den Insassen der Berliner Krüppelheilanstalt ist stets mehr als die Hälfte nervenkrank.

Aus solchen Gründen ist es notwendig, daß der Arzt, welcher sich orthopädisch betätigen will, sich nicht nur an den Folgezuständen der Nervenkrankheiten, den Störungen des Bewegungsmechanismus, genügen läßt, sondern er muß versuchen, sich über die physiologischen und pathologischen Grundgesetze des Nervensystems Klarheit zu verschaffen, damit er nicht von außen her an das Krankheitsbild herantritt, um dann am Symptom und schiefer Beurteilung kleben zu bleiben. Er soll vielmehr von innen heraus, vom Wesen der Erkrankung her, die Symptome überschauen lernen, deren eines oder mehrere seiner Behandlung zufallen. So nur vermag er in wahrhaft ärztlichem und wissenschaftlichem Sinne Heilerfolge zu erringen.

*) Die Abbildungen entstammen, soweit nicht ihr Ursprung ausdrücklich angegeben ist, eigener Beobachtung. Um Raum zu sparen und Wiederholungen zu vermeiden, sind die Erläuterungen zu den Bildern so geschrieben, daß sie einen Teil des Textes bilden.

Deshalb sind hier zum erstenmal alle Nervenkrankheiten, soweit sie orthopädischer Behandlung zugänglich sind, in einem besonderen Abschnitt einheitlich zusammengefaßt. Die Verteilung, z. B. der Lähmungserscheinungen nach den befallenen Körperteilen erregt und unterhält die rein symptomatische und mechanische Auffassung; die Einreihung in den großen geschlossenen Ring aller Erkrankungen des Nervenapparates zwingt dazu, von jener gefährlichen Einseitigkeit des Spezialisten abzusehen und den ganzen Fall, den vollen Menschen, als organische und pathologische Einheit zu betrachten.

Dieser Grundsatz ist allerorten und auch dort, wo bei einer Nervenkrankheit nur ein verhältnismäßig bescheidener Teil des Leidens sich für orthopädische Behandlung eignet, in der Weise durchgeführt, daß immer das Wichtigste aus der allgemeinen Krankheitslehre, wenigstens, soweit es die orthopädischen Symptome vom Krankheitsursprung her erklärt, mitgeteilt ist.

Wenn auch noch manch ein Nervenleiden, weil es nur vereinzelte orthopädische Hilfe braucht und dann in Anlehnung an ähnliche Erkrankungen leicht unterzubringen ist, fortbleiben mußte, so zeigt doch die große Zahl der Krankheitsbilder, die in den Kreis der Betrachtung gezogen werden mußte, welch eine reiche Fülle von Hilfsmöglichkeiten die Orthopädie der Nervenpathologie liefert, ja wie manches Nervenleiden in seinen endgültigen Zuständen ausschließlich der orthopädischen Behandlung anheimfällt. Es wäre darum mit Freuden zu begrüßen, wenn Orthopädie und Neurologie möglichst innig zusammenarbeiteten, nicht nur weil dem Nervenarzt von der Orthopädie häufig die beste Hilfe geboten werden kann, sondern auch weil auf die Dauer keine orthopädische Klinik ohne einen neurologischen Konsiliarius wird auskommen können.

Um nun jenem oben erwähnten Gedanken der Einheitlichkeit festen Grund und Boden unter die Füße zu geben, erschien es notwendig, in einem

## Auszug aus der allgemeinen Nervenphysiologie und -pathologie

das Wichtigste und für die nachfolgenden Schilderungen Notwendige vorauszuschicken, zumal dadurch zahllose Wiederholungen und Verweisungen erspart werden. Ich folge dabei den Darstellungen von Oppenheim, Strümpel, Luciani und O. Förster.

Da von den Gehirnnerven hier im allgemeinen abgesehen werden kann, so interessiert im wesentlichen den Orthopäden nur der Weg, welchen die motorischen und sensiblen Leitungsbahnen zwischen Hirnrinde und Peripherie (Haut oder Muskel) nehmen und welche Rolle anatomisch wie physiologisch das Rückenmark dabei spielt.

### Das Rückenmark

geht ohne scharfe Grenze aus dem verlängerten Mark hervor und reicht mit seinem Ende, dem Conus terminalis, nur bis zur Höhe des 1.—2. Lendenwirbels. Von dort bis in den Sakralkanal ist der Wirbelkanal nur noch von der Cauda equina, d. h. Rückenmarkswurzeln, erfüllt (s. Fig. 1). Der periostbekleidete Wirbelkanal ist zunächst mit reichlichem zum Teil stark venenhaltigen Fettgewebe ausgepolstert. Dann folgt die Dura, die ihrerseits wieder gegen das Rückenmark durch den im Subarachnoideal-

raum enthaltenen Liquor cerebrospinalis geschieden ist. Die Arachnoidea liegt aufs innigste der Innenfläche der Dura mater, die Pia ebenso der Rückenmarkssubstanz an.

Die vorn und hinten aus dem Rückenmark austretenden paarigen vorderen und hinteren Rückenmarkswurzeln gehen im Hals- und oberen Brustteil fast senkrecht zur Achse ab; je weiter nach dem Conus hin, um so länger ist der Weg, den sie bis zu ihrem Austritt aus dem Wirbelkanal zurückzulegen haben. Die zusammenhängenden Wurzeln derselben Seite sind schon im Subarachnoidealraum eng zusammengeschmiegt; die vordere Wurzel ist meist rund und dünner als die hintere mehr glatte und meist aus zwei und mehr Strängen bestehende Wurzel. Beide zusammen verlassen die Dura in einer Scheide, welche aus Dura und Arachnoidea gebildet ist, um durch ein Intervertebralloch hindurchzuschlüpfen und unmittelbar hinter dem schon extradural gelegenen Ganglion spinale sich zu einer äußerlich untrennbar erscheinenden Einheit, dem peripheren Nerv, zu vereinigen (s. Fig. 19). Seine innere Topographie wird weiter unten besprochen werden.

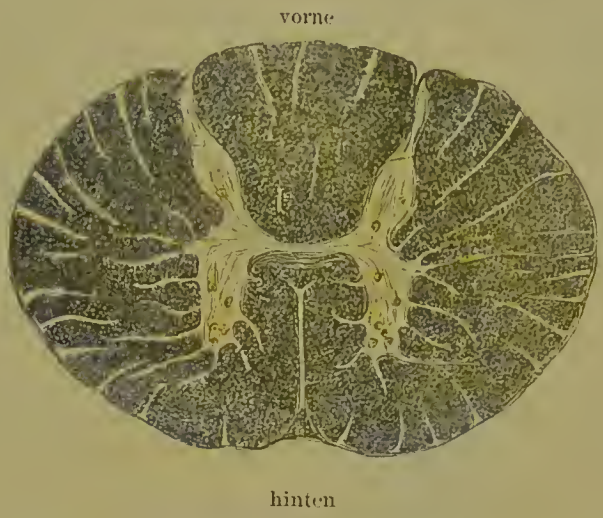


Fig. 1. Normaler Rückenmarksquerschnitt. Palsche Markscheidenfärbung. In der Schmetterlingsfigur der grauen Substanz sind die gelben Flecken Ganglienzellen. (Nach einem Präparat von Bielschowsky.)

Wird das Rückenmark an irgend einer Stelle quer durchschnitten, so erkennt man eine mehr zentral gelegene graue Substanz von der Gestalt eines H oder eines Schmetterlings, dessen Umrisse, Breite und Höhe an den verschiedensten Stellen des Rückenmarks wechselt. Um die graue Substanz herum liegt die weiße Substanz. Man unterscheidet jederseits einen Vorder- und Hinterstrang sowie Seitenstränge.

Das verschiedene Aussehen ist bedingt durch den andersgearteten Gewebsaufbau.

Der Querschnitt der weißen Substanz läßt neben dem tragenden Gerüst der Neuroglia (Zellen mit schmalem Protoplasma um den Kern und zahllosen wurzelfaserig verästelten Ausläufern) markhaltige Nervenröhren erkennen, die fast alle in der Längsrichtung des R M verlaufen und — grob schematisch — ein dem Querschnitt eines elektrischen Kabels nicht unähnliches Bild darbieten.

Die graue Substanz zeigt ein dichtes Filzgeflecht von markhaltigen Nerven, Fortsätzen der Ganglienzellen, reichem Gliagewebe und zahlreichen Blutgefäßen. Das Charakteristische aber der grauen Substanz, und na-

Fig. 2. Darstellung einer Pyramidenzelle aus der Großhirnrinde des Menschen nach Ramon y Cajal aus Luciani. Die Dendriten (Protoplasmafortsätze mit Knospen) sind schwarz, das Axon (Achsenzylinderfortsatz, nervöses Element) ist rot gezeichnet. (Siehe Text.)

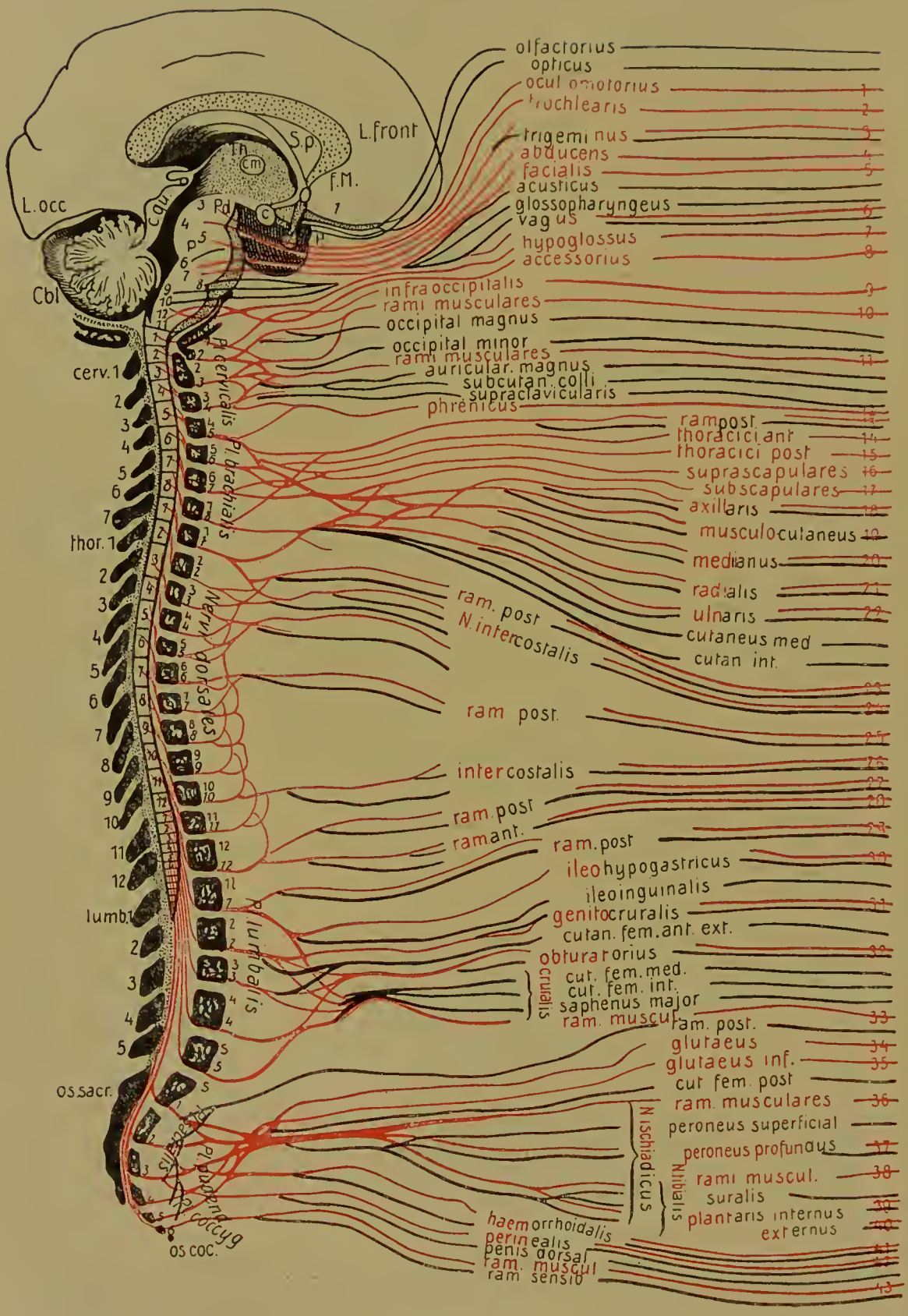


Fig. 3. Die Verteilung der Gehirn- und Rückenmarksnerven. (Aus Jakob, Atlas des entspringenden Nervenwurzeln tragen gleiche Ziffern. Man erkennt die Stellen, an unterhalb ihrer zugehörigen Segmente) und ebenso die Plexusbildung. Die motorischen Muskelgruppen wieder, welche nach den gleichen fortlaufenden (zu beiden Seiten

1. a) interiore Augenmuskeln (Einschaltung des gangl. ciliare): M. ciliaris für Akkommodation — sphincter pupillae für Pupillenverengerung,
   b) exteriore Augenmuskeln: levator palpebrae superioris; rectus super. intern. infer. — obliquus inferior (Bulbusbewegung nach oben, innen, unten);
2. obliquus superior oculi (Drehung nach unten außen);
3. Kaumuskulatur: masseter. temporalis, pterygoidei, mylohyoideus — biventer ant. — tensor tympani, tensor et levator veli palatini. Tränensekretion?
4. rectus externus oculi (Drehung nach außen);
5. Mim. Gesichtsmuskulatur; front., orbicularis oculi, oris, zygomaticus, mentalis, platysma, auricul. M. staped., bivent. post etc. Speichelsekr. oculi, oris. Tränensekr.? Gaumenmuskul.?
6. Schlundmuskulat. (constrictores), cricothyreoideus Magensaftsekr. Herzatmungsbeweg.;
7. Zungenmuskulatur, sternohyo, thyreoidei;
8. Kehlkopfmuskulatur (Stimmbildung), Gaumen-, Schlund-, Speiseröhrenmuskulatur (cum Vago) (Schlingakt). — Sternocleidomastoideus (seitwärts Drehung und Neigung des Kopfes), Cucullaris (teilweise) (Hebung der Schultern);
9. hintere gerade und schiefe Kopf- u. Nackenmuskeln (erheben und drehen den Kopf);
10. tiefe hintere u. vordere Rückenmuskeln. Cucullaris (teilw.) (Kopf-, Halsbewegung);

11. scaleni (Rippenheber, Atmung), longus colli;
12. Diaphragma (Atmung);
13. tiefe Nackenmuskeln;
14. pectoralis major (Adduktion des Oberarmes nach vorn), pect. minor, subclavius;
15. levator scapulae, rhomboidei (nerv. dorsal. scapulae) (ziehen die scapulae nach innen und oben); serratus antic. major. (nerv. thorac. longus) fixiert das Schulterblatt, dreht dasselbe mit dem Oberarm über die Horizontale;
16. supraspinatus (erhebt u. rollt den Oberarm ausw.) infraspinatus, teres minor (rollen ausw.);
17. subscapularis, teres major (rollen einw.) — latissimus dorsi (adduziert d. Oberarm n. hinten);
18. deltoideus (hebt den Oberarm zur Horizontalen);
19. biceps (Vorderarmbeuger u. Supinator), brachialis int. (Vorderarmbeuger), coracobrach.;
20. flexor digitor. com. (radial. Portion) (beugt die Endphalangen), flexor pollicis long. (Endphalanx), flexor carpi rad., pronator teres u. quadratus, palmaris, long., Thenarmuskeln opponieren d Daumen, beugen die Grundphalaux und strecken die Endphalanx) lumbricales 1, 2, selten 3 (beugen die Grundphalanx und strecken gleichzeitig die Endphalangen);
21. triceps (Vorderarmstrecker), brachioradialis fälschlich supinator longus! (beugt und proniert den Vorderarm), extensor digit. com. (Strecker der Grundphalanx), extens. pollicis, — abductor pollicis, supinator previs, extensor carpi radialis und ulnaris;
22. Flexor digitor. profund. (ulnare Portion) s. 20. Flexor carpi ulnar. Hypothenar, interossei (beugen die Grundphalanx) lumbricales (3. u. 4.) s. 20. adductor pollicis;

23. Tiefe Rückenmuskeln.
24. Interkostalmuskeln.
25. Tiefe Rückenmuskeln (Rumpfstrecker).
26. Interkostalmuskeln.
27. Rückenmuskeln.
28. Interkostalmuskeln, Bauchmuskeln (rectus, obliq. externus) (Bauchpresse).
29. Rücken-Lendenmuskeln;
30. transversus abdominis, obliquus int. (Bauchpresse).
31. cremaster, transversus, obliquus.
32 obturator externus, adductores femoris, gracilis (Adduktor).
33. Psoas (plexus lumbalis), iliacus int. (erheben den Oberschenkel, beugen den Rumpf), quadriceps (streckt den Unterschenkel), sartorius.
34. glutäus med., minim. (abduzieren den Oberschenkel), tensor fasciae latae, pyriformis, obturator internus (Auswärtsdreher).
35. glutaeus maximus (streckt den Oberschenkel).
36. gemelli; biceps, semitendi-semimembranosus (beugen den Unterschenkel); quadratus femoris (Auswärtsdreher).
37. tibialis ant. (erhebt d. inn. Fußraud), peronei (erhebt d. äuß. Fußrand), extens. digit. com.
38. gastrocnemius, solcus (Plantarflexion des Fußes), flexor. dig., tibialis post.
39. 40. kleine Fußmuskeln (flexor brev., interossei etc.);
41. levator, sphincter ani intern., sphinct. vesicae;
42. sphinctor ani, muscul. perineales, bulbocavernosus etc.;
43. sphincter ani externus.

gesunden und kranken Nervensystems.) Die Rückenmarkssegmente und die aus ihnen denen die Wurzeln den Rückenmarkskanal verlassen (die Lumbalwurzeln tun das weit Nerven sind rot gedruckt, die sensiblen schwarz. Die Tabelle gibt die Muskeln und des Falzes stehenden) Nummern von den betreffenden Wurzeln versorgt werden.

mentlich der Vorderhörner, sind die Ganglienzellen, welche einzeln oder zu Haufen in ihr verstreut sind.

Über Wesen und Bedeutung der Ganglienzellen gehen die Ansichten auseinander, die einen (Ramon y Cajal, His) lehren, daß jede Ganglienzelle ein selbständiges Organ sei, das außer zahlreichen, zweigartig sich verästelnden Protoplasmafortsätzen, die der Ernährung dienen, frei endigen und Dendriten heißen, einen Nervenfortsatz (Axon) aussende, der zum Achsenzylinder einer markhaltigen Nervenfaser werde. Die Ganglienzelle, welche für ihren Nervensprößling sowie für den von ihm versorgten Muskelbezirk zugleich trophisches Zentrum ist, bildet mit dem aus ihr entspringenden Nerven bis zu seiner Endverästelung eine Einheit, das sogenannte **Neuron** (Waldeyer). Diese Neurone treten miteinander nur in der Weise in Beziehung, daß ihre Endauffaserungen sich umklammern und ihre

Fig. 4. Metamere. Einteilung oder transversale Segmentierung der Gebiete der Hautsensibilität. (Aus Luciani, Physiologie des Menschen, Bd. III.)

Energien nur durch Berührung (Kontiguität), nicht durch Verschmelzung (Kontinuität) weitergeben. Andere Forscher (Golgi, Bethe) nehmen an, daß die Urelemente des Nervensystems Fibrillen sind, welche sich sowohl in den Nerven als in der Substanz der Ganglienzellen finden; sie treten in diese ein, verlassen sie in den Axonen und Dendriten und bilden so ein großes, sensibles wie motorisches, über und durch den ganzen Körper verzweigtes nervöses Kapillarnetz, das in einem geschlossenen Kreis lückenlos zusammenhängt, wie das des Blutkreislaufes in den Kapillaren der Venen und Arterien. Die Kollateralen werden sowohl von den Auffaserungen und Verzweigungen der Dendriten als der Axone gebildet.

Welche Ansicht auch als die richtige sich einmal herausstellen möge — es scheint, daß für bestimmte Verhältnisse jede recht hat —, so bleibt doch der Begriff des Neurons von so großer praktischer klinischer Bedeutung, daß er zurzeit überall noch verwandt wird und auch wir ihm folgen werden.

Physiologisch-theoretisch und zum leichteren Verständnis vieler Vorgänge kann die Rückenmarkssäule als ein aus übereinander liegenden, mit den Wurzelursprüngen zusammenfallenden Scheiben (Segmenten) aufgefaßt werden, deren jedes als **Myelomer** bezeichnet wird und ein selbständiges Zentralorgan darstellt. Die hauptsächlichste Tätigkeit eines solchen Myelomers ist die Reflextätigkeit, von der noch eingehend zu sprechen sein wird. In der Wirklichkeit sind die segmental angeordneten Zellsäulen in der phylogenetischen und ontogenetischen Entwicklung so miteinander verschmolzen und durch so viele Bahnen untereinander und mit anderen Organen des Zentralnervensystems verbunden, daß die Grenzen der Segmente verschwimmen und ihre Lebensäußerungen sich vereinheitlicht haben.

Aber wenn auch die Metamerie (Segmentierung) des Rückenmarkes in Wahrheit nur angedeutet ist, so besteht eine echte und scharf durchgeführte Abgrenzung der Wurzelgebiete: ein jedes Nervenpaar (Neuromer) steht mit genau umschriebenen Muskelgruppen (Myomeren) und Hautgebieten (Dermatomeren) in Verbindung.

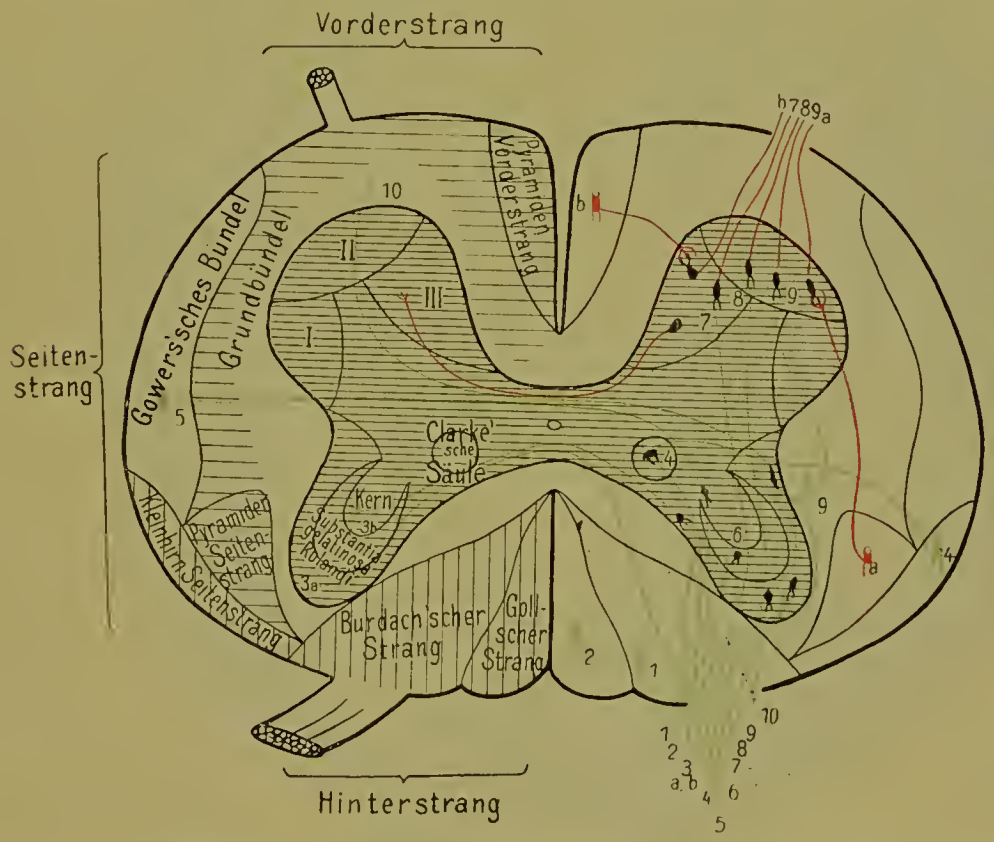


Fig. 5. Schematischer Rückenmarksquerschnitt. Motorische Bahnen rot: *a* direkte motorische Neuronenkette im Pyramidenseitenstrang (gekreuzt), *b* im Pyramidenvorderstrang (gleichseitig). *7*, *8*, *9* motorische Bahnen für den Reflexvorgang. Sensible Bahnen grün: Erläuterungen dieser Bahnen und aller übrigen Teile der Figur im Text.

Aus Fig. 4 ist die ringförmige Verteilung der Sensibilitätsgebiete der Haut ohne weiteres verständlich, weil die Gliedmaßen in der Stellung ihres embryonalen Wachstums gezeichnet sind. Bei vertikaler Haltung der Arme und Beine erscheint die Deutung ungleich schwieriger. Zugleich ist die Abbildung eine Tabelle für die Verteilung der sensiblen Neuromere, weil jeder Hautgürtel die Bezeichnung der hinteren Wurzel trägt, die ihn hauptsächlich versorgt. Die Dermatomere sind dachziegelförmig (Sherrington) übereinander geordnet, d. h. die Mittelzone des Gürtels wird nur von einem sensiblen Nerven versorgt, während in die Randzonen

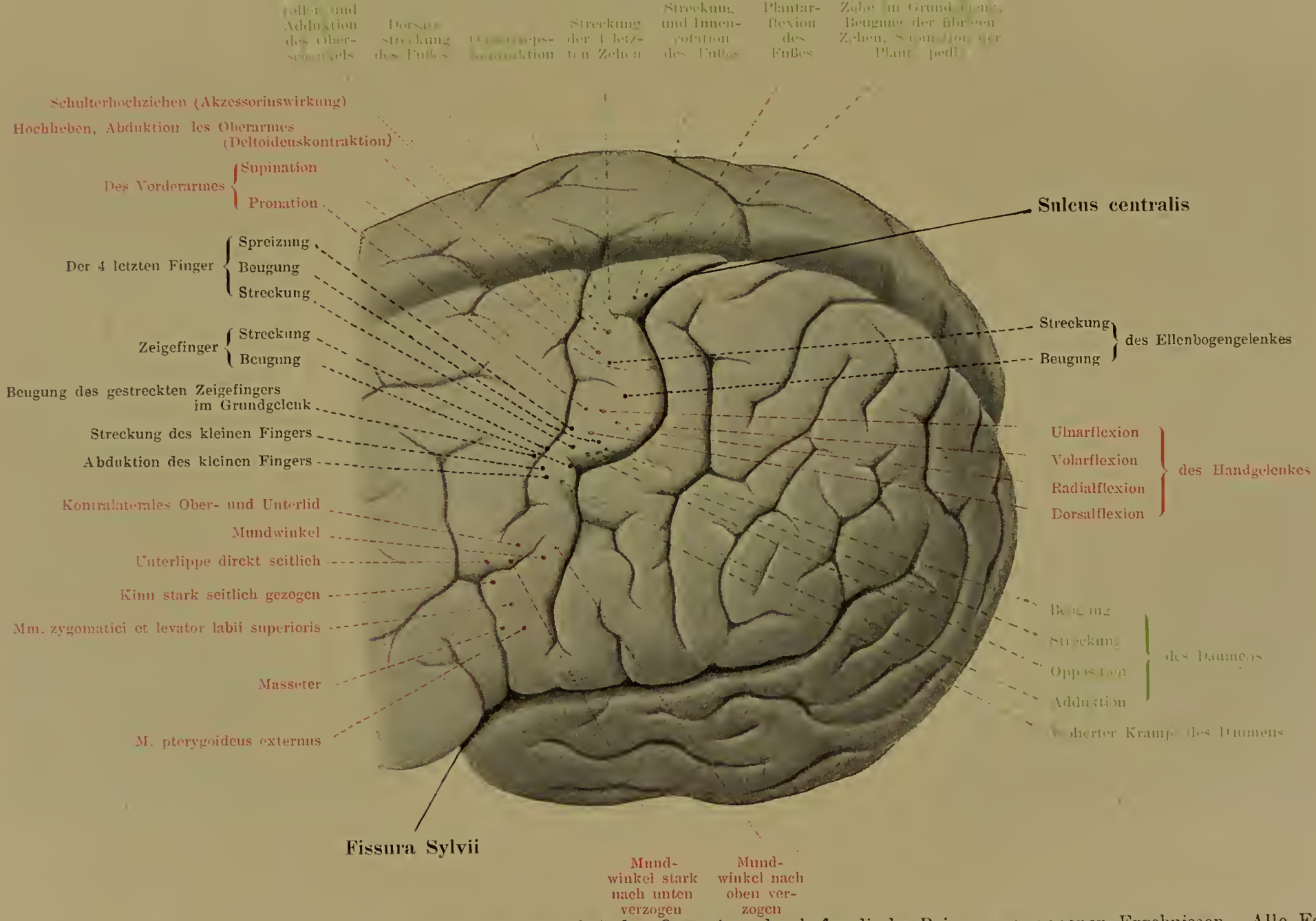


Fig. 6. Linke Großhirnhemisphäre des Menschen mit den bei der Operation durch faradische Reizung gewonnenen Ergebnissen. Alle Foci liegen in der vorderen Zentralwindung. (Aus Fedor Krause, Chirurgie des Gehirns und Rückenmarks.)

die Verästelungen mindestens zweier benachbarter hinterer Wurzeln sich ausbreiten, so zwar, daß hier die Sensibilität nur besteht, wenn beide Nerven unversehrt sind, und schon erlischt, so bald nur einer von ihnen leitungsunfähig geworden ist.

Die Myomere decken sich nicht mit den Dermatomeren; mit Ausnahme der kleinen Wirbelmuskeln, die monomer sind, d. h. nur aus einer vorderen Wurzel versorgt werden, sind alle Skelettmuskeln polymer, d. h. es sind an ihrer Innervation mehrere, bis zu vier, vordere benachbarte Wurzeln beteiligt, ja der das Myomer zusammensetzende Muskelkomplex kann Elemente ungleichsinniger, ja sogar gegensätzlicher Betätigung enthalten, z. B. gehören zum 7. Zervikalmyomer sowohl Streck- als Beugemuskeln der Hand.

Der Querschnitt des Rückenmarks stellt sich dar als aus zwei gleichen Hälften bestehend, wovon eine das Spiegelbild der anderen ist. Vorn besorgt die Trennung ein tiefer Längsspalt, hinten eine Kommissur; in der Mitte liegt der Conus medullaris. Jede Hälfte zerfällt in einen Vorder-, Seiten- und Hinterstrang. Die weiße Substanz gliedert sich in mehrere ungleichwertige Faserzüge, von denen die wichtigsten sind: im Gebiet des Hinterstranges das Gollsche und Burdachsche Bündel, im Seitenstrang der Pyramidenseitenstrang, der Kleinhirnseitenstrang, das Gowerssche Bündel, im Vorderstrang das Grundbündel und der Pyramidenvorderstrang. Die in Fig. 5 senkrecht schraffierten Bahnen enthalten nur Leitungen, die vom Gehirn zum Rückenmark absteigen, die horizontal schraffierten umfassen überwiegend aufsteigende, die weißen sowohl auf- als absteigende Bahnen. Alle übrigen Bündel sind hier fortgelassen, teils weil ihre Bedeutung noch nicht genügend erforscht ist, teils weil sie nicht für den vorliegenden Zweck unerläßlich sind und weil der kurzen Darstellung dieser Verhältnisse die Übersichtlichkeit gewahrt bleiben soll.

Die die Verbindung zwischen Gehirn und den Rückenmarksquerschnitten dienenden Bündel sind konisch geformt, weil die in verschiedener Höhe zutretenden Nervenstränge den Querschnitt verbreitern (Fernverkehr); die nur auf kurze Strecken längsgerichtet verlaufenden Bündel behalten einen gleichmäßigen Querschnitt, weil sie keinen Zuwachs an neuen Fasern erhalten, sondern nur die Ganglienzellen des einen Myelomers mit denen eines mehr oder minder weit darüber oder darunter gelegenen verbinden (Nahverkehr, Reflexvorgang).

In der grauen Substanz unterscheidet man das Vorder- und Hinterhorn, im ersteren drei Felder von Ganglienzellengruppen (I, II, III), im Hinterhorn den Kern, die Substantia gelatinosa Rolandi, eine dichte, hufeisenförmig den Kern umgreifende Ansammlung von Zellhaufen, und die Clarkesche Säule, die nur vom 3. Lenden- bis zum 7. Cervicalmyelomer reicht und Ganglienzellen enthält, aus denen sich die Kleinhirnseitenstrangbahn entwickelt.

Die Neuronenkette, aus denen die Leitungsbahn zwischen Großhirnrinde einerseits und der Haut (Gelenken, Faszien) bezüglich den Muskeln andererseits bestehen, sind für die absteigende motorische Bahn einfach und übersichtlich, für die sensible aufsteigende erheblich mannigfaltiger und schwieriger. Physiologisch von Bedeutung ist die Tatsache, daß der Ort, an welchem die von der Peripherie zuleitenden sensiblen Fasern endigen, zugleich der Ursprungsort der absteigenden motorischen Bahnen ist: die sensomotorische Region in den Zentralwindungen der Großhirnrinde.

Das Ursprungsgebiet der motorischen Bahn ist die vordere Zentralwindung der Großhirnrinde, wohl einschließlich des Lobulus paracentralis; von der hinteren Zentralwindung aus sind weder beim Tier noch jemals beim Menschen mit erlaubten Stromstärken Muskelbewegungen ausgelöst worden. Fig. 6 bringt die Foci (Erregungspunkte), wie sie Fedor Krause am lebenden Menschen durch einpolige Faradisation während der Operation zum Zwecke der Ortsbestimmung ermittelt hat.

Das **proximale motorische Neuron** beginnt in einer Pyramidenzelle der vorderen Zentralwindung und wird von dem aus ihr entspringenden Axon dargestellt. Die

Ganglienzelle ist zugleich trophisches Zentrum; wird sie vernichtet, so geht das ganze Neuron zugrunde; wird dieses an irgendeiner Stelle zerstört, so entartet und zerfällt sein distal gelegener Anteil. Dies Neuron zieht ununterbrochen von der Rinde durch die innere Kapsel und Brücke zur Medulla und von hier im Rückenmark herab, wo es in irgendeinem Segment an eine Vorderhornzelle herantritt, mit der das zweite Neuron beginnt. In der Medulla, und zwar in der Decussatio pyramidum, teilt sich die motorische Bahn, und zwar geht der größere Anteil im hinteren Seitenstrang auf die andere Seite über und herab bis zum Conus medullaris (Pyramidenseitenstrang). Der kleinere Teil verläuft ungekreuzt auf seiner Seite im Vorderstrang, dicht am vorderen Längsspalt, und erschöpft sich schon im oberen Lendenmark (Pyramidenvorderstrang). (Fig. 7.)

Das **periphere motorische Neuron** beginnt mit der Ganglienzelle des Vorderhorns, welches von der Endauffaserung des primären Neurons umsponnen ist, und verläuft als ihr Axon durch die vordere Wurzel im peripheren Nerv bis zum

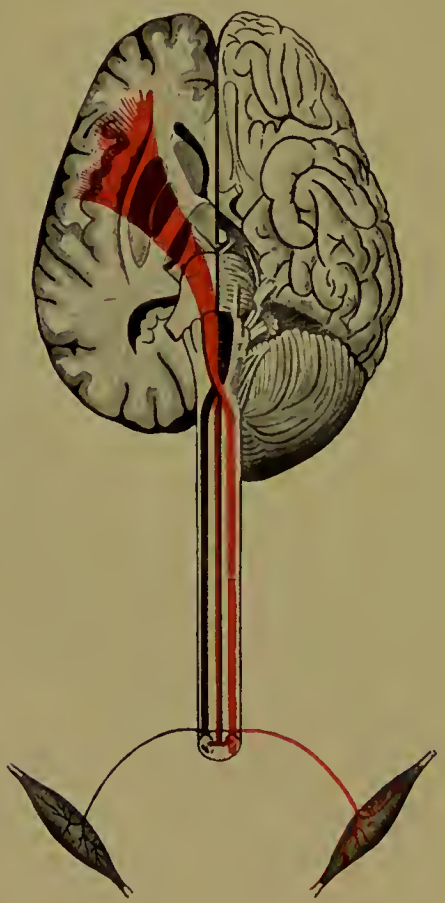

Fig. 7. Schema der Bahn der motorischen Neurone. (Nach Knoblauch, Klinik und Atlas der chronischen Krankheiten des Zentralnervensystems.) Den Übergang des proximalen Neurons in das periphere s. in Fig. 5.

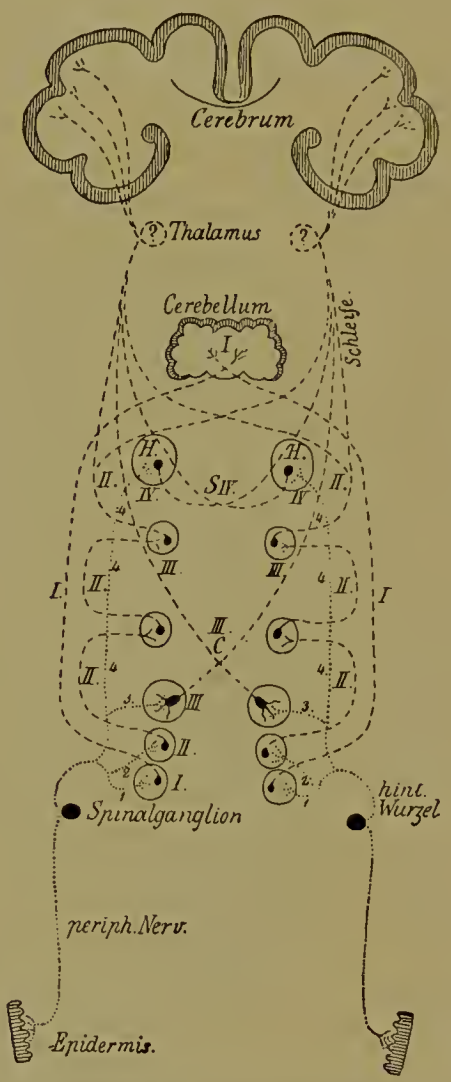


Fig. 8. Schema der sensiblen Bahn.) Aus Jakob, Atlas des gesunden und kranken Nervensystems.) Peripheres Neuron (getupfelt): *1*, *2*, *3* kurze Bahnen, *4* lange Bahn. Die Umschaltstellen sind durch kleine Kreise bezeichnet. Zentrales Neuron (gestrichelt): *I* Clarkesche Säule (Kleinhirnseitenstrangbahn), *II* unterbrochene, *III* lange Vorderseitenstrangleitung. *H* Hinterstrangkerne, *S IV* Schleifenkreuzung. S. auch Fig. 5.

Muskel. Auch hier ist die Ganglienzelle zugleich trophisches Zentrum mit denselben Folgerungen bei Erkrankungen wie im primären Neuron.

Die gesamte motorische Leitungsbahn (Hirnrinde, Muskel) besteht also aus zwei langen Nervenkabeln, die miteinander in der Ganglienzelle des Vorderhorns in Berührung treten.

**Die sensible Leitungsbahn** verläuft in der Richtung von der Peripherie zum Gehirn, ihr erstes Neuron ist daher peripherwärts zu suchen, und zwar bildet seinen Ursprung eine der Ganglienzellen des Ganglion spinale. Aus ihr treten zwei, anfangs dicht aneinander geschmiegte Axone aus, von denen das eine zur Haut bezüglich den Gelenken (Faszien, Muskeln) verläuft, um sich dort aufzusplittern und in den Tastkörperchen usw. zu endigen. Das andere Axon verläuft in der hinteren Wurzel und tritt mit ihr in die weiße Substanz des Hinterstranges ein. Hier zerfällt es sofort in zwei senkrechte Abzweigungen, von denen die absteigende nach kurzem Wege sich durch Aufsplitterung in die weiße und graue Substanz erschöpft, während die aufsteigende unmittelbar oder, wie wir noch sehen werden, mittelbar durch zwei bis drei weitere Neurone zum Groß- und Kleinhirn emporstrebt. Diese längsgerichteten Bahnen (s. Fig. 5) (*1* und *2*) verlaufen in den Nervenröhren des Burdachschen und Gollschen Stranges; sie treten in verschiedenen Etagen in die graue Substanz des Hinterhorns ein, einige verlaufen direkt bis zur Medulla oblongata, um sich hier in die graue Substanz der sogenannten Hinterstrangkerne einzusenken. Eine dritte Bahn tritt in das graue Hinterhorn ein und geht durch die hintere Kommissur zu einer Ganglienzelle des Hinterhorns der anderen Seite (*3*). Andere Bahnen (*4*, *6*) begeben sich zu Ganglienzellen ihres Hinterhorns. Die in der Clarkeschen Säule gelegenen Zellhaufen leiten den Reiz dann mit ihren Axonen in die Kleinhirnseitenstrangbahn, in der aufsteigende Fasern ihn zentripetal forttragen (4): sensible Bahn zweiter Ordnung für Koordination. Eine gleiche gekreuzte Bahn stellt wahrscheinlich auch der Gowerssche Strang dar, in den sensible Fasern aus dem Hinterhorn der anderen Seite durch die vordere Kommissur übertreten (*5*). Eine siebente Faser begibt sich direkt zu einer motorischen Zelle des gleichen Vorderhorns (*7*) (direkte Reflexbahn), eine achte macht denselben Weg, nur geht sie erst eine sensible Ganglienzelle an, die ihrerseits zur motorischen Zelle ihr eigenes Axon entsendet (indirekte Reflexbahn), sei es, daß dieses geraden Weges in der grauen Substanz verläuft (*8*), sei es, daß es den Umweg über die im weißen Seitenstrangfeld auf- und absteigenden reflexvermittelnden Nervenröhren nimmt und so gleich auf mehrere Myelomere einwirkt (*9*). Dieser gleichartig ist eine zehnte Bahn, nur daß sie erst durch die vordere Kommissur in das Vorderseitenstrangfeld der anderen Seite übertritt (*10*).

Das erste sensible Neuron endigt also dort, wo der zentripetale Abschnitt des aus der Zelle des Interspinalganglions stammenden Axons an eine andere Ganglienzelle im Rückenmark herantritt. Das geschieht nun in sehr verschiedenen Höhen, z. B. gehen die langen Bahnen in den beiden Hintersträngen bis zum Burdachschen und Gollschen Kern in der Medulla; andere endigen drei bis vier Myelomere höher in der Clarkeschen Säule; andere nur ein Segment höher in der Substantia Rolandi; andere endigen im Segment ihres Eintrittes bei einer Ganglienzelle eines Hinter- oder Vorderhorns.

Ebenso verschiedenartig wie das periphere erste ist nun das **proximale sensible Neuron,** das meist aus zwei bis drei Neuren besteht:

1. Für das in dem Burdachschen oder Gollschen Kern endigende Neuron beginnt seine Fortsetzung in Zellen dieser Kerne, deren Axone sich in der Medulla kreuzen, indem sie die sensible Schleifenschicht bilden, die durch die Medulla, die Brücke und die Hirnschenkelhaube zur Großhirnrinde zieht.

2. Diejenigen Fasern, welche in irgendeinem Segment an Ganglienzellen ihres Hinterhorns herantreten, beginnen ihr proximales Neuron von diesen Zellen aus, deren Axone in der vorderen Kommissur in das Vorderseitenstrangfeld der anderen Seite hinübertreten, wo sie aufsteigen, bis sie in der Medulla mit den aus den Burdach- und Gollkernen kommenden zweiten Neuronen der ersten Gruppe zusammenlaufen.

3. Für eine dritte Art von sensiblen Primärneuronen, die bei Ganglienzellen ihres Hinterhorns enden, wird das zentrale Neuron aus mehreren relaisartigen Verbindungen zwischen Ganglienzellen verschiedener Höhensegmente im Rückenmark (sei es, daß sie im Grau oder in den kurzen Verbindungen des weißen Seitenstranges verlaufen) gebildet, deren letzte in die Medulla eintritt, um dann gekreuzt (Temperatur- und Schmerzempfindung) oder ungekreuzt sich den Bahnen der ersten und zweiten Gruppe anzuschließen.

Von der Schleife aus ziehen auf dem unter 1 genannten Wege (Medulla, Brücke, Haube) zweifellos durch den hinteren Schenkel der inneren Kapsel hinter der motorischen Pyramidenbahn Fasern direkt zur Großhirnrinde. Andere treten

in den Thalamus ein, wo sie verschwinden. Es kann aber angenommen werden, daß von hier ein letztes kortikales Neuron zur Rinde führt.

Das sensible Gebiet der Großhirnrinde ist die hintere Zentralwindung.

4. Für die in die Clarkeschen Säulen eintretenden primären Neurone ist ihre Fortsetzung die sich aus den Clarkeschen Säulen entwickelnde Kleinhirnseitenstrangbahn, die über das Corpus restiforme zum Oberwurm des Kleinhirns führt und der Koordination dient.

Außer den motorischen Vorderhorn- und sensiblen Hinterhornganglienzellen enthält die graue Substanz noch zahlreiche **Kommissuren-** und **Strangzellen**, die teils durch die vordere weiße Kommissur, teils direkt zu longitudinalen Marksträngen der der grauen Substanz anliegenden Seitenstränge treten, teils innerhalb der grauen Substanz zur anderen Seite gehen, im ganzen also zahllose Möglichkeiten schaffen, um Erregungen zu anderen Ganglienzellen desselben oder höher bzw. tiefer gelegener Segmente zu vermitteln (s. Fig. 5). Man kann fast sagen, daß durch die geschilderten zahlreichen Bahnen und Schaltströme des Nahverkehrs jede Ganglienzelle die Möglichkeit hat, mit nahezu jeder anderen in irgendeiner Höhe beliebig in Verkehr zu treten.

Diese vielfachen Verbindungen dienen in erster Reihe dem

### Reflexvorgang.

Das Wesen des Reflexes ist die Überleitung sensibler Energien auf die motorischen Bahnen in der Weise, daß entweder die langen zum Gehirn aufsteigenden Stränge benutzt werden, oder — was häufiger und wichtiger ist — daß die Umschaltung direkt vom Hinterhorn zum Vorderhorn stattfindet. Diese geschlossene Kette: Haut — hintere Wurzel — Hinterhorn — Vorderhorn — vordere Wurzel — Muskel oder: primäres sensibles Neuron — Verbindungskette über eine Strang- oder Kommissurzelle — sekundäres motorisches Neuron nennt man **Reflexbogen.**

Für die Verbindung zwischen den beiden eben genannten Neuronen gibt es im wesentlichen drei Wege (s. Fig. 5):

1. Der kürzeste und schnellste ist der Übergang in demselben Rückenmarkssegment (Bahn 3 a und 3 b, Fig. 5).
2. Benutzung einer höheren oder tieferen Etage, aber gleichfalls im Rückenmarksgrau.
3. Umschaltung auf einen weißen Seitenstrang und mittels dieses Übergang auf höhere oder tiefere Segmente (Bahn 9 in Fig. 5).

Es liegt der Gedanke nahe, daß diese zahllosen Möglichkeiten des schnellen Verkehrs zwischen dem sensiblen und motorischen Gebiet unübersehbare schädliche Beeinflussungen des letzteren haben, wenn man nicht reflexhemmende Zentren, die im Rückenmarksgrau gesucht werden, und reflexhemmende Fasern annehmen müßte, die mit den Pyramidenbahnen zusammenfallen, die sogenannten **inhibitorischen Fasern** (s. S. 328).

### Hautreflexe.

1. Sohlenreflex (1. und 2. Sakralsegment). Streichen oder Berühren der Sohlenhaut erzeugt fluchtartiges Zurückziehen des Fußes durch Beugung von Knie- und Hüftgelenk und Dorsalflexion des Fußes.
2. Babinskis Reflex (1. und 2 Sakralsegment). Beim Streichen über die Sohle beugen sich normalerweise die Zehen. Babinski fand bei spastischen Zuständen 1898, daß beim Streichen nahe dem äußeren Fußrand von hinten nach vorn eine Dorsalflexion, namentlich der großen Zehe, stattfindet. Dies ist immer pathologisch, ausgenommen im ersten Lebensjahr. Die Summation der Reize durch vielfaches Streichen löst den Reflex leichter aus
3. Oppenheimscher Reflex. Kräftiges, wiederholtes Streichen über die Innenfläche des Unterschenkels verursacht Anspannung der Dorsalflexoren, besonders des Tibialis anticus, wenn spastische oder verwandte Erkrankungen

vorliegen. Der Gesunde beugt die Zehen plantar oder es fehlt jede Reflexbewegung.

4. Beim Abdominalreflex (Rosenbach) (8.—12. Dorsalsegment) tritt beim Gesunden fast immer Einziehung des Bauches durch Kontraktion der Bauchmuskeln ein, wenn der Finger oder dgl. schnell über die Bauchhaut streicht. Der Reflex ist für die Pathologie mit Sicherheit nur zu verwerten, wenn er auf einer Seite fehlt oder schwach ist. Es genügt die Unterscheidung in einen supra- und infraumbilikalen.
5. Cremasterreflex (Jastrowitz) (1.—3. Lumbalsegment). Beim Bestreichen der Innenfläche des Oberschenkels wird der Hoden derselben Seite durch Zusammenziehung des M. cremaster gehoben, beim Weibe das unterste Bündel des Obliquus internus zusammengezogen. (Leistenreflex, zuweilen auch beim Manne.) Nur mit Vorsicht zu verwerten.

Fig. 9. Babinskis Reflex. Das streichende Instrument muß mehr nach der Sohle hin aufgesetzt werden, als im Bilde dargestellt ist.



Fig. 10. Oppenheims Reflex.

In Schlaf, Narkose, Bewußtlosigkeit fehlen die Haut- und meistens auch die Sehnenreflexe.

### Die Sehnenreflexe

stellt man sich am besten als Reflexphänomene vor — deshalb werden sie an dieser Stelle erwähnt —, wenn auch der Schlag auf die Sehne zugleich eine direkte mechanische Reizung des Muskeltonus ist. Alle Sehnenphänomene schwanken in ihrer Intensi ät und sind zuweilen auch aus anderen Ursachen gesteigert (Angst, Neurosen, Überanstrengung, Ischias, Rheumatismus).

1. Patellarreflex (Westphalsches Zeichen — 1875 von Westphal und Erb unabhängig voneinander beschrieben) (2.—4. Lumbalsegment). Bei jedem Gesunden zieht sich der ruhende Quadriceps zusammen, sobald man auf das Ligamentum patellae einen Schlag führt. Man muß auf den Muskel achten, nicht auf den Unterschenkel. Am besten ist Rückenlage, Knie leicht gebeugt, Hacke aufgelegt. Läßt man in dieser Stellung das mit der Hand gestützte Knie plötzlich los, so muß es hinfallen, wenn der Muskel entspannt war. Gelingt die Auslösung des Reflexes nicht in Rückenlage, so setze man den Patienten auf die Tischkante mit hängenden Beinen und lasse beim Schlag die ineinander verkrallten Hände stark auseinanderziehen (Jendrassikscher Handgriff). Der Reflex ist gesteigert, wenn er schon beim Tupfen mit dem Finger ausgelöst wird, wenn beim gewöhnlichen Schlag der Unterschenkel hoch emporschnellt, wenn ein Schlag eine Summe von Zuckungen (Clonus) auslöst, wenn die Zuckung auf andere Muskeln übergreift, wenn beim ruckweisen Herabdrängen der Patella Clonus (Patellarclonus) auftritt.
2. Achillessehnenreflex (Fersenphänomen) (1.—2. Sakralsegment). Am besten so ausgeführt — und dann beim Gesunden immer vorhanden, falls örtliche Veränderungen der Knochen und Gelenke fehlen und früher keine Neuritis sich in dem betreffenden Gebiet abgespielt hat —, daß der Patient auf einem Stuhl kniet Bei Schlag gegen die Achillessehne wird der Fuß plantarflektiert. Ist der Reflex sehr gesteigert, so tritt auf den Schlag schon Clonus auf. Besser ist dieser aber auf folgende Weise auszulösen:

3. Fußclonus. Das Bein ruht passiv, das Knie ist passiv nahezu rechtwinklig gebeugt, der Fuß wird kräftig und mit sanftem Ruck dorsalflektiert und nun mit mäßigem Druck gehalten Dann tritt bei spastischen Zuständen Clonus der Wadenmuskulatur auf, solange man den Druck der Hand wirken läßt.

4. An der oberen Extremität lassen sich drei Arten von Sehnenphänomenen auslösen. Sie sind bei Gesunden meist nicht vorhanden und für die Pathologie nur verwertbar, wenn sie stark gesteigert oder nur einseitig vorhanden sind.

   a) Beklopfen der Trizepssehne bei gebeugtem Arm, Unterarm in der Mitte zwischen Pro- und Supination, ruft Kontraktur des Muskels und Streckung des Armes hervor ($C_6-C_7$).

   b) Wird bei gleicher Haltung des Armes das distale Radiusende von außen her beklopft (7. bis 8. Zervikalsegment), so zieht sich der Supinator longus, zuweilen auch der Bizeps, zusammen.

Fig. 11. Erzeugung des Patellarklonus.

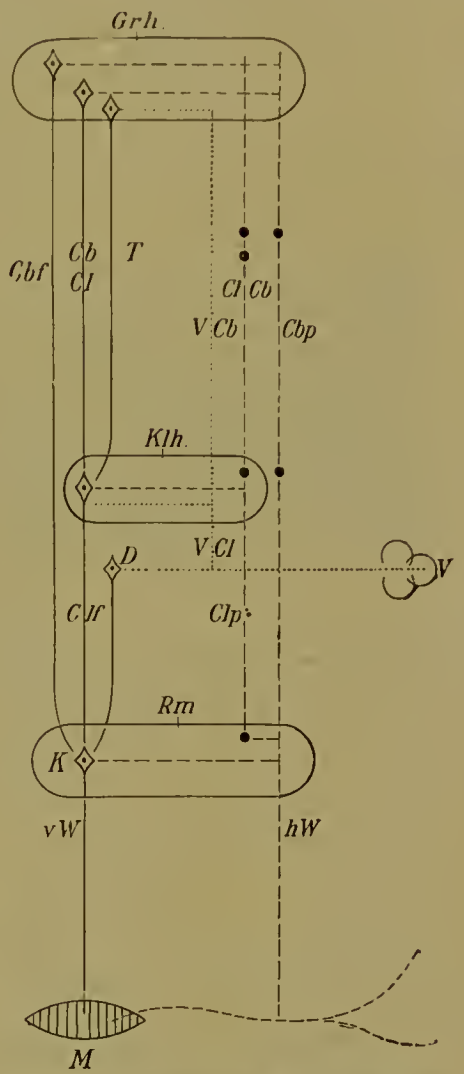


Fig. 12. Schema des Koordinationsmechanismus. (Aus Förster)s. Text.

c) Handclonus, analog dem Fußclonus: Plötzliches Empordrängen der gebeugten Finger ruft Clonus der Beuger hervor.

## Koordination.

Es gibt am Skelett keine gewollt zweckmäßige Bewegung, die nur durch einen einzelnen Muskel hervorgebracht würde (ausgenommen die kurzen Rückenmuskeln); zwar leistet die Hauptarbeit eine bestimmte Muskelgruppe, die Hauptagonisten (O. Förster), aber die übrigen um das Gelenk gelagerten Muskeln arbeiten als „Synergisten" mit, um die Bewegung abzustimmen, ihr das richtige Maß, die zweckmäßigste Richtung, die beabsichtigte Kraft, die erforderliche Genauigkeit und Sicherheit zu verleihen. Wenn z. B. das Bein beim Gehen erhoben wird, so vollbringen das die Hüftbeuger, damit dies aber in der Vertikalebene ohne Verdrehung und Übertreibung geschieht, nehmen Adduktoren und Abduktoren, Außen- und Innenrotatoren daran teil. Dieses gesetzmäßige Ineinandergreifen wird von bestimmten Zentren beherrscht. Sie sind in Fig. 12 schematisch dargestellt und O. Förster gibt dazu folgende Beschreibung:

„Wählen wir als Beispiel die Spannungsentwicklung des Glutaeus medius (*M*) beim Gange im Kampfe gegen die das Becken seitwärts drehende Schwerkraft. Zunächst ist sicher, daß die hierbei entwickelte Spannung des Glutaeus medius durch Innervationsimpulse entsteht, die ihm von dem in den Vorderhörnern des Lumbosakralmarkes gelegenen motorischen Kerne (*K*) des genannten Muskels durch die vorderen Wurzeln (*v W*) und die motorischen Nerven zugehen. Ferner ist sicher, daß die Erteilung dieser motorischen Innervationsimpulse kein selbstverständlicher Akt ist, sondern erst durch sensible Erregungen ausgelöst und unterhalten wird, die bei der zu leistenden Aufgabe selbst, in dem Gelenke, der Kapsel, den Bändern und dem Muskel durch die geringe Seitwärtsbewegung, die das Becken gegen den Oberschenkel tatsächlich anfangs erfährt, entstehen.

Diese sensiblen Erregungen werden durch die peripheren sensiblen Nerven und die hinteren Wurzeln (*h W*) ins Rückenmark (*Rm*) geleitet und wirken hier erstens durch den spinalen Reflexübertragungsapparat direkt auf den motorischen Kern (*K*) und veranlassen dadurch schon eine Impulsabgabe an *M*.

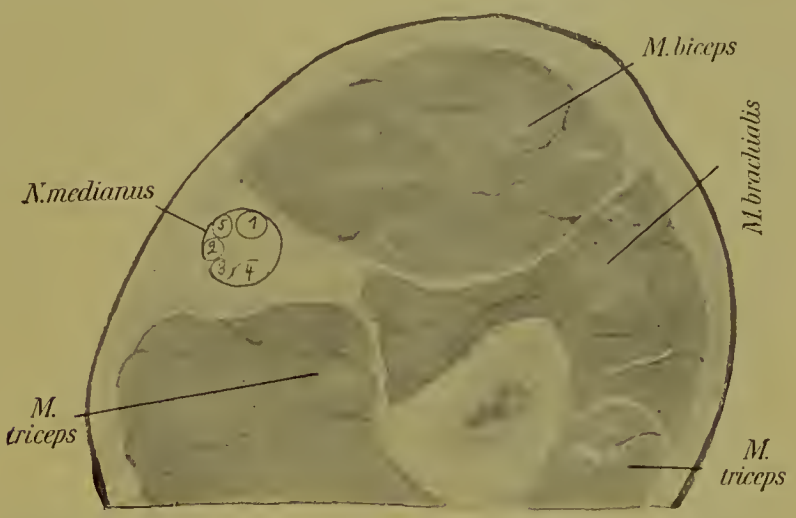


Fig. 13. Querschnitt durch den linken Oberarm. etwas unterhalb der Mitte, halbschematisch. N. medianus der Übersicht halber größer gezeichnet. Im Nervenquerschnitt bedeuten *1* = Fasern der Mm. palmaris longus, flex. carp. rad., pronator teres; *3* = Fasern des M. flexor digit. subl., *4* = Fasern des M. flex. digit. prof., *5* = Fasern des Daumenballens (nach klin. Befunden). (Nach Stoffel.)

Die ins Rückenmark geleiteten sensiblen Erregungen schlagen aber noch weitere Wege ein, sie gelangen durch die sogenannten spinozerebellaren Bahnen (*Clp*) (die Kleinhirnseitenstrangbahn und das Gowerssche Bündel) ins Kleinhirn (*Klh*) und werden von diesem wieder durch eine direkte, vom Kleinhirn zu den Vorderhörnern des Rückenmarkes absteigende zerebellofugale (*Clf*) Bahn zu dem Kerne (*K*) reflektiert, der dadurch also eine zweite Anregung zur Innervationsabgabe an *M* erfährt. Drittens aber werden die sensiblen Erregungen durch die langen Hinterstrangbahnen und ihre direkte Fortsetzung (*C p*) die Schleife, den Thalamus opticus und die sensiblen Bahnen der inneren Kapsel in die Großhirnrinde geleitet, und zwar enden sie hier, wie es scheint, z. T. in der hinteren Zentralwindung, z. T. im Parietallappen. Der Hirnrinde gehen auch noch auf einem zweiten Wege sensible Erregungen zu, nämlich die Erregungen, welche wir vorhin durch *Clp* ins Kleinhirn verfolgt hatten, werden z. T. durch eine Verbindungsbahn vom Kleinhirn zum Großhirn (Bindearme, roter Kern, Haubenbündel des roten Kernes) (*Cl—Cb*) in die Großhirnrinde, und zwar, wie es scheint, speziell wieder in den Parietallappen geleitet. Die der Großhirnrinde zugeleiteten sensiblen Erregungen werden von dieser wieder mit der Abgabe motorischer Impulse beantwortet, und zwar erfolgt diese auch wieder in doppelter Weise, erstens sendet die vordere Zentralwindung durch die Pyramidenbahnen (*Cbf*) Erregungen direkt an den spinalen Kern (*K*) des Glutaeus medius, welcher somit einen dritten Anstoß zur Impulsabgabe erhält, zweitens aber gehen vom Stirnhirn motorische Erregungen speziell

durch die Stirnhirnbrückenbahn (*Cl*—*Cl*) zum Kleinhirn und werden von diesem durch die bereits oben erwähnte zerebellospinale Bahn (*Cl*) an *K* und dadurch an *M* weiter befördert.

Dami ist aber das System noch nicht ganz erschöpft. Ich hatte bisher nur von den durch die seitwärts drehende Wirkung der Schwere in dem Gelenke, den Bändern, den Muskeln und der Haut ausgelösten sensiblen Erregungen im engeren Sinne gesprochen. Aber durch die Drehung, welche die Schwere ausübt, wird noch ein anderes Sinnesorgan, der Vestibularapparat (*V*), in bestimmter Weise erregt, und diese Erregungen, welche durch den N. vestibularis in die Oblongata geleitet werden, werden erstens wieder durch eine direkte vom Kern des Vestibularis absteigende motorische Bahn, den Deiterschen

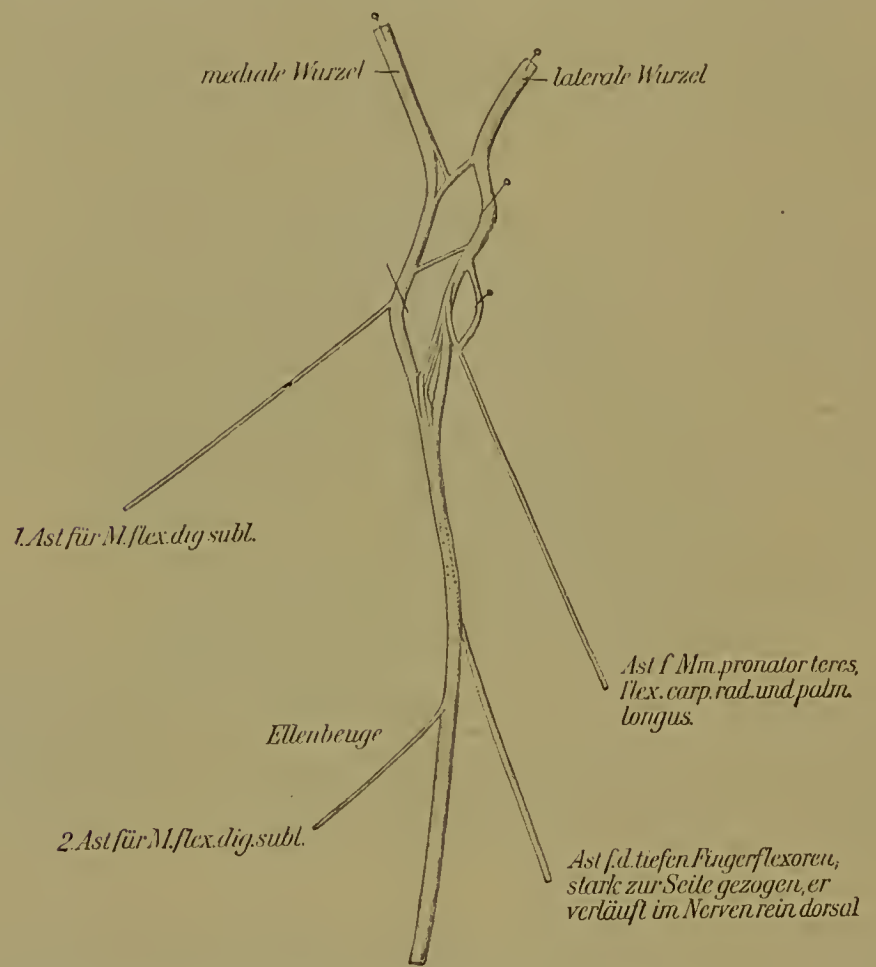


Fig. 14. Innerer Plexus des N. medianus. Nerv mit allen seinen Fasern losgelöst und auf eine Platte gesteckt. (Nach Stoffel.)

Tractus vestibulo-spinalis (*D*) zum spinalen Muskelkern (*K*) geleitet, zweitens durch die vestibulo-zerebellare Bahn (*VCl*) ins Zerebellum befördert und von diesem durch die zerebello-spinale Bahn der Vorderhornzelle (*K*) zugeführt, endlich wohl auch ins Großhirn — möglicherweise in den Schläfelappen — geleitet (*VCb*) und von hier durch das Türksche Bündel (*T*) ins Kleinhirn und von diesem wieder zur Vorderhornzelle befördert".

Ist dieses Koordinationssystem an einer Stelle gestört, so werden die Bewegungen ungeordnet, unzweckmäßig, sie erreichen ihr Ziel nicht auf dem kürzesten Wege, vergeuden unnütz Kraft, ja die Unordnung kann auf andere Muskelgruppen hemmend ausstrahlen.

Diese Koordinationsstörung bezeichnet man als **Ataxie** und zwar als sensorische, wenn die aus der Gefühlssphäre stammenden zentripetalen Impulse verändert sind und als zerebellare, wenn das hauptsächliche zentrale Koordinationszentrum, das Kleinhirn, erkrankt ist, so daß nunmehr im Koordinations-

apparat die Umschaltung und die zentrifugalen Erregungen nicht mehr dieselben sind.

Mit der motorischen Kraft hat die Ataxie nichts zu tun, ist jene geschwächt, so handelt es sich um ein eigenes Leiden.

Die Ataxie ist in schweren Fällen bei der Ausführung aktiver Bewegungen schnell zu erkennen; ist die Erkrankung im Beginn, lasse man feinere Bewegungen ausführen, z. B. den Kniehackenversuch (rechte Hacke auf linke Kniescheibe legen!), oder mit Fuß oder Finger Kreise in der Luft beschreiben oder man erschwere die Bewegung, indem man z. B. das Bein, das erhoben werden soll, mit der Hand zurückhält. Beim Rombergschen Versuch gerät der aufrecht stehende, manchmal schon der sitzende Körper in Schwanken, sobald die Augen geschlossen werden und somit die Kontrolle durch das Gesicht fehlt.

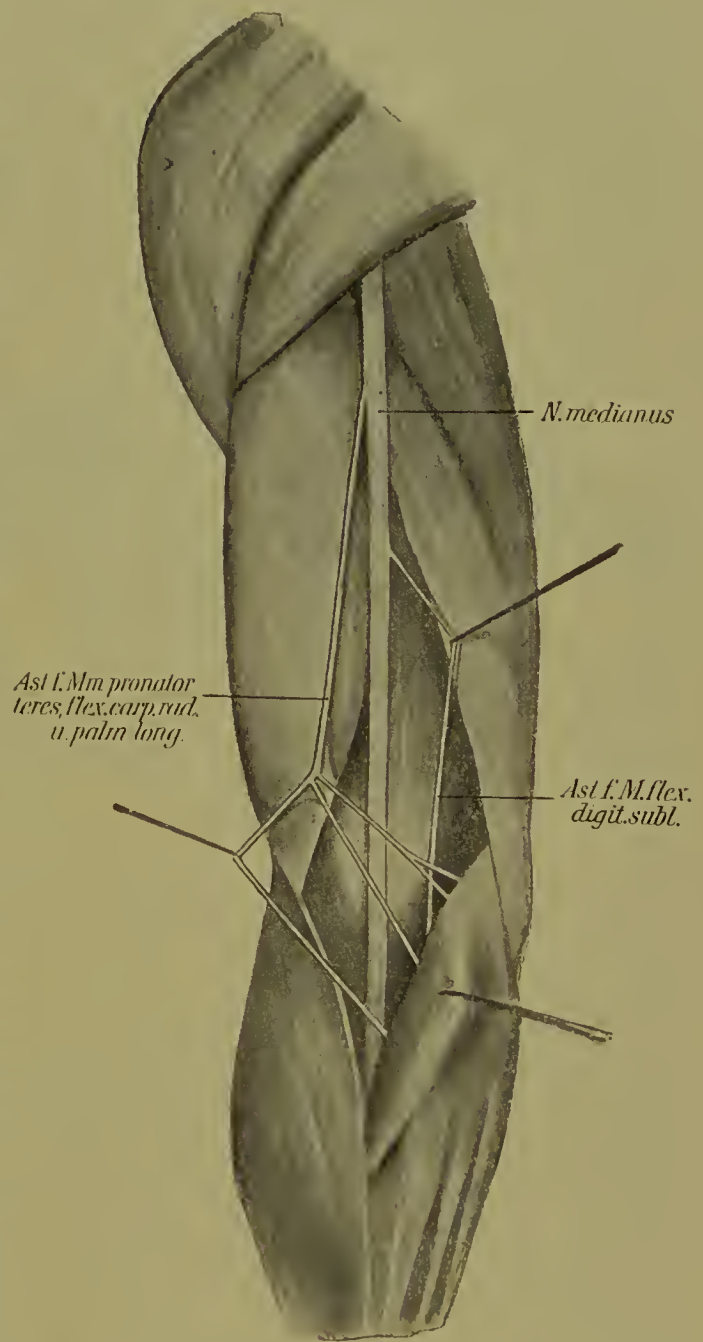


Fig. 15. N. medianus mit seinen Muskelästen, die bis zu ihrem Ursprung vom Hauptnerven losgelöst sind; bei der Operation findet man, daß sie sämtlich unterhalb des Condylus int. humeri aus dem Nerv austreten (Nach Stoffel).

**Die peripherischen Nerven** — von den Gehirnnerven abgesehen — entstehen durch Vereinigung der vorderen mit der hinteren Rückenmarkswurzel, nachdem sie gemeinsam durch das Intervertebralloch gelangt sind und der sensible Anteil das Ganglion intervertebrale hinter sich hat. Von hier ab verläuft der Nerv äußerlich als eine Einheit, während er sowohl sensible (aufsteigende) wie motorische (absteigende) Strombetten enthält. Der Querschnitt zeigt das Aussehen eines Kabels, neben Primärbündeln, die später noch weiter sich auffasern, liegen Sekundärbündel, die schon die Einheit darstellen, welche sich nur noch am Muskel teilt. Dazwischen liegt das Epineurium mit Fett und Gefäßen, um jedes Kabel das Perineurium. Die Nervenfaser selbst besteht aus dem Achsenzylinder (Züge feinster Fibrillen), der Mark- und Schwannschen Scheide.

Während die Mikroanatomie und die Physiologie des Nerven seit langem gut bekannt sind, hat erst die neuere Forschung über die innere anatomische Topo-

graphie, die für operative Eingriffe der Orthopäden das Wichtigste ist, Aufklärung gebracht.

Durch die Untersuchungen von Vianny-Spitzy wußten wir, daß die sensiblen und motorischen Kabel sich stets an der gleichen Stelle im Nervenstamm befinden. Stoffel hat das für alle Nerven neu bestätigt; z. B. findet man stets am Nervus medianus unterhalb der Mitte des Oberarmes nach innen hinten den Faserzug für den Pronator teres. Dieses topographische Gesetz ist von höchster Bedeutung für alle Operationen am Nerv. Ferner hat Stoffel gezeigt, daß die Selbständigkeit der einzelnen Nervenkabel, welche von den verschiedenen Muskeln kommend sich zu einem peripheren Nerven vereinigen, innerhalb des Stammes noch viel länger erhalten bleibt, als wir bisher angenommen haben, und daß die einzelnen Bahnen im Nervenstamm sich weit hinauf isolieren lassen. Der Nervenstamm ist also keine Einheit, in dem etwa gar nach älterer Ansicht die Elemente wechselseitig für einander eintreten können, sondern er ist die Summe der lose zusammengefaßten Nervi spinales. Da diese öfters durch Anastomosen verbunden sind, kann man geradezu von einem „inneren Plexus" der peripherischen Nerven sprechen. v. Mayersbach (Spitzy) hat durch experimentell erzeugte aufsteigende Degeneration gleiches nachgewiesen.

Fig. 16. Beispiel für Hypertonie bei einem Fall von spastischer Tetraplegie. Bei dem passiven Versuch, die Arme zu strecken und seitwärts zu heben, spannen sich biceps und pectoralis straff an; auch der r. Sternocleidomastoideus springt stark hervor.

Ferner hat die klinische Beobachtung und der regelmäßige Befund bei zahllosen Operationen bewiesen, daß selbst in der letzten Einheit des Nervenkabels wie es schließlich beispielsweise zum Flexor digitorum profundus zieht, die Elemente nicht wechselseitig für einander eintreten können, sondern daß jede Nervenfaser, die ein Muskelbündel versorgt, die direkte Fortsetzung des Axons einer Ganglienzelle im Vordermark ist. Ist diese Ganglienzelle vernichtet, so geht damit dieses Axon und folglich auch der von ihm versorgte Muskelanteil zugrunde, ohne daß eine benachbarte Nervenfaser seine motorische und trophische Funktion übernehmen könnte.

### Der gesunde Muskel

befindet sich in einem reflektorisch unterhaltenen Tonus, d. h. einem labilen Spannungszustand, der ungefähr die Mitte hält zwischen äußerster passiver Überdehnung und äußerster aktiver Zusammenziehung und jederzeit bereit ist, spielend hin- und herzuwechseln. Dieser Tonus kann krankhaft verändert sein, sowohl im Sinne der Steigerung (Hypertonie, Spasmus), als in dem der Minderung (Hypotonie, Atonie). Der Spasmus kennzeichnet u. a. sich durch Erhöhung der Sehnen- und Muskelreflexe und durch eine Erschwerung der passiven und aktiven Beweglichkeit, z. B. beim Versuch, die Beine selbst- oder hilfstätig zu spreizen; die Hypotonie durch Minderung oder Fortfall der Reflexe und eine sehr beträchtliche passive Überdehnungsfähigkeit. Mit der Atonie der Muskeln ist meist auch eine solche der Gelenkkapseln und Bänder verbunden,

so daß Bewegungsausschläge in den Gelenken von erstaunlicher Breite schmerzlos auszuführen sind.

Im Zusammenhang damit ist zu erwähnen der Ernährungszustand, das Volumen und die Mikrophysiologie und -pathologie des Muskels.

Durch Arbeit kann der Muskel, z. B. beim Athleten, gewaltig zunehmen, die einzelnen Fibrillen vermehren sich und werden massiger (Hypertrophie), wenn auch bekanntlich die sportlichen Höchstleistungen nicht der dickste Muskel, sondern der höchstgespannte Wille, der Elan, leistet. Völlige Ruhigstellung und Lähmung führen zur Atrophie, wobei die Fasern schmäler, die Kerne zahlreicher und deutlicher werden und das interstitielle Binde- und Fettgewebe wuchert. Ob bei der Lähmungsatrophie trophische Störungen mitsprechen, ist sehr zweifelhaft. Ich habe einmal bei einer Sehnenverpflanzung den zwar nicht ganz gesunden, aber immerhin gut roten und arbeitsfähigen Flexor digitorum communis durch das Spatium interosseum cruris auf den Fußrücken verpflanzt. Der Muskel ging weitreichende Verwachsungen ein und war nach 2 Jahren, wie sich bei Gelegenheit einer anderen Operation zeigte, distal von der Verwachsungsstelle vollständig fettig entartet, zweifellos nur infolge der völligen Ruhigstellung durch die Verwachsungen, denn der Lähmungszustand hatte sich nicht verändert.

Diese fettige Degeneration besteht sowohl in einer Umwandlung der kontraktilen Substanz in Fettkörnchen als auch in einer lipomatösen Entartung des Perimysium internum, das die Muskelfasern verdrängt (bes. bei Muskeldystrohie).

Fig. 17. Beispiel für Atonie der Muskeln und Gelenkbänder bei einem Fall von progressiver Muskeldystrophie. Diese für den Kranken völlig schmerzlose Verlagerung der Arme ist bei einem Gesunden unmöglich.

**Die Lähmungen,**

welche eine Beeinträchtigung der willkürlichen Bewegung mit sich bringen, werden nach verschiedenen Gesichtspunkten eingeteilt.

Eine völlige schlaffe Lähmung nennt man eine Paralyse, eine Schwächung, d. h. unvollständige Lähmung, eine Parese. Ist nur ein Glied oder nur ein Muskel betroffen, so spricht man von einer Monoplegie, die Lähmung einer Körperhälfte ist eine Hemiplegie, die beider Körperhälften oder z. B. beider Beine eine Paraplegie (Paraparese) oder noch besser Diplegie. Erstreckt sich die Krankheit auf alle vier Gliedmaßen, so nennt man das zweckmäßig Tetraplegie.

Die Lähmungsursache kann im Gehirn sitzen (zerebral) oder im Rückenmark (spinal) oder in beiden (zerebrospinal) oder in der Peripherie (peripher).

Von grundsätzlicher Bedeutung ist die Unterscheidung in spastische und schlaffe Lähmung. Erstere verbindet die Schädigung der motorischen Funktion mit einer Hypertonie (Spasmus), wobei der Muskel meist weder hypertrophisch noch atrophisch wird; die letztere betrifft nur die Beeinträchtigung der Kraftäußerung und ist stets mit Atrophie verbunden von den feinsten Anfängen bis zur fettigen Entartung.

Weshalb ist nun eine Lähmung einmal schlaff, einmal spastisch? Das hängt davon ab, ob die Ursache das primäre oder sekundäre motorische Neuron betroffen hat. Ist das letztere der Fall, so ist der Muskel von seinem motorischen Zentrum, der Ganglienzelle im Vorderhorn, abgeschnitten und kann nicht innerviert werden, er vermag sich nicht zusammenzuziehen, ist schlaff. Sitzt die Ursache im Bereich des primären Neurons, so tritt folgende Erscheinung auf: Zu-

sammen mit den Pyramidensträngen verlaufen von der Großhirnrinde die **inhibitorischen Fasern** (ihre Existenz wird von einzelnen Autoren [Rothmann] geleugnet), welche die Aufgabe haben, die in den motorischen Strängen zügellos und im Überschuß herabströmende Energie und ebenso die von der Peripherie herkommenden sensiblen auf das Vorderhorn übergehenden Reize aus-

Gesunder Muskel.

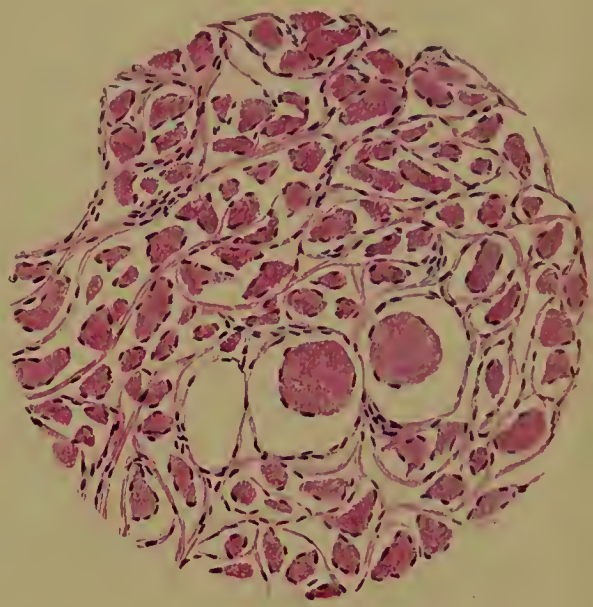

Muskelatrophie.

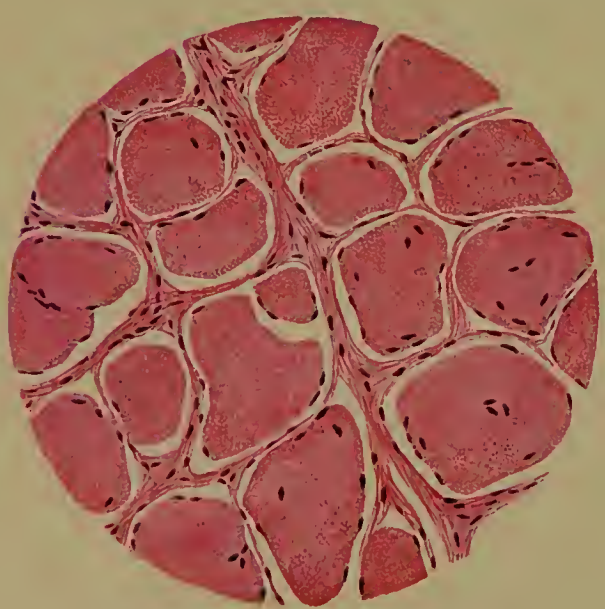

Muskelhypertrophie.

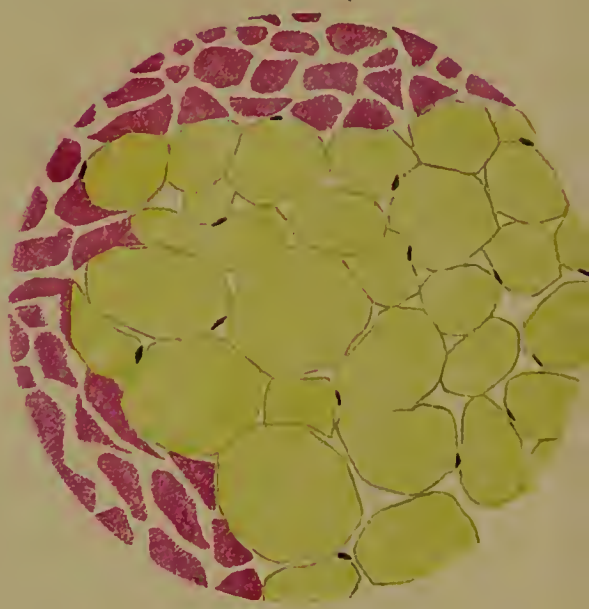

Fettige Degeneration.

Fig. 18. Mikroskopische Querschnitte durch gesunden und kranken Muskel. (Nach Oppenheim farbig dargestellt.) Erläuterung im Text.

zulöschen oder einzudämmen, auf das nötige Maß abzustimmen, ihre schrankenlose Einwirkung zu „behindern". Diese inhibitorischen Fasern sind nun leichter verletzlich als die motorischen Bahnen; trifft also beide die gleiche Schädigung, so wird das inhibitorische Moment stärker geschädigt als das motorische, das letztere

gewinnt also jetzt das Übergewicht, strömt „unbehinderter" als unter gesunden Verhältnissen herab und ruft folgerichtig in den Muskeln eine Hypertonie (Spasmus) hervor, die sich klinisch immer oder doch meistens in einem Überwiegen des spastischen über den Lähmungsanteil bemerkbar macht. Ebenso wird durch die nicht „behinderten" peripherogenen Reize das Grau übermäßig aufgeladen und die Entladung erfolgt in ausschweifender Weise schon auf geringfügige Anlässe hin (Reflexsteigerung, tonischer Muskelkrampf, unwillkürliche Mit- und Abwehrbewegungen) (Förster).

Sind alle Muskeln um ein Gelenk schlaff gelähmt, so bildet sich nicht selten ein Schlottergelenk heraus, an dessen Zustandekommen auch noch die Atrophie der

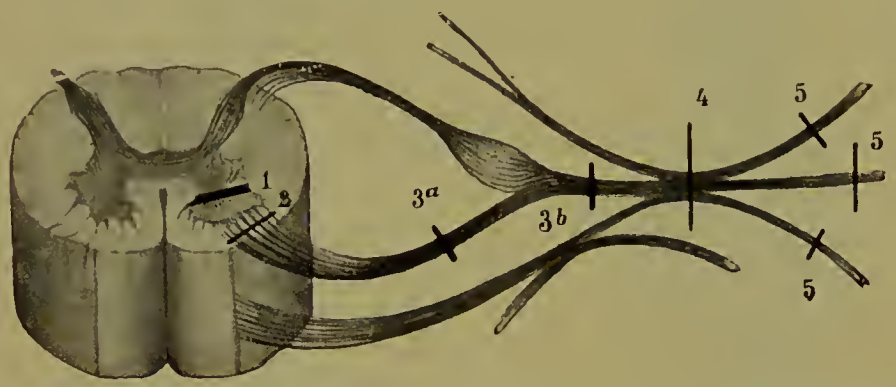


Fig. 19. Schema des Sitzes der Lähmungsursache: *1* Vorderhornerkrankung (z B. Poliomyelitis ant.). *2* intraspinale Wurzelläsion, *3* extraspinale Wurzelläsion: *a* rein motorisch, *b* motorisch und sensibel, *4* Plexuslähmung, *5* periphere Nervenlähmung. (Aus Seiffer Nervenkrankheiten.)

Kapsel und Bänder mitwirkt. Ist nur eine Gruppe der Synergisten gelähmt, so bilden sich bei schlaffen wie spastischen Lähmungen Dauerbeugestellungen heraus (**Kontrakturen**), weil die Beuger vonseiten der Strecker gar keinen oder nur geringen Widerstand finden. Sie können zu **Luxationen** und **Subluxationen** führen und erzeugen dadurch, daß die dauernd verkürzt gehaltenen Weichteile (Muskeln, Bänder, Faszien, Gefäße) schrumpfen, zuweilen die hochgradigsten Deformierungen. Doch ist das antagonistische Moment nicht die einzige Ursache für Kontrakturen, ebenso wichtig ist falsche Lagerung, Belastung durch Bettdecke oder Schrumpfungsvorgänge in der an sich motorisch kräftigeren Muskelgruppe. Man kann sagen, daß jedes Gelenk, dessen Muskelgleichgewicht gestört ist, über kurz oder lang in seiner Mechanik dadurch geschädigt wird, daß einseitig überwiegender Zug oder mangelnder Gegenzug den Kopf aus der Pfanne herushebelt. Schrumpfungen der verkürzten Weichteile halten das krankhafte Resultat fest und verschlechtern es weiter.

Im Gegensatz zu den Lähmungen als motorischen Ausfallserscheinungen stehen die **Krämpfe** in ihren verschiedenen Abarten als motorische Reizerscheinungen.

Die epileptischen Konvulsionen setzen sich aus klonischen (heftige, durch Pausen unterbrochene Muskelzusammenziehungen) und tonischen (längere Zeit bestehende ununterbrochene Dauerkontraktion) zusammen. Sie befallen, allgemein verbunden mit Bewußtseinsstörungen, den ganzen Körper oder beginnen regelmäßig mit bestimmten Muskelgruppen und überwiegen auf einer Seite (Jacksontypus, ausgehend von einem umschriebenen, häufig der Operation zugänglichen Rindenherd).

Zittern (Tremor) kommt bei den hier in Rede stehenden Erkrankungen selten vor (ausgenommen Neurasthenie und Hysterie), ebenso die fibrillären Zuckungen einzelner Muskelbündel.

Dagegen sind bei bestimmten spastischen Lähmungen überaus häufig die **choreatischen** und **athetotischen Bewegungen**, d. h. unwillkürliche, zwecklose, gleitende (selten stoßweise) Zusammenziehungen der Muskeln sowohl der Extremitäten, als des Rumpfes, als des Gesichtes (namentlich des Mundes) und der Zunge. Besonders befallen sind die Finger der Hemiplegiker, die in widersinnigen langsamen Bewegungen (z. B. Überstreckung und Spreizung der Finger bei Handbeugung) wie die Arme eines Polypen, nur schneller, ruhelos umherfahren.

Fig. 20. Fall von allgemeiner genuiner Athetose ohne nachweisbare spastische Symptome.

Der Sitz dieser Erkrankung ist in den automatischen Bewegungszentren des Thalamus opticus zu suchen, sei es, daß diese direkt oder reflektorisch oder infolge Erkrankung der ihnen zuströmenden sensiblen Faserzüge gereizt werden, sei es, daß sie bei Ausschaltung motorischer Rindenzentren eine Überselbständigkeit erlangen (Oppenheim).

Es gibt aber auch Fälle, wo jedes Symptom einer spastischen Lähmung fehlt, so daß eine idiopathische oder primitive Athetose angenommen werden muß.

Von gleichem klinischen Interesse sind die **Mitbewegungen**, d. h. die unwillkürliche Zusammenziehung von Muskeln, die mit den willkürlich betätigten in gar keinem Zusammenhang stehen. Z. B. wird die gesunde Hand geballt, wenn die spastisch gelähmte sich schließen will oder auch umgekehrt. Zuweilen bewirkt die Zusammenziehung der Unterarmmuskeln Mitbewegungen der Zehenstrecker derselben Seite. Am bekanntesten ist das Tibialisphänomen Strümpells, das ist die tonische Kontraktur des Tibialis anticus beim Versuch, den Oberschenkel des gleichen Beines zu beugen. Ja, es kann so weit gehen, daß alle Bewegungen beiderseitig und symmetrisch ausgeführt werden. Die Ursache liegt darin, daß der Versuch, gelähmte Muskeln in Bewegung zu setzen, ein Übermaß „unbehinderter" Energie frei macht, das in andere Myelomere ausstrahlt.

Der Ausfall bestimmter Muskeln oder ihre übertriebene Arbeitsleistung wirkt natürlich in bestimmender Weise auf **Haltung und Gangart** des Menschen ein. Von den zahllosen Gehstörungen bei Erkrankungen des Gehirns oder Rückenmarkes interessieren hier nur sehr wenige und verhältnismäßig einfache und typische Formen; deshalb ist ihre Darstellung in den besonderen Teil verlegt.

Im Gegensatz zu den überaus zahlreichen Bewegungsstörungen, mit welchen die „orthopädischen" Nervenkrankheiten einhergehen, kommen

### Gefühlsstörungen

bei den hier zu besprechenden Erkrankungen sehr viel seltener vor. Immerhin gehört die Prüfung der Sensibilität, der Tastempfindung und ähnlicher Gefühlsverrichtungen zur Untersuchung solcher Kranken und führt geradezu manchmal erst zur Diagnose (z. B. die Temperatursinnsstörung bei Syringomyelie), so daß eine kurze Besprechung des Wichtigsten an dieser Stelle geboten erscheint.

Die sensible Leitungsbahn von der Peripherie über mehrere Neurone bis zur Endstation in der Regio Rolandi ist oben beschrieben. Zur Gefühlsprüfung genügt ein feiner Pinsel, eine Nadel mit Spitze und Knopf, je ein Reagenzglas mit kaltem und heißem Wasser.

Erkrankungen dieses Zentrums führen so gut wie nie zur Anästhesie, wenn auch die motorische Störung aus dem gleichen Anlaß sehr beträchtlich ist, auch erholt sich das sensible Gebiet viel schneller als das motorische, weil dort schnell Ersatz durch benachbarte Nerven eintritt.

Bei der Untersuchung ist zu beachten, daß die Schmerzempfindung bei den einzelnen Menschen und hier wieder an den einzelnen Körperstellen verschieden ist. Ähnlich ist es mit dem Temperatursinn.

Goldscheider hat gefunden, daß die Haut besondere Sinnesnerven für Druck, Kälte und Wärme hat und daß ihnen bestimmte Druck-, Kälte- und Wärmepunkte entsprechen, die nicht gleichmäßig verteilt sind, so daß Unterschiede in der Empfindlichkeit je nach der Körpergegend bestehen.

Wichtig ist die Prüfung des Ortssinnes, d. h. der Fähigkeit, die Stelle eines zugefügten Reizes genau anzugeben.

Die Untersuchung der Sensibilität der tieferen Teile (Gelenke, Faszien, Muskeln) geschieht durch Prüfung der Empfindung des Kranken betreffs Wahr-

Fig. 21. Beispiel für Atrophie (des rechten Beins) bei poliomyelitischer Lähmung desselben.

Fig. 22. Beispiel für Atrophie (des rechten Arms) bei spastischer Hemiplegie mit geringer Beteiligung des Beins.

nehmung geringer Lageveränderungen oder hilfstätiger Bewegungen, die wir mit seinen Gliedern vornehmen. Bewegungen im Handgelenk nimmt der Gesunde schon wahr, wenn sie nur 0,3—0,4° betragen.

Der Kraftsinn (besser als die mehrere Empfindungen umfassende Bezeichnung Muskelsinn) befähigt zur Erkennung von Gewichtsunterschieden, die stereognostische Empfindung zur Angabe über die Form von Gegenständen. Mit einer Stimmgabel kann die meist mit Ataxie verbundene Störung in der Sensibilität der Knochen (bzw. der Beinhaut) festgestellt werden.

Besonders bedeutungsvoll aber sind die **trophischen** und mit ihnen immer verbundenen **vasomotorischen Störungen.**

Das hauptsächliche vasomotorische Zentrum liegt in der Medulla, andere in der motorischen Region des Großhirns und im Rückenmark (graue Substanz der Seitenhörner).

Von den zahlreichen sogenannten trophischen Störungen (Veränderungen der Haut und Nägel, Haarausfall, Geschwürsbildung usw.) interessieren hier die Schädigungen des Bewegungsapparates: Muskeln, Gelenke, Knochen.

Das Zugrundegehen eines Muskelbündels ist oben erörtert und durchsichtig; es hat die Zerstörung der zugehörigen Vorderhornganglienzelle zur Voraussetzung.

Ob aber auch für die sensiblen Nerven Ernährungszentren bestehen, ist noch nicht mit Sicherheit zu sagen. Trophische Störungen an Gelenken und Knochen kommen bei Erkrankungen der peripherischen Nerven, der Spinalganglien und des Rückenmarkes vor. Dabei spielen fraglos in entscheidender Weise die durch eine etwaige Lähmung bedingte Inaktivität mit, ferner die Anästhesie, welche durch Ausschaltung des Schmerzes die Einwirkung schädigender Verletzungen ermöglicht und begünstigt, und schließlich vasomotorische Einflüsse, d. h. unmittelbare Ernährungsänderungen.

Da aber die trophischen Veränstaltungen der Knochen und Gelenke nicht nur rückbildender, sondern, z. B. bei der Tabes, in hohem Maße neubildender Art sind, so muß, abgesehen von der vasomotorischen Störung, die ja auch Übernährung bedeuten kann, noch nach einer anderen Erklärung gesucht werden. Diese findet Oppenheim in einer krankhaften Steigerung der Tätigkeit der Spinalganglien, jener Organe, welche den Ursprung des primären sensiblen Neurons darstellen und so durchaus in Vergleich mit der motorischen Vorderhornzelle zu setzen sind. Diese können normalerweise nur arbeiten, wenn sie die ihnen von der Peripherie zuströmenden Reize ungestört nach dem Zentrum fortleiten können. Erkrankungen des Rückenmarkes, welche das Abströmen der sensiblen Reize aus dem ersten sensiblen Neuron in das zweite verhindern, wirken wie ein eingeschalteter Widerstand in einer elektrischen Leitung, häufen die Reize in den Spinalganglien an, so daß deren Zellen ihre Ernährungsbeeinflussung krankhaft umstimmen und krankhaft trophische Vorgänge in der Peripherie auslösen.

Die zu dieser Einleitung gehörige Elektrodiagnostik und -therapie ist an anderer Stelle abgehandelt.

**Literatur.**

Lehrbücher und zusammenfassende Monographien, die bei den einzelnen Abschnitten nicht immer wieder aufgezählt werden.

Bethe, Allgemeine Anatomie und Physiologie des Nervensystems. Leipzig 1903 Thieme.

Bruns, Cramer, Ziehen, Handbuch der Nervenkrankheiten im Kindesalter. Berlin 1912. Karger.

Förster, O., Die Physiologie und Pathologie der Koordination. Jena 1902. Fischer.

Fürnrohr, Die Röntgenstrahlen im Dienste der Neurologie. Berlin 1906. Karger.

Handbuch der Neurologie von Lewandowsky. Berlin 1911. Springer.

Helbing, Die Orthopädie und Nervenkrankheiten. Fortschritte der Deutschen Klinik, Bd. II, S. 591.

Hoffa, Die Orthopädie im Dienste der Nervenheilkunde. Mitteilungen aus den Grenzgebieten der Medizin und Chirurgie, Bd. V. Als Monographie bei Fischer, Jena 1900.

Jakob, Atlas des gesunden und kranken Nervensystems. München. Lehmann.

Knoblauch, Klinik und Atlas der chronischen Krankheiten des Zentralnervensystems. Berlin 1909. Springer.

Lange und Spitzy, Chirurgische Eingriffe bei Erkrankungen neurogenen Ursprungs in Handbuch der Kinderheilkunde von Pfaundler und Schloßmann, Bd. V, 5. Abschnitt. Leipzig 1910. Vogel.

Lorenz und Saxl, Die Orthopädie in der inneren Medizin. Supplement zu Nothnagels Spezielle Pathologie und Therapie. Wien-Leipzig 1911. Hölder.

Luciani, Physiologie des Menschen, Bd. III. Jena 1907. Fischer.

Oppenheim, Lehrbuch der Nervenkrankheiten. 5. Aufl.

Pentzold und Stintzing, Handbuch der Therapie innerer Krankheiten, Bd. V (Nervenkrankheiten), Bd. VI (Gehirnkrankheiten). Jena 1903. Fischer.

Rothmann, Normale und pathologische Physiologie des Rückenmarks in Lehrbuch der Nervenkrankheiten von Curschmann. Berlin bei Springer.

Seiffer, Atlas und Grundriß der allgemeinen Diagnostik und Therapie der Nervenkrankheiten. München. Lehmann.

Stoffel, Zum Bau und zur Chirurgie der peripheren Nerven. XI. Kongreß der Deutschen Gesellsch. f. orth. Chir. 1912.

Strümpel, Lehrbuch der speziellen Pathologie und Therapie, Bd. II, 16. Aufl.

Zappert, Organische Erkrankungen des Nervensystems in Pfaundler und Schloßmann, Handbuch der Kinderheilkunde, Bd. IV, 2. Aufl. Leipzig. C. W. Vogel

## Erkrankungen des Gehirns.

### Die spastischen Lähmungen der Kinder.

Das Wesen dieser Erkrankungen ist die Vereinigung dreier Symptome: des Krampfes (Spasmus), der Lähmung und der ungewoll

ten Bewegungen (Chorea, Athetose). Diese drei können in den denkbar größten Graduunterschieden und mannigfachsten Abwandelungen miteinander gemischt sein, so daß eine Überfülle von Krankheitsbildern zustande kommt. Der wechselnde klinische Eindruck, die veränderliche, häufig noch umstrittene Krankheitsursache und schließlich auch der anatomische Befund sind die Veranlassung dafür gewesen, daß von den Autoren je nach ihrem Standpunkt im Laufe der Jahre eine erhebliche Zahl von Namen eingeführt wurden; sie sollen weiter unten an geeigneter Stelle genannt werden.

Für den Orthopäden, der hier im allgemeinen unabhängig von ätiologischer oder anatomischer Diagnose, dieselbe Therapie anwendet, ist es das beste, er hält sich an das klinische Bild und teilt es demgemäß ein in: Hemiplegien und Diplegien, wie das auch schon Freud getan hat, dessen Unterabteilungen gleichfalls mit erwähnt werden sollen.

## Ursache und Anatomie.

Keine der beiden Gruppen hat Ursachen oder anatomische Befunde oder Lokalisationen innerhalb des Nervensystems, die nur ihr allein zukommen, wenn auch im allgemeinen die Hemiplegie häufiger postnatal entstanden ist als die Diplegie, die meistens angeboren oder bei der Geburt erworben ist. Im Gehirn beherrscht das Gefäßsystem die Sachlage (Charcot), daher ist das primäre Embolie, Thrombose, hämorrhagische Diathese, traumatische Hämorrhagie; alles andere ist fast immer sekundär.

Sachs unterscheidet angeborene, in der Geburt entstandene und erworbene Ursachen. Diese Einteilung verschafft am leichtesten Klarheit und Übersicht.

1. Angeborene Ursache ist die Porenzephalie, d. h. ein Substanzverlust der Hirnrinde, der „meist trichterförmig“ verschieden tief reichen und von wechselnder Größe sein kann, ferner eine Entwicklungshemmung der Pyramidenbahn, schließlich eine Störung der Hirnrindenentwicklung (Mikrogyrie, Aplasie der Windungen, Agenesis corticalis), die zuweilen sich über das ganze Gehirn ausbreitet.
2. Eine schwere Entbindung oder Asphyxie des Kindes kann zu Blutungen in die Hirnhäute, seltener in die Hirnsubstanz, führen, deren späteres anatomisches Endergebnis Sklerose der Meningen und der Hirnrinde, z. T. in weiten Partieen, ist, Bildung von Cysten an Stelle von Blutergüssen — der angeborenen Porenzephalie in Aussehen und Wirkung gleichzustellen, beide sind anatomisch mit völliger Sicherheit nicht zu unterscheiden — und Atrophie der betroffenen Teile.
3. Erworbene Formen: Blutungen der Meningen, seltener der Hirnsubstanz, Thrombosenbildung oder Embolie, beide mit dem Ergebnis der Absperrung der Blutgefäße für einen bestimmten Bezirk. Die anatomischen Ausgänge sind wiederum Atrophie, Cysten, diffuse und lobäre Sklerose. Ferner stellen sich erworben ein Meningitis chronica, Hydrozephalus (selten allein) und die primäre Enzephalitis, d. h. eine akute Entzündung der grauen Rinde, die Strümpell in nahe Beziehung zu der das Rückenmarksgrau schädigenden Poliomyelitis setzt und Polioenzephalitis nennt.

Die spastische Diplegie findet ihre Ursachen meist unter 1 und 2, die Hemiplegie meist unter 3, doch gibt es auch erworbene Diplegien, z. B. aus infektiöser Ursache und Hemiplegien, die angeboren oder intra partum entstanden sind.

Es ist einleuchtend, daß solche Schädigungen der motorischen Bahnen von Beeinträchtigung der Bewegungen gefolgt sein müssen; natürlich ist es gleichgültig, an welcher Stelle der motorischen Bahn die Hemmung stattfindet. Meistens sitzen, auch bei der Hemiplegie, die Herde im Großhirn, wobei sie sich nicht immer auf einen kleinen Bezirk der Oberfläche beschränken, sondern sich nach Fläche und Tiefe ausbreiten, ja einen ganzen Hirnlappen oder selbst eine Hirnhälfte befallen können und häufig sogar symmetrisch sind. Doch sind in seltenen Fällen auch Herde im Thalamus opticus, im Hirnschenkel, in der Capsula interna und im Halsmark gefunden worden. Immerhin ist der Sitz des Leidens fast immer ein zerebraler, so daß man, wenn auch die Hemiplegie vielfache Beziehungen zu spinalen Erkrankungen zeigt, im allgemeinen von zerebralen Kinderlähmungen sprechen kann, die dann immer spastisch sind, im Gegensatz zu spinalen.

Für die Entstehung angeborener Ursachen werden beschuldigt: Verletzung der schwangeren Gebärmutter, Schreck der Schwangeren, Syphilis der Eltern (syphilitische Endarteriitis des Kindes mit Thrombose), Vererbung ist selten; ich habe einmal Mutter und Tochter gesehen, die beide spastische Diplegien hatten, die Mutter schwerer und mit Athetose verbunden.

Von praktisch sehr wesentlicher Bedeutung sind die Verletzungen bei der Geburt infolge engen Beckens (Erstgeborene sind häufiger befallen als ihre jüngeren Geschwister), schwere Entwicklung des Kopfes (die Zange selbst scheint nicht so viel Schaden anzurichten als die anderen Momente), extrauterine Schwangerschaften, Zwillingsgeburten, Steißlage, Vorfall der Nabelschnur, Frühgeburt.

Für die erworbenen Fälle sind die häufigste Ursache die Infektionskrankheiten, in deren Reihe keine fehlt. Der Transport geschieht auf dem Blutwege.

Doch ist manchmal ein prädisponierendes Moment die Veranlassung, daß die Infektionskrankheiten ihre Schädigung entfalten, indem das Virus die schwächste Stelle des Gehirns befällt (Alkoholismus, Lues, Phthisis, Psychoneurose der Eltern) und hier eine erste Schädigung setzt oder einen schon bestehenden Herd verschlechtert; Neurath fand nach Scharlach eine Hirnsklerose, die bei der mikroskopischen Untersuchung als aus einer frühen Epoche des Fötallebens stammend sich erwies. Beim Keuchhusten treten Hämorrhagien auf, wie beim Erwachsenen Apoplexien.

Zweifellos kommen aber auch ohne Infektionskrankheit infektiöse, nichteiterige Gehirnentzündungen vor mit den erwähnten Folgezuständen (Strümpell, Marie, Vizioli). Verletzungen des kindlichen Schädels ergeben dieselben Zustände wie in der Geburt, Blutungen und Porenzephalien.

Das Wesentliche und Unterschiedliche gegenüber der Hemiplegie der Erwachsenen liegt darin, daß hier die Schädigungen ein werdendes Nervensystem befallen und die Entwicklung der Pyramidenbahnen und ihre Markreifung beeinträchtigen. Ein mikroskopisches Präparat Oppenheims zeigt z. B., daß die Pyramidenzellen eines mikrogyrischen Gehirns im Vergleich zu gesunden viel kleiner und verkümmerter sind.

### Klinischer Befund und Diagnose.

Freud unterscheidet in seiner an Gründlichkeit bisher nicht überbotenen Monographie

1. die hemiplegische Zerebrallähmung — dazu die hemiplegische Chorea;
2. die diplegische Zerebrallähmung mit folgenden typischen Bildern: a) die allgemeine Starre (Littles disease), b) die paraplegische Starre (Tabes spastica),

c) die paraplegische Lähmung oder spastische Paraplegie, d) die bilaterale Hemiplegie (spastische Diplegie), e) die allgemeine Chorea, f) die bilaterale Athetose.

Da dieses Buch auf die Schilderung der orthopädischen Behandlung abzielt, kann es nicht seine Aufgabe sein, diese vielen typischen Bilder zu schildern, zumal stets die Einschränkung gemacht werden muß, daß nur sehr selten das Bild rein ist, sondern daß unzählige Übergänge die scharfen Grenzen verwischen.

## I. Die spastische infantile Hemiplegie.

Die Krankheit wurde zuerst in Frankreich von Cazauvielh 1827, in Deutschland von Henoch 1842 beschrieben.

Sie ist meist nicht angeboren, sondern entsteht intra partum (Zwillinge, Erstgeborene) oder in den ersten Lebensjahren. Ist die spastische Lähmung sehr hochgradig, so wird sie schon bald nach der Geburt bemerkt, manchmal erst, wenn die Kinder anfangen zu gehen. Zuweilen ist die Lähmung plötzlich ohne erkennbare vorhergehende Erkrankung da, in anderen Fällen tritt sie genau unter demselben Bilde auf, wie die Poliomyelitis: Plötzliches hohes Fieber, Schüttelfrost, Benommenheit, Delirien, Erbrechen, allgemeine oder halbseitige Krämpfe. Während dieser einen Tag bis mehrere Wochen dauernden Einleitungszeit ist eine Diagnose nicht möglich. Mit dem Nachlassen der Allgemeinsymptome wird die Halbseitenlähmung in Arm, Bein, Fazialis, Hypoglossus (wie beim Erwachsenen) bemerkbar, die anfangs schlaff ist und bald spastisch wird.

Die Lähmung kann sich in Schüben wiederholen, sie kann sich bessern, zuweilen ganz verschwinden. Geschlecht und Vererbung sind ohne Bedeutung, nach dem 3. Lebensjahr wird die Krankheit immer seltener und nimmt mehr den choreatischen Charakter an, das Alter des Krankheitsbeginns hat keinen Einfluß auf die Schwere des Verlaufes, wahrscheinlich kommt in jedem Alter die spastische infantile Hemiplegie vor. Eine Bevorzugung einer Körperhälfte besteht nicht.

Typisch und charakteristisch für die Hemiplegie im Gegensatz zur Diplegie ist, daß bei der Halbseitenlähmung stets der Arm schlechter ist als das Bein und daß die Lähmung im Verhältnis zur Starre immer deutlich erkennbar bleibt.

Die Muskeln der gelähmten Seite befinden sich in einem mehr oder weniger ausgesprochenen Zustand der Starre, der nicht in allem gleichmäßig zu sein braucht und sich meist schon der Betastung durch ein Gefühl der Härte bemerkbar macht; ja zuweilen tritt der Spasmus erst ein, wenn Bewegungen aktiv oder passiv eingeleitet werden.

Entsprechend der Hypertonie der Muskeln findet sich ein Widerstand bei hilfstätigen Gelenkbewegungen und eine Steigerung der Reflexe (Kniephänomen, Babinski, Oppenheim, Fußclonus, Achillesreflex, Radius- und Trizepsreflex).

Die Sensibilität ist nicht verändert, selten hypästhetisch. Häufig besteht Schielen, selten Hemianopsie.

Alle Hemiplegiker lernen gehen. Betrachtet man ein solches Kind im Stehen, so ist folgende Haltung typisch: Der Körper benutzt das gesunde Bein als Standbein, die kranke Beckenseite ist etwas gehoben, das gelähmte Bein leicht adduziert, innenrotiert, flektiert, das Knie etwas gebeugt, der Fuß supiniert, plantarflektiert. Die kranke Schulter wird leicht erhoben, der Oberarm an den Rumpf gepreßt und

innenrotiert gehalten, der Ellbogen rechtwinklig gebeugt, der Unterarm proniert, die Hand gebeugt mit zusammengedrückten Fingerspitzen und eingeschlagenen Daumen (Pfötchenstellung). Auch im Gesicht sieht man zuweilen eine Verzerrung der krankhaften Hälfte, wenn schon nicht in der Ruhe, so doch beim Sprechen, Lachen oder Weinen.

Der Gang ist spastisch-paretisch-ataktisch, letzteres im Gegensatz zum Gange des erwachsenen Hemiplegikers. Die Bewegungen in Fuß- und Hüftgelenk des gelähmten Beines erfolgen nur in ganz kleinem Ausschlag, so daß es praktisch so gut wie versteift ist. Deshalb wird das Becken um das gesunde Hüftgelenk als Drehpunkt ge-

Fig. 23. Typische Haltung eines Hemiplegikers.

Fig. 24. Verzerrung der rechten Gesichtshälfte und des Mundes eines Hemiplegikers mit Athetose beim Lachen.

hoben und in der Horizontalen gedreht, so daß ein watschelndes Stolpern entsteht, häufig mit Schleifen und Nachziehen der hängenden Fußspitze.

Der Arm wird immer nur mit rechtwinklig gebeugtem Ellbogen gebraucht.

Die aktive Beweglichkeit schwankt in breiten Grenzen. Manchmal können sämtliche Bewegungen im Bein und Arm völlig frei ausgeführt werden, nur an der Verlangsamung und gewissen Hemmungen erkennt man die Krankheit. In anderen Fällen ist von aktiver Beweglichkeit überhaupt nicht mehr die Rede, die Gliedmaßen und insbesondere Arm und Hand sind steif, wie die Stöcke und können selbst hilfstätig manchmal nur wenig oder, besonders die Supination, auch gar nicht betätigt werden.

Über das Wesen dieser Kontrakturen wird in der Klinik der Diplegien das Nötige gesagt werden.

Charakteristisch für die Hemiplegie, wenn auch bei der Diplegie beobachtet, sind die Zwangshaltungen. Während jetzt der Arm in Streckung gehalten wird, ohne daß der Kranke ihn beugen könnte, geht er nach einer Viertelstunde oder einem halben Tage in Beugestellung über, nachdem der Spasmus

der Strecker langsam nachgelassen hat und in die Beuger übergegangen ist. In nahem Zusammenhang damit stehen die unwillkürlichen Bewegungen: die Hand, die willkürlich nicht gestreckt werden kann, tut dies unwillkürlich, wenn die Finger willkürlich gebeugt werden — der Spitzfuß, der willkürlich nicht dorsal flektiert werden kann, geht in diese Stellung unwillkürlich über beim willkürlichen Versuch, das Knie zu beugen.

Zu diesen Zwangsbewegungen gehört auch das Intentionszittern und die Athetose.

Fig. 25. Allgemeine Athetose auf der Basis einer nur ganz geringe Symptome bietenden Hemiplegie.

Am Bein ist die **Athetose** selten ausgeprägt, hier bestehen eher ataktische Erscheinungen; am Arm spielt sie sich meist in den Fingern und im Handgelenk ab, während Unter- und Oberarm meist sich ruhig verhalten. Athetose und Spasmus stehen häufig im umgekehrten Verhältnis zueinander, je schwächer die eine, desto stärker der andere. In anderen Fällen, wo der Spasmus nur ganz gering oder gar nicht bemerkbar ist und höchstens noch eine gewisse Muskelschwäche der Hand beim Druck festzustellen ist, kann die Athetose das einzige Symptom der Erkrankung sein (Hemiathetose). Und als solches kann sie in den verschiedensten Stärkegraden auftreten, von leichter Unbeholfenheit der Finger beim Versuch, feine Arbeit zu machen, bis zu den schwersten Formen unaufhörlicher wurmförmiger Bewegungen der Finger- und Handbeugemuskeln, die ruhelos arbeiten, im Affekt sich steigern, zu Hypertrophie der Muskulatur führen und selbst während der Nacht sich fortsetzen und den Kranken aus dem Schlafe erwecken. Selten ist bei der Athetose die überwiegende Beteiligung der Schulter- und Ellbogenmuskulatur. Dann hat der Arm die Neigung, sich bis zum äußersten zu strecken und sich nach außen zu drehen, so daß die Kranken gezwungen sind, ihn festzuhalten, wenn er mit wegwerfender lächerlicher Geste plötzlich in die Luft fährt (s. Fig. 36), oder ihn auf den Rücken zu legen. Hat die Hemiathetose auch das Gesicht mit befallen, so bietet dieses meist nur bei Erregung, manchmal auch in völliger Ruhe, eine zwischen einseitigem Grinsen, Weinen, Lachen, Verwunderung hin und her gezerrte Mimik; ja auch die Zunge kann mit hineinbezogen werden und zu Sprachstörungen, klossigem Sprechen, Lispeln Veranlassung geben.

Der andauernde Kontrakturzustand der Muskulatur und die ungewollten Bewegungen der Athetose sind Veranlassung dafür, daß die Gelenke überstreckt werden, z. B. die Finger; sie können aber die Gelenkkapseln auch so stark lockern, daß Subluxation schwerer Form eintreten (Finger, Knie, Hüfte).

Jeder kindliche Hemiplegiker steht dauernd unter der Gefahr des epileptischen Anfalles, wenn auch das Intervall zwischen Krankheitsbeginn und erstem Anfall zwischen 2 und 32 Jahren schwankt. Meist tritt diese Epilepsie, die sich nach einem Durchschnitt von 16 Statistiken bei Stern in 52 % aller Fälle von spastischen Lähmungen einstellt, nicht so brutal auf wie die genuine; im fünften Jahrzehnt soll sie verschwinden.

Die Intelligenz kann völlig erhalten bleiben und alle Grade des Schwachsinns zeigen bis zur tierischen Idiotie. Sehr häufig ist der Schwachsinn, den man dem stupiden Gesicht mit den schielenden ausdruckslosen Augen, dem geöffneten, speichelnden Munde, der gurgelnden Sprache, der ganzen schlaffen Körperhaltung ohne weiteres anzusehen meint, nur scheinbar und ein Ausdruck des Mangels an Bildungsgelegenheit. In der anregenden Gesellschaft vieler Kinder, unter sorgsamer pädagogischer Anleitung und nicht zuletzt durch das Moment der Heilung, der Fähigkeit und Freude, selbst zu gehen, der Möglichkeit, eine Masse neuer Ein-

Fig. 26. Typische Phase aus den Bewegungen einer athetotisch-hemiplegischen Hand. Deutlich ist die Unfähigkeit, den Daumen zu abduzieren.

Fig. 27. Hemiplegische Hand. Die Mittelgelenke der Finger befinden sich in dauernder Überstreckung, die Endgelenke in dauernder leichter Beugung. Der Daumen ist adduziert.

drücke selbst zu sammeln — alles Dinge, die meist nur Anstaltspflege bietet —, wachen solche Kinder auf und entwickeln sich geistig ganz oder nahezu normal.

Im Laufe des Wachstums treten stets trophische Störungen auf, teils infolge direkter Schädigung der trophischen Zentren, teils auf Inaktivität beruhend. Diese Wachstumsstörungen betreffen sowohl Knochen (Schädel, beide Glieder, Becken) als Weichteile und sind bei größeren Kindern ohne weiteres erkennbar. Am Arm ist der Oberarm stärker befallen als der Unterarm, an diesem die Ulna stärker als der Radius; manchmal ist die Wachstumsstörung das einzige oder hervorragendste Symptom.

## II. Die spastische infantile Diplegie.

(Spastische Paraparese, Tetraplegie, Littlesche Krankheit.)

Im Jahre 1853 beschrieb Little eine Erkrankung, bei der alle vier Extremitäten, überwiegend die Beine, im Zustande tonischer Starre sich befinden, als sei das Kind „aus einem Stück".

Diese Form der spastischen Lähmung, bei der das Moment der Starre so in den Vordergrund tritt, daß die Lähmungskomponente übersehen wird, und bei der zwar alle vier Gliedmaßen beteiligt sind (also Tetraplegie), aber die Arme weniger, darf also allein den Namen Littlesche Krankheit beanspruchen. Es ist nötig, das ausdrücklich hervorzuheben, weil sich vielfach der verwerfliche Gebrauch eingeführt hat, alles was bei Kindern spastisch ist, ja selbst die Hemiplegie, als „Little" zu bezeichnen. Das kardinale klinische Symptom gegenüber der Hemiplegie ist also das Überwiegen der Beine, gegenüber den Armen und der Starre gegenüber der Lähmung.

Es ist Freuds Verdienst, daß er die Symptome Littles wieder neu betont und zu Ehren gebracht hat.

Sind beide Arme frei geblieben und nur die Beine betroffen, so kann man von spastischer Paraparese oder Paraplegie sprechen. Tritt besonders das Moment grober Muskellähmung mit Kontrakturen und Atrophien in den Vordergrund, so wird die Bezeichnung bilaterale spastische Hemiplegie angewandt. Dieser Name scheint mir aber am passendsten für diejenigen seltenen Fälle zu sein, die als Little superior beschrieben sind und die eine Tetraplegie mit überwiegender Beteiligung der Arme darstellen. Ich habe solcher Fälle bisher drei beobachtet.

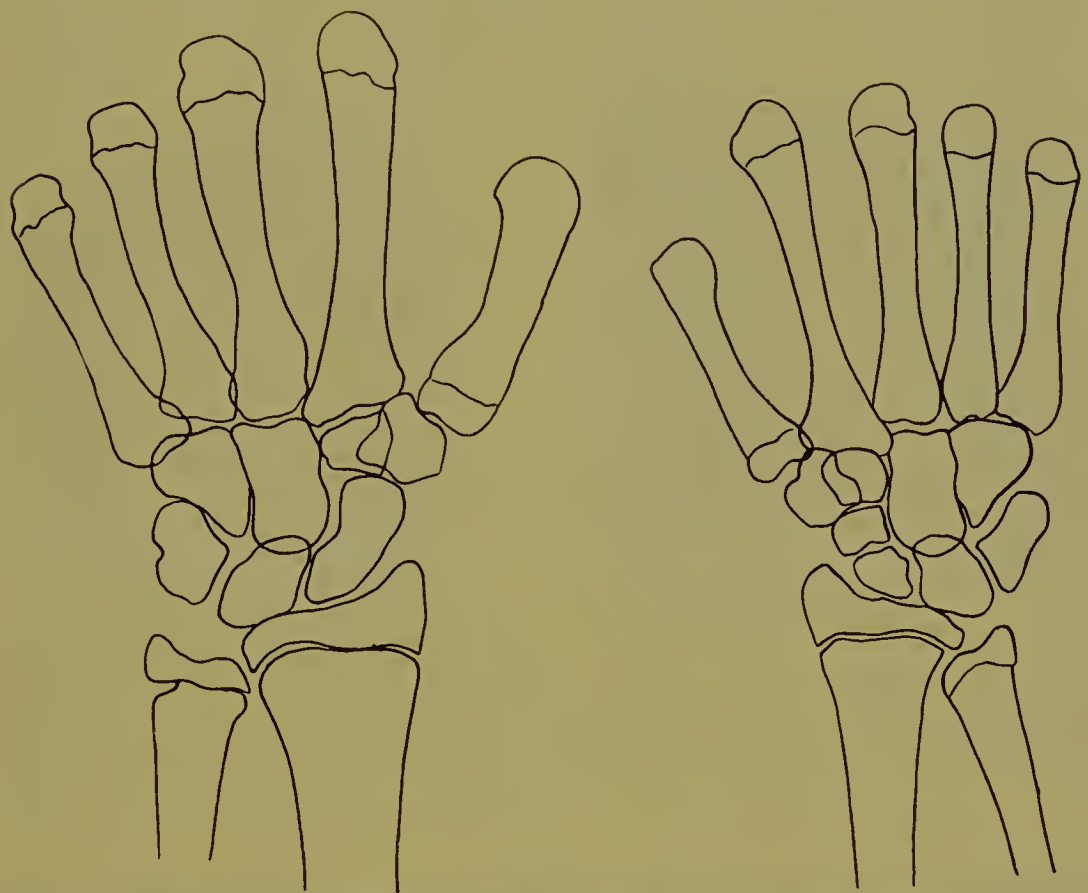

Fig. 28. Zurückbleiben des Wachstums einer kindlichen hemiplegischen Hand gegenüber der gesunden. Röntgenpause.

Nach der Ätiologie und pathologischen Anatomie sind die Freudschen Bilder mit scharfen Grenzen nicht zu unterscheiden — gemeinsam ist allen Diplegien, daß sie seltener postnatal als pränatal und intra partum entstanden sind — (s. die Einteilungen von Sachs auf S. 333): Als „Littlesche Momente" gelten insbesondere Frühgeburt, Schwergeburt, asphyktische Geburt. Familiäres Auftreten ist selten. Sachs hat 19 Fälle in 10 Familien gesammelt, Jacobsohn drei Geschwister mit Little beobachtet. Doch gibt es auch eine doppelseitige infektiöse Enzephalitis, die ebenso wie die einseitige in den ersten Lebensjahren erworben wird.

Der gewöhnliche Durchschnittstyp des Little ist folgender: Ein blasses unterernährtes Kind, schielend, mit kleinem Schädel, stumpfem Gesichtsausdruck. Die Beine sind fest aneinander gepreßt, aktiv gar nicht, passiv nur mäßig zu spreizen, die Hüftgelenke sind leicht gebeugt, die Beine innenrotiert, die Knie gebeugt und aneinander gelegt, die Füße in supinierter Spitzfußstellung. Die Arme können in

allen Gelenken mühsam selbsttätig bewegt werden, bieten der hilfstätigen Bewegung kein erhebliches Hindernis. In der Ruhe werden sie im Ellbogen gebeugt gehalten, der Unterarm proniert, die Hände in Mittelstellung oder leicht gebeugt.

Ein solches Kind kann meist sitzen, wenn man es in einen Stuhl setzt, kann mit aneinander gepreßten Beinen stehen und auch, meist mit Unterstützung, auf den Zehen, die am Boden kleben und überall anstoßen, etwas trippeln. Dabei wird der Rumpf leicht vornüber geneigt, als wolle er stürzen, nicht weil er versteift ist, sondern weil die mäßige Flexionskontraktur des Ileopsoas nicht von den Hüftstreckern überwunden wird. Die Beine werden beim Gehen als ein Ganzes benutzt,

Fig. 29. Beispiel für die passive Überstreckbarkeit einer hemiplegisch-athetotischen Hand infolge Überdehnung der Gelenkkapseln durch die ruhelosen Zwangsbewegungen.

Fig. 30. Schwerer Fall von spastischer Tetraplegie mit überwiegender Beteiligung der Arme, die in allen Gelenken kontrakturiert sind. Selten ist die hier bestehende schwere Handgelenkskontraktur (s. denselben Fall in Fig. 16).

indem das Becken abwechselnd gehoben wird oder das Gangbein durch die zugehörige Beckenhälfte vorgeschoben wird.

Von diesem Mitteltyp gibt es nun alle Stufen der Steigerung und Minderung bis zu den Extremen.

In den schwersten Fällen sind die Kinder wirklich wie aus einem Stück, steif wie ein Stock. Der Adduktionsspasmus ist so hochgradig, daß die Beine sich kreuzen und jedes Stehen oder Gehen unmöglich machen, die Knie und Fußgelenke sind nahezu unbeweglich auch für passive Bewegung, das Hüftgelenk steht in leichter Flexion so festgemauert, daß selbst das Sitzen auf der Stuhlkante und mit Unterstützung unmöglich ist und daß die Beine, wenn man das Kind hinlegt, wie Besenstiele halbschräg in die Luft starren, ohne die Unterlage zu berühren. Hebt man ein solches liegendes Kind an den Fersen hoch, so beugen sich nicht die Hüftgelenke, sondern der Rumpf wird bis zum Kopf mit erhoben, als sei er in der Hüfte mit den Oberschenkeln ankylotisch verbunden. Ob in dem Krankheitsbilde noch eine Lähmung steckt, ist überhaupt nicht zu erkennen, die absolute Starre steht ausschließlich im Vordergrunde.

Auch die Rumpfmuskulatur ist starr, so daß die Wirbelsäule ihre physiologischen Krümmungen verloren hat — z. T. auch, weil sie noch gar nicht aufrecht getragen wurde — und nur geringe Beweglichkeit aufweist; zuweilen ist auch die Nackenmuskulatur spastisch, so daß der Kopf besonders im Affekt, sich hintenüberbeugt. Die Arme sind selbst in schweren Fällen immerhin noch aktiv in mäßigen Grenzen beweglich, doch gibt es auch Fälle, wo sie starr an den Thorax gepreßt sind und Ellbogen und Hände in spitzwinkliger Flexion unbeweglich feststehen (s. Fig. 30).

Fig. 31. Kind mit schwerem Little. Die Beine sind gekreuzt, jede Bewegung unmöglich. Beachtenswert ist der Gesichtsausdruck und das Schielen.

Fig. 32. Hochgradige Starre sämtlicher Muskeln an Rumpf und Gliedern.

Andererseits kann das Leiden unbemerkt in die Grenzen des normalen übergehen, dann sind die Arme und der Rumpf ganz frei, in den Beinen eine leichte schleppende Trägheit. Ja zuweilen ist der ganze Rest der Erkrankung nur eine mäßige doppelseitige Spitzfußhaltung, die die Kinder veranlaßt, mit den Fußspitzen aufzutreten und schwebend wie Balleteusen zu gehen (s. Fig. 42 und 55).

Charakteristisch für alle Diplegien und von Bedeutung für die Behandlung ist der Intensitätswechsel der Krampf- und Lähmungskomponente. Während heute ein Kind so gut wie gar keine Spasmen zeigt und die Lähmung mehr hervortritt, um sich als verhältnismäßig gering zu erweisen, ist morgen die Starre so hochgradig, daß man sofort an die schwersten therapeutischen Eingriffe denkt. Ja dieser Wechsel vollzieht sich vom Morgen zum Abend, manchmal sogar innerhalb weniger Stunden. In anderen Fällen können im Bett die Spasmen relativ gering und die Bewegungen entsprechend frei sein, stellt man das Kind aber auf die Erde, so wirkt die aufrechte Haltung, die Belastung und der kalte Fußboden als so starker sensibler Reiz, daß sofort reflektorisch hochgradigste Spasmen und starre Kontrakturen auftreten.

Neben der Lähmung und Hypertonie ist das klinisch wichtigste Symptom die **Kontraktur der Gelenke,** die zwischen kaum merklichen Anfängen und schwersten fast unüberwindlichen Verunstaltungen schwanken kann. In leichten Fällen finden sich nur Spitzfüße, in mittelschweren kommen dazu noch Adduktion der Hüften, in ganz schweren außerdem Beugestellungen der Hüft- und Kniegelenke. Die Gründe dafür sind mehrfache.

Zunächst sei darauf hingewiesen, daß beim Durchschnittslittle sich eine Haltung findet, auf deren phylogenetische Bedeutung Hasebrock aufmerksam gemacht hat, nämlich die des kletternden und hüpfenden Affen. Dieser läuft mit gebeugten Oberschenkeln und gebeugten Knien; beim Klettern und Laufen auf einem Ast braucht er die Adduktoren in stärkerem Maße als selbst ein auf der Erde sich fortbewegender Vierfüßler; die Schultern mit den Schulterblättern sind wie bei jedem Vierfüßler nach vorn geschoben; die Arme hält er beim Laufen innenrotiert, an den Brustkorb gepreßt, in den Ellbogen gebeugt, die Hände flektiert, da er zum Aufsetzen die Grundphalangen der Finger auf ihrer Dorsalseite benutzt. Es sind also fast alles Beuger, dazu die Pronatoren. Eine Ausnahme macht nur der Gastrocnemius; das hat seinen Grund darin, daß dieser Muskel für die aufrechte Haltung des Menschen sich so stark entwickelt hat, daß er allein durch seine Muskelmasse die Dorsalflektoren übertrifft; im übrigen aber finden sich sowohl bei Hemiplegie als Diplegie Fußkontrakturen im Sinne der Dorsalflexion.

Es macht den Eindruck, als ob die Natur bei diesen blöden, stammelnden Kindern mit angeborener Entwicklungshemmung des Hirns atavistisch rückfällig geworden wäre.

Bis auf wenige Ausnahmen ist die Kontraktur stets eine Beugekontraktur. Die Frage nach den letzten Ursachen für diese merkwürdige Erscheinung ist verschieden zu beantworten versucht worden.

Genaue Untersuchungen haben nun festgestellt, daß die Beuger den Streckern im allgemeinen nicht an Muskelvolumen überlegen sind; die Strecker haben in phylogenetisch jüngerer Zeit bei der Menschwerdung wichtige Massen- und Funktionsänderungen erfahren und sind deshalb labiler, als die seit uralten Zeiten nur wenig veränderten Beuger (Grunewald). Die zerebralen Veränderungen bei der spastischen Lähmung beseitigen in der Rindenfunktion wie im Reflex- und Koordinationsapparat die jüngeren Lebensgewohnheiten und stellen den ursprünglichen Zustand wieder her.

Es sprechen weiterhin mit die Stellung des Fötus in utero und unzweckmäßige Lagerung oder Gewohnheitslage mit verunstaltender Belastung durch Bettdecke, Bekleidung u. a.

Auf eine sehr wichtige Ursache für die Kontrakturen hat Förster hingewiesen: der spastische Muskel spannt sich unwillkürlich straff an, sobald seine Ansatzpunkte genähert werden. Dieser Zustand wird chronisch; es tritt bindegewebige Schrumpfung des Muskels, der Faszien, Sehnen, Bänder, Gelenkkapsel ein: Schrumpfungskontraktur. Zwar steigert auch der gesunde Muskel seinen Tonus und zieht sich zusammen, sobald man seine Insertionen nähert (man merkt es am Widerstand beim Versuch schneller Streckung [Rieger]), nur ist hier die Anspruchsfähigkeit des spinalen Kernes infolge der normalen Inhibition (Fasern in den Pyramidenbahnen) gemildert. Fällt diese Inhibition bei der spastischen Lähmung fort, so erlangt der Kern seine Anspruchsfähigkeit in ihrer primären Stärke wieder und reagiert voll auf die ungehindert einströmenden myogenen Erregungen infolge Näherung der Insertionen.

In naher Beziehung zu den Kräften, welche die Kontraktur machen, stehen die spastischen Luxationen (Weber, Künne), die im wesent-

lichen wohl so zu erklären sind, daß der unaufhörliche einseitige Muskelzug, wie er die Patella dauernd hebt, so auch den Gelenkkopf allmählich in alle Formen der Subluxation und Luxation aus der Pfanne hinauszieht. Zweifellos spielen dabei auch angeborene Anomalien mit, die bei einem angeborenen Leiden nicht verwunderlich sind. So ist verhältnismäßig oft angeborene Hüftluxation mit spastischen Zuständen vergesellschaftet (Ludloff, Wollenberg, Gaugele, Joachimsthal). Zweimal habe ich Luxation der Patella nach außen infolge überwiegenden Zuges des Vastus externus gesehen und einen davon durch Verpflanzung eines Drittels des Lig. patellae auf den Condylus internus femoris geheilt. Der Unterschenkel kann bei hochgradigem Spitzknie auf die Hinterfläche der Condylen luxieren. Beim spastischen Spitzfuß luxiert der Talus mit seiner vorderen Hälfte aus der Malleolengabel und verliert seinen Knorpelüberzug; die subluxierten spastischen Hammerzehen sind auch operativ schwer wieder

Fig. 33. Spastische Luxation des Radius.

Fig. 34. Spastische einseitige Subluxation der Hüfte bei Diplegie.

zu strecken (s. Klauenhohlfuß S. 432). Aus meiner Klinik hat Künne zwei Fälle von spastischer Luxation des Radius beschrieben. An Hand und Fingern treten schwere Subluxationen auf. Alle diese Störungen der Gelenkmechanik sind von höchster praktischer Bedeutung, weil sie den mechanischen Anteil der Lähmung oft so schwer machen, daß die Wiederherstellung eines statisch gesunden Gelenkes garnicht oder nur in bescheidenem Maße gelingt.

Entsprechend der Muskelhypertonie sind die **Reflexe gesteigert,** wenn auch nicht immer alle. (Fußclonus, Babinski, Oppenheim, Patellarreflex, Radius und Trizepsphänomen.) Die Muskeln fühlen sich hart an, die unteren Extremitäten sind manchmal kalt und livide, insbesondere die Füße; versucht man ein Glied zu bewegen, so spannen sich die Muskeln straff an und erscheinen steinhart, besonders die Adduktoren, wenn man durch einen kurzen Ruck die Beine zu spreizen versucht, ja zuweilen treten die spastischen Muskeln und ihre Sehnen unter der Haut wie starre Drahtsaiten straff hervor (s. Fig. 16).

Ebenso wie bei der Hemiplegie finden sich auch bei der Diplegie unwillkürliche und Zwangsbewegungen (Dorsalflexion des Fußes bei Kniebeugung). Ganz besonders aber sind die reflektorischen Mit- und Abwehrbewegungen ausgesprochen: Beim Versuch, ein Bein zu erheben, geht das andere mit oder in den Armen treten gleichzeitig Bewegungen auf, weil die von der beabsichtigten Bewegung der Hüftbeugung ausgehenden zentralen und peripheren Reize vagabundierend in die motorische Region einstrahlen. Die Sensibilität ist nicht gestört. Atrophien sind nicht regelmäßig, aber zweifellos in vielen Fällen vorhanden, wenn auch wegen Mangels des Vergleiches mit einer gesunden Seite nicht immer leicht nachzuweisen. Überstreckungen der Gelenke mit Subluxationen kommen ebenso vor wie bei der Hemiplegie.

Für den zerebralen Ursprung sprechen, auch wenn sonst differentialdiagnostisch vielleicht Zweifel entstehen, der Strabismus, die Sprachstörung, die bald nur auf spastisch-paretischer oder athetotischer Beteiligung der Zunge beruht, bald bulbären Charakter hat und mit Schlingbeschwerden verbunden ist; die in allen Graden bis zur völligen Idiotie schwankende, aber durchaus nicht immer vorhandene Intelligenzstörung — zuweilen besteht einseitige Begabung, z. B. für Rechnen, Schachspiel —, die nach kürzerer oder längerer Zeit immer auftretende Epilepsie, endlich die Athetose.

Fig. 35. Versuch eines Kindes mit Littlescher Krankheit, sein linkes Knie zu beugen, wobei es passiv unterstützt wird. Statt dessen wird der Quadriceps innerviert und man sieht deutlich seine Kontraktur und den Hochstand der Patella. Als Mitbewegung ist der linke Arm gestreckt.

Fig. 36. Spastische Tetraplegie mit schwerer Athetose sämtlicher Körpermuskeln einschließlich Gesicht und Zunge. Versuch die Hand zu geben. Mitbewegung des linken Armes und der Lippen.

Diese kann das Krankheitsbild in wechselndem Grade ergänzen, bald so, daß sie nur im Affekt oder im Beginn von Bewegungen sich zeigt, bald so, daß sie nahezu ausschließlich das Bild beherrscht. Es will mir scheinen, als ob die bilaterale Athetose sich weniger in den Fingern und der Hand abspielt, wie die hemiplegische, sondern daß sie mehr die vom Stamm zum Oberarm und von diesem zum Unterarm ziehenden Muskeln ergreift, so daß mehr choreatische zwecklose Bewegungen von großem Ausschlag erfolgen. Zuweilen ist auch das Gesicht mitbeteiligt, das unaufhörlich grimassiert. Die Beine sind selten so schwer von Athetose befallen wie die Arme, doch habe ich einen Fall von schwerer starrer Tetraplegie,

bei dem der ganze Körper, Gesicht mit Zunge, Hals, Rumpf, Arme und Beine gleichmäßig von athetotisch choreatischer Unruhe befallen sind, die sich im Affekt so steigern, daß Arme und Beine ruhe- und sinnlos in der Luft herumfahren, der Kopf sich hintenüber legt, der Rumpf sich versteift und eine Art hysterischen Bogens bildet, obwohl Hysterie ausgeschlossen ist, derselbe Knabe leidet an Urinträufeln ist sonst aber von gesunder Intelligenz und höchster geistiger Anteilnahme — für mein Empfinden die schrecklichste Form des Krüppeltums in ihrer grausamen Mischung von geistiger Frische mit körperlicher ruheloser Starre.

Fig. 37. Versuch eines Knaben mit schwerer tetraplegischer Allgemeinathetose einen zugereichten Gegenstand zu ergreifen. Der ganze Körper gerät in Mitbewegung, die Beine und Füße sind gestreckt, die Zehen eingekrallt, Arm und Kopf machen widersinnige Bewegungen, der Rumpf bildet einen Bogen.

## Behandlung der spastischen Lähmung.

Die Zeiten, in denen Freud (1897) von seiner 327 Seiten umfassenden Monographie nur 2½ Seite der Therapie widmete, die er als ein „armseliges und trostloses Kapitel" bezeichnet, sind vorüber. Zwar ist die Behandlung dieser Krankheit immer noch unbeschreiblich mühselig, aber wir haben doch heute zahlreiche neue Methoden — neben alten bewährten —, die zwar noch nicht ganz sichergestellt sind, aber schon gute Erfolge gezeitigt haben und sicherlich zu schönen Hoffnungen berechtigen.

Von inneren Medikamenten sind gelegentlich Opiate und Brom bei Krampfanfällen angezeigt. Die Injektion von Fibrolysin, das theoretisch die Narben der Hirnrinde erweichen und die geschrumpften Faszien lockern sollte, hat sich trotz zahlloser Versuche als zwecklos erwiesen.

Wichtig ist die Hebung des allgemeinen Körperzustandes durch Entfernung aus unhygienischen Verhältnissen, durch kräftige Ernährung, Luft- und Sonnenbäder und ähnliche Maßnahmen, die meist nur in einer Klinik durchgeführt werden können. Alle schweren Fälle gehören wegen der allein Erfolge versprechenden jahrelangen Behandlung in ein Krüppelheim, wo sie nicht nur Körperpflege und ärztliche Versorgung, sondern gleichzeitig passenden Schulunterricht und die für die Behandlung sehr wichtige Beschäftigung in den Werkstätten haben.

Eine allgemeine Maßnahme, welche das Leiden in seiner letzten Ursache an allen Stellen gleichmäßig angriffe, wie etwa das Tuberkulin bei der Tuberkulose, gibt es nicht. Dagegen ist es zweifellos, daß in manchen Fällen die Krankheit sich ganz oder bis auf geringe Reste, z. B. eine leichte Athetose, selbständig zurückbilden kann. Leider fehlen bisher Erfahrungen darüber, innerhalb welches Zeitraumes man mit einiger Sicherheit auf diese Selbstheilung rechnen kann.

Die **Athetose** an sich ist nach meinen Erfahrungen durch keine Maßnahmen zu beeinflussen, sicherlich nicht die von willkürlichen Bewegungen unabhängige und auch im Schlafe auftretende Art; da sie aber in manchen Formen sich nur zeigt, wenn Bewegungen willkürlich versucht werden, so mag es sein, daß diese Athetose verschwindet, wenn man für die Ausführung willkürlicher Bewegungen bessere Verhältnisse geschaffen hat. Hoffa hat selbst schwere Athetosen durch Fixation des Kopfes, Rumpfes und der Glieder in entsprechenden Stützapparaten sich wesentlich bessern sehen. Wittek beobachtete völliges Verschwinden der athetotisch-choreatischen Bewegungen ohne sonstige Behandlung nach Tenotomie des Ileopsoas und Verpflanzung der Semimuskeln auf die Streckseite. Auch Codivilla rühmt Tenomyotomien, Redressements und namentlich Sehnenverpflanzungen als Mittel, nach denen nicht nur die Spasmen, sondern auch die unwillkürlichen Bewegungen verschwinden. Codivilla und Galeazzi haben der Athetose des Armes durch Nervenkreuzungen im Plexus brachialis beizukommen versucht. Spitzy hat die Leitung im Medianus und Ulnaris durch Alkoholinjektionen zeitweilig unterbrochen und hat dann durch Übungen in der Radialisgruppe Besserungen in der Athetose beobachtet. Von Vorteil ist es, die Kinder in einen Stuhl zu bringen, der durch verstellbare Stäbe und Riegel Kopf und Rumpf in einer Mittelstellung festhält, und die Kranken durch gütlichen Zuspruch allmählich daran zu gewöhnen, daß sie diese Ruhestellung innehalten.

Ebenso ist die **Lähmungskomponente** nicht direkt angreifbar, höchstens durch Übung und Massage zu bessern; es bleibt also für die unmittelbare Beeinflussung nur der **Spasmus** übrig.

Am ehesten nähert sich die **Operation des Hirnherdes** einer radikalen und idealen Heilung. Sie hat naturgemäß zur Voraussetzung, daß die Lokalisation genau festgestellt wird. Das ist unmöglich, solange keine Krampfanfälle bestehen, die immer wieder in derselben Weise die gleichen Muskelgruppen befallen (Jacksonscher Typus); das brauchen nicht gleich schwere Epilepsien zu sein, aber mindestens müssen sie regelmäßig und stets in gleicher Art wiederkehrende Zuckungen bestimmter Muskelgruppen, wenn auch ohne Bewußtseinsstörung, darstellen; denn der Durchschnittstyp der Hemiplegie kann zwar an sich und namentlich durch begleitende Hirnsymptome (Strabismus usw.) den zerebralen und Rindenursprung wahrscheinlich, ja sicher machen, er gibt aber — zurzeit wenigstens — keinen ausreichenden Anhalt zur umschriebenen Ortsbestimmung und damit auch keine einwandfreie Indikation zur Eröffnung des Schädels.

Da die Jacksonsche Epilepsie heute an allen Kliniken operiert wird, so sind zahlreiche Fälle bekannt, in denen neben der Epilepsie auch der spastische Zustand beeinflußt wurde. Ich gebe aus den zahlreichen Beispielen F. Krauses drei typische in kurzem Auszug wieder.

Beobachtung I, 13.

Zangengeburt. Jacksonsche Epilepsie der linken Körperhälfte, die atrophisch verkürzt ist, Reflexsteigerungen zeigt. Linke Hand proniert, keine aktive Supination. Alle Arm- und Schulterbewegungen spastisch behindert. Trepanation: Dura sulzig infiltriert, Pia mit weißlichen Deckenflecken. Subarachnoideale Cyste. Hirnwindungen verschieden gefärbt. Vordere Zentralwindung verschmälert. Exzision des Arm- und Beinzentrums. Erfolg: Durch sorgfältiges Turnen, Massage, Bäder nach 3½ Jahren Lähmung wesentlich gebessert, Längenwachstum des linken

Beines verhältnismäßig gesteigert, Kontrakturen leichter. Intelligenz von beginnender Verblödung gesteigert bis zu glänzenden Leistungen im Gymnasium. Kein epileptischer Anfall mehr (s. Fig. 38).

Fig. 38. Trepanation wegen Jacksonscher Epilepsie und Hemiplegie. (Nach Fedor Krause, Beobachtung I, 13). Weichteilknochenlappen (12 × 7 cm) nach unten, Duralappen (8 × 5 cm) wegen des freiliegenden Sinus longitudinalis nach oben geklappt. Wallnußgroße subarachnoideale Cyste mit glatter Hirnrinde (Piaüberzug) als Boden. Gehirn in der Umgebung der Cyste atrophisch (liegt weiter vom Schädeldache ab, als oben) gelblichweiß verfärbt, Gefäßarm. *1, 2, 3* Foci, die nach Faradisation Zuckungen verschiedener Muskelgruppen ergaben; von anderen Punkten ließen sich Zuckungen nicht auslösen, namentlich nicht vom Boden der Cyste. Zentralwindung in ihrem unteren Abschnitt sehr verschmälert. Nach Umstechung der Piavenen Exzision des (gestrichelten) das Arm- und Handzentrum umfassenden Rindenstückes in 4—6 mm Dicke, dabei wird eine bohnengroße intrakortikale Cyste miteröffnet und exzidiert. Größe der Hirnwunde etwa 48 × 24 mm. Stillung der Blutung durch Fingerdruck auf den zurückgeschlagenen Duralappen.

### Beobachtung I, 14.

Encephalitis im ersten Lebensjahr. Rechtsseitige Hemiplegie und Epilepsie. Trepanation: Dura verdickt, Arachnoidea ödematös, flächenhafte Verwachsung zwischen Pia und Dura. Exzision des krampfenden Zentrums. Erfolg: Epilepsie gebessert, Lähmungen vermindert, Gedächtnis leistungsfähiger. Mikroskopischer Befund: Scharf begrenzter atrophischer Prozeß mit Vermehrung der Glia, Untergang des Nervengewebes, Sklerosierung der Ganglienzellen, Ausfall der Markfasern, Verdichtung der Rindensubstanz. Dieser Rindenteil wirkte als Fremdkörper auf benachbarte Zentren.

Beobachtung I, 12.

Frühgeburt, Steißlage, Zange. Krämpfe und Lähmung der linken Körperhälfte. Finger und Hand vollkommen gebrauchsunfähig. Spastische Kontrakturen in Schulter, Ellbogen, Hand, Finger. Bein atrophisch, verkürzt. Trepanation: Schwappende Cyste, so groß wie die Faust des Kindes, entstanden aus mehreren hämorrhagischen Cysten, die untereinander und mit dem Seitenventrikel verschmolzen waren. Eröffnung der Cyste, Auskleidung mit eingeschlagenen Duralappen. Wundverlauf kompliziert durch kolossalen Liquorabfluß. 5 Tage nach der Operation war die Krallenstellung der Hand verschwunden, der Arm konnte, in der vorher spastisch steifen Schulter gehoben, einige Tage später auch die Hand gestreckt werden. Nach 7 Wochen Streckung und Beugung in Hand und Ellbogen frei, Supination nur noch leicht behindert, gelähmtes Bein ebenso beweglich wie das gesunde.

Diese drei Beispiele zeigen die aus Geburtstrauma und Entzündung entstandenen Typen in ihrer Anatomie, sie enthalten die wichtigsten Phasen der Operation mit ihren vielfachen Überraschungen und die Schwierigkeit der Nachbehandlung, sie erweisen die durchgreifende radikale Beeinflussung der spastischen Lähmung.

Die Technik der Operation ist in den entsprechenden Handbüchern, z. B. in Krause, Chirurgie des Gehirns und Rückenmarkes, nachzulesen.

Eine andere Behandlungsmethode, welche zunächst nicht symptomatisch an den einzelnen Gliedern operiert, sondern das Leiden in seinem zentralen Sitz angreift, ist die von O. Förster empfohlene **Resektion der hinteren Rückenmarkswurzeln.** Die Methode war schon 1900 von Mizzanini für tabische Krisen theoretisch vorgeschlagen, Förster hat sie für das aussichtsreichste Gebiet, die Littlesche Krankheit, ausgearbeitet und durch Tietze 1907 zur Ausführung gebracht, deshalb trägt sie mit Recht seinen Namen.

Die ihr zugrunde liegende Hypothese stützt sich z. T. auf den Reflexbogen, der im physiologischen Teil genau beschrieben ist (s. S. 320).

Jeder Muskel wird nicht nur willkürlich von der Hirnrinde her innerviert, sondern er hat auch noch eine Reflexerregbarkeit aus den ihm von der Peripherie zuströmenden sensiblen Erregungen, die sich im Rückenmark auf die Vorderhörner umschalten. Reflexhemmende Fasern in den Pyramidenbahnen zügeln normalerweise die Reflexerregbarkeit, auf welcher die physiologische Fixation der Gelenke, das feinere Spiel der gesunden Muskeln bei jeder Bewegung und beim Stehen beruht. Sind aber die Hemmungsfasern, wie bei der Littleschen Krankheit, geschädigt und darum machtlos, so schießen die sensiblen Reflexbewegungen ungezügelt in die Muskulatur und es entsteht der Spasmus, die eine Komponente der spastischen Lähmung.

Man muß also bei der Littleschen Krankheit den Spasmus schwinden sehen, wenn man die Kette des Reflexbogens operativ unterbricht. Die motorischen Wurzeln kommen dafür nicht in Betracht, weil das eine totale schlaffe Lähmung setzen würde, bleiben also die sensiblen übrig und zwar innerhalb der Dura. Eine Schädigung der sensiblen Erregbarkeit ist nicht zu befürchten, weil jedes Dermatomer von mehreren Wurzeln versorgt wird — und tatsächlich ist sie auch niemals beobachtet — ebensowenig tritt eine Schädigung der Reflexerregbarkeit des Muskels und damit Ataxie ein, denn auch motorisch wird jeder Muskel von mehreren Segmenten versorgt.

Försters Angaben entstammt nachstehende

Tabelle der Ursprungssegmente der Muskeln der unteren Extremität.

Flexoren des Oberschenkels $L_1$ $L_2$ $L_3$ $L_4$ $L_5$ $S_1$
Ileopsoas $L_1$ $L_2$ $L_3$
Sartorius $L_1$ $L_2$ $L_3$
Gracilis $L_2$ $L_3$ $L_4$
Tensor fasciae ($L_4$) $L_5$ $S_1$
Extensoren des Oberschenkels $L_5$ $S_1$ $S_2$
Glutaeus maximus
Adduktoren des Oberschenkels $L_2$ $L_3$ $L_4$ ($L_5$)
Abduktoren des Oberschenkels $L_5$ $S_1$ $S_2$
Glutaeus medius und minimus
Außenrotatoren des Oberschenkels $L_5$ $S_1$ $S_2$
Innenrotation des Oberschenkels $L_3$ $L_4$ $L_5$ $S_1$ $S_2$
Adductor magnus pars inferior $L_3$ $L_4$
Tensor fasciae ($L_4$) $L_5$ $S_1$
Glutaeus medius und minimus $L_5$ $S_2$ $S_2$
Strecker des Unterschenkels $L_2$ $L_3$ $L_4$
Quadrizeps
Beuger des Unterschenkels $L_5$ $S_1$ $S_2$
Bizeps, Semimuskeln
Dorsalflektoren des Fußes $L_4$ $L_5$ $S_1$
Tib. ant. Extens. comm. Extens. hal. longus
Plantarflexoren des Fußes $L_5$ $S_1$ $S_2$
Gastrocnemius, Peron. long., flexor. dig.

Je nach der Lage des Falles wählt man die Wurzeln so, daß am schwersten betroffene Muskeln je zwei Segmente verlieren, die anderen mindestens eins. Als die beste Kombination erschien mir immer $L_2$ $L_3$ $L_5$ $S_1$, denen ich in neuerer Zeit noch $S_2$ hinzugefügt habe, denn wenn man erst einmal anfängt, die sensible Zuleitung zu schwächen, soll dies so ausgiebig als möglich geschehen, weil sich augenscheinlich doch neue Wege einschleifen, auf denen der alte Überschuß an Reflexenergie sich einschleicht.

Gulecke hat die Resektion extradural ausgeführt, indem er die Wurzeln in ihrer Durascheide innerhalb des stark venenhaltigen peridduralen Fettes aufsuchte. Die Methode ist wenig nachgeahmt worden, weil sie unübersichtlich, zeitraubend, technisch schwierig und überhaupt nur für die größeren Verhältnisse der Erwachsenen anwendbar ist. Codivilla hat vorgeschlagen, die Resektion im Dorsalteil vorzunehmen, wo die Wurzeln noch getrennt liegen, also die Orientierung leichter ist und wo man einzelne Fasern resezieren könne.

Die Ausführung der Försterschen Operation gestaltet sich nach meinen Erfahrungen an neun Fällen kurz folgendermaßen:

Unter allen Umständen bei Kindern einzeitig operieren! Die Duraoperation dauert nur 10—15 Minuten, alles übrige muß der Kranke sowieso aushalten. Mindestens darauf gerüstet sein, weil z. B. Riß der Dura an der Vorderwand die Eröffnung des Durasackes doch nötig machen kann. Voraussetzung gesunde Rückenhaut. Incontinentia urinae et alvi keine Gegenindikation. Lagerung in Bauchlage mit kyphosierter Lendenwirbelsäule über Keilkissen. Hautschnitt vom 12. Brustwirbel bis zum Os sacrum. Kräftiger Schnitt zu beiden Seiten der Processus spinosi, stumpfes Abdrängen der Muskeln, Blutung steht immer auf Tamponade, Adrenalin überflüssig. Auf der Höhe des Processus spinosus des 5. Lumbalwirbels Orientierungsfaden durch Muskulatur. Vorher Röntgenbild, ob Zahl und Form der Lendenwirbel normal sind. Abkneifen der Processus spinosi. Vorsichtiges Durchkneifen der Wirbelbögen, nicht reißen, weil sonst vermittelst von Fett oder Venen die Dura verletzt werden kann. Hohlmeißelzange genügt.

Knochenkanal 10—12 mm breit. Eröffnung der Dura von oben her (keine ausgeschwemmten Wurzeln durchschneiden!), schrittweise, damit Liquor langsam abfließt; sofort Haltefäden durch die Ränder der Dura, mit Klammern beschweren, dann hebt sich die Dura heraus. Auf der Höhe des Orientierungsfadens tritt $S_1$ heraus. Hintere Wurzel, beim bäuchslings liegenden Kinde oben, deutlich aus zwei bis drei Kabeln bestehend, kommt von Hinterseite des *Rm* her; vordere Wurzel rund, einkabelig, liegt unten. Resektion in möglichst großer Ausdehnung (6—10 cm) erst auf einer Seite, dann auf der anderen. Duranaht: Feine Seide, fortlaufend, Endnähte außerhalb des Duraschlitzes. Die Naht muß sich fest ineinander krempeln. Zweireihige Seidenknopfnähte durch Muskulatur, feste Seidenknopfnaht der Faszie, enge Katgutnaht der Haut. 3 cm breiter Jodierungsstreifen, um ihn herum dick Zinkpasta, trockene Verbandstoffe, Heftpflaster. Gegen den Anus zweiseitig bestrichener Lanolinlappen. Sofort Rückenlage. Wärme. Kochsalzdarmeinläufe.

Fig. 39. Darstellung der Försterschen Operation an einem Präparat mit geöffnetem Wirbelkanal. Die Dura ist der Länge nach gespalten. Die Wurzeln der Kauda sind in der Mehrzahl durch einen Faden nach rechts gehalten. Um einen in Höhe des Proc. spin. des 5. Lendenwirbels eingeschlagenen Nagel schlingt sich ein Faden, der die in Höhe des Nagels austretende hintere 1. Sakralwurzel bei Seite zieht. Man erkennt, daß sie aus zwei Strängen besteht und aus dem Rückenmark nach hinten heraustritt. Die dazu gehörige vordere Wurzel ist vom Faden nicht mit erfaßt; man sieht ihren Eintritt in das Duraloch.

Komplikationen während der Operation: Stillstand von Puls und Atmung. Blutung aus Knochen — zuhämmern!, aus periduralen Venen — Tamponade! Risse der Dura exakt nähen, nötigenfalls von innen her. Liquorfistel birgt große Gefahr der Infektion.

Nachbehandlung: Unmittelbar nach der Operation sind die vorher starren Beine butterweich. Dann tritt wieder Starre ein und nach 3—5 Tagen ist der Zustand schlechter als vorher, weil die Heilungsvorgänge am zentralen Wurzelstumpf neue periphere Reize liefern. Jetzt können sich neue Komplikationen zeigen: Herzschwäche, Harnträufeln, Urin- und Stuhlverhaltung (Rizinus), Cystitis, Hämaturie, Meteorismus, Dekubitus, Erytheme, Hyperästhesie und lanzinierende Schmerzen, die aber bald verschwinden.

Die Kinder werden nun in überkorrigierter Stellung (Abduktion, Außenrotation, durchstreckte Knie, Hacken-

fuß) bis zu den Mamillen eingegipst, der Gips wird nach dem Erhärten als Atrappe aufgeschnitten, in dem die Kranken mit Ausnahme der Übungsstunden (vier bis sechs täglich) dauernd liegen. Denn nun beginnt das Wichtigste, Übungen und Gymnastik.

**Mit der Übungstherapie steht und fällt jede Behandlung der spastischen Lähmung;** alles was man sonst machen kann (Myotenotomien, Redressements, Sehnenverpflanzungen, Spitzysche, Stoffelsche, Förstersche Operation) tut weiter nichts, als daß es günstigere Voraussetzungen für die Übungstherapie schafft.

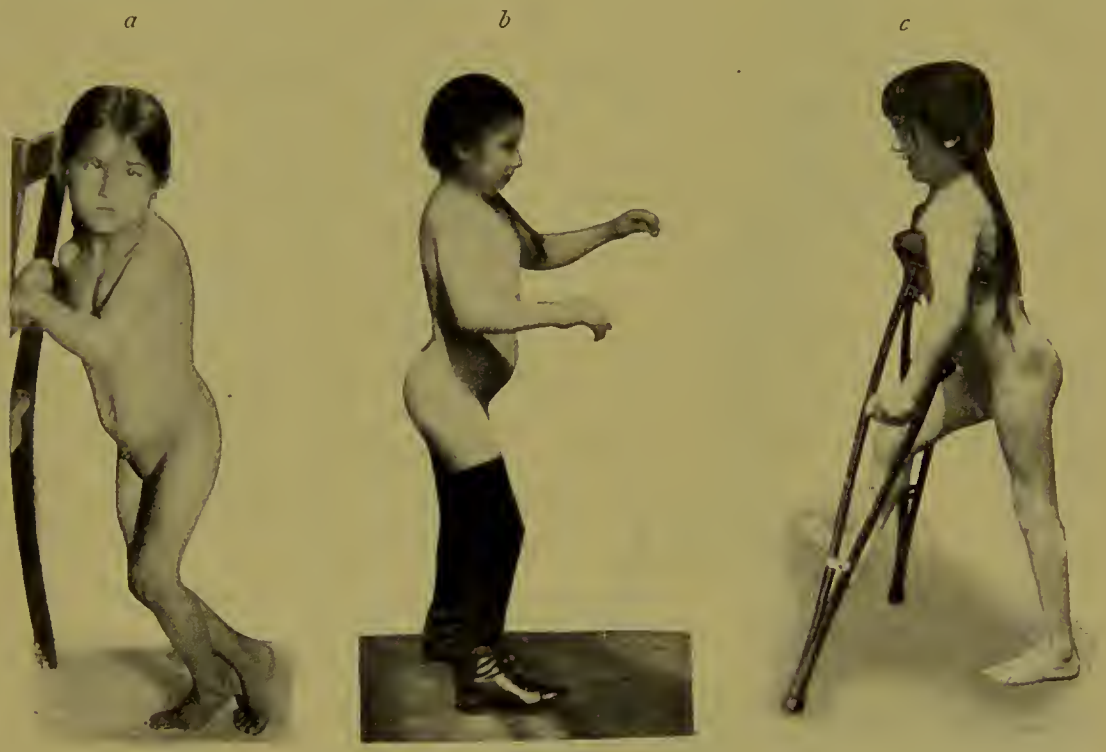


Fig. 40. Spastische Diplegie nach Förster operiert. *a* vor der Operation. Steht mit gekreuzten Beinen, ist unfähig frei zu stehen oder zu gehen. *b* Nach der Operation. Kann mit gespreizten Beinen stehen, die Hände werden noch zur Balanze benutzt. *c* Gehübungen an Krücken. Während das Standbein gut durchgedrückt ist, fehlt am Schwungbein noch völlige Streckung und Senkung der Fußspitze. — Nach der Radikotomie wurden noch die Achillessehnen, Kniebeuger und Adduktoren tenotomiert bzw. verlängert.

Im Bett werden zunächst passive Bewegungen vorgenommen, und das gilt als Nachbehandlung für alle Operationsmethoden: Spreizung, Hüftbeugen, Kniebeugen und -strecken, Fußbewegungen. Man muß gelegentlich rücksichtslos sein, doch alles mit Maßen; ich habe infolge der passiven Übungen beobachtet: Kollapse, Temperatursteigerungen bis 39°, Neurasthenie, Appetitlosigkeit mit Abmagerung, einmal bei einem Little, der vorher epilepsiefrei war, das Auftreten von schweren epileptischen Krämpfen. Daneben müssen die Kinder alles aktiv nachmachen. Der Übende braucht unendliche Geduld, denn kein Fuschen darf durchgehen.

Sobald es irgend angängig ist, nach 3—4 Wochen, werden die Kinder außer Bett gebracht, an eine Laufbank oder Krücken

oder, sobald es möglich ist, gegen die Wand gestellt. Hier wird wieder dasselbe im Stehen geübt, und namentlich das Aufrichten des Oberkörpers durch die Hüftstrecker gegenüber dem Ileopsoas.

Fig. 41. Gute Haltung eines übenden Knaben nach Försterscher Operation. Rumpf ist gut aufgerichtet und über das Standbein gehebelt, Schwungbein wird vor dem Durchziehen gebeugt. (Nach Küttner). Die Nachbehandlung hat Förster persönlich durchgeführt.

An Laufbank oder Krücken beginnt dann das eigentliche Gehen, das im wesentlichen genau die Übung des Parademarsches ist: Kopf hoch, Brust heraus, Rumpf kräftig über das Standbein hebeln, Gangbein mit gebeugtem Knie vorziehen, dann strecken mit plantarflektiertem Fuß, weit vorwerfen und hinsetzen, Rumpf über das neue Standbein hebeln usf. Der Übende muß sich über die Physiologie des Ganges natürlich klar sein.

Daneben laufen die feineren Übungen: Kniehackenversuch, Überwindung der Mitbewegungen, das Bein soll erhoben werden mit gestrecktem Knie und Fuß (plantarflektiert); der Fuß soll dorsalflektiert werden können ohne Kniebeugung. Doch gelingt das alles oft erst nach Jahren und stellt den Triumph, man kann sagen, der Dressur dar.

Wie kommt die Wirkung der Übungstherapie zustande? Bei der Hemiplegie werden nach Förster die homolateralen Pyramidenbahnen zur Arbeitsleistung erzogen, indem ihre vorher anspruchsvolleren Kerne es lernen, sich mit den Reizen zu begnügen, die vorhanden sind, um diese Impulse zu anderen Muskelgruppen zu leiten. Die aus der Kontraktur eines Muskels stammenden sensiblen Reize setzen die Anspruchsfähigkeit der Kerne der Antagonisten herab. Tenotomie hilft da nichts. Erst wenn von den die schädlichen Reize fortschaffenden Wurzeln zwei reseziert sind, hört die Erregbarkeitsverminderung der antagonistischen Kerne auf, die nunmehr dazu erzogen werden können, auf die wegen Schädigung der Pyramidenbahnen geringen kortigogenen Impulse anzusprechen. Bei den angeborenen und früh erworbenen zerebralen Paraplegien ist sehr oft der zerebellare Mechanismus durch Ergriffensein der frontozerebellaren Bahnen gestört. Diese Koordinationsstörung ist aber gerade einer systematischen Übungsbehandlung sehr zugänglich (Förster). Es kommt ferner hinzu, daß durch das Redressement der falschen Gelenkstellungen das Muskelgleichgewicht um das Gelenk in seiner

Norm wiederhergestellt wird, so daß viele falsche periphere Reize fortfallen; schließlich werden durch normale Bewegungen die normalen Bahnen wieder eingeschliffen, wegen mangelnder oder falscher Bewegung vorher brachliegende Kerne werden wieder benutzt und es kömmt allmählich Ordnung in das Chaos.

Die Indikation zur Förstersehen Operation trifft nur zu auf ganz schwere Fälle; ein Kind, das auch nur mühselig etwas gehen kann, scheidet von vornherein aus. Die Nachbehandlung erstreckt sich über Jahre. Prognostisch und kritisch kann über die Operation gesagt werden, daß sie in den schwersten Fällen der Tetraplegie auch versagt, weil die aus den Kontrakturen der Arme einströmenden sensiblen Reize augenscheinlich das an den Beinen gewonnene Resultat wieder zerstören und weil das Kind ohne Zuhilfenahme der Arme nicht Gehen lernen kann. Ebensowenig vermag sie die Athetose zu beeinflussen. Für die wenigen noch übrig bleibenden Fälle aber stellt sie die physiologischen Gesetze für das Wirrsal der Innervationsstörungen wieder auf und erleichtert damit die nachfolgende Übungstherapie.

Gangele und Gümbel lehnen die Förstersche Operation überhaupt ab und stellen auf Grund ihrer Erfahrungen fest, daß die alten Methoden dasselbe leisten.

Während die Radikotomie im Nervensystem tiefgreifende Veränderungen schafft, ist sie naturgemäß machtlos gegenüber den mechanischen Behinderungen der Schrumpfungskontraktur. Deshalb ist es nahezu stets nötig, nachträglich noch durch ausgiebige Durchtrennungen von verkürzten Muskeln, Sehnen, Faszien, Verbesserungen der Kontrakturen vorzunehmen.

Auffallend ist die Besserung der Intelligenz der Kinder, sobald sie aufrecht stehen, täglich neue Eindrücke sammeln und stündlich die Freude erleben, selbst sich fortbewegen zu können. Doch trifft das auch auf solche Kinder zu, die durch andere Methoden auf die Beine gebracht sind.

Gleichfalls am Reflexbogen arbeitet die **Operation nach Stoffel;** nur nimmt sie nicht den sensiblen, sondern den motorischen Anteil. Jeder Muskel ist eine Summe von einzelnen Muskelkomplexen, deren jeder eine besondere motorische Nervenfaser hat, die ihrerseits das Axon einer Vorderhornganglienzelle ist. Es ist also nur nötig, einen so großen Teil von Nervenfasern zu vernichten, daß der Ausfall der hierdurch gelähmten Muskelkomplexe den Hypertonus im Gesamtmuskel auf seine Norm herabsetzt.

Das kann erstens dadurch geschehen, daß man den (faradisch bestimmten) Ast für einen Muskel, z. B. den äußeren Gastrocnemiuskopf freilegt und aus ihm ein Drittel oder die Hälfte der Länge nach herausschneidet, also seinen Querschnitt verringert.

Oder man sucht zweitens den Nerven da auf, wo er in den Muskel eintritt; das geschieht regelmäßig unter Auffaserung in drei und mehrere Äste. Diese werden sauber bis in den Muskel mit feinen Instrumenten präpariert und dann werden soviele von ihnen als der Schwere des Spasmus entspricht, reseziert.

Jeder der Wege führt dahin, daß der Querschnitt des motorischen Zustromes verringert und um ebensoviel geschwächt wird, oder richtiger, die Methode lähmt den spastischen Muskel zu einem so großen, beliebig dosierbaren Anteil, daß der Rest den normalen Tonus aufbringt.

Allington hat aus gleicher Absicht eine vorübergehende Nervenlähmung dadurch hervorgerufen, daß er 50—80 % Alkohol in die Nervenscheide injizierte. Die 2—3 Monate bis zur Wiederherstellung der vollen Leistungsfähigkeit benutzt er zu Übungen. Ich habe die unschwere Methode auch nachgemacht, glaube aber, daß sie keine Zukunft hat, weil sie gegenüber der exakt dosierbaren Stoffelschen Operation im wesentlichen dem Zufall überläßt, wieviel man ausschaltet.

Die Operation ist für den Geübten nicht schwer auszuführen, ist nahezu überall anwendbar, birgt keine Komplikationen oder Gefahren und stellt deshalb eine wertvolle Bereicherung der Heilmittel gegen die spastischen Lähmungen dar.

Fig. 42. Erfolg der Stoffelschen Operation bei doppelseitigem, hochgradigem, spastischem Spitzfuß. (Nach Stoffel.)

Stoffel selbst hat zahlreiche Erfolge mitgeteilt. Kinder, die vorher wegen ihres Spitzfußes nur auf den Zehen stehen konnten, vermögen schon 3 Stunden nach der Operation mit der flachen Sohle zu stehen. In der Tat ist der momentane Erfolg verblüffend, wie ich an 20 Operationen bestätigen konnte; schwerer Fußklonus ist unmittelbar nach Durchtrennung der Nervenäste noch in der Narkose verschwunden, während er am anderen Fuß unvermindert fortbesteht.

Dauererfolge sind auch hier von einer exakten Nachbehandlung abhängig; außerdem werden wir erst noch lernen müssen, exakt zu dosieren.

Die einzelnen Operationen werden weiter unten besprochen werden, doch sei schon hier gesagt, daß es nötig ist, lange Strecken zu resezieren. Das Wiederauswachsen der abgetrennten Nervenfasern verhindere ich dadurch, daß ich sie gegen Fett- oder Bindegewebe mit einer festen Umschnürung festbinde. Bei den mit Athetose verbundenen Formen habe ich schwere Keloide entstehen sehen.

Zu diesen drei bisher erwähnten Methoden (Rindenexzision, Unterbrechung des Reflexbogens im sensiblen oder motorischen Anteil) gesellt sich ein von Spitzy ausgebautes Verfahren, das der **Nerventransplantation.** Ihm liegt folgender Gedankengang zugrunde: Wenn von zwei Nerven, die anatomisch an einer Stelle sich genügend weit nähern, der eine spastisch dem anderen an Tonus überlegen ist, so wird das Gleichgewicht dadurch hergestellt werden, daß dem einen ein Teil des Tonus genommen und dem anderen zugeführt wird. Um so viel, als der eine verliert, gewinnt der andere. Beispiel: Der Medianus überwiegt den Radialis, was durch kontrakte Pronation und Beugestellung der Hand zum Ausdruck kommt. Oberhalb des Ellbogens liegen beide nahe genug aneinander, um sie durch eine kurze Brücke vereinigen zu können. Nun wird das Drittel der motorischen Bahnen des Medianus welches die Zuleitung für den Pronator teres

enthält, der Länge nach abgespalten und in den Radialis überpflanzt, dann gleicht sich das Mißverhältnis aus und die gekräftigte Supination wird gegenüber der geschwächten Pronation nunmehr zu ihrem Rechte kommen, besonders wenn eine motorische Schwäche im Radialisgebiet vorliegt. Um mit Sicherheit den genau bestimmbaren motorischen Anteil des Medianus zu bekommen, verlegt Spitzy die Operation in die Ellbeuge, obwohl sie in der Axilla technisch leichter wäre, wo die Nervenstämme dicht nebeneinander liegen.

Die Einzelheiten der Operation folgen weiter unten.

Alle Operationen am zentralen oder peripheren Nervensystem sind noch verhältnismäßig so jung, daß ein endgültiges Urteil nicht feststeht, immerhin haben die vielfachen Erfolge soviel Möglichkeiten eröffnet, daß von dem Ausbau der Methoden das beste zu erhoffen ist, namentlich, wenn erst die pathologisch-anatomischen Kenntnisse bessere geworden sein werden. Wahrscheinlich wird niemals eine Methode alles leisten, aber ich sehe die künftige Radikalbehandlung der spastischen Lähmungen in einer durch reichere Erfahrungen gestützten geschickten Kombination der Operationen untereinander und mit den noch zu besprechenden Maßnahmen: was die Rindenexzision nicht leisten konnte, wird die Massage, Medikomechanik und Gymnastik vollenden, was die Radikotomie noch übrig gelassen hat, kann die Stoffelsche oder Spitzysche Operation und die Sehnenplastik vollenden.

Als die **Sehnentransplantationen** aufkamen, ging man naturgemäß auch daran, sie bei den spastischen Lähmungen anzuwenden, um den überschießenden Kraftanteil der einen Seite den Antagonisten zuzuführen. Die einzelnen Operationen sind weiter unten erwähnt. Die Erfolge entsprachen nicht den Erwartungen; meist wird nicht mehr erzielt als eine Verbesserung der Stellung in einer Art Tenodese. Das genügt auch für den Fuß. An der Hand dagegen mit ihrem feinen Muskelspiel tritt die verhältnismäßig rohe Form der neuen Kraftverteilung meist nicht in einer Besserung der Fingerbewegungen in die Erscheinung. Eulenburg und Codivilla empfehlen ebenso wie Hoffa sehr die Methode, welche die zentripetalen Bahnen so verändern soll, daß schon bestehende Bahnen verschlossen, neue eröffnet werden und somit eine Neuregelung der gesamten Innervationsverteilung auf einer dem Neubedarf angepaßten Grundlage eintritt. Die Dauererfolge (von einzelnen Fällen (Perl, Wittek), bei denen etwa die Lähmungskomponente die spastische überwiegt, vielleicht abgesehen), entsprechen nicht dieser Theorie, weil ja eben die Unordnung im Nervensystem unverändert bleibt oder doch nur in sehr geringem Maße beeinflußt wird.

Die älteste Art der Behandlung, die auch heute noch für die meisten Fälle genügt, ist diejenige, welche sich um den nervösen Anteil des Leidens nicht kümmert, sondern nur die **mechanischen Behinderungen der Kontraktur** angreift. Hoffa hat dafür die Formel gefunden: Schwächung des peripheren Neurons durch Muskel- oder Sehnendurchschneidungen, Erhaltung des Resultates in Schienenhülsenapparaten, Kräftigung des primären Neurons durch Massage und Gymnastik.

Die Kontraktur wird hauptsächlich hervorgerufen durch den Muskelspasmus und auch durch ihn unterhalten, aber schon nach kurzer Zeit ist er gegenüber den sekundären Erscheinungen der Kontraktur in den Hintergrund getreten. Diese

bestehen darin, daß infolge der krankhaften Dauerstellung eine zum Teil ganz enorme Schrumpfung sämtlicher Weichteile eintritt. Zunächst der Muskeln selber, wenn ihre Insertionspunkte genähert sind; das ist aber das geringste, denn der Muskel bleibt immer ein elastisches Organ, dessen Verkürzung, wenn es isoliert wäre, sich spielend überwinden ließe. Weit wichtiger ist die Schrumpfung der Bänder, der Muskelinterstitien, der Gefäße, Nerven, der Gelenkkapsel, die Auffaserung und der Schwund des niemals benutzten Gelenkknorpels und vor allem der Widerstand der Faszien. Man vergegenwärtige sich an Fig. 43, welch einen ungeheuren Widerstand allein die Faszien als Flächen und Hohlorgane in geschrumpftem Zustande bieten müssen. Tatsächlich ist z. B. der Maissiatsche Streifen bei der Kniekontraktur ein Hindernis, das nur ein kräftiger Schnitt überwindet, der Nervus peroneus, die Arteria poplitea sind wie Saiten gespannt, die Bindegewebszüge des Fettes müssen Strang für Strang durchschnitten werden, während die Dehnung der Muskeln, wenn erst die fibrösen Stränge durchtrennt sind, nicht die geringste Schwierigkeit macht.

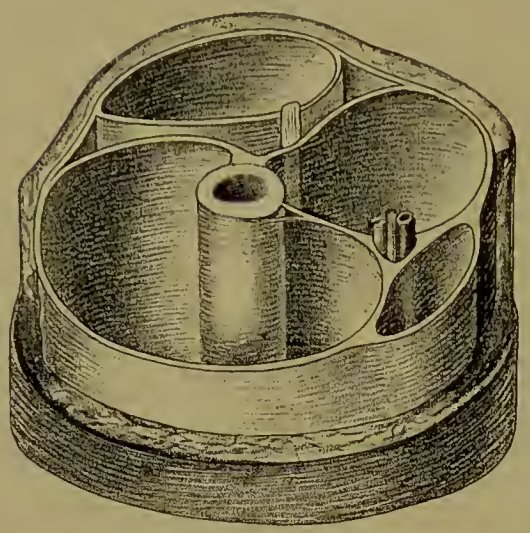

Fig. 43. Die Faszienlogen des Oberschenkels. (Nach Corning, Lehrbuch der topographischen Anatomie.)

Dieser oft übersehene Kardinalpunkt in der Behandlung muß kräftig hervorgehoben werden, weil er den Ausschlag für die Wahl der Behandlungsmethode gibt.

Die Überwindung der Kontraktur gelingt häufig schon durch einen Gipsverband, der in überkorrigierter Stellung angelegt wird. Wichtig ist, daß er nicht zu lange liegen bleibt, der Erfolg ist sonst ein unerwünschter. Lange Fixation der Gelenke, namentlich aber der schlecht und selten bewegten Gelenke der Spastiker, bei denen sehr leicht geringe Blutungen und Ergüsse auftreten, führen zu Versteifungen. Diese wiederum bilden, wenn das Gelenk nach der Abnahme des Gipses bewegt werden soll, die Veranlassung zu Schmerzen, welche ihrerseits einen neuen kräftigen sensiblen Reiz abgeben, der verschlechternd auf die Spasmen wirkt. Ich lasse, bevor ich den Gips anlege, den Schienenhülsenapparat fertigstellen, dann wird für 5 bis 8 Tage eingegipst, der Gips zur Atrappe aufgeschnitten, der Apparat anprobiert und fertiggestellt, und dann trägt das Kind den Apparat bei Tage und liegt nachts in der Atrappe.

Eine solche Nachtschiene, die über einem Abguß in überkorrigierter Stellung aus Zelluloid und Draht oder Fliegengaze gefertigt wird, reicht sogar in manchen Fällen ganz allein aus, jedenfalls halte ich es für überaus wichtig, daß die 10—12 stündige Bettruhe zur Behandlung mitbenutzt wird, weil sonst durch unzweckmäßige Lage und die Bettdecke in der Nacht sicher zerstört wird, was am Tage gewonnen war.

Wo das unblutige Redressement nicht ausreicht — entscheidend ist stets der Grad des Spasmus im Stehen, nicht im Liegen —, muß

zum Messer gegriffen werden, das die Muskelansätze, Sehnen, Faszien subkutan oder offen so ausgiebig als möglich durchtrennt oder in geeigneten Fällen Sehnen transplantiert. Dann folgt die Überdehnung und der Gipsverband, der auch hierbei nicht länger als 4 Tage liegen soll.

Das so oder so gewonnene Ergebnis wird in einem Schienenhülsenapparat festgehalten. Die Schienenhülsen- oder sonstigen Stützapparate zeitigen, wenn sie lange genug, d. h. durch Jahre getragen werden, zuweilen Wunderdinge. Sie verhüten das Rezidiv der Kontraktur, sie ermöglichen durch Anbringung von Feststellungsvorrichtungen und Anschlägen die allmähliche Freigabe der Gelenke, sie verhindern ungewollte und falsche Bewegungen, sie zwingen den Koordinationsmechanismus, sich allmählich wieder normal einzuschleifen, sie wirken als sensibler Indikator für den ataktischen Anteil des Leidens (s. Tabes, S. 421) und ergänzen und rekonstruieren so wieder den Reflexvorgang, sie geben dem Kinde das Gefühl der Sicherheit und Freudigkeit und befördern mittelbar seine geistige und körperliche Entwicklung, sie gestatten tägliche Bäder, Massage, Medikomechanik und bilden alles in allem ein Heilmittel, das vielleicht unter allen Maßnahmen das beste leistet.

Fig. 44. Abriß am Proc. coronoideus eines zu lange im Redressionsgips fixierten spastischen Ellenbogens. Die Verletzung und die Schmerzhaftigkeit vermehrten die Spasmen.

Um die aktiven Bewegungen einzuleiten, sind passive Übungen notwendig, die nötigenfalls auch bei Schmerzen rücksichtslos ausgeführt werden, jedoch stets aufhören müssen, wenn sich Gelenkergüsse einstellen. Daneben folgen aktive Bewegungen, die nicht planlos, sondern entsprechend der Physiologie des Ganges geübt werden müssen (s. S. 352).

Die Massage sorgt für Dehnung von Schrumpfungen und stärkt die schwächeren Antagonisten.

Empfehlenswert sind aktive und passive Übungen in lauen Vollbädern, in denen die Spasmen nachlassen und die Glieder leichter werden. Die arterielle Hyperämie durch ein Heißluftbad macht das Gewebe plastischer, geschmeidiger und die Kontrakturen weicher. Auch nach dem Gebrauch des Vierzellenbades geben die Kinder an, daß es „leichter gehe".

Für sehr wertvoll halte ich die Anwendung der Medikomechanik, weil es kein Mittel gibt, das schonender — selbst die geübte Hand ist dagegen ein Folterinstrument — Kontrakturen dehnt und überdehnt, aktiv und passiv die Muskelkraft erhöht, brachliegende Nervenbahnen einschleift, die physiologischen Bewegungen dem Zentralnervenapparat als Erinnerungsbilder einprägt und somit die örtlichen Symptome und die Nervenfunktionen günstig beeinflußt.

Ich habe für meine Abteilung eine Serie von Apparaten konstruiert, die neben dem Vorteil, daß sie für jede Körpergröße ein-

stellbar sind, vortreffliche Fixationsvorrichtungen besitzen, so daß die Kontrakturen nachdrücklich gestreckt werden und nicht verhängnisvolle Scheinbewegungen entstehen.

Überhaupt ist oberstes Gesetz in der Behandlung der spastischen Lähmungen: Niemals der Muskulatur Ruhe lassen, ununterbrochene Übungen — dann bleibt schließlich der Erfolg nicht aus. Der Hang der spastischen Muskeln, sofort wieder in ihren kontrakten Beharrungszustand zu verfallen, ist so tief eingewurzelt und geht so weit, daß schon die Ruhepause des Sonntags genügt, um am Montag eine deutliche Verschlechterung gegenüber dem Sonnabend zu zeigen.

Fig. 45. Spastische Diplegie. Hochgradiger Hohlfuß, schwere Beugekontraktur der Hüften. Der Knabe ging nur als Vierfüßler. Unblutige Redression im Gips. Schienenhülsenapparat mit Rumpfhalter.

In meiner Anstalt nehmen sämtliche Spastiker außerdem noch an den Turnübungen teil, sowohl im Einzelturnen, als namentlich im Gruppenturnen, das in noch höherem Maße die Energie anfacht.

Die beste Behandlung in diesem Sinne aber ist regelmäßige Berufsarbeit, wie sie in den Werkstätten der Krüppelheime geübt wird: Korbflechten, Schmiedearbeit, Maschinenstricken u. a., bessern in erstaunlicher Weise die Beweglichkeit, sowohl wegen der unausgesetzten Übung, als wegen des Ernstes, mit dem sie betrieben werden, wegen der Erweckung des Ehrgeizes, dem Meister zu genügen und den Kameraden nachzueifern, wegen des nach Überwindung der anfänglichen Schwierigkeiten durchbrechenden Eifers und der Aussicht, das entsetzliche Krüppelgebrechen loszuwerden und zur wirtschaftlichen Selbständigkeit zu kommen. Das in der Anstaltsbehandlung der Krüppelheime liegende Moment der Vorbildlichkeit, der Erziehung durch die Alters- und Leidensgenossen, der Fortfall des Gefühls des Verstoßenseins, die robuste Lebenslust, zusammen mit der unaufhörlichen ärztlichen Kontrolle und Behandlung und pädagogische Fortbildung halte ich für ein so durchgreifendes Heilmittel, daß ich mir nicht versagen kann, es hier nachdrücklich zu erwähnen.

### Behandlung der einzelnen Kontrakturen.

Am **Kopf** finden sich nur selten spastische Kontrakturen des Kopfnickers oder anderer Muskelgruppen; sie unterliegen derselben

Behandlung, wie das Caput obstipum wegen narbiger Schrumpfung des Sternocleidomastoideus oder wegen Akzessoriuskrampf (siehe S. 463).

Die Kontraktur der **spastischen Schulter** ist schwer und hat im allgemeinen keine gute Prognose. Es entsteht immer schwere Atrophie des Deltoideus und sehr leicht dieselbe chronische Entzündung der das Schultergelenk umlagernden Schleimbeutel, wie bei der traumatischen Homarthritis verbunden mit bindegewebiger Ankylose.

Sind die Kontrakturen mäßig, so genügt es, die Redression unblutig vorzunehmen und den Arm in rechtwinkliger Erhebung, Außenrotation (Unterarm senkrecht), extremer Supination (Handfläche nach hinten) und Dorsalflexion der Hand einzugipsen. Besser noch ist eine abnehmbare primitive Blechhülse, die sich auf das Becken stützt; sie gestattet tägliche Massage, Gymnastik und namentlich Medikomechanik, die sowohl die Abduktion als Außenrotation anzustreben hat.

In schweren Fällen müssen die Ansätze des Pectoralis major und der Innenrotatoren vorher blutig durchtrennt werden (Helbing).

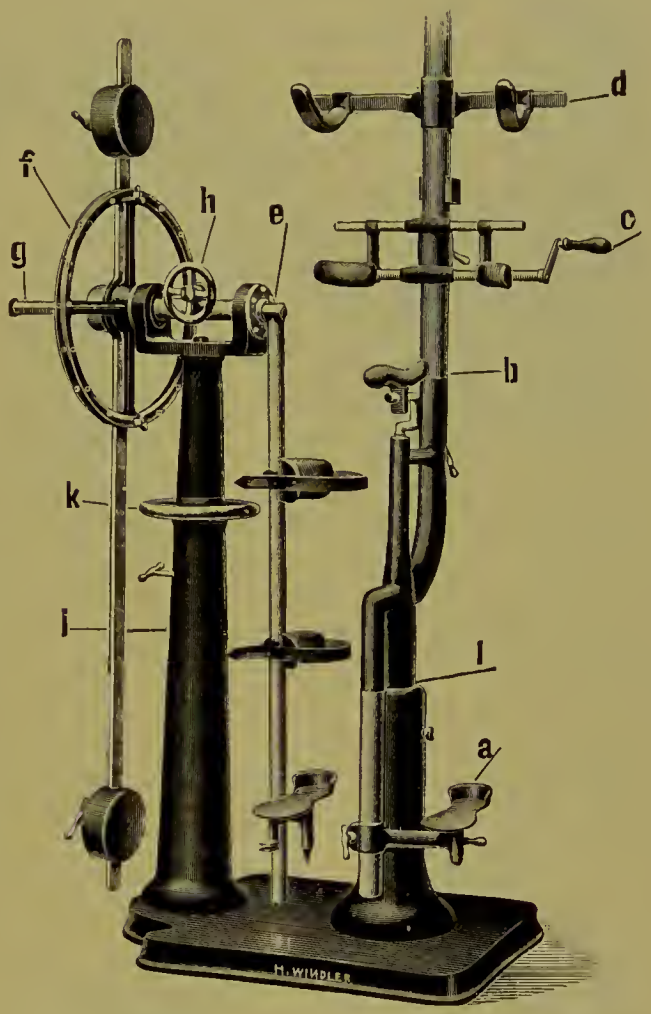


Fig. 46. Pendel- und Widerstandsapparat nach Biesalski für das Bein, eingestellt für Beugung und Überstreckung, der linke Fuß steht auf der Platte *a*, das Perineum reitet auf der Pelotte *b*, das Becken wird von den Seitenklammern *c* festgehalten, der Rumpf durch die Achselschultern *d* gestreckt. So ist der ganze Körper fixiert und jede Scheinbewegung durch Lordosierung, wie sie bei den für Übung im Sitzen gebauten Apparaten vorkommt, ausgeschlossen. Wird jetzt das rechte Bein an die vertikale Stange bei *e* angeschnallt, so muß die Bewegung im Hüftgelenk die geschrumpften Weichteile dehnen. Der Apparat ist für jede Körpergröße einzustellen und ist auch für Abduktion und das linke Bein verwendbar.

Die **Kontraktur des Ellbogens** ist, wenn nicht athetotischer Stellungswechsel besteht, meist nicht so schwer, daß besondere Redressionsverbände nötig sind. Schlimmstenfalls muß die Bizepssehne verlängert werden. Medikomechanik tut das beste zur Kräftigung der Strecker.

Dagegen macht die **Pronationskontraktur** meist viel Arbeit; sie ist zuweilen so straff, daß der Unterarm festgemauert wie in knöcherner

Ankylose steht. Für die leichteren Fälle verwende ich eine einfache Blechschiene, welche mit Gurten den Unterarm in Supination erhält, die Hand dorsal überflektiert, die Finger gleichfalls, den Daumen abduziert. Diese Schiene wird zwischen den Übungen stundenweit getragen, je nach Schwere des Falles manchmal auch die ganze Nacht.

Fig. 47. Die Blechschiene hält den Unterarm in Supination, Hand und Finger in Überstreckung, den Daumen in Abduktion.

Der Erfolg ist im allgemeinen gut, manchmal können die Kinder schon nach 8 Tagen aktive Bewegungen machen. Versagt die Methode oder sind die Pronationsspasmen a priori zu stark, so ist hier das beste die Stoffelsche Operation am Medianus.

Man unterbindet und durchtrennt die Vena mediana cubiti, ebenso den Lacertus fibrosus, der nachher gut genäht wird; nun tritt der N. medianus sofort zutage. Auf der Höhe, wo der Pronator teres sich um den Condylus lateralis humeri schlingt, liegt der Muskelast für den Pronator teres, dann folgen absteigend nach derselben Seite die Äste für Flexor carpi radialis, Palmaris longus, Flexor digitorum sublimis. Man bestimmt jeden einzelnen mittels der feinspitzigen faradischen Elektrode und schwächt ihn je nach der Verteilung des Spasmus um ein Drittel bis über die Hälfte.

Fig. 48. Erfolg der Stoffelschen Operation am Medianus. (Nach Stoffel.) Die Supination kann aktiv ausgeführt werden.

Da alle die genannten Muskeln wegen ihres Ansatzes am Oberarm zugleich auch Beuger sind, ist durch den Eingriff auch die Beugungskontraktur des Ellbogens beseitigt. Mit der Operation ist nötigenfalls leicht die Verlängerung der Bizepssehne zu verbinden.

Sofort nach der Operation ist die Supination frei, ebenso die Dorsalflexion von Hand und Fingern, in einem Falle meiner Erfahrung, wo ich etwas überdosiert hatte, sogar zu stark. Doch ist das durch

Übung der Antagonisten wieder bald gutzumachen. Nur der Daumen bleibt unbeeinflußt, weil sein Adduktor vom N. ulnaris innerviert wird; hier habe ich bei Gelegenheit der Verlängerung der Sehne des Flexor carpi ulnaris den dicht daneben liegenden Nerv aufgesucht und den Ramus profundus des palmaren Astes, der den genannten Daumenmuskel versorgt, nach Stoffel geschwächt.

Die Förstersche Operation für die Armmuskeln ist bisher nur selten ausgeführt und nur mit mäßigem Erfolge. In Betracht kommen die Wurzeln $C_{4-8}$ und $D_1$.

Fig. 49. Erfolg der Stoffelschen Operation am Medianus. Hand und Finger, die vorher aus der Beugung nicht erhoben werden konnten, wurden aktiv sogar überstreckt.

Auch die Sehnenverpflanzungen haben nicht gehalten, was sie zu versprechen schienen. Fränkel hat den Flexor carpi ulnaris zum Supinator gemacht, Hoffa hat den Pronator teres am Condylus medialis humeri abgelöst und auf den Condylus externus verpflanzt, von wo er supinierend wirken mußte. Im allgemeinen genügt es, daß man ihn einfach quer durchtrennt (Helbing), und wenn man an den Sehnen operieren will, daß man die Flexoren treppenförmig verlängert und die Extensoren rafft. Dann bekommt man eine leidliche Mittelstellung oder die Hand ist überstreckt mit gebeugten Fingern, die, wenn sie der Kranke durch passive Handbeugung öffnet, einen Gegenstand fassen und nach geschehenem Fingerschluß beim Zurückschnappen der Hand in Überstreckung mechanisch festhalten. Am Daumen kann man den Strecker und Abduktor verkürzen. Henle hat vorgeschlagen, zur Beseitigung starrer Kontraktur eine Knochenresektion zu machen.

Es unterliegt für mich keinem Zweifel, daß an Unterarm und Hand die Stoffelsche Methode, wenn wir erst die feine Dosierung gelernt haben, von allen Methoden das Beste leisten wird.

Spitzy hat mehrere Fälle mitgeteilt, bei denen es ihm gelungen ist, durch Überpflanzung vom N. medianus auf den radialis und Tenotomie des Abductor pollicis selbsttätige Dorsalflexion der Hand und Supination zu erzielen.

Operationstechnik: Ein Schnitt median vom M. biceps legt den Medianus frei; den Radialis findet man am leichtesten, wenn man sich die Umschlagstelle des M. brachioradialis über den Condylus externus humeri aufsucht; unmittelbar dahinter liegt der Nerv. Nun wird aus dem Medianus ein Lappen oberhalb des Abganges des Astes für den Pronator teres abgespalten, der diesen in sich einbegreift. Bis hierher ähnelt die Operation der Stoffelschen. Der abgespaltene Lappen bekommt ein zungenförmiges Ende, damit eine Reinnervation der peripheren Teile des Nervus medianus, die durch die Abspaltung

ihren Zusammenhang mit dem Zentrum verloren haben, von den benachbarten Bündeln her möglichst schnell erfolgen kann. Die Einpflanzung geschieht in einen Schlitz des Nervus radialis und am besten dicht oberhalb des Abganges der Äste für die Dorsalflektoren von Hand und Finger, wenn es sich, wie sehr oft,

Fig. 50. Spastische Hemiparese. Abspaltung eines den Pronator teres-Ast enthaltenden Lappens aus dem N. medianus und zentrale Einpflanzung in den N. radialis. Nach einem Jahr konnte der Knabe supinieren und die Hand strecken. (Beobachtung von Spitzy.)

nicht nur um einen Hypertonus im Medianusgebiet, sondern auch um eine motorische Schwäche im Radialisgebiet handelt.

Die Übung der Dorsalflexion an Hand und Fingern geschieht am besten an geeigneten medikomechanischen Apparaten (s. auch Fig. 158 u. 161). Eine vortreffliche Übung ist das Kneten von Ton und Plastilin, das nicht nur die Kraft erhöht, sondern gleichzeitig die Gelenke geschmeidiger macht. Zur Hebung der ataktischen Bewegungen dient das Fränkelsche Stöpselbrett und alle für Ataxie der Arme aus der Tabesbehandlung bekannten Vorrichtungen, die meist gute Dienste tun. In den Werkstätten meiner Anstalt haben wir einen Hemiplegiker mit mäßiger Spastik und Athetose der Hand zum Schneidergesellen ausgebildet, ein Mädchen mit schwerer Hemiplegie zur Maschinenstrickerin.

Der **Rumpf** des Spastikers verlangt im allgemeinen keine besondere Behandlung, ausgenommen die Kräftigung der Beinstrecker, um das Vornüberfallen des Rumpfes zu verhindern, und systematische Übungen im Sitzen. In schweren Fällen sind die Bewegungen der Wirbelsäule durch die spastische Erstarrung stark behindert.

Hemiplegiker haben häufig eine harmlose Totalskoliose, deren Konvexität nach der gelähmten Seite sieht, einmal weil die vom Becken und Schultergürtel her wirkenden hypertonischen Muskeln die Wirbelsäule im Bogen zu sich herüberziehen, dann weil das gelähmte Bein kürzer ist und dadurch eine Becken-

senkung der gelähmten Seite entsteht. Auf meiner Abteilung trifft das bei sämtlichen Fällen über 10 Jahren zu. Mehrfach habe ich hierbei Konkavtorsion gesehen als Vorbereitungszeichen für die kommende Gegenkrümmung. Als Behandlung reicht aus ein Gipsbett in stark überkorrigierter Haltung für die Nacht und Ausgleich des Längenunterschiedes der Beine.

Das weitaus wichtigere Behandlungsgebiet geben bei den spastischen Lähmungen die **unteren Gliedmaßen** ab.

Der **Adduktionsspasmus** wird am einfachsten beseitigt durch subkutane Myorrhexis in Narkose und extremer Abduktionshaltung; ich bevorzuge dazu nicht das Lorenzsche quere Sägen mit der Haut als Unterlage, sondern ich knete mit den stark eingefetteten Knöcheln der geballten Faust den Muskel in der Längsrichtung, wobei die in verschiedenen Höhen ansetzenden sehnigen Insertionen sich aus ihrer Verbindung mit den Muskelfasern einzeln und leicht lösen.

In besonders schweren Fällen durchtrennt man die Muskelansätze blutig subkutan.




Fig. 51. Pendel- und Widerstandsapparat nach Biesalski für Übung der Supination. Der Ellbogen liegt rechtwinklig gebeugt in der Rinne, die Hand faßt den beliebig herausziehbaren Griff.

Als das schonendste und ungefährlichste Verfahren hat sich mir folgendes bewährt: ½ cm langer Hautschnitt bis zur Faszie etwa über dem Eintritt der V. saphena in die V. femoralis mit einem spitzen Skalpell. Dann wird ein gerades, geknöpftes Messer unter Verziehung der Haut oberhalb der Faszie flach nach der Innenfläche des Oberschenkels geschoben, hier senkrecht und kantig gestellt und nun dicht am Knochen, während die andere Hand von unten her durch die Haut den Knopf der Klinge faßt, nur so viel durchschnitten als nötig ist. Jede Blutung ist ausgeschlossen. Die mit einer Naht geschlossene Hautwunde liegt so weit ab von den Verschmutzungsquellen, daß eine Infektion nicht eintreten kann.

Spannende Stränge an der Spina iliaca anterior, namentlich vom Tensor fasciae latae, werden mit dem spitzen krummen Tenotom durchtrennt.

Alle diese Manipulationen werden zweckmäßig auf einem Extensionstisch ausgeführt. Das von mir benutzte Steinsche Modell habe ich mit besonderen Vorrichtungen für Stütze und Fixation des Beckens versehen (s. Allg. Orthopädie).

Die Auflage für das Kreuzbein muß möglichst groß sein, ein rinnenförmiger Widerhalt, in den sich Vulva oder Perineum legen, verhindert selbst bei extremstem Zuge Verletzung des Genitale oder der Urethra. Der Beckenfixator läßt durch Pelottendruck auf die Spinae keine Lordosierung des Beckens beim Ausgleich der

Flexionskontraktur zu, seitliche Pelotten an der Darmbeinschaufel verhindern das Abweichen des Beckens bei einseitigem Zug. Man kann sich die redressierten Extremitäten nach Belieben einstellen und ohne Assistenz gipsen. Eine solche oder ähnliche Vorrichtung halte ich für eine dr Voraussetzungen für ein gutes Resultat. Zweckmäßig gipst man erst die Hüfte ein (zur Erhaltung der Streckstellung für einige Zeit bis zu den Mamillae), dann das Fußgelenk, zum Schluß das Knie, damit jede Kontraktur auf diese Weise für sich gut korrigiert werden kann.

Zur Nachbehandlung wird ein Stützapparat angefertigt, der nicht gewalkte Lederhülsen zu haben braucht, sondern einfache Stahlbänder mit Riemen. Alle drei Gelenke sind festzustellen, das Kniegelenk hat zwei Anschläge, um nur eine mäßige Exkursion zu gestatten, das Fußgelenk nur einen hinteren Anschlag. Ich gehe nun so vor, daß ich am Anfang abwechselnd ein Bein ganz versteife (durch Feststellung der Apparatgelenke) und am anderen ein Gelenk, Knie oder Hüfte oder Fuß, freigebe. Damit können die Kinder gut gehen lernen. Später bekommt jedes Bein ein Gelenk frei, abwechselnd z. B. rechte Hüfte, linkes Knie — rechtes Knie, linke Hüfte und Fuß; so werden die Gelenke allmählich freigegeben, bis sie alle gleichzeitig benutzt werden.

Fig. 52. Spreizbrett. (S. Text.)

In leichten Fällen wende ich ein Spreizbrett an, das überhaupt in meiner Abteilung ein Universalapparat (Coxa vara, Genu valgum, feste Lagerung) ist. Die Beine werden durch Laschen fixiert, die Abduktion der Beinbretter, die in jedem Winkel festgestellt werden können, wird allmählich durchgeführt; die flachen verstellbaren Sohlenbretter ermöglichen die Korrektur des Fußes, daneben kann gleichzeitig das Kniegelenk beliebig eingestellt werden (X-Bein). Unter dem Rumpfteil kann dauernd eine Bettschüssel stehen. Täglich werden die Kinder zu den Übungen herausgenommen. Auch hier ist das abduzierende und streckende Pendeln von großer Wichtigkeit für die Nachbehandlung der Flexions- und Adduktionskontraktur der Hüfte.

Mit diesen Maßnahmen kommt man nach meiner Erfahrung an der Hüfte aus. Stoffel hat den Adduktionsspasmus beseitigt durch Schwächung des N. obturatorius. Vor ihm haben schon Lorenz und Hoffa den ganzen Nerv reseziert.

Operationstechnik: Schnitt am äußeren Rande des Adductor longus, man hält sich nach innen von der Vena saphena. Zwischen ihm und Pectineus stumpfes Eingehen; niemals durch die Muskelmasse, immer nur in Muskelinterstitien arbeiten. Unmittelbar hinter Adductor longus und auf Adductor brevis liegt der vordere Ast des Nerven; den hinteren hat man sofort, wenn man den oberen Rand des Adductor brevis anhebt, dann sieht man ihn aus dem M. obturatorius austreten. Die Operation ist nach meinen Erfahrungen einfach und unblutig.

Die Innenrotation der spastischen Hüfte bekämpft man immer mit Erfolg durch Außendrehung bei der Redression. (Gutes Anmodellieren des Gipses an die Oberschenkelkondylen — durch die nötigenfalls ein Nagel geschlagen wird — nicht am Fuß, was nur Torsion im Knie erzeugt.) Vereinzelt ist quere Osteotomie des Oberschenkels dabei gemacht worden. Herz hat den vorderen Teil des Glutaeus medius durchschnitten und einen Fettlappen in den Spalt gelegt. Lange tenotomiert in schweren Fällen von Innenrotation die Semimuskeln, weil er beobachtet hat, daß diese einwärts drehen, der Bizeps auswärts.

Fig. 53. Beispiel für Redressionsgips der unteren Extremitäten bei schwerer spastischer Innenrotation und Beugekontraktur der Hüften, Kniekontraktur und spastischen Klumpfüßen. Letztere wurden mit Ogstonscher Auslöffelung der Knochenkerne behandelt. Nach der Gipsperiode folgt der Schienenhülsenapparat und Nachtschienen.

Der Nachbehandlungsapparat hat zunächst ein unbewegliches Gelenk und gibt später nur die Flexion und Extension frei, damit zunächst mal die wichtigste Bewegung gelernt wird.

Schultheß und Joachimsthal haben darauf hingewiesen, daß beim spastischen Quadrizeps die Patella hoch hinaufgezogen wird, was eine Verlängerung des Lig. patellae zur Folge hat. Ich habe dieses sehr regelmäßige Symptom außer bei Hemi- und Diplegien auch bei der genuinen Athetose gefunden.

Bei der **Kniegelenkskontraktur** muß man darauf hinarbeiten, das Knie nicht zu strecken, sondern zu überstrecken. Das ist kein neuer pathologischer Zustand, sondern das erstrebenswerte Ziel. Auf einem gestreckten Knie kann kein Spastiker stehen oder laufen, weil die Beuger doch sofort das Übergewicht bekommen, die Kniee und mit ihnen die Hüften in Flexion gehen, der Oberkörper vornüber fällt. Ist das Knie aber auch nur etwas durchgedrückt, so

fällt der Schwerpunkt vor die Patella, der vornüber geneigte Spastiker kann, ja er muß sich aufrichten, das bedeutet einen Sieg der Hüftstrecker über den Ileopsoas, und nun, wo der Kranke sich auf sein Standbein verlassen kann, ist überhaupt erst die statische Möglichkeit gegeben, das Gangbein mit der zugehörigen Beckenhälfte kräftig zu heben und weit vorzusetzen, d. h., wenn auch übertrieben, so doch physiologisch zu gehen. Die Gefahr, daß das Knie sich zu stark überstreckt, ist leicht durch einen einfachen Apparat mit vorderem Anschlag zu verhindern und bedeutet nichts gegenüber den Vorteilen. Natürlich muß aber darauf gehalten werden, daß dem Knie die Beugefähigkeit erhalten bleibt, die das Gangbein in der ersten Phase des Ganges, wenn es noch hinter der Körpersenkrechten sich befindet, dringend braucht.

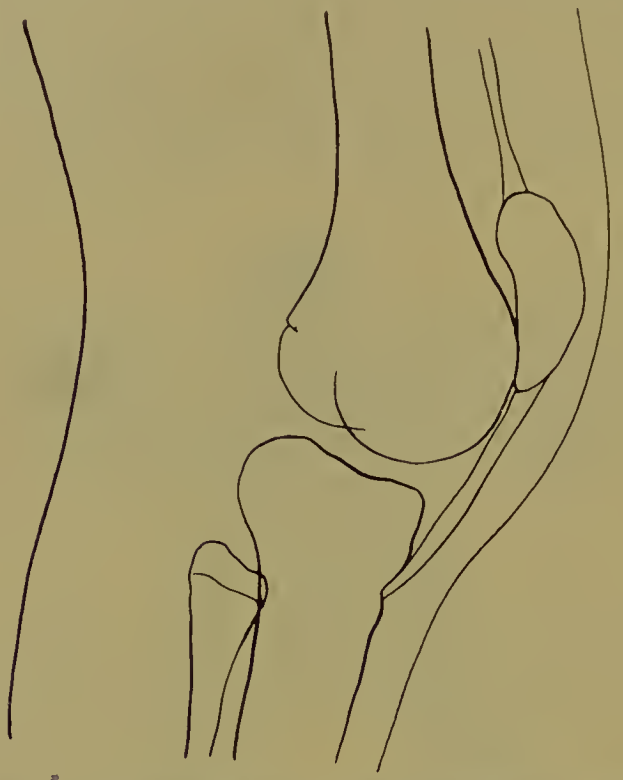

Fig. 54. Röntgenpause eines spastischen Knies mit Hochstand der Patella.

Sehr oft genügt die unblutige Korrektur in Narkose (Hacke als Hauptträger des Druckes gut polstern). Der Nachbehandlungsapparat muß schon bereit liegen. Manchmal reicht sogar schon eine Nachtschiene oder das Spreizbrett aus.

Will man die Beuger blutig durchtrennen, so sollte das nie anders als offen geschehen. Bei starken Kniekontrakturen hört jede Orientierung nach dem Schema auf; es kommt vor, daß ganz vorne die Sehnen und tief hinter ihnen der N. peroneus liegt, auf gleicher Höhe die Arterie. Ehe nicht der Nerv freigelegt und als solcher sichergestellt ist, keine Sehne durchtrennen! Die quere Sehnendurchtrennung hat manchmal zur Folge, daß durch zu starkes Auseinanderweichen der Stümpfe und Verwachsungen die Beugefähigkeit erlischt. Deshalb ist besser als die einfache Durchtrennung der Beuger die Verlängerung nach Küttner, der den M. biceps nach Bayer verlängert, auf der Innenseite den Semitendinosus dicht am Ansatz, die übrigen höher abschneidet und ihre distalen Ansätze auf den Semitendinosus vernäht. Lange verpflanzt bei schweren Beugekontrakturen sämtliche Beuger auf die Streckseite (Tuberositas tibiae). Manchmal sind Arterie und Nerv bei dem Versuch der Überstreckung so angespannt, daß man sich mit einem Teilerfolg begnügen muß. Den Rest holt man später durch weitere unblutige Streckung nach oder durch suprakondyläre Osteotomie des Femur oder Resektion eines Schaftstückes (Henle).

Will man mittels des Stoffelschen Verfahrens den Hypertonus der Beuger schwächen, so findet man leicht den Abgang der Rami musculares aus dem N. tibialis in Höhe der Gesäßfalte.

In seltenen Fällen kommt es vor, daß der Kniestrecker schwer spastisch ist; dann findet man seine Nerven nach außen von der Arterie in Höhe des unteren Symphysenrandes vom N. femoralis abgehen. Es gibt Fälle, wo das Knie wegen starren Spasmus aller Kniemuskeln steif wie ein Stock ist; hier würde Stoffelsche Schwächung am Tibialis und Femoralis den Vorzug vor den Sehnenoperationen verdienen.

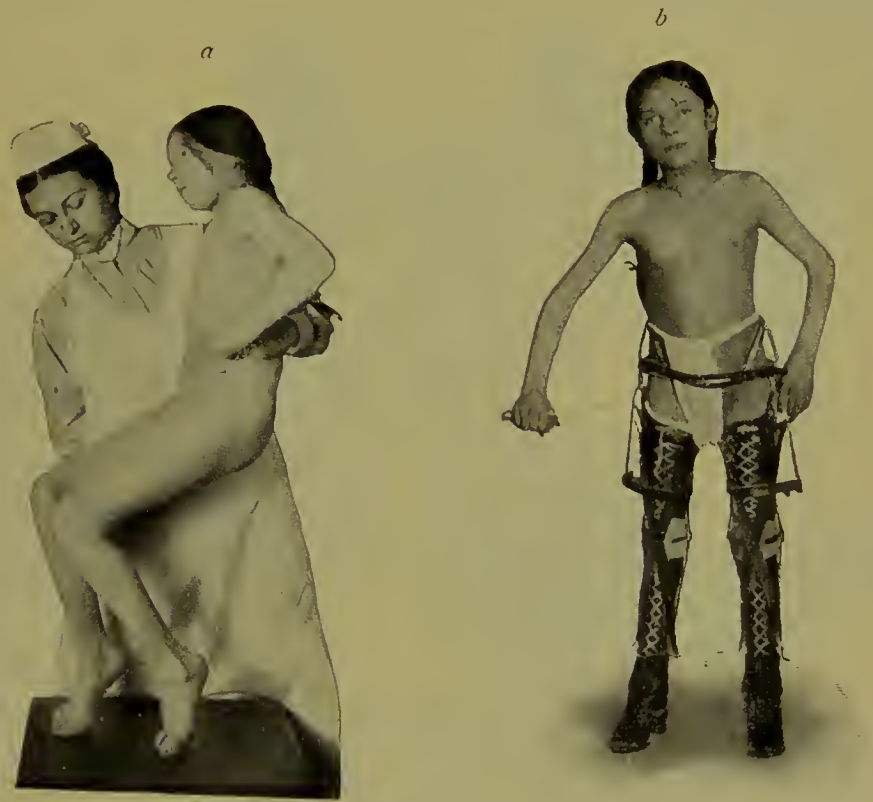

Fig. 55. Schwere spastische Diplegie. *a* Das Kind konnte nicht stehen und in der Haltung von Fig. *a* nur einige Schritte trippeln. *b* Herstellung freien aktiven Ganges durch Verlängerung der Achillessehnen und Kniebeuger und Schienenhülsenapparat mit künstlichem Quadriceps (gekreuzte Gummibänder) und Glut. med. (Stahlklingen).

Von Apparaten mit künstlichem Quadrizeps (Klinge oder Gummi) sieht man zuweilen Gutes. Gut ist es, wenn der Apparat nicht nur einen vorderen Anschlag gegen Überstreckung, sondern auch einen hinteren zur Vermeidung extremer Beugung hat. Neigt das Gelenk zur Bildung von Ergüssen, so ist die schonendste Form der Streckung die durch horizontalen und vertikalen Gewichtszug mittels Heftpflasters. Bei Spasmus beider Beine infolge hochsitzender Spondylitis und schwersten trophischen Störungen der Haut, die schon unter weichen Verbänden Dekubitus bekam, habe ich die Streckung des Knies durch Anwendung meines Extensionsnagels erreicht, den ich durch den Calcaneus trieb.

Am Fuß ist die häufigste Kontrakturform der Spitzfuß: Der Fuß ist extrem plantarflektiert, die Kinder gehen auf den Zehen oder Ballen; meist ist damit Hohlfuß verbunden und Supinationsstellung.

Der Spitzfuß zwingt den Spastiker beim Gehen die krankseitige Beckenhälfte zu heben, was unphysiologische, periphere, den Spasmus verschlimmernde Reize schafft; ist der Spitzfuß beseitigt, so kommt das auch dem allgemeinen Spasmus zugute (Codivilla).

Es gibt so leichte Formen, daß schon das Tragen eines Nachtapparates und bei Tage einer kleinen Schiene mit dorsal redressierender Spiralfeder ausreichen. In anderen Fällen muß man vorher mit oder ohne Narkose redressieren und für 14 Tage das Ergebnis im Gips festhalten.

Fig. 56. Federschiene nach Biesalski zur Bekämpfung des Spitzfußes. Die über der Fußartikulation der Schiene angebrachte Spiralfeder ist durch Einhaken ihres in der Mitte gelegenen Endes in Löcher der Grundplatte verstellbar und somit in ihrer aktiven Kraft dosierbar.

Fig. 57. Spastischer Spitzhohlfuß geheilt durch Exstirpation der Plantarfaszie, treppenförmige Verlängerung der Achillessehne und Redressement.

Der Gipsverband muß bei allen Eingriffen an der Achillessehne stets über das Kniegelenk hinaufgehen, weil die Köpfe des Gastrocnemius am Oberschenkel inserieren. Das Kind hält sonst, weil es der Zug an der Sehne schmerzt, das Knie gebeugt, der Gastrocnemius wird nicht genügend gedehnt, ja schrumpft sogar, und wenn der Gips abgenommen und das Knie gestreckt wird, ist das Resultat ganz oder teilweise verloren.

Meine Tagesschiene, ursprünglich ersonnen für Hochhaltung des paralytisch gelähmten Vorderfußes, hat vor zahlreichen anderen Modellen den Vorzug, daß sie verhältnismäßig wenig auffällt und daß ihre aktive Federkraft dosierbar ist (Fig. 56).

Meist genügen aber diese einfachen Maßnahmen nicht, dann muß die Plantarfaszie (mit krummem spitzem Tenotom von innen nach außen) tenotomiert oder von einem Lappenschnitt aus exstirpiert und die Achillessehne verlängert werden. Die einfache quere Tenotomie ist im allgemeinen zu widerraten, weil die Verlängerung dann

meist zu stark wird, die Kinder bekommen Hackenfüße und laufen mit gebeugten Knien (Lange, Wittek). Das beste ist die treppenförmige Verlängerung nach Bayer, die man entweder offen oder bei mäßigem Spitzfuß auch subkutan von zwei Wunden aus machen kann. Spitzy macht von dem Spitzfuß eine Konturenzeichnung, tenotomiert das Papiermodell und verlängert die Achillessehne des Lebenden um soviel als dem Spalt im Modell entspricht. Bei der subkutanen treppenförmigen Verlängerung müssen die Einschnitte viel weiter auseinanderliegen als der beabsichtigten Verlängerung entspricht. Nachtschiene in Überkorrektur und das Tragen eines Apparates oder einer Federschiene für ein Jahr ist unbedingt zur Nachbehandlung gehörig.

Fig. 58. Teilweise Einpflanzung des N. tibialis in den N. peroneus. (Nach Spitzy.) Das Kind kann den Fuß heben.

Stoffel sucht die Verästelungen des Tibialis in die beiden Köpfe des Gastrocnemius und den Soleus auf; sie liegen auf der Höhe des Umschlages der Gastrocnemii über die Oberschenkelkondylen und sind unmittelbar nach dem Schnitt durch Haut und Faszie sichtbar. Die Schwächung vollzieht man mindestens bis zur Hälfte des Querschnittes. Spasmen und Fußclonus verschwinden noch in der Narkose.

Spitzys Nervenüberpflanzung vollzieht sich so, daß man in der Kniekehle zwischen Tibialis und Peroneus eine ab- oder aufsteigende, totale oder partielle Verbindung herstellt. Die Operation ist von Spitzy und zahlreichen anderen Autoren häufig mit gutem Erfolg ausgeführt. Wenn die mechanische Verkürzung der Achillessehnen nicht zu stark war, hat Spitzy von der Resektion der Hautäste in der Sohle Herabsetzung der Spasmen gesehen — ein schöner experimenteller Beweis für den Einfluß der peripheren Reize.

Sehr häufig ist mit dem spastischen Spitzfuß eine Klumpfußbildung verbunden, von leichter Supinationsstellung bis zur schwersten Adduktion von Vorderfuß und Tuber calcanei.

Fig. 59. Spastischer Hacken- und Plattfuß bei Diplegie. Heilung durch Sehnenverlängerung der Zehenbeuger, ferner rechts durch Verlängerung der Extensoren und links durch Redressement.

Wo die Verlängerung der Achillessehne und die einfache Redression nicht genügten, habe ich wiederholt mit bestem Erfolg nach Ogston die Knochenkerne von Proc. anterior calcanei, Cuboid und Talus ausgelöffelt (siehe Fig. 53).

Spastische Plattfußstellung ist häufiger als allgemein angenommen wird, dann manchmal verbunden mit dem spastischen Hackenfuß; der Plattfuß bildet sich meist erst aus, wenn die Kinder zu gehen anfangen. Angezeigt sind hier supinierende Einlage und Nachtschienen oder Sehnenverpflanzungen und Verkürzungen, die in dem viel gröberen Mechanismus des Fußes ungleich bessere Resultate geben als an der Hand. Ich habe bei supiniertem Hackenfuß mit gutem Erfolg den Extensor communis und Tibialis anticus verlängert und den Peroneus longus auf die Außenseite des Tuber calcanei verpflanzt. Denn schließlich wird der Fuß ja gehfähig, wenn er tenodetisch in guter Mittelstellung feststeht.

Zur Nachbehandlung ist wie immer eine Nachtschiene und ein Apparat erforderlich, sei es ein solcher nach Hessing, sei es meine Klumpfußnachbehandlungsschiene.

Fig. 60. Spastischer Hackenfuß rechts. Geheilt durch Verlängerung der Extensoren und Vernähung der Sehne des Peroneus longus an die Außenseite des Tub. calcanei.

Von den medikomechanischen Apparaten leistet am meisten derjenige, der die reine Pronation und Supination um die Längsachse des Fußes bewirkt (siehe Fig. 71).

---

Neben der kongenitalen oder früh erworbenen spastischen Parese gibt es auch eine solche, die erst zwischen dem 20.—40. Lebensjahre auf dem Boden der Syphilis, nach einem Trauma, Infektionskrankheit, Puerperium, Bleivergiftung beginnt und sich auf der Höhe der Krankheit klinisch von der des Kindesalters nicht unterscheidet. Nur muß man daran denken, daß

sie in der ganz reinen Form selten ist und häufig, bevor das durch hinzutretende neue Symptome erkennbar wird, den Beginn anderer Erkrankungen vortäuscht: Multiple Sklerose, chronische Myelitis, kombinierte Systemerkrankung, Rückenmarkskompression, seltener die amyotrophische Lateralsklerose oder ein Hirnleiden. Auch Hysterie kann differentialdiagnostisch in Betracht kommen. Jedenfalls versuche man immer, die spastische Spinalparalyse (Lateralsklerose) zu demaskieren (Oppenheim), solange nicht der spastisch-paretische Symptomenkomplex rein vorliegt. Die pathologisch-anatomische Untersuchung hat jedenfalls ergeben, daß es eine primäre isolierte Lateralsklerose oder wenigstens eine Erkrankung gibt, die sich lange auf die Seitenstränge beschränkt.

Alle die genannten Leiden können gelegentlich dem Orthopäden Veranlassung zum Eingreifen bieten; so kann man den spastisch-paretischen Fuß z. B. bei der multiplen Sklerose durch eine geeignete Vorrichtung heben und dem Kranken den Gang erleichtern.

Strümpell hat eine hereditäre Familienform der spastischen Spinalparalyse beschrieben, die vornehmlich die männlichen Familienmitglieder im Alter von 20—30 Jahren betrifft, immer mehr hypertonisch als paretisch ist und schließlich auch, zum Unterschied von der reinen Form, zu Gefühlsstörungen führt infolge Übergreifens der Degeneration auf andere Systeme des Rückenmarkes.

Fig. 61. Multiple Sklerose mit Genu recurvatum und Beugekontraktur der Hüfte. Ein Knieapparat verhindert die Überstreckung und damit die spastiche Kontraktur des Quadriceps. Die Hüftpelotte wirkt als „sensibler Indikator", bewirkt ein richtiges Innervieren der Hüftmuskeln und damit ein selbsttätiges Aufrichten (s. S. 421). (Aus Förster.)

Als Anhang zu der Besprechung der spastischen Lähmungen sei aus den zahlreichen hier im einzelnen nicht zu erörternden Erkrankungen des zentralen Nervensystems, zu denen Symptome spastischer Zustände gehören, eine besonders häufige und wichtige hervorgehoben, die **Hemiplegie der Erwachsenen** nach Hämorrhagia cerebri (**Apoplexie**). Sie ähnelt in vielen Stücken dem Bilde der kindlichen spastischen Hemiplegie: Stärkere Beteiligung des Armes gegenüber dem Bein, Kontrakturstellung des Ellbogens, Pronation des Unterarmes, Flexion der am wenigsten beweglichen Hand und Finger; Adduktion und Innenrotation der Hüfte, Beugestellung des Knies, Pes equinovarus.

Hier kann 2—3 Wochen nach dem Insult leichte Massage, Medikomechanik, Elektrisation Vortreffliches leisten. Die Glieder, die besonders auf Kältereiz mit Erhöhung der spastischen Parese antworten, müssen warm gehalten werden. Gegen die Kontrakturen sind Nachtschienen auf das angelegentlichste zu empfehlen, insbesondere zu der Zeit, wo die Spasmen aufzutreten beginnen. Hier kann der vorausschauende Arzt seinem Kranken vieles ersparen. Der Klumpfuß wird, wenn er über Nacht redressiert lag, am Tage in einer pronierenden Einlage oder einem mit künstlicher Muskelkraft versehenen Schuh gangfähiger gehalten; auch andere orthopädische Apparate mit Federkraft, Anschlag, Gelenkverlagerung können die Stellung verbessern, den Bewegungen wertvolle Hilfen geben. Operationen an den Sehnen und

Muskeln sind wohl nur selten ausgeführt; für manche Fälle käme die Resektion der hinteren Wurzeln in Frage, an den Armen hat Stoffel seine Operation mehrfach angewandt.

## Dystonia musculorum deformans.
### (Dysbasia lordotica progressiva.)

Unter diesem Namen hat H. Oppenheim 1911 im neurologischen Zentralblatt, nachdem Ziehen 1910 ähnliche Fälle mitgeteilt hatte, ein neues Krankheitsbild beschrieben. Ergriffen werden durchweg Kinder im Alter von 8—15 Jahren jüdischer Rasse. Die Entwicklung ist schleichend, aber fortschreitend. Befallen werden die oberen wie unteren Extremitäten, vor allem aber die beim Gehen in Aktion tretenden Muskeln der Oberschenkel, des Beckens und der Wirbelsäule. Die Gangart zeigt die verwunderlichsten und eigenartigsten Verdrehungen, die weit über das hinausgehen, was wir bei schweren Poliomyelitikern und Dystrophikern gewöhnt sind. Der Rumpf wird in schwerer Lordose, manchmal auch (muskulärer, nicht ossärer) Skoliose weit vorgestreckt gehalten, während die Hände sich auf einen Stock stützen, so daß diese Vierfüßlerstellung an die eines Dromedars erinnert. Im Ruhen verschwinden die Kontrakturstellungen fast vollständig. Daneben besteht ein Spasmus mobilis in einzelnen Muskelgruppen, Bizeps, Rotation der Oberschenkel, Tibialis, besonders aber in den Bauch-, Becken-, Oberschenkelmuskeln, der an die genuine Athetose erinnert. Obwohl eine Neigung zu tonischer Muskelspannung beobachtet wird, besteht Hypotonie mit Abschwächung der Sehnenphänome. Das clownartige des Ganges erinnert wiederum an Hysterie, obwohl auch er nicht regellos, sondern typisch und systematisiert ist. Die Ursache der der Paralysis agitans ähnelnden Krankheit sucht Oppenheim in feinen Veränderungen der den Muskeltonus beherrschenden Nervenzentren, die wir noch finden werden. Die bisher beobachteten Fälle sind wahrscheinlich unter hysterischer Skoliose oder Athetose double beschrieben, so daß der Orthopäde Gelegenheit nehmen wird, sich in solchen Fällen des neuen Krankheitsbildes zu erinnern. Der Versuch einer Behandlung war ergebnislos.

## Hydrocephalus.

Von praktischer Bedeutung ist hier nur der sogenannte innere Hydrozephalus — angeboren oder erworben — d. h. die übermäßige Ansammlung von Wasser in den Ventrikeln wahrscheinlich infolge Entzündung des Ventrikelependyms. Der sogenannte äußere Hydrozephalus mit Wasseransammlung in den Subarachnoidealräumen tritt an Wichtigkeit zurück. Fast regelmäßig ist die Hirnsubstanz verdünnt, der Schädelumfang vergrößert; häufig verbinden sich damit andere Entwicklungsanomalien: Cephalocele, Hasenscharte, Spina bifida, Klumpfuß, Zwergwuchs.

Die motorischen Funktionen der Kinder sind gestört, sie gehen unsicher und wacklig, vermögen den Kopf nicht mehr zu tragen, teils weil sie an sich nicht die erforderliche Muskelkraft aufbringen, teils weil er relativ zu schwer ist; die Bewegungen der Arme sind schlaff, ungewandt, manchmal treten spastische Symptome und Hemiplegie auf, in schweren Fällen können die Kranken weder stehen noch gehen und kaum sitzen. Die Intelligenz ist manchmal erhalten, meist stark, ja bis zur Idiotie getrübt.

Die Behandlung richtet sich gegen die Ätiologie (Syphilis), gegen die einzelnen Symptome (Spasmus, Skoliose), die Begleiterscheinungen (Klumpfuß) oder gegen das Grundleiden.

Hier ist, wenn man von veralteten Methoden absieht, die direkte Punktion des Ventrikels zu erwähnen.

Kausch hat mehrfach Heilungen damit erzielt, indem er bei offenen Fontanellen unter Druckmessung wiederholt solange (täglich) punktiert hat (bis 25 mal), bis der Schädel normalen Umfang hatte. Bei geschlossenem Schädel muß man vorsichtiger vorgehen, jedenfalls negativen Druck vermeiden. Wiederholte Lumbalpunktion kommt erst in Frage, wenn die direkte Punktion schon erhebliche Besserung erzielt hat. Kausch will die komplizierteren Methoden erst gelten lassen, wenn die Punktion ergebnislos war.

Krause führt ein Silberröhrchen durch die Schädeldecke in den Seitenventrikel und läßt seine äußere Öffnung unter dem Periost endigen, so daß allmählicher

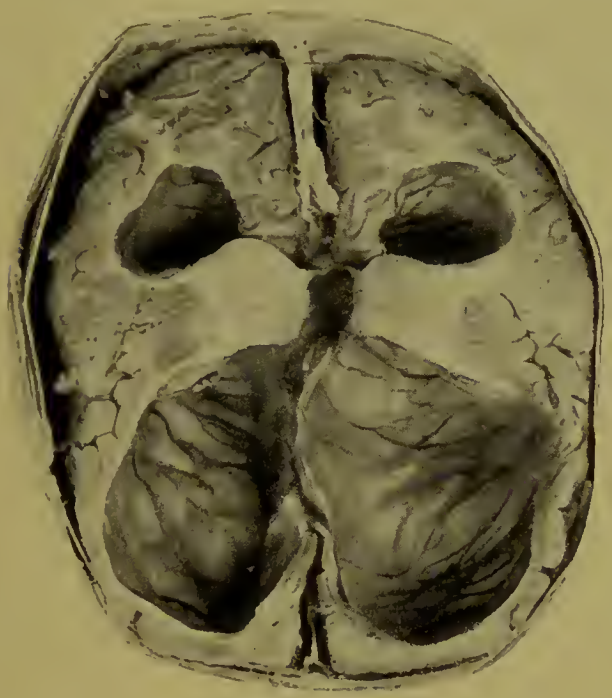

Fig. 62. Gehirn mit hochgradigem Hydrocephalus internus auf Kosten der Hirnsubstanz. (Präparat aus d. pathol. Abt. d. Krankh. Urban, Prosektor Dr. Koch.)

Fig. 63. Kind mit Hydrocephalus, Strabismus, Klumpfüßen, spast. Parese beider Beine und Unfähigkeit, selbständig zu sitzen.

Abfluß und Resorption eintreten. Payr drainiert mittels eines Stückes der Vena saphena aus demselben Körper in den Subduralraum oder den Sinus longitudinalis. Heile verbindet den untersten Abschnitt des spinalen Durasackes mit dem Peritonealraum. Andere und ähnliche Verfahren stammen von Schmieden, Halben, McClure.

Gute Erfolge hat der Balkenstich von Anton und v. Bramann erzielt, der darin besteht, daß eine von einem Spalt der Dura bis zum Hirnbalken vorgetriebene Kanüle diesen durchstößt und so den Seitenventrikel mit dem ganzen Subduralraum in Verbindung setzt.

**Literatur.**

Anton und v. Bramann, Balkenstich bei Hydrocephalien. Münch. med. Wochenschrift 1908, Nr. 32.

Biesalski, Grundsätzliches zur Behandlung der Littleschen Krankheit. Münch. med. Wochenschr. 1910, Nr. 31.

Ders., Neue und verbesserte Pendel- und Wiederstandsapparate. Archiv f. Orth., Bd. VIII, Heft 1.

Förster, Die Behandlung spastischer Lähmungen durch Resektion der hinteren Rückenmarkswurzeln. Ergebn. d. Chir. u. Orth. Berlin, Springer, 1911 (Literatur).

Förster, Die Kontrakturen bei den Erkrankungen der Pyramidenbahn. Berlin, Karger, 1906.
Ders., Störungen in der Fixation des Knies und Beckens bei Nervenkrankheiten. Verhandl. des IX. orthopäd. Kongr.
Ders., Übungsbehandlung bei Nervenerkrankungen mit oder ohne voraufgegangene Operationen. Zeitschr. f. physikal. Therapie 1913, Juniheft.
Fränkel, Die infantile zerebrale Hemiplegie. Zeitschr. f. orth. Chir., Bd. XV, S. 207.
Freud, Die infantile Zerebrallähmung. Nothnagels Handb. d. spez. Path. u. Ther., Bd. IX, II. Teil, II. Abt. Wien, Hölder, 1897.
Gangele und Gümbel, Die Littlesche Krankheit und ihre Behandlung mit besonderer Berücksichtigung der Förstersehen Operation. Jena, Gustav Fischer. 1913 (Literatur.)
Gläßner, Die Littlesche Krankheit. Zeitschr. f. orth. Chir., Bd. XIII.
Hoffa, Die spastische Lähmung der Kinder und ihre Behandlung. Deutseh. med. Wochensehr. 1906, Nr. 18, 19, 20.
Kausch, Die Behandlung des Hydrocephalus mit konsequenter Punktion. Mitt. aus d. Grenzgeb. f. Med. u. Chir. 1910, Bd. XXI.
Krause, Chirurgie des Gehirns und Rückenmarkes. Berlin-Wien, Urban & Schwarzenberg, 1911.
Küttner, Die Förstersche Operation bei Littleseher Krankheit und verwandten spastischen Zuständen. Beiträge z. klin. Chir., Bd. LXX, Heft 2/3.
Oppenheim, Dysbasia lordotiea. Neurolog. Zentralbl. 1911, S. 1095.
Spitzy, Aus den Grenzgebieten der Neurochirurgie und Orthopädie. Archiv f. Orth., Bd. III, S. 75 (Literatur).
Ders., Ziele der Nervenplastik. Verhandl. d. Deutsch. Ges. f. orth. Chir. 1911, S. 50.
Stern, Klinische Studien über die Zukunft nervenkranker Kinder mit spinalen und zerebralen Lähmungen. Jahrb. f. Psych. u. Neurol., Bd. XXXII, 1911, S. 139 (Literatur).
Stoffel, Neue Gesichtspunkte auf dem Gebiete der Nerventransplantation. Dtseh. Zeitsehr. f. orth. Chir., Bd. XXV, S. 505.
Ders., Die Teehnik meiner Operation zur Beseitigung spastiseher Lähmungen. XI. Kongreß d. Deutseh. Ges. f. orth. Chir. 1912.

# Erkrankungen des Rückenmarks.

## Poliomyelitis acuta.

### (Die spinale Kinderlähmung.)

Die Krankheit wurde von Heine 1840 beschrieben — 1774 soll in Amerika schon Underwood die Krankheit gut gekennzeichnet haben — und von Medin auf Grund der Beobachtungen in einer sehweren sehwedisehen Epidemie 1890 in allen ihren Krankheitsbildern symptomatologiseh festgelegt, so daß Wiekman den Namen Heine-Medinsehe Krankheit vorgeschlagen hat, unter dem er folgende Formen versteht: 1. die poliomyelitisehe; 2. die unter dem Bilde einer auf- und absteigenden Lähmung verlaufende (Landrysche Paralyse); 3. die bulbäre oder pontine; 4. die enzephalitische; 5. die ataktisehe; 6. die polyneuritische; 7. die meningitisehe; 8. die abortive.

Wir wissen heute mit Sicherheit, daß die Kinderlähmung eine Infektionskrankheit ist; Flexner und Noguchi haben den Erreger gezüchtet und es ist ihnen gelungen, das Virus vom Mensehen auf den Affen und von diesem weiter auf Affen (Landsteiner und Popper, Lewis, Römer, Krause und Meinicke) zu verimpfen, so daß vielleicht sogar einmal eine Serumtherapie in Aussicht steht. Rosenau (Boston) will eine Stallfliege entdeckt haben, welche die Übertragung besorgt. Ferner tritt das Leiden endemisch und epidemiseh auf, wie sowohl Wiekman an einer über 1000 Fälle umfassenden Epidemie in Sehweden nachgewiesen hat, als es uns 1911 Epidemien in Rheinland, Wetsfalen und in den Vereinigten Staaten gezeigt haben. Die Übertragung geschieht direkt und

durch gesunde Zwischenträger innerhalb der Familie, des Hauses, von Haus zu Haus und Nachbar zum Nachbar, von der Schule über ihren Bezirk, meist längs der Eisenbahn und Landstraße. Die Ansteckungspforte sind die oberen Luftwege und der Darmkanal.

Befallen werden vorzugsweise Kinder im Alter von 0—8 Jahren, doch erkranken auch Erwachsene bis zu 65 Jahren. Wickmann erzählt von einem 46jährigen Mann, der eine Armlähmung davontrug, während seine neun Kinder gesund blieben.

Nach einer Inkubation von 1—4 Tagen tritt unter hohem Fieber Benommenheit, Delirien, meningitischen Symptomen, Erbrechen und Durchfall, akuter Angina und Bronchitis eine meist über den ganzen Körper ausgebreitete Lähmung ein, die mit dem Fieber nach wenigen Tagen wieder zum größten Teil zurückzugehen beginnt. In 0,33 % entsteht die Lähmung vor dem Fieber, sie kann aber auch in seltenen Fällen erst in der 2.—8. Woche sich einstellen (Lovett). Zuweilen sind die Erschei-

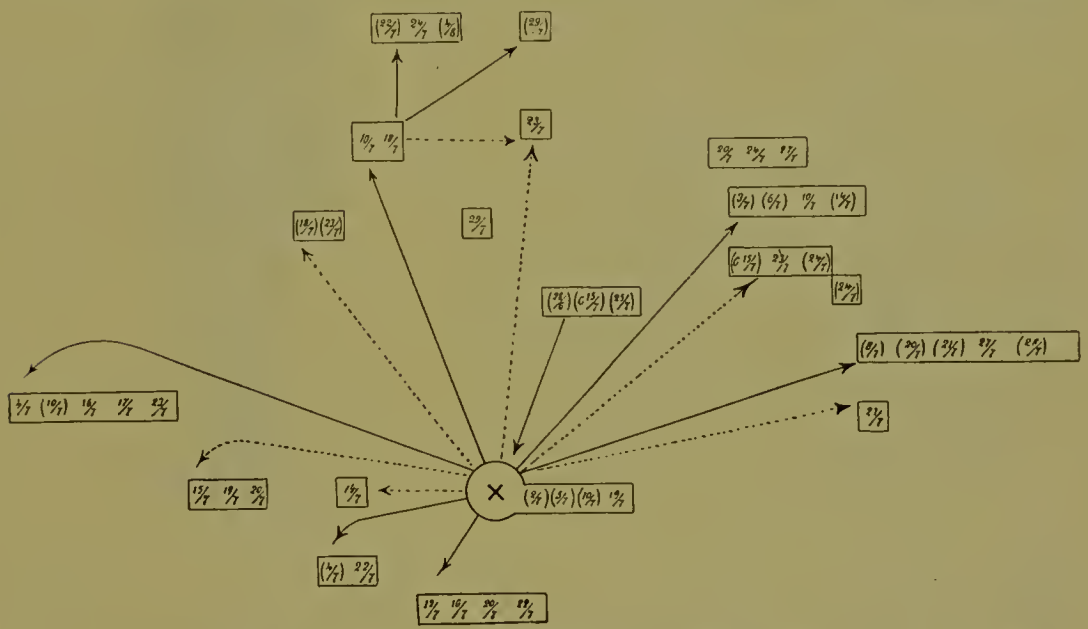

Fig. 64. Schema der Verbreitungsweise der Poliomyelitis nach Ivar Wickman. × ist die Schule, die daneben stehenden Zahlen sind die Kinder des Lehrers. Die einzelnen Daten entsprechen je einem Fall und geben die zeitliche Reihenfolge der Erkrankungen an. Eingeklammerte Zahlen sind abortive Fälle. Die Pfeile mit durchgezogener Linie bedeuten direkte Übertragung, die mit gestrichelten Linien Ansteckung durch gesunde Mittelspersonen.

nungen nicht so stürmisch; z. B. herrscht in einer Familie Diarrhoe, aber nur einer wird von der Lähmung befallen; ja auch ohne daß eine besondere Krankheit von den Eltern beobachtet wird, ist das Kind morgens gelähmt. Jedenfalls ist die Stärke des Anfalles kein Anhalt für den Umfang der schließlichen Lähmungen.

Die Mortalität im akuten Stadium ist höher, als vielfach angenommen wird, sie beträgt 14,6 % nach dem Durchschnitt von 11 Statistiken (in manchen Herden bis zu 40 %); der Tod tritt meist am 4. Tage auf unter den Zeichen der Herzschwäche oder der Erstickung, wenn die Atmungsmuskulatur befallen wird; je älter der Kranke ist, desto schlechter die Prognose. Doch kann in 25 % auf volle oder funktionelle Wiederherstellung gerechnet werden. Immunisierung durch einmaliges Überstehen ist mindestens nicht sicher (Lovett).

Der pathologisch-anatomische Vorgang spielt sich in den Vorderhörnern ab, jedoch nicht so, daß die Entzündung ausschließlich die Ganglienzellen befällt; vielmehr verbreitet sie sich parenchymatös und interstitiell (Hals- und Lendenanschwellung bevorzugend), indem sie den Gefäßgebieten folgt (Goldscheider). Dabei besteht Ödem der ganzen Rückenmarkssubstanz, Leptomeningitis, das Lumbalpunktat hat vermehrten Druck und Eiweißgehalt, ja der Prozeß steigt bis ins Halsmark und zur Brücke, ruft Meningismus hervor (Nackenschmerz und Steifigkeit, Opisthotonus) und kann selbst die Gefäße der Rinde infiltrieren. Das Endergebnis ist der Untergang der Vorderhornganglienzellen; er ist aber nicht das Produkt einer primären Systemerkrankung, sondern die Folge einer herdförmigen Vorderhornentzündung.

Rezidive sind selten; manchmal geschieht die allmähliche Ausbreitung auf- oder absteigend (Landrysche Paralyse); neben den Lähmungen der Extremitäten kann es zu Störungen im Schluckakt, im Fazialis und Hypoglossus kommen; zuweilen besteht das typische Bild der akuten Poly-

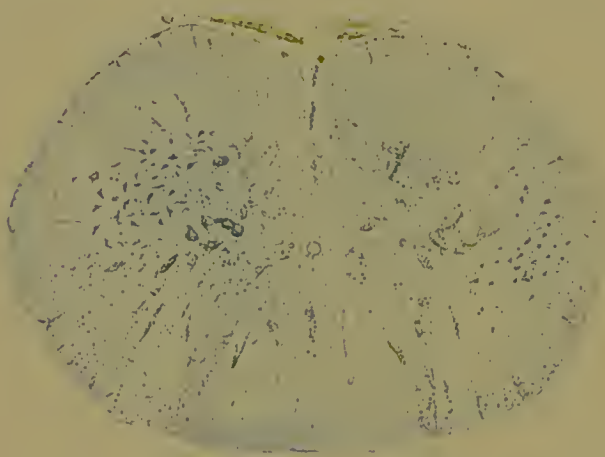

Fig. 65. Rückenmarksquerschnitt bei Kinderlähmung. Methylenblaufärbung. Nach einem Präparat von Bielschowsky. Die weiße Substanz normal. In der grauen Substanz kleinzellige Entzündungsherde um die blutgefüllten Gefäße.

Fig. 66. Atrophie des rechten Beins, das allein von der Lähmung befallen ist. Da es verkürzt ist, senkt sich die rechte Beckenhälfte, und es entsteht eine statische Skoliose.

neuritis mit Druckschmerz der Nerven: in 6% der Fälle verläuft das Leiden abortiv, d. h. es tritt zwar Fieber usw. auf, aber keine Lähmung. Schädigungen im Gleichgewichtszustand der Vasomotilität infolge funktioneller Betriebsstörung oder durch kreisende Gifte führt zu Blutdrucksteigerung in der gelähmten Extremität, die mit der Besserung sinkt und beim Rezidiv steigt (Prognostikon) zu vorübergehenden fleckigen Erythemen und Keratosis (Canestrini).

Nach dem Abklingen der akuten Erscheinungen kann man erst das Feld der Zerstörung übersehen; glücklicherweise dauert das Zurückgehen der Lähmungen lange an, wenn es auch immer langsamer wird; was nach einem Jahre noch gelähmt ist, wird selten wieder gesund.

Am häufigsten befallen werden der Tibialis anticus, Extensor digitorum communis, der Quadrizeps, die Glutaeen, die Handstrecker, der Trizeps und Deltoidens; seltener oder wenigstens nicht so vollständig der Extensor hallucis, die Kniebeuger, der Ileopsoas, die Handbeuger, Bizeps. Den Körpergebieten nach ist

am häufigsten befallen ein Bein, dann beide Beine, dann ein Arm und ein Bein, häufiger gekreuzt als hemiplegisch, seltener ein oder gar beide Arme. Lovett gibt eine genaue prozentuale Zusammenstellung von 20 Kombinationen der einzelnen Körperbezirke an nach einer Epidemie von 9000 Fällen. Zweimal habe ich Kinder gesehen, die nur den Kopf bewegen konnten und einige interossei der Hand, die gesamte übrige Rumpf- und Extremitätenmuskulatur war absolut unbeweglich: Paralysis totalis.

Die gelähmten Muskeln atrophieren, sie werden schlapp, verlieren an Volumen und können zu fibrösen Strängen (z. B. am Rücken) sich umwandeln. Mit ihnen erschlafft der Gelenkapparat, so daß Schlottergelenke entstehen. Die Farbe des Muskels wird rosa und, wenn erst fettige Degeneration eingetreten ist, weißgelb. Selten sind sämtliche Elemente eines Muskels zugrunde gegangen, was zur Voraussetzung den Untergang der Vorderhornganglienzellen mehrerer benachbarter Mye-

Fig. 67. Paralyse des linken Beins und der Hüfte. Schwere Atrophie des Oberschenkels und der zugehörigen Beckenhälfte.

lomere hätte; meist finden sich strich- und fleckenweise rosa, ja dunkelrote Partien. Mikroskopisch sah Koch Degeneration neben Regeneration, d. h. neben Ersatz der untergegangenen kontraktilen Substanz durch Fett die Bildung junger Muskelfasern teils diskontinuierlich wie bei embryonaler Muskelneubildung, teils kontinuierlich als Sprossung und Knospung. Dementsprechend ist die aktive Beweglichkeit erloschen oder sehr eingeschränkt, die Sehnenreflexe fehlen oder sind stark herabgesetzt, ebenso verändert sich die elektrische Erregbarkeit; schließlich tritt Entartungsreaktion ein. Die Sehnen verlieren ihr bläuliches Aussehen, sind gelblich, verschmälert, leichter dehnbar. Im Zusammenhang mit der Inaktivität tritt Atrophie der Knochen im Dicken- und Längswachstum ein, die aber im Mißverhältnis zur Lähmung manchmal so stark ist, daß auch noch trophische Ur-

sachen angenommen werden müssen. Pathologische Dauerstellungen und die Aufhebung des Muskelgleichgewichts um ein Gelenk können dazu führen, daß allmählich ein Gelenkende aus der Pfanne sich heraushebelt, weil Kapsel und Bänder keinen Widerstand leisten, und so Subluxationen jeden Grades aber auch vollständige Luxationen entstehen, so besonders an der Schulter, der Hüfte, dem Knie (s. auch S. 329 und 342).

Die einzelnen klinischen Bilder, die in den breitesten Grenzen schwanken, von der Schwächung des Tibialis anticus mit leichtem Hinken bis zu den umfangreichsten Lähmungen, die den Kranken in eine lebende Leiche verwandeln, werden weiter unten bei der Behandlung der einzelnen Gliedabschnitte geschildert werden.

Auch die scheinbar nicht beteiligten Muskeln eines poliomyelitischen Kranken sind schneller verbrauchbar, man soll sie daher vor Überbürdung bewahren. Von diesem Gesichtspunkt aus sind auch vielleicht manche Mißerfolge von Sehnenplastiken zu erklären (Stern).

Die **Behandlung** setzt schon mit dem akuten I. Stadium ein. Zunächst ist Verhinderung der weiteren Übertragung notwendig durch Isolierung des Kranken und Anzeige an die Sanitätspolizei. Die gesetzliche Meldepflicht ist in einigen deutschen Bundesstaaten bereits eingeführt. Gegen eine Angina, Bronchitis, Enteritis (Calomel), Meningitis (Eisblase, kalte Übergießungen in warmem Bade), Herzschwäche, Schlucklähmung (Sondenfütterung) wird symptomatisch vorgegangen. Allgemein wirkt Diaphorese und wiederholte Lumbalpunktion. Bestehen Schmerzen in der Wirbelsäule, so wird diese in einem Gipsbett ruhig gestellt (F. Lange). Die hauptsächliche orthopädische Behandlung fällt in das II. subchronische Stadium, in dem die Lähmungen zurückgehen. Hier ist neben allgemeiner Kräftigung (Freiluft, Sonnenbäder, kalte Waschungen, zweckmäßige Ernährung, hygienische Schlafräume) das wichtigste die Faradisation, die man unermüdlich mindestens 1 Jahr fortsetzen soll, auch wenn man keinen Erfolg sieht, um jede noch zu rettende Muskelfaser zu erhalten. Zur Ernährung der Muskeln tragen bei arterielle Hyperämie durch Heißluftbäder, wechselwarme Duschen, Massage, passive Dehnungen. Die etwaige Neigung zu Kontrakturen muß sofort energisch bekämpft werden durch zweckmäßige Lagerung (Sandsäcke, Spreizbrett), durch Bettschienen aus Zelluloid oder Gips und größte Rücksichtslosigkeit gegen die Neigung der Kinder, sich in eine bequeme Haltung hineinzugewöhnen, z. B. Liegen auf einer Beckenseite mit einem abduzierten, außenrotierten, einem adduzierten, innenrotierten Bein. Der schlimmste Feind des Paralytikers ist die Bettdecke, sie macht nicht nur die schwersten Spitz- und Plattfüße, sie führt zu geradezu unheilbaren Verdrehungen der Gelenke. Deshalb gehört zu jedem Kranken mit Kinderlähmung eo ipso und von Anfang an dauernd ein Bettkorb, der nötigenfalls leicht zu improvisieren ist.

Die Behandlung des dritten Stadiums, d. h. des fertigen Zustandes, spielt — abgesehen von blutigen Eingriffen, die nicht vor Ablauf eines Jahres vorgenommen werden dürfen — zeitlich in das zweite Stadium hinein.

Man kann in der **Behandung der schlaffen Lähmungen** drei Gruppen von Heilversuchen unterscheiden, die meist neben- und miteinander verbunden sind: 1. den orthopädischen Stützapparat; 2. die Beseitigung der Deformität durch Redressement und Verlängerung

oder Verkürzung von Sehnen; 3. die Zuführung neuer Energien durch Überpflanzung von Nerven, Muskeln, Sehnen.

Sehr bald schon kann und soll man die Kinder auf die Beine stellen; dazu helfen am besten **Schienenapparate**, die mit einfachen Gurten zur Befestigung versehen sind.

Anschläge der Apparatgelenke verhindern Zusammenknicken oder Überstrecken eines Körpergelenkes, Federn oder Gummizüge ersetzen den fehlenden Muskel, z. B. Quadrizeps oder Gastrocnemius. Diese Apparate wirken sehr segensreich; sobald aber die Wartezeit von 1—2 Jahren vorüber und das Kind das für den jeweilig geplanten Eingriff zulässige Alter erreicht hat, heißt es: „Los vom Apparat!" Es gibt nur sehr wenige Fälle, die so sehr schwer sind, daß Operationen nichts nützen. Namentlich in der ärmeren Praxis ist die Operation schon aus wirtschaftlichen Gründen indiziert, denn der Apparat ist teuer, sehr viel in Reparatur (während dieser Zeit ist der Kranke bettlägerig und erwerbsunfähig); er wächst nicht mit und muß sowieso alle 1—2 Jahre erneuert werden, kurz die Kranken müssen ihren ganzen mühseligen Erwerb für den Apparat aufwenden oder die öffentlichen Kassen müssen dafür bluten.

Fig. 68. Schienenhülsenapparat für ein Kind mit teilweisen Lähmungen an Rumpf und linkem Bein und totaler Lähmung des rechten Beins. Auf dem Beckenkorb steht ein Rumpfhalter. Die rechte Beinschiene ist in allen Gelenken versteift, und hat zur Befestigung nur Bänder. Der Fuß steckt im Schuh. Die linke Beinschiene hat gewalkte Lederhülsen, eine Stahlsandale zur Extension mit beweglichem Fußgelenk, oben Reitsitz, am Hüftgelenk freie Flexion und Abduktionsschraube; das Knie hat eine Vorrichtung nach Wierzejewski zur Beseitigung der Subluxation.

Der **operativen Eingriffe** zur Heilung der paralytischen Lähmungen und ihrer Folgezustände gibt es zahlreiche, wenn auch keine am Zentralnervensystem wie beim Little. (Codivilla hat den Versuch gemacht, innerhalb des Duralsackes die vorderen Wurzeln zu kreuzen.)

Spitzy und in neuerer Zeit Stoffel haben die Verpflanzung eines gesunden peripheren Nerven auf den gelähmten wieder aufgenommen; sie kann auf- oder absteigend, zentral oder peripher, total oder partiell ausgeführt werden.

Außer allem Zweifel steht es nach experimentellen Versuchen und mikroskopischen Befunden, daß eine solche Neurotisation, d. h. die Überführung leistungsfähiger Bahnen, aus einem Nerven in den anderen möglich ist. Der Erfolg zeigt sich nach 3—6 Monaten, anfangs in leisen Kontraktionen einzelner Fasern. Damit allein würde nun dem Kranken nicht gedient sein; deshalb ist für einen vollen Erfolg Voraussetzung, daß die Nervenendapparate im gelähmten Muskel noch nicht zugrunde gegangen sind, was nach längerer Zeit fraglos eintritt. Spitzy rät daher, schon 3 Monate nach Eintritt der Lähmung die Verpflanzung vorzunehmen, wenn die elektrische Untersuchung des Muskels zeigt,

daß seine Kraft allmählich schwindet; dann sei noch Zeit, die dem Untergange zustrebenden Nervenendapparate neu zu beleben. Zweifellos sind Erfolge aus so früher Zeit nicht immer beweisend.

In geeigneten Fällen kann man Muskeln ganz oder geteilt verpflanzen, was weiter unten im einzelnen erwähnt werden wird.

Die größte Zahl der operativen Eingriffe wird an den Sehnen ausgeführt, die man verlängern oder verkürzen kann (s. Allgem. Orthopädie). Für den letzteren Zweck sind mehrere Methoden gleichwertig, für den ersteren am besten die nach Bayer, die an der Achillessehne auch subkutan zu machen ist. Die quere subkutane Achillotomie ist zu widerraten, weil sie häufig eine stärkere Verlängerung gibt als erwünscht ist.

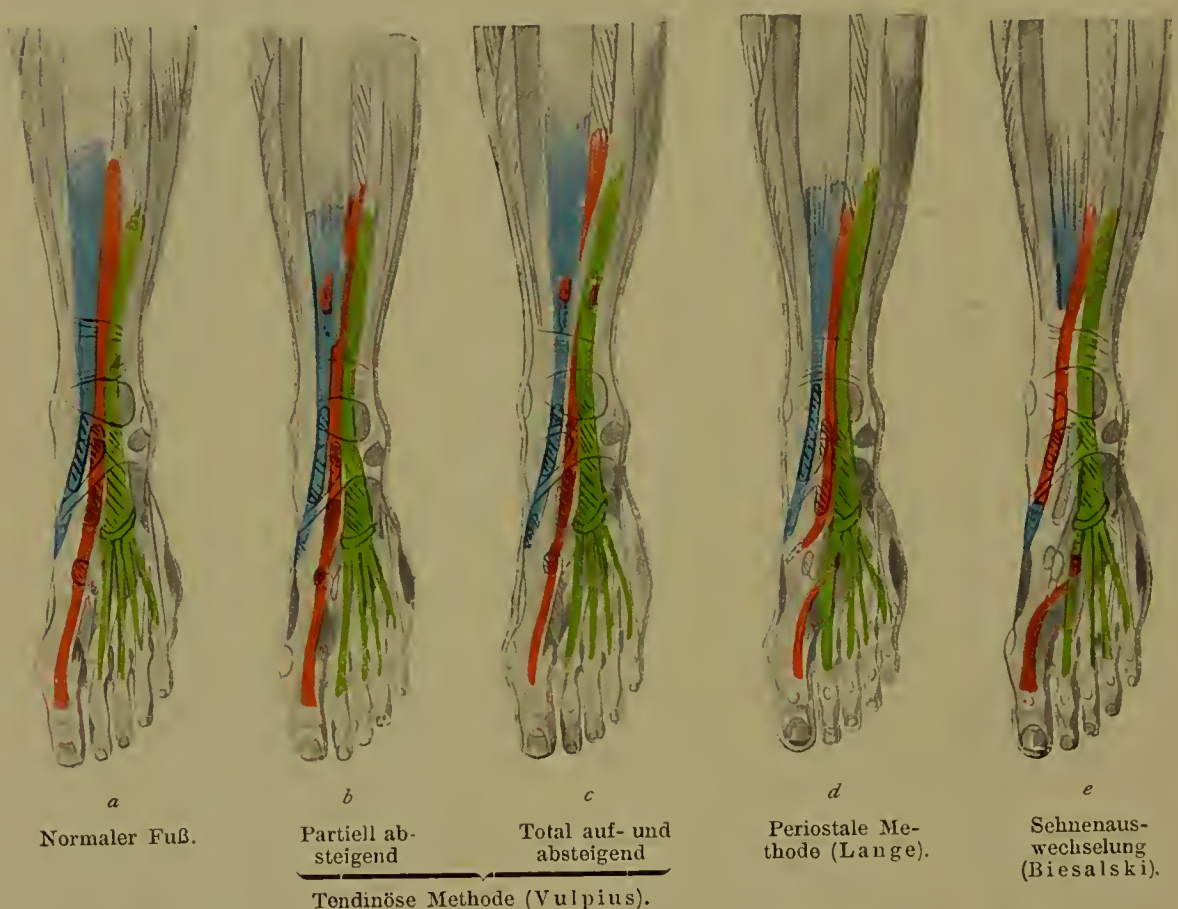


Fig. 69. Schematische Darstellung der verschiedenen Methoden von Sehnenverpflanzung. Angenommen ist Lähmung des M. tib. ant. (blau). Extensor hal.: rot. Extensor dig. comm.: grün (s. auch den Text auf S. 400).

Einen völligen Umschwung in der Therapie der Paralyse hat Nicoladonis glänzender Gedanke der **Sehnenverpflanzung** gebracht. Er schlug vor, die Verpflanzung von Sehne auf Sehne vorzunehmen (s. allgemeine Orthopädie); diese hauptsächlich von Vulpius ausgearbeitete tendinöse Methode, die absteigend oder aufsteigend sein kann, je nachdem der Kraftspender den Kraftempfänger in sich aufnimmt oder umgekehrt und zahllose Variationen zuläßt dadurch, daß nur ein abgespaltener Teil überpflanzt wird oder die ganze Sehne, wird heute nicht mehr so viel angewandt, seitdem Lange die periostale Methode hochbrachte, darin bestehend, daß der Kraftspender

nicht auf die Sehne des Kraftnehmers gepfropft, sondern nach freier Wahl irgendwo am Periost eines Knochens angenäht wird. Das gab eine größere Freiheit in der individuellen Behandlung des Falles und schaltete die gelähmte, oft mürbe und unzuverlässige Sehne aus, was bei Muskeln mit kurzen Sehnen (Quadriceps, Deltoideus, Glutaeus medius und minimus) von Bedeutung ist. In neuerer Zeit habe ich die Sehnenauswechselung vorgeschlagen: Die gelähmte Sehne wird dicht über ihrem Ansatz abgeschnitten und aus ihrem Faszienfach entfernt, durch das nun die gesunde Sehne gezogen wird, um an dem Stumpf der gelähmten Sehne befestigt zu werden. Diese Methode ist nicht etwa nur ein neues Verfahren der Sehnenlagerung zur Verhütung von Verwachsungen, sondern eine durchaus selbständige Form der Sehnenverpflanzung, die den Gedanken der Transplantation insofern bis zur letzten Konsequenz zu Ende denkt, als sie dem neuen Kraftspender den physiologischen

Fig. 70. Spitzys Nadelprüfung. Ausschlag des intakten M. peroneus brevis, um den Fuß vor der Nadelspitze zu retten.

Fig. 71. Primitiver Widerstandsapparat nach Biesalski aus Holz. Der Patient bekommt den Apparat nach Hause mit und übt daran nur aktive Betätigung der Mm. tibiales, das ist Supination um die Längsachse des Fußes; für klinische Zwecke ist ein gleichartiger Apparat mit Pendel konstruiert, ein sinngemäß abgeänderter für Klumpfußübungen.

Weg und Ansatz des Kraftnehmers gibt. In den Erfolgen ist sie den beiden anderen Methoden keinesfalls unterlegen; niemals habe ich Verwachsungen gesehen. Codivilla hat ein ähnliches Verfahren angewandt; jedoch ist er an der Wiederherstellung der Physiologie vorbeigegangen und hat sich auch andere in dem Gedanken liegende Vorteile entgehen lassen, denn er entfernte die gelähmte Sehne nicht aus ihrem Fach und vernähte beliebig periostal.

Wo die Sehne nicht ausreicht, hat Lange die künstliche Sehne aus Seide eingeführt, die in einer wäßrigen Lösung von Hydrargyrum oxycyanatum 1:1000 ausgekocht wird; sie heilt ein und wird von echtem Sehnengewebe durchwachsen. Auch zur Befestigung von

Sehlottergelenken hat er künstliche Bänder aus Seide hergestellt. Ich nehme immer nur einfach gekochte Seide, die mir niemals ausgeeitert ist. Bei meiner Methode erübrigt sich die künstliche Sehne stets, wenn man die Kraftspender genügend lang abträgt, z. B. den Peroneus longus nicht oberhalb des Malleolus externus, sondern an seiner Kreuzung mit dem Peroneus brevis am äußeren Fußrand.

Wichtig ist die richtige Lagerung der Sehne, denn der schlimmste Feind der Methode ist die Verwachsung, die schon im kleinsten Umfang den Erfolg vernichtet. Am ehesten wächst die Sehne an der Faszie und am Periost an; bohrt man sich für die periostale Methode einen Weg durch das Gewebe, so soll der Kanal möglichst dicht an der Haut im Unterhautfettgewebe liegen (Lange). Bei meiner Methode habe ich niemals Verwachsungen gesehen, auch nicht nach 3½jähriger Beobachtung. Die Gefahr der Verwachsung nimmt zu, je älter die operierten Kinder sind und wenn der Kraftspender aus einer anderen Muskelloge als der des Kraftnehmers stammt, weil er dann einen längeren Weg durch fremdes Gewebe und durch einen oder mehrere Fasziensehlitze zurückzulegen hat. Das Durchziehen durch das Spatium interosseum führt mit einer nahezu gesetzmäßigen Regelmäßigkeit zu Verwachsungen, die dann absolute Degeneration des distalen Muskelabschnittes zur Folge haben.

Vor der Ausführung einer Sehnenverpflanzung sind folgende Bedingungen zu erfüllen, wenn man auf Erfolg rechnen will:

1. Die Deformität ist restlos zu beseitigen und überzukorrigieren; z. B. aus einem Spitzklumpfuß ist ein Hackenplattfuß zu machen, das kontrakte Knie, die gebeugte Hüfte sind zu strecken.
2. Es muß ein gehörig durchdachter Operationsplan vorliegen, wenn auch Überraschungen ihn nachträglich ändern. Die elektrische Untersuchung ist für die Beurteilung der Muskelgesundheit nicht immer entscheidend. Ich habe bei Operationen das Gegenteil von dem gefunden, was ein wegen seiner Herkunft absolut einwandfreier elektrodiagnostischer Befund sagte. Besser ist schon die Prüfung der aktiven Kraft, wofür Schulthess gute Anweisungen gegeben hat. Wertvoll und zeitersparend ist Spitzys Methode der Nadelprüfung, die namentlich auch bei unruhigen und selbst ganz kleinen Kindern gute Ergebnisse zeitigt: eine Stecknadel wird so gegen das gelähmte Glied eingestellt, daß nur eine einzige Bewegung, die dem zu prüfenden Muskel entspricht, vor dem Stich der Nadel retten kann: z. B. wird die Nadelspitze gegen den äußeren Fußrand von unten her am Metatarsophalangealgelenk gerichtet, dann vermag nur die Zusammenziehung des Tibialis anticus das Kind von dem Stich zu bewahren. Ausschlaggebend ist nur die Freilegung des Muskels durch lange Schnitte und seine Besichtigung. Gute Resultate erhält man nur, wenn man Muskeln überpflanzt, die dunkelrotbraun aussehen.

Während der Operation selbst gilt folgendes:

1. Wenn möglich sollen benachbarte und funktionsverwandte Muskeln benutzt werden.
2. Die zu verpflanzende Sehne soll unter physiologischer Spannung, also bei überkorrigierter Gelenkstellung, angenäht werden.

3. Sie soll in ihrer unteren Hälfte genau so verlaufen, wie der gelähmte Muskel, um eine ihm gleichwertige Zugrichtung auszuüben.
4. Die Sehne muß mit der zur Befestigung bestimmten Seide durchflochten werden. Ich verwende die spiralige Durchflechtung nach Frisch, bei der die Seide einen großen Teil der Sehnenoberfläche zum Angriff hat. Das gibt eine Befestigung, mit der man Sehnen durchflechten kann, die nicht viel dicker sind als der Seidenfaden.
5. Wenn möglich, ist immer die ganze Sehne zu verpflanzen. Abspaltungen geben selten volle Resultate. Der Muskelbauch teilt sich nicht in zwei selbständige Individuen, von denen das eine umlernt und zum Antagonisten seines Bruders wird.

Nach der Operation ist zu beachten:

1. Der angelegte Gips soll die beiden benachbarten Gelenke mit einbegreifen. Ich empfehle dringend die Naht der Haut mit Katgut (Kuhns Sterilkatgut, leicht resorbierbare Form, feinste Nummer, vorher in absolutem Alkohol für das Knüpfen geschmeidig gemacht), weil dann der Gips unberührt liegen bleiben kann, was dem Arzte Zeit und Arbeit, dem Patienten Angst und Schmerzen, der Wunde Beunruhigung erspart. Auch Seide bleibt manchmal viele Wochen ohne Reizung zu machen in der Haut liegen, aber nicht immer.
2. Der Gips wird nach einigen Wochen zur Atrappe aufgeschnitten und sofort mit aktiven Bewegungen begonnen.

Die Frage, wie lange das operierte Glied im Gips vollständig ruhig gestellt werden soll, ist noch nicht endgültig beantwortet. Ursprünglich hielt man eine 4—6 wöchentliche Feststellung für notwendig. Lange hält auch heute noch an diesem Grundsatz fest, weil Tierexperimente, welche Henzen und Mayer in seiner Klinik anstellten, gezeigt haben, daß die Festigkeit der Sehne bei Anwendung der künstlichen Seidensehne in den ersten Wochen nach der Operation herabgesetzt ist. In der Nähe der Seide finden sich in der Sehne zahlreiche nekrotische Stellen, und es ist dadurch die Gefahr des Ausreißens der Naht gegeben. Bei der Verlagerung im Fettgewebe, wie sie Lange übt, ist nach seiner Ansicht die längere Fixierung unbedenklich, weil Verwachsungen der Sehne mit dem benachbarten Fett die Funktion der Sehne nicht hindern, da die Fettschicht im ganzen verschieblich sei. Rehn fand dagegen bei frei transplantierten Sehnen nach mehrwöchigem Liegenlassen Auffaserung und feste narbige Verwachsung mit der Umgebung. Bei früher funktioneller Inanspruchnahme trat durch den Reiz der Bewegung eine Wucherung des Peritenonium internum und externum ein, und die Verwachsungen blieben aus. Ich bin bei meiner Methode mit 3 bis 4 Wochen Gipsverband ausgekommen.

In neuester Zeit hat Lexer und sein Schüler Rehn jun. die Verpflanzung freier Sehnen ausgeführt und z. T. sehr gute Erfolge erzielt, sowohl wenn die aus demselben oder einem anderen Körper entnommenen Sehnen zur Übertragung der Bewegung, als auch wenn sie zum Ersatz für schlaffe Bänder benutzt wurden, oder für verloren gegangene Sehnenabschnitte (alte Phlegmonen, ischämische Kontraktur) (siehe Haekenfuß).

3. Zur Nachbehandlung gehört eo ipso ein Schienenapparat, der mit Sicherheit jede falsche Bewegung oder Belastung verhindert und 1 Jahr lang getragen wird; während der Nacht eine Nacht-

schiene. (Bettdecke!!) Passive Übungen sind verpönt oder nur von ärztlicher Hand unter Vermeidung jeder Überdehnung auszuführen. Medikomechanik oder Gymnastik kommt nicht vor Ablauf eines halben Jahres in Frage und auch dann nur mit Apparaten, die durch genaue Einstellung nur die gewollte Kräftigung bestimmter Muskelgruppen gewährleisten und sinnloses Drauflospendeln vermeiden.

Größter Wert ist auf aktive Übungen zu legen, vor allem um jede noch erhaltene Muskelfaser nach Möglichkeit zu kräftigen.

Der einstmals hochgehende Enthusiasmus über die Erfolge der Sehnenplastik ist abgeschwollen und hat einer nüchternen Einsicht in die Leistungsfähigkeit der Methode Platz gemacht. Unübertreffliches leistet die Quadrizepsplastik, meist sogar mit schlechtem Material. Zu Überpflanzungen an der Hand kommt es selten; auch sie leisten schon viel für den Kranken, wenn sie ihm nur einen kleinen Bruchteil der Beweglichkeit wiedergeben. Am Fuß ist von umfangreichen Transplantationen nach meiner Erfahrung abzusehen, nicht nur weil dafür selten genug Ersatzmaterial vorhanden ist, sondern auch weil sie den ganzen Bewegungsmechanismus durcheinander werfen.

Der Rumpf bedarf zu seiner Unterstützung der statischen Einheit von Bein und Becken. Diese wird beim Gesunden durch die lebendige Muskelkraft und gewisse Hemmungsbänder gewährleistet. Fällt am Fuß nur ein kleiner Teil des komplizierten Muskelspiels, z. B. nur der Tibialis anticus und vielleicht noch ein Teil des Extensor communis aus, so ist das durch Sehnenverpflanzung zu ersetzen, wenn alle übrigen Muskeln ganz gesund sind. Müssen umfangreichere Verpflanzungen vorgenommen werden, so wird im allgemeinen die statische Einheit zwischen Fuß und Bein sicherer durch eine Versteifung des Fußgelenkes herbeigeführt.

Die Sehnenverpflanzung kann — nach Ablauf der Wartezeit für selbständige Regeneration der Muskelkraft — vorgenommen werden, sobald das Kind die für die aktiven Übungen notwendige Intelligenz besitzt.

Für alle Operationen bei Poliomyelitis gilt als Regel die Forderung, daß eine ausreichende Nachbehandlung gewährleistet ist in Gestalt von Überwachung, zweckmäßiger Übung und Sicherung des Resultates in Apparaten. Wo der Operateur sich mit dem Eingriff genügen läßt und das übrige dem guten Willen der Eltern überläßt, ist für den Mißerfolg nicht die Methode, sondern er selbst verantwortlich.

Die **Arthrodese**, von Albert im Jahre 1878 zum ersten Male ausgeführt, hat zum Zweck, ein Gelenk, dessen hauptsächliche Muskeln schlaff gelähmt sind, dadurch wieder für die Belastung brauchbar zu machen, daß man es, nach Art der Resektion oder Arthrektomie, operativ zur Verödung und Ankylose bringt.

Wendet man diese Methode — natürlich nur als ultimo ratio — an, so gilt als oberstes Gesetz, die Verbindung knöchern und so starr als möglich zu machen, es sei ein Gelenk, welches es wolle. Die Forderung, das Kniegelenk fest zu versteifen, das Hüftgelenk etwas weicher, das Fußgelenk noch weicher, geht — abgesehen von der Unausführbarkeit des Verlangens — von der irrigen Voraussetzung aus, daß die Elastizität des Ganges von dem Fußgelenk als solchem und seinen Bändern abhinge. Selbstverständlich ist es allein die hin- und her spielende, auf- und abschwellende, stets richtig abgestimmte lebendige Kraft der gesunden Muskeln, welche dem Gang das zugleich Feste und Weiche gibt; ist diese Kraft gelähmt, so ist der Fuß gleich

dem einer Leiche, der jeder schiefen Belastung willenlos nachgibt. Er ist in die statische Einheit erst wieder voll benutzbar mit hineinbezogen, wenn er mit dem letzten Abschnitt in ein unaufhörliches Ganze verschmolzen ist.

Über die Frage, in welchem Lebensalter die Arthrodese gemacht werden soll, gehen die Meinungen auseinander. Lorenz und Lange wünschen, daß man damit bis zum 14.—18. Lebensjahr warten soll. Das ist bei den Armen kaum durchführbar, weil die Unterhaltung bis dahin ungeheure Summen verschlingt, für die das Kind, das mit dem 18. Lebensjahr bestimmt seine Einwilligung verweigert, weil es sich an das bequeme Leben auf Kosten anderer gewöhnt hat, inzwischen leicht zum Schulbesuch in einem Krüppelheim und in dessen Werkstätten zur vollen Erwerbsfähigkeit gebracht werden kann.
Jones verlangt das 6.—8., Vulpius

Fig. 72. Paralytischer Spitzfuß schwerster Form. Pat. geht auf dem Fußrücken seit 20 Jahren. Operation wurde verweigert.

Fig. 73. Paralytischer Spitzfuß. Röntgenpause. Man sieht, daß nur der hintere Teil der Talusrolle benutzt wird, der vordere hat seinen Knorpel verloren. — Zugleich gute Erläuterung der Tatsache, daß, wenn die Arthrodese nur im oberen Sprunggelenk gemacht wird, der Fuß im unteren Sprunggelenk und Chopart nahezu genau so stark schlottern muß, wie vorher.

das 8.—10. Lebensjahr. Ich glaube, daß man die Arthrodese in jedem Gelenk zu machen berechtigt ist, sobald im Röntgenbild der Knochenkern der Epiphyse oder der Fußwurzelknochen genügend groß und kräftig erscheint, um eine feste knöcherne Verwachsung zu verbürgen, und wenn Gewähr dafür vorhanden ist, daß die Nachbehandlung genügend lange und sorgfältig durchgeführt werden kann. Eine Wachstumsbehinderung bleibt aus, weil der Epiphysenknorpel nicht verletzt wird; ja die durch die Operation gesetzte Verkürzung wird wieder wettgemacht dadurch, daß, wie ich jetzt regelmäßig beobachtet habe, die Heilungsvorgänge in der Nähe des Epiphysenknorpels einen Wachstumsreiz für ihn abgeben, so daß zuweilen stark vermehrtes Längenwachstum eintritt, wie wir es auch bei tuberkulösen und osteomyelitischen Prozessen sehen.

Die bei Poliomyelitis auftretenden **Kontrakturen** können die denkbar höchsten Grade erreichen, z. B. einen spitzen Winkel im Kniegelenk, Umkehrung des Fußes bis zum Gang auf dem Fußrücken. Dazu genügt oft schon eine geringe Störung im muskulären Gleichgewicht.

Eingeleitet werden sie dadurch, daß die Muskeln der einen Seite (fast immer die Beuger) das Übergewicht über die gelähmten Strecker bekommen, die auch hier in ihrer Funktion als phylogenetisch jüngere Elemente leichter verletzlich sind. Die Fortbildung der Kontraktur besorgt dann die Eigenschwere des Gliedes, unzweckmäßige Lagerung, überflüssige Belastung (Bettdecke!). Das beste Heilmittel ist die Prophylaxe im II. Stadium der Krankheit.

Nicht selten finden sich in den durch Kontraktur außer Benutzung gesetzten Gelenken arthropathische Veränderungen. So schwindet an den nicht benutzten Flächen der Knorpel, z. B. beim Spitzfuß am Talus der vordere Anteil gegen das Collum tali, beim kontrakten Knie an den Vorderflächen der Kondylen. Aber auch schwerere Veränderungen habe ich beobachtet: Auffaserung des Knorpels, der höckerig, dünn, rauh, grauweiß, trübe wird bis zu derben fibrösen Verwachsungen.

Als erstes Mittel zur Behandlung der ausgebildeten Kontraktur ist das Redressement entweder durch entsprechende Extension (am Knie) oder durch gewaltsame allmähliche Streckung (paralytischer Spitzfuß) in einer Sitzung vozunehmen mit nachfolgender Sicherung des Ergebnisses für längere Zeit in einem Apparat mit Anschlag. Dann können sich die überdehnten Strecker, falls noch Leben in ihnen ist, wieder so weit erholen, daß sie bei genügend langer Nachbehandlung das Glied in guter Stellung halten, ja sogar mit Erfolg gegen die Antagonisten ankämpfen (Lorenz).

Zuweilen hält die wiederhergestellte Funktion der überstreckten Muskeln aber nur kurze Zeit an, dann geben sie wieder nach. Der Grund liegt in der flecken- und strichweisen Verstreuung der gesunden Inseln innerhalb der fettig degenerierten Muskelmasse. Geht zufällig ein genügend großes gesundes Bündel ununterbrochen oder doch gestützt durch gesunde Nachbarn von einer Muskelinsertion zur anderen, so kann sich dieses bei vorsichtiger Behandlung allmählich so kräftigen, daß es die Funktion des Muskels übernehmen kann. Meist aber reicht das gesunde Faszikel nur eine Strecke hoch herauf, hat keine mittelbare oder unmittelbare Verbindung mit der gegenpoligen Insertion und verliert sich in der morschen, toten Muskelmasse oder hängt sich an schlaffe bindegewebige Interstitien; dann bieten diese eine Zeitlang dem Zug einen gewissen Widerhalt, bald aber geben sie nach und die Überdehnung ist wiedergekehrt.

Jedenfalls muß die Beseitigung der Deformität und ihre Überkorrektur stets versucht werden, ehe andere Eingriffe in Frage kommen, zumal das sowieso die Voraussetzung für das Gelingen von Nerven-, Muskel- und Sehnenverpflanzungen ist. Stellt sich der erwünschte Erfolg nicht ein oder bestehen Zweifel über die Gesundheit des verkürzten Muskels, so legt man ihn durch einen langen Schnitt frei und kann dann sofort eine Raffung, wenn er noch rote Fasern hat, oder eine Verpflanzung anschließen, wenn er gelb erscheint.

### Die einzelnen Krankheitsbilder und ihre Behandlung.

Sehr selten ist der paralytische **Schiefhals;** er hat zur Voraussetzung die Lähmung eines Sternocleidomastoideus und zur Folge die Kontraktur des anderen. Wenn eine Krawatte nichts hilft, so unterliegt er der gleichen Behandlung wie der angeborene Schiefhals.

Für die leider schon häufigere **Totallähmung des Rumpfes und aller Extremitäten** (meist sind wenigstens einige Muskeln der Arme und Hände erhalten) gibt es keine Besserung. Natürlich kann man

solche Patienten in Schienenhülsenapparate mit versteiften Gelenken oder künstlichen Muskeln und ein Korsett, das auf dem Beckenkorb aufgebaut ist, stecken und sie dann wie einen Besenstiel steif gegen die Wand stellen — das ist aber keine ärztliche Behandlung, weil sie keine Besserung, d. h. keine Bewegungsfähigkeit bringt.

Die vielen kurpfuschenden Bandagisten von internationalem Ruf machen dieses für die Patienten sehr kostspielige Kunststück mit Vorliebe und wissenauch manchmal die auf Rettung ihrer unglücklichen Angehörigen bedachte Familie davon zu überzeugen, daß sie den Krankengeheilt haben. Das ist aber ausgeschlossen, wenn nicht wenigstens soviel Reste von Muskelkraft vorhanden sind, daß der Kranke gehen kann wie ein Mensch, dem beide Beine im Hüftgelenk exartikuliert sind. In diesem Falle nämlich kann man das eine Bein mit den zu erwähnenden noch leistungsfähigen Hüftmuskeln durch einen Apparat (Zelluloidstahldraht) exakt versteifen, den Rumpf durch ein Korsett halten und am anderen Bein einen

Fig. 74. Kinderlähmung schwerster Form. Beide Beine sind total gelähmt. Die Füße so stark verdreht, daß die Hacken nach vorne schauen, die Kniee sind gegen den Oberschenkel um 90° torquiert, die rechte Hüfte zeigt eine Luxation nach außen oben, die linke nach vorne innen (s. Fig. 85). — Alles infolge jahrelanger unzweckmäßiger Lagerung. Bauch- und Rückenmuskulatur sind so stark paretisch, daß der Kranke sich nicht selbständig aufrichten kann. Man erkennt das schlaffe Hängen der Bauchwand. Die Arme sind bis auf wenige Beuge- und Fingerbewegungen ebenfalls gelähmt. Affenhand: DerDaumen steht neben den Fingern und kann nicht opponiert werden. Der Kranke bewegt sich nach Belieben im Selbstfahrer (s. Fig. 75) und betreibt einfache Korbflechterei.

Apparat anlegen, dessen Hüftgelenk nach vorne, dessen Kniegelenk nach hinten verlagert ist, wie das Hoeftman bei seinen Amputierten gezeigt hat. Dann geht der Kranke folgendermaßen: Er stützt sich auf zwei Stöcke, die steife Hülse des einen (angenommen rechten) Beines bewahrt ihn mitsamt dem Korsett vor dem Zusammenklappen, so daß er steht. Nun hebt er mit dem gesunden rechten Glutaeus medius die linke Beckenhälfte, dadurch öffnet sich infolge der eigenen Schwere das Hüft-

gelenk des linken Apparates und der linke Oberschenkel wird gebeugt; gleichzeitig öffnet sich das Kniegelenk des linken Apparates, das linke Knie beugt sich — alles wie beim Gehen. Vermag er nun noch mit seinen rechten Innenrotatoren das linke Becken etwas vorzuschieben, so kann er den linken Apparat mitsamt dem darin hängenden toten Bein vorsetzen (zur Not geht es auch ohne die Innenrotatoren); läßt er sich nun auf die linke Seite fallen, so klappen Hüft- und Kniegelenk zusammen — der Fuß ist dauernd versteift — und können wegen der Apparatkonstruktion nicht wieder aufbrechen, das linke Bein ist also auch versteift und der Kranke kann sich jetzt getrost darauf stellen, um nun das rechte Becken entweder mit dem gesunden linken Glutaeus medius oder mit den zwischen Thorax, Wirbelsäule und Becken ausgespannten Muskeln oder, gestützt auf die Stöcke, mit seiner Schultermuskulatur zu heben, das rechte Bein vorzusetzen, sich darauf zu stützen und das Spiel von neuem zu beginnen (s. Fig. 84).

Wo nicht wenigstens ein Teil der eben erwähnten Muskeln vorhanden sind, ist die Anwendung eines Apparates zwecklose Zeit-,

Fig. 75. Selbstfahrer der Berliner Krüppelheilanstalt für Patienten mit völliger Lähmung der Beine und des Rumpfes. Unter dem Sitz ist ein Stechbecken. Hebelgriffe und Steuerstange sind herausnehmbar, so daß der Kranke an den Eßtisch fahren oder Korbflechterei vornehmen kann.

Fig. 76. Teilweise Lähmung der rechtsseitigen Bauchmuskulatur, die beim Pressen sich vorwölbt.

Geld- und Mühevergeudung. Solche Kranke setzt man in einen Fahrstuhl oder, falls genügend Armkraft vorhanden ist, in einen Selbstfahrer; der letztere gewährt ihnen eine unendlich viel größere selbstständige Bewegungsfreiheit als der schönste Apparat, namentlich in einem Krüppelheim, in dem eine schiefe Ebene durch alle Stockwerke führt.

Ist dagegen in Rumpf und Beinen noch so viel Kraft vorhanden, daß zwar Überpflanzungen nicht möglich sind, wohl aber die Glieder in den durch einen Apparat vorgeschriebenen engen Grenzen, die keine Überstreckung, kein Zusammenfallen zulassen, mäßige Bewegungen machen können, so leisten solche Beinapparate mit

Korsett Wunder und bescheren dem Kinde einen ganzen Himmel voll Seligkeit.

Das sind die Fälle, in denen der Arzt sein „Stehe auf und wandle“ sagen kann; er packt den nahezu unbeweglichen Fleischklumpen in die Apparate, stellt ihn an eine Gehbank und nun beginnt er vor den Augen des verblüfften Laien sich fortzubewegen — ein Vierfüßler, der zum Menschen geworden ist.

Am **Rumpf** zeigt sich immer, wenn die Beine stark betroffen sind, auch eine mehr oder minder ausgebreitete Lähmung der Bauchmuskulatur; man kann sie leicht (neben der Herabsetzung oder Schwund der Bauchreflexe) daran erkennen, daß der Bauch sich (manchmal einseitig) hervorwölbt, wenn man die Kinder auffordert, sich selbstständig oder mit leichter Unterstützung an einem Finger aus dem Liegen aufzurichten (s. in Fig. 74 das schlaffe Vorhängen des Bauches). Auch die Lähmung einzelner Abschnitte des Bauches wird beobachtet.

Fig. 77. Paralytische Skoliose mit Konvexität nach der linken Seite, wo die gesunde Rückenmuskulatur, aber das gelähmte und verkürzte Bein sich befindet und eine statische Skoliose eingeleitet hat, die wegen Paralyse der rechten Rückenmuskulatur zu schwerer Deformierung geführt hat.

Fig. 78. Paralytische Lumbalskoliose mit rechtwinkliger seitlicher Abbiegung und mäßiger Torsion. Beide Rückenhälften waren gleich paralytisch, dazu die Beine. Folge schlechter Lagerung.

Dementsprechend ist auch oft die Rückenmuskulatur in großer Ausdehnung beiderseitig gelähmt, was aus der mangelnden Wirbelsäulenbewegung und namentlich aus der Haltung ersichtlich wird.

In allen Fällen von Rücken- oder Bauchlähmung besteht nämlich eine starke Lendenlordose; sind die Bauchmuskeln gelähmt, so wird die Lendenwirbelsäule nach vorne verlagert, um ein Hintenüberfallen unter dem Zug der Rückenmuskeln zu verhindern; sind die Rückenmuskeln gelähmt, so zwingt die lordotische Haltung den Oberkörper, sich weit zurückzulegen, um ein Vornüberfallen zu verhüten;

bestehen vorne wie hinten Lähmungen, so bedeutet die Lordose eine Vermehrung aller physiologischen Krümmungen, was einer besseren Stabilisierung der Wirbelsäule gleichkommt.

Ungleich verhängnisvoller ist die einseitige Lähmung der Rückenmuskeln mit der niemals ausbleibenden schweren Skoliosierung der Wirbelsäule.

Diese paralytische Skoliose führt nicht so schnell wie eine idiopathische zur Torsion, aber schließlich kommen auch hierbei schwere Knochenveränderungen vor, besonders oft mit einer schnabelförmigen Bildung des konkavseitigen Rippenbogens. Die Konvexität der paralytischen Skoliose sieht meist nach der kranken Seite, weil

Fig. 79. Lähmung des Deltoideus und der Oberarmmuskeln. Die Skeletteile heben sich deutlich unter der Haut ab. (Beobachtung von Ludloff.)

Fig. 80. Paralyse des Deltoideus und Pectoralis. Parese des Trapezius. Arthrodese des Schultergelenkes. Erhebung des Armes bis über die Horizontale durch Axillardrehung des Schulterblattes vom Serratus aus.

die gesunden Muskeln den Bogen so gespannt haben, daß sie die Sehne bilden und in dieser Stellung geschrumpft sind; diese Formen sind meist im Liegen entstanden. Zuweilen ist aber auch die konvexe Seite die gesunde, wenn nämlich der Kranke seine Wirbelsäule nach der gelähmten Seite hinüberneigt, damit die gesunden Muskeln die Wirbelsäule gegen ihr Eigengewicht equilibrieren. Fördernd bei dem Zustandekommen der Skoliose ist die Schlaffheit des Band- und Gelenkapparates, die dazu führt, daß die Wirbelsäule sich so weit neigt, bis sie eine knöcherne Arretierung an ihren Gelenken findet. Ist die Skoliose erst einmal voll ausgebildet, so gelingt es wohl niemals (meist auch nicht durch das in jedem Falle zu versuchende Redressement), sie wieder zu bessern, weil hier noch mehr als bei den idiopathischen Skoliosen das Moment der falschen Belastung und der verminderten Tragfähigkeit in verhängnisvoller Weise zusammentreffen. Deshalb kann nicht dringend genug darauf hingewiesen werden, daß die Möglichkeit der Verhütung allein in der Zeit

des subchronischen Stadiums der Krankheit liegt, wo so früh als möglich ein gut redressierendes Gips- oder Zelluloidbett, nötigenfalls ein Korsett bei Tage neben Massage, Elektrisation und anderen Maßnahmen (Beseitigung aller übrigen statischen Störungen an den Beinen) anzuwenden ist, denn auch der Rumpf ist kein isoliertes Organ, sondern steht in engster Wechselbeziehung zu den Extremitäten, besonders zu den Beinen.

Fig. 81. Deltoideuslähmung. Verpflanzung des Trapezius und eines Teiles des Pectoralis auf den Ansatz des Deltoideus. Heilerfolg nach einem Jahr. (Nach Spitzy.)

Die aus der Verkürzung eines paralytischen Beines entstandene statische Skoliose (s. Fig. 66) ist leicht durch Ausgleich der Längendifferenz der Beine zu beseitigen, wenigstens kann ihr Fortschreiten aufgehalten werden.

Paralytische Lähmungen des **Armes** betreffen fast regelmäßig den Deltoideus, der Arm hängt dann leblos herab, die paralytische Schlaffheit der Gelenkkapsel wird noch durch das Gewicht des Armes vermehrt (der darum zweckmäßig in einer Binde getragen wird), so daß ein schweres Schlottergelenk mit ausschweifender Verschiebungsmöglichkeit des Kopfes über die Ränder der flachen Pfanne hinaus entsteht. Da wohl immer ein großer Teil der Schulterblattmuskulatur erhalten ist, leistet hier das beste die Arthrodese, die Vulpius wieder zu Ehren gebracht hat.

Man geht am besten durch den vorderen Resektionsschnitt auf die Bizepssehne ein und trennt den gelähmten Deltoideus an seiner Basis quer ab, dann hat man das ganze Gelenk frei vor sich liegen. Nun wird der Knorpel von Pfanne und Kopf entfernt und der Arm bei Mittelstellung oder gar Vertebraldrehung der Skapula wagerecht implantiert und mit Draht am Korakoid und Akromion festgemacht. Als Baumaterial für eine möglichst ausgiebige Verknöcherung lege ich einen Periostknochenspahn aus dem Oberarm hinüber bis zum oberen Pfannenrand bzw. dem Korakoid. Zur Nachbehandlung muß eine Stützschiene getragen werden. Ist die Ankylose vollendet, so bedeutet eine Axillarrotation der Skapula ein Erheben des Armes bis zur Horizontalen.

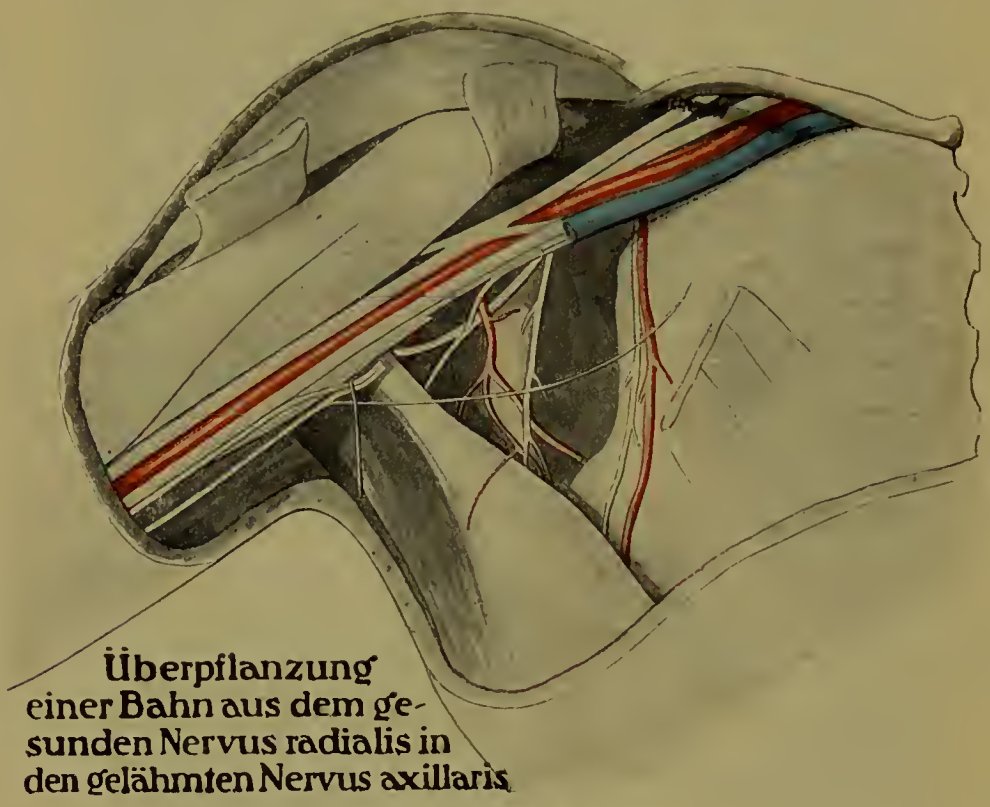


Fig 82. Nach Stoffel.

Da der Deltoideus mit seiner akromialen Portion nach der Seite hebt, mit der Portio spinata nach hinten, mit der klavikularen nach vorne, so können Überpflanzungen vom Pektoralis (Hildebrand, Sachs, Samter, Lange) oder Trapezius (Lange, Hoffa) einen Teil seiner Wirkung ersetzen. Spitzy hat volle seitliche Elevation dadurch erzielt, daß er den Trapezius und einen Teil des Pektoralis an die Insertion des Deltoideus nähte. Auch durch Osteotomie des Humerus und Außendrehung hat er die Erhebung des Armes erzielt (s. Fig. 147).

Apparate mit Gummibändern oder stählernen Federn stiften wenig Nutzen.

Direkt am geschädigten Nerven hat Stoffel angegriffen, indem er den Plexus axillaris freilegte und den N. axillaris aufsteigend in den N. ulnaris, den Musculocutaneus in den N. medianus verpflanzte, oder auch vom N. medianus bzw. vom N. radialis (Fasern für Caput longum M. tricipitis) einen Lappen abspaltete und ihn dem N. axillaris zuführte. Die Erfolge der Operation, bei der u. a. eine genaue Kenntnis der inneren Topographie des Plexus unerläßlich ist, waren zum größten Teil befriedigend.

Die Lähmung des Trizeps hat nicht so schwere Schädigungen zur Folge als die des Bizeps, weil die Eigenschwere des Unterarmes die Streckung bei geeigneter Armhaltung besorgen kann. Hoffa hat das Caput longum und externum des Trizeps mit dem Deltoideus vereinigt, ebenso Krause. Ersatz des isoliert gelähmten Bizeps durch die äußere Trizepshälfte ist mehrfach mit Erfolg gemacht worden (Hoffa, Vulpius, Tubby).

Für den paralytischen **Ellbogen** kommt theoretisch kaum etwas anderes in Betracht als die Ankylose; sie gibt hier aber, operativ ausgeführt, keine guten Dauerresultate, weil der Hebel des Unterarmes, an dessen anderem Ende die bei Hantierungen schwer belastete Hand sitzt, zu lang ist, als daß nicht der spitze oder rechte Winkel sich allmählich vergrößerte.

Fig. 83. Fig. 84.

Fig. 83. Deltoideuslähmung links, geheilt durch periphere totale Verpflanzung des N. axillaris in den N. radialis. (Beobachtung von Spitzy.)

Fig. 84. Rechtes Bein total gelähmt. Arthrodese aller drei Gelenke. Am linken Bein Hüfte und Fuß total gelähmt, Knie etwas aktiv beweglich. Linker Fuß arthrodesiert. Für das Knie Apparatgelenk mit vorderem und hinterem Anschlag, so daß es in kleinem Ausschlag bewegt und nicht überstreckt werden oder zusammenbrechen kann. Für die linke Hüfte Apparatgelenk mit nach vorn verlagertem Scharnier, das sich im Sinne der Beugung selbsttätig öffnet. Der linke Bandapparat und die rechte Beinhülse aus Zelluloid hängen an einem Beckenkorb. Der Knabe geht frei umher.

Ich würde da vorschlagen, daß man dann die Ankylose schon so ausführt, wie ich es in einem Falle getan habe, wo infolge auswärts gemachter Resektion wegen Tuberkulose ein Schlottergelenk mit 8 cm Distanz bestand; da habe ich den Oberarmschaft durch die Gabel der Unterarmknochen hindurchgesteckt und gegen sein hervorstehendes Ende den Knochen einer Fingerphalanx als Pflock gelegt; jetzt war schon rein mechanisch eine starke Verschiebung durch Hebelwirkung ausgeschlossen; die Phalanx aber gab außerdem ein so gutes Material für Knochenneubildung, daß die zarten Knochen heute einen gefüllten Wassereimer tragen.

Guten, namentlich vorübergehenden Ersatz bietet eine Ober- und Unterarm rechtwinklig umschließende enge Zelluloidhülse, die mit einem in verschiedenen Winkeln verstellbaren Gelenk versehen sein kann.

Heusner wandte eine Drahtspirale an, die Unter- und Oberarm umschloß und sich an der Krücke eines Korsetts befestigte; sie trug den ganzen Arm, hielt den Unterarm und bekämpfte durch ihre spiralige Wirkung eine Pronationskontraktur.

Zur Wiederherstellung der verloren gegangenen Pronation hat Hoffa den Supinator longus an seinem Ansatz vom äußeren Condylus humeri abgelöst und auf den inneren verpflanzt, so daß er zum Pronator wurde.

Die Lähmungsbilder an der **Hand** sind mannigfaltig; vorherrschend ist, wie bei den spastischen Lähmungen, die Parese des Radialis mit Hängen der Hand, fehlender Extension.

Es sind deshalb zum Zweck der Heilung auch meistens die Extensoren angegriffen worden, bei denen nach Lange eine Raffung ausreicht, wenn sie gesunde Muskelfarbe zeigen. Sonst kann man z. B. beide Flexores carpi auf den Extensor communis verpflanzen (Hoffa) oder die Flexores carpi durch Seide verlängert an das Metakarpale II und IV annähen (Tubby) und andere Kombinationen nach Lage des Falles vornehmen (s. Fig. 148). Immerhin sind die Sehnenverpflanzungen an der Hand selten; Vulpius teilt in seiner Monographie aus dem Radialisgebiet 11, aus dem Medianus- und Ulnarisgebiet nur drei Methoden mit, meist mit erheblicher Besserung der Funktion. Codivilla hat an den kleinen Handmuskeln Sehnenüberpflanzungen versucht.

Bei dem komplizierten Mechanismus der Hand- und Fingerbewegungen steht vielleicht der Nervenpfropfung einmal hier ein dankbares Gebiet offen, wie es ihr bei der spastischen Lähmung wohl vorausgesagt werden kann. Spitzy hat bei einer Geburtslähmung des Radialis eine zentrale Implantation des Medianus in den Radialis mit gutem Erfolg ausgeführt (Technik s. S. 360) (Fig. 50). Lengfellner hat den gelähmten Medianus am Oberarm seitlich an den Ulnaris angenäht, Taylor machte eine Wurzelplastik, indem er die 8. Zervikal- und 1. Dorsalwurzel dicht am Foramen abschnitt und aufsteigend an die Vereinigung von der 5. und 6. Zervikalwurzel annähte. Der Erfolg war sehr gering.

Besteht in den Extensoren nur eine mäßige Parese, keine totale Lähmung, so helfen manchmal orthopädische Dauerverbände aus Zelluloid oder Leder, die der Hand und den Fingern eine gestreckte Mittelstellung gewährleisten; dann können sich die überstreckten Extensoren wieder verkürzen und unter unermüdlicher Nachbehandlung mit Faradisation, Massage, Gymnastik eine gewisse Funktion wieder übernehmen, die für den Patienten um so wertvoller ist, als er schon die kleinste Verbesserung in der Beweglichkeit seiner Hand dankbar empfindet und bald geschickt auszunutzen lernt.

Weit häufiger als Rumpf und Arme sind die **Beine** befallen. Nehmen wir den schlimmsten Fall an, daß beide Beine betroffen sind, so zeigt sich meistens folgendes typische Bild: ein Bein ist total gelähmt, am anderen besteht eine gewisse Kraft im Ileopsoas, der Quadrizeps fehlt, am Fuß die Peronei.

Ist nur ein Bein betroffen, so ist es meist nicht vollständig schlaff, sondern enthält noch einige Muskelkräfte. Hat man mehrere unheilbare Schlottergelenke

vor sich, so sind mehrfache Arthrodesen angezeigt, doch so, daß nicht beide Hüften oder beide Knie versteift werden. Man kann gegebenenfalls aber sehr wohl aus einem in allen drei Gelenken schlottrigen Bein durch drei Arthrodesen eine angewachsene Stelze machen, welche die statische Einheit und verläßlichen Gang gewährleistet, wenn man die Nachbehandlung auf lange Zeit sicher in der Hand hat, z. B. wenn das betreffende Kind aus anderen Gründen noch mehrere Jahre in einem Krüppelheim bleibt. Sonst hilft man sich mit Apparaten, die künstliche aktive Kräfte und geeignete Hemmungen haben.

Die Arthrodese des Hüftgelenkes wird vom Hoffa-Lorenzschen Schnitt aus gemacht, der schnell die Kapsel freilegt. Von Kopf und Pfanne wird der Knorpel entfernt, in leichter Abduktion eingegipst. Diese Arthrodese wird fast niemals absolut knöchern fest. Das will Mencière mit seiner Phenodese erreichen, bei der die sich berührenden Knochen mit konzentrierter Karbolsäure betupft werden,

Fig. 85. Paralyse beider Beine. Infolge schlechter Dauerstellung (rechtes Bein adduziert, außen rotiert, linkes Bein umgekehrt) ist der rechte Oberschenkelkopf nach oben außen subluxiert, der linke zeigt eine Luxatio pubica (s. Fig. 74).

so daß eine aseptische heftige Reaktion und feste Vereinigung entsteht. Rosenfeld erzielte knöcherne Ankylose im Hüftgelenk nach Durchführung eines Galalithnagels durch den vom Knorbel entblößten Kopf und Pfanne. Der Nagel wird erst in 6—8 Wochen resorbiert und übt einen kräftigen Reiz aus.

Ist das Gelenk stark schlottrig, so können alle Formen der Luxation entstehen, wobei zu bemerken ist, daß die Luxation insofern keine der traumatischen gleichwertige ist, als der luxierte Gelenkkopf nicht durch einen Schlitz der zerrissenen Kapsel austritt, sondern die Pfanne innerhalb der ausgebeutelten Kapsel verläßt.

Am häufigsten ist die Luxatio iliaca und pubica. Im Gegensatz zur spastischen Luxation, die überwiegend durch einseitigen dauernden Muskelzug hervorgerufen wird, ist es hier mehr die Vereinigung von unzweckmäßiger Lagerung mit Schlaffheit des Gelenkapparates, welche die paralytische Luxation macht. Extreme Abduktion des horizontal liegenden Beines bei aufrecht sitzendem Becken drängt den Femurkopf gegen die vordere obere Kapselwand, die widerstandslos den Kopf allmählich über den vorderen Pfannenrand hinübertreten läßt. Ähnlich hebelt sich der Kopf

bei extremer Adduktion langsam, meist unter Bildung einer Coxa valga, über den hinteren oberen Pfannenrand hinüber.

Man kann solche Luxationen unblutig und blutig einrenken, wenn nicht zu starke Verkürzungen der Weichteile eingetreten sind. Funktioniert noch der Ileopsoas, so entsteht manchmal eine starke Beugekontraktur mit Schrumpfung des Tensor fasciae latae, der an seinem oberen Ansatz subkutan durchtrennt werden muß. Schwere Abduktions- und Adduktionskontrakturen habe ich nur und dann meist gleichzeitig gesehen, wenn die Beine in solcher Stellung jahrelang gelegen hatten.

Ist der Ileopsoas gelähmt, so kann trotzdem gelegentlich die Beugung des Oberschenkels doch möglich sein, wenn die vorderen Fasern des Glutaeus medius und die vorderen Adduktoren gesund sind und zusammenarbeiten oder der Tensor fasciae bzw. der Sartorius besorgen die Beugung bei auswärts rotiertem Bein. Sehnen- oder Nerventransplantationen an der Hüfte sind meist nicht möglich.

Nicht selten ist von der ganzen Beinmuskulatur nur der Tensor fasciae oder der Tensor fasciae und Sartorius erhalten. Dann entsteht eine charakteristische Hüftkontraktur. Bei Parallelstellung der Beine steht der Oberschenkel in Beugestellung, entspannt man aber den verkürzten Tensor fasciae durch eine stärkere Abduktionsstellung, so ist volle Streckstellung möglich. Diese Tensor fasciae-Kontraktur macht oft den Kindern das Gehen und Stehen unmöglich. Deshalb muß sie bald beseitigt werden. In den ersten Jahren führt die Tenotomie und das Redressement (Gipsverband in Adduktions- und Überstreckstellung) zum Ziele, bei älteren Kindern muß man die subtrochantere Osteotomie ausführen (F. Lange).

Lange hat den fehlenden Glutaeus medius dadurch ersetzt, daß er den Vastus externus ablöste, mit zahlreichen starken Seidenfäden durchflocht und diese an der Crista ilei durch Bohrlöcher zog. Wo man keine Arthrodese vornehmen kann, helfen nur Apparate mit verlagerten oder versteiften Gelenken oder Federkräften.

Am **Knie** ist die wichtigste und häufigste Lähmung die des Quadrizeps; in ihrem Gefolge entstehen zuweilen hochgradige starre, bis zum spitzen Winkel gehende Kontrakturen. Sie sind ein Zeichen dafür, daß die Beuger zum größten Teil gesund sind, deshalb durchtrenne ich diese nicht, sondern dehne sie allmählich durch Streckverbände, um sie später für die Quadrizepsplastik zur Verfügung zu haben.

Entschließt man sich zur Durchtrennung, so soll diese offen geschehen von zwei Schnitten entlang dem Bizeps und den Innenbeugern; den Hauptwiderstand leistet der Maissiat sche Streifen, der quer durchschnitten werden muß. Am zweckmäßigsten ist die Verlängerung nach Küttner (s. S. 366).

Den Ersatz des gelähmten Quadrizeps durch Verpflanzung der Beuger auf die Streckseite — (Quadrizepsplastik) 1895 zuerst von Goldthwait tendinös ausgeführt, 1899 von Lange durch periostale Vernähung an der Tuberositas tibiae verbessert — kann man schon vornehmen, wenn die Ersatzmuskeln auch nicht mehr ganz frisch sind, d. h. wenn der Kranke in Bauchlage seine Unterschenkel gegen einen leichten Widerstand erheben kann und man ein bis zwei Beugesehnen sich straff spannen fühlt. Ich habe noch jedesmal leidlichen Erfolg davon gesehen, wenn er auch manchmal sich erst nach 9—12 Monaten Übung einstellt; schlimmstenfalls schafft man durch die Operation eine ausreichende federnde Tenodese des Gelenkes.

Nach völliger Beseitigung einer Beugekontraktur (das Knie kann gut ganz leicht überstreckt stehen) überzeugt man sich durch lange Schnitte an Außen- und Innenseite von dem Zustand der Muskeln und trifft nun seine Wahl. Meist ist sie nicht zweifelhaft, weil man froh ist, überhaupt etwas Brauchbares zu finden. Man kann gut sämtliche Beuger opfern, wenn der Gastrocnemius, der auch ein Kniebeuger ist, leidlich funktioniert. Wenn möglich soll man von jeder Seite einen Muskel nehmen, um ein Genu valgum oder varum zu verhindern, doch ist die Gefahr bei richtiger Fixation des überpflanzten Muskels nicht allzu groß. Die ausgewählten Kraftspender werden möglichst hoch stumpf losgelöst (beim Sartorius auf die Arterie achten, die oben dicht unter ihm verläuft!) (lange Hautschnitte!), damit sie zur Patella nicht um die Ecke, sondern in gerader Linie verlaufen; sie werden dicht an ihrem unteren Ansatz abgeschnitten und durch einen Kanal gezogen, der zunächst durch die Masse der Vasti, dann im Unterhautfettgewebe zum oberen Rand der Patella verläuft. Diese wird stark nach oben gedrängt, einige Knopfnähte heften die Muskeln an ihr an; dann bohrt man einen zweiten Hautkanal über die Patella hinweg, zieht durch ihn die in die Muskeln verflochtenen Seidenfäden hindurch und befestigt sie an der Tuberositas tibiae. Unterläßt man das und endigt die Operation schon an der Patella, so kann durch spätere Überdehnung des schlaffen Ligamentum patellae der Erfolg verloren gehen. Anstelle der Beuger kann man auch den Tensor fasciae (seine Sehne läßt sich unmittelbar über dem Condylus externus femoris leicht aus der Fascia lata herauspräparieren) oder den Sartorius und Gracilis als Ersatzmuskeln benutzen. Die von Lorenz theoretisch befürchtete Entstehung eines Genu recurvatum nach Quadrizepsplastik habe ich nie gesehen; die gesunden Gastrocnemiusköpfe bilden den Widerstand.

Fig. 86. Quadrizepsplastik links mit Bizeps und den Semimuskeln. Das rechte Knie ist arthrodesiert Der Knabe kann das linke Bein völlig strecken. (S. Fig. 89.)

Spitzy hat vom N. obturatorius her den Cruralis neurotisiert: Muskeläste des Obtoratorius, von einem Schnitt längs Adductor longus freigelegt, werden in den lateralen Teil des Cruralis, der allein motorisch ist, eingepflanzt, bzw. bei völliger Lähmung mit ihm gekreuzt (Querschnitt an Querschnitt) (s. Fig. 149). Von anderen Nerven her haben Van den Borgh und Maragliano den gelähmten Quadrizeps zu beleben versucht; ersterer pflanzte den gelähmten Cruralis in den Ischiadikus, letzterer führte einen Ast des Cruralis von der gesunden durch einen Tunnel an der Symphyse vorbei zur kranken Seite und pfropfte ihn hier auf den gelähmten Cruralis.

Die Beugekontraktur kann mit recht unangenehmen Subluxationen verbunden sein; wenn man diese nicht bei Gelegenheit einer anderen Operation beseitigt, bekämpft man sie durch vertikale Dauerextension (Zug nach unten oberhalb der Patella, Zug nach oben am

unteren Rand der Kniekehle, dazu nach Bedarf Längszug) oder durch eine Subluxationsschiene, von denen die besten die von Gocht und Wierzejewski sind.

In besonderen Fällen kann jahrelange falsche Lagerung der Beine zu den enormsten Verdrehungen führen; bei einem Knaben meiner Abteilung sind dadurch die Unterschenkel um 90° im Kniegelenk gegen die Oberschenkelkondylen gedreht und die Füße sehen mit den Zehen genau nach hinten, weil die zweiten 90° die Torsion der Knochen besorgt hat (Fig. 87).

Der Ausfall des Quadrizeps ist nicht immer mit Gehunfähigkeit verbunden; erstlich können die Kranken mit überstreckten Knien (Genua recurvata) gehen ähnlich wie ein Tabiker — gegen Verschlimmerung des Genu recurvatum dient ein Apparat mit vorderem Anschlag oder eine Nachtschiene in Beugestellung, Raffung der Beuger oder Quadrizepsplastik —, aber auch ohne das ermöglicht die schon von Volkmann beschriebene Statik des Taschenmessers ohne den Quadrizeps die Streckung des Knies. Voraussetzung ist völlige Gesundheit des Glutaeus maximus. Die Kranken heben den Oberschenkel verbunden mit Vorwärtsdrehung der gleichen Beckenhälfte, bis die Fußspitze den Boden berührt, dann ziehen sie mit dem Glutaeus maximus den Oberschenkel nach hinten, was einem Druck der Faust auf den Griff des Taschenmessers von vorne her gleichkommt. Da das Bein mit dem Fuß die Erde berührt, muß dadurch auch das Knie gestreckt werden. und nun können sie sich auf das Bein ruhig stützen, weil es wie ein Taschenmesser, das eine Faust am Griff schräg gegen den Tisch drückt, so lange nicht aufklappen kann, als der Schwerpunkt des Körpers vor dem Knie liegt. Um mit Sicherheit den Schwerpunkt nach vorn zu verlegen und dem Zug des Glutaeus maximus ein möglichst kräftiges Gegengewicht durch die Schwere des Oberkörpers zu geben, machen die Kranken eine Verbeugung, sobald sie das gelähmte Bein aufsetzen (Reiner). Ich habe ein solches Mädchen mit doppelseitiger Quadrizepslähmung auf meiner Abteilung, das sogar Treppen steigt und sich sonst flott im Hause bewegt.

Fig. 87. Paralytisches Kniegelenk. Röntgenpause. Die Unterschenkelknochen sind gegen die Oberschenkelkondylen innerhalb der schlaffen Bänder und Kapsel um 90° gedreht.

Eine Operation halte ich hier für verboten, weil sie keine Besserung bringt; ja nicht einmal die gelähmten Extensoren des Fußes greife ich bei ihr an, weil der Spitzfuß zum Mechanismus ihres Ganges gehört, auf den sie sich einmal eingeübt hat.

Sind alle Muskeln um das Knie herum gelähmt, so versteift man es durch Arthrodese nach Art der Arthrektomie. Der beste Schnitt ist der quere durch das Ligamentum patellae, weil er eine kräftig angespannte Naht der Kapsel, der Bänder und des eventuell zu verkürzenden Ligamentum patellae ermöglicht. Menisci und Kreuzbänder werden sorgfältig exstirpiert. Von den Knorpelflächen wird soviel abgetragen, daß Knochen auf Knochen in breiter Fläche steht. Die Verletzung der Epiphysenknorpel kommt nicht in Frage, sobald man sich durch ein Röntgenbild von ihrer Lage überzeugt hat. Bade legt bei alten Fällen einen Knochenspahn aus dem unteren Femurende über das verödete Kniegelenk und verlagert zur Aufhebung der Verkürzung die exstirpierte Patella in den Gelenkspalt. Nagelung oder Silberdraht ist überflüssig, wenn man unter kräftiger Anspannung und Fältelung die Weichteile näht. Auch Hübschers Vorschlag, die Patella an ihrer Rückseite anzufrischen und zur Versteifung mitzubenutzen, hat sich mir nicht als nötig erwiesen.

Da die Kortikalis der Streckseite ein energischeres Wachstum hat als die der Beugeseite, so entsteht leicht während des ersten Jahres eine Beugestellung; um

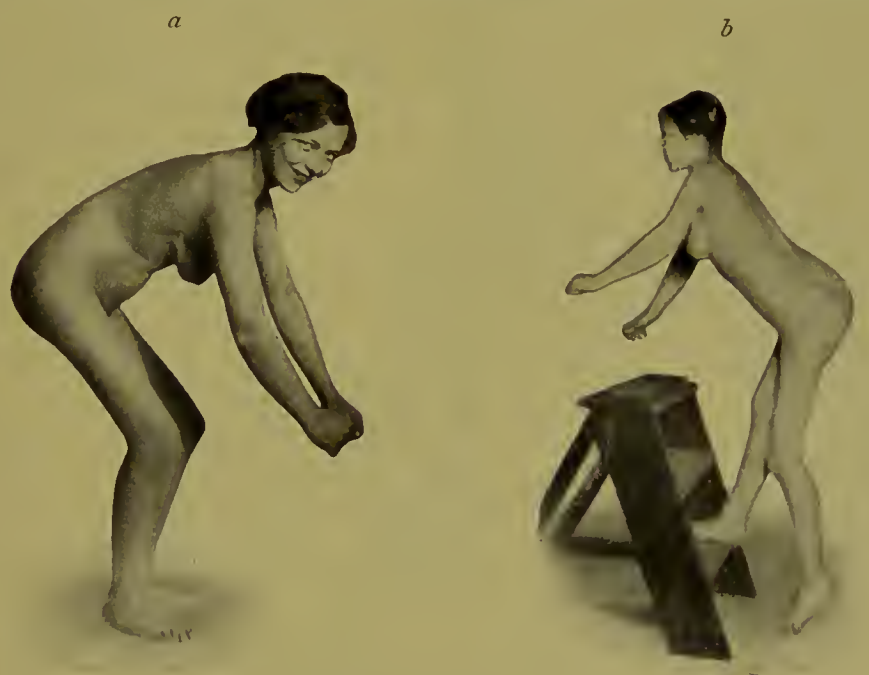


Fig. 88. Mädchen mit totaler Lähmung beider Kniestrecker. *a* Beim Versuch der Kniebeuge. Der weit vorgelagerte Oberkörper zusammen mit der Wirkung des Glutäus maximus verhindern das Einbrechen der Knie. *b* Beim Treppensteigen wirkt der gleiche Mechanismus.

dieses und ein Genu varum oder valgum zu verhindern, ist Nachbehandlung in einer starren Hülse und wiederholte Nachuntersuchung dringend notwendig.

Die Lexer-Badesche Bolzung (s. S. 406) hat am Knie keine Erfolge gehabt.

Das Hauptgewicht operativer Maßnahmen liefert der **Fuß**, nicht nur weil er am häufigsten betroffen ist, sondern auch weil er leichter zu seiner Hauptaufgabe, das Stehen und Gehen zu ermöglichen, unter allen Umständen gebracht werden kann; denn zur Not genügt es schon, wenn man einen selbst total gelähmten Fuß in eine starre Hülse steckt, um den Kranken auf die Beine zu stellen. Weit häufiger als der Nervus tibialis wird der Nervus peroneus gelähmt, vielleicht weil er schlechter ernährt ist, als der Tibialis (Hofmann).

Der günstigste Fall ist die isolierte Lähmung des Tibialis anticus; meist ist allerdings der Extensor communis etwas mitbetroffen; der Fuß hängt dann in pronierter Spitzfußstellung.

Hier ist die Sehnenverpflanzung angezeigt (s. Fig. 69). Nach der tendinösen Methode würde man beispielsweise die Sehne des Tibialis oberhalb des Ligamentum transversum abschneiden und in die des daneben liegenden Extensor halucis einpflanzen, der nunmehr zwei Funktionen zu übernehmen hätte, oder man würde beide Sehnen miteinander kreuzen. Bei der periostalen Methode würde man die Sehne des Extensor halucis auf der Höhe des Lisfrancschen Gelenkes abschneiden, das distale Ende an den Extensor communis hängen, das proximale Ende durch einen Kanal im Unterhautfettgewebe hindurchziehen und am Os naviculare annähen, nötigenfalls mit Zuhilfenahme einer künstlichen Verlängerung durch Seidenfäden. Die Sehnenauswechselung verfährt so: Ein Schnitt längs der Sehne des Extensor halucis am Fußrücken legt diese frei; sie wird durchtrennt, das proximale Ende mit einem Seidenfaden versehen, das distale in die Sehne des Extensor communis verpflanzt, den man, falls er nicht ganz gesund ist, raffen würde, gleichgültig, welche Methode man sonst anwendet. Vom gleichen Schnitt aus wird die Sehne des Tibialis anticus dicht oberhalb ihrer Insertion abgeschnitten, mit einem Faden versehen und zu einem Schnitt am Unterschenkel herausgezogen; der Faden bleibt im Faszienfach liegen, wird mit dem Faden des ebenfalls nach oben herausgezogenen Extensor halucis verknüpft und zieht nun den letzteren durch das Tibialisfach nach unten, wo die Sehne des Extensor, die meist sogar zu lang ist, in supinierter Dorsalflexion des Fußes an dem Insertionsstumpf der Tibialissehne angenäht wird. In einem Falle, wo auch der Extensor halucis gelähmt war, habe ich eine künstliche Sehne vom Tibialisansatz durch das Fach des Tibialis gezogen und an den Extensor communis angehängt; man fühlt heute nach 3 Jahren diese künstliche Sehne bei Bewegungen deutlich in dem Faszienfach ohne Verwachsungen gleiten.

Fig. 89. Kontraktur beider Hüften und Kniee, beseitigt durch Dauerextension und Bauchlagerung mit Belastung des Gesäßes. Totallähmung beider Füße: doppelte Arthrodese. Totallähmung des rechten Knies: Arthrodese. Quadricepslähmung links: Überpflanzung der Beuger. Heilerfolg: der Knabe, der vorher nicht stehen konnte, geht jetzt mit einem Stock, bald auch ohne diesen, frei umher — 1 Jahr nach der Operation.

Besteht Spitzfuß, so kann man nach Verlängerung der Achillessehne den Fuß redressieren und die Extensoren, die vielleicht nur geschwächt und überdehnt waren, können sich wieder retrahieren, oder man kann sie gleich durch Raffung verkürzen.

Sind sämtliche Extensoren gelähmt, so kann man Tibialis posticus, die Peronei oder Flexoren nach vorn verpflanzen und sie zu Dorsalflexoren machen; gelegentlich genügt es schon, den Tibialis posticus oder die Peronei aus ihren malleolären Bändern zu lösen und vor die Malleolen zu verlagern.

Ist auch der Tibialis posticus gelähmt, jede Pro- und Supination aufgehoben (Lähmungsplattfuß) so kommt sein Ersatz durch einen der Flexoren in Betracht, die bei gesunder Achillesfunktion zum Gehen entbehrt werden können, am einfachsten, wegen der unmittelbaren Nachbarschaft, aber meist mit mäßigem Nutzen, tendinös. Bei der Methode der Auswechselung wird vom gleichen Schnitt am inneren Fußrand aus der Tibialis posticus an seiner Insertion abgeschnitten und die Sehne des Flexor halucis oberhalb ihrer Kreuzung mit der des Flexor longus durchtrennt. Wenn man sich gegen den Knochen hält, ist die Verletzung von Arterie und Nerv ausgeschlossen. Dann werden beide zu einem oberen Schnitt herausgezogen und ausgewechselt. Auch den Peroneus longus habe ich dort, wo er unter den äußeren Fußrand tritt, abgeschnitten und zur Auswechselung des Tibialis posticus benutzt ohne Verlängerung durch eine künstliche Sehne.

Bei dem Lähmungsklumpfuß kommt eine Raffung der Peronei in Frage, wenn die Muskeln nur überdehnt sind, oder bei vollständiger Lähmung ihr Ersatz durch einen Flexor (tendinös) oder die periostale Anheftung des Extensor

*a* *b*

Fig. 90. Lähmungsplattfüße geheilt durch periostale Verpflanzung der Peronei auf Naviculare. (Beobachtung von F. Lange.)
*a* vor, *b* nach der Behandlung.

halucis an das Cuboid. Ich habe in solchen Fällen mit Erfolg den Flexor halucis, wie oben geschildert, auf der Höhe des Os cuneiforme I abgetrennt, nach oben herausgezogen, den Bauch gut gelockert und dann an Stelle des Peroneus brevis, der exstirpiert wurde, durch sein Sehnenfach gezogen und an der Insertion des Peroneus brevis mit Einbeziehung der hier kreuzenden Sehne des Peroneus longus vernäht.

Saxl hat einen transitorischen Klumpfuß beschrieben: Wadenmuskeln und Peronei funktionieren, Tibiales sind gelähmt; bei Belastung überwiegt die supinatorische Kraft des Gastrocnemius die der Peronei, bei unbelastetem Zustand überwinden die Peronei die Eigenschwere des Fußes, die eine supinatorische ist, weil die obere Sprunggelenksachse schräg von oben innen nach hinten außen verläuft.

Ist die Wadenmuskulatur gelähmt, so zieht die kleine Muskulatur der Fußsohle die Unterfläche des Tuber calcanei nach vorn und stellt sie vertikal; es entsteht ein stets mit Hohlfuß verbundener Hackenfuß, entweder mit hängendem oder, falls die Extensoren genügend kräftig sind, mit gehobenem Vorderfuß. Reiner hat nachgewiesen, daß sich die Spongiosazüge im Calcaneus ändern, wenn er bei Steilstellung von seinem Processus anterior her belastet wird. Wenn, wie gewöhnlich, die Peronei gesund sind, so treten sie als Plantar-

*a* *b* *c*

Fig. 91. Tibialislähmung behandelt mit Sehnenauswechslung durch den Extensor halucis. *a* Versuch der Supination vor der Operation. *b* nach der Operation von der Seite, *c* von unten her.

flexoren für den Gastrocnemius ein, ziehen den Fuß in Valgusstellung und es es entsteht ein Pes excavato-calcaneo-valgus.

Der Hohlfuß, der dem Patienten dadurch schmerzhaft wird, daß er ihn zwingt, auf den Köpfchen der Metatarsalia zu gehen, wird durch Tenotomie oder besser

Fig. 92. Lähmung des Tibialis ant. und post. rechts (paralytischer Plattfuß). Geheilt durch Sehnenauswechselung: Extens. hal. für Tib. ant., flexor. hal. für Tib. post.

Exstirpation der Plantarfaszie gestreckt, redressiert und mit einer Einlage versehen, die die Sohle zur Belastung mit hinzuzieht.

Der paralytische Hackenfuß verlangt Ersatz des Gastrocnemius durch einen sehr kräftigen und gesunden Muskel, am besten (einen oder mehrere Flexoren (Pero-

uei); je mehr desto besser!). Kann nur ein Extensor verwandt werden, so ziehe man ihn unter der Haut durch, nicht durch das Spatium interosseum, wo immer Verwachsungen entstehen. Je nachdem man den Kraftspender am äußeren oder inneren Rand des Tuber calcanei annäht, kann man dem Fuße zugleich eine pronierende oder supinierende (als Gegengewicht gegen den Peroneuszug) Kraft geben; ich habe das in einzelnen Fällen noch dadurch erhöht, daß ich das Tuber calcanei nach Gleich schräg nach außen oder innen durchmeißelte und im Sinn des Platt- bzw. Klumpfußes gegen den inneren oder äußeren Fußrand — ein Nagel dient zur Fixation — verschob. Diese schon von Hoffa und Galeazzi gelobte Methode ist neuerdings wieder von Pürkhauer aus der Langeschen Klinik empfohlen worden. Immer wird der Sehnenoperation am Hackenfuß ein sehr eingehendes modellierendes Redressement vorangehen müssen, welches die Deformität soweit beseitigt, daß die Sehnenverpflanzung nur das Resultat festhält und das Rezidiv verhindert.

Fig. 93. Lähmungsklumpfüße, geheilt durch Redressement. (Beobachtung von F. Lange.) Beispiel dafür, daß auch das einfache Redressement zuweilen genügt.

Fig. 94. Paralytischer Hackenhohlfuß bei gelähmtem Gastrocnemius und Extensorengruppe und erhaltenen großen und kleinen Flexoren.

Lexer hat bei einem Hackenfuß zwei aus einem amputierten Bein stammende Sehnen verknüpft und frei transplantiert, indem er das eine Ende an der Achillessehne annähte, die lange Sehne durch einen Tunnel der Wadenmuskulatur zog und das andere Ende in den Bizeps bei gebeugtem Knie einpflanzte. Dann bedeutete eine Kniestreckung schon mechanisch eine Hebung der Ferse, aber auch aktiv wurde so die Kraft des Bizeps auf den Calcaneus übertragen.

Diese typischen Beispiele geben eine Übersicht über die zahllosen Möglichkeiten von Kombinationen, die sich je nach Lage des gründlich studierten Falles für den Operateur ergeben können.

Bei der Wahl der Ersatzmuskeln gelten wohl auch heute noch die von Lange 1904 aufgestellten Grundsätze: Bei leichten Lähmungen kommen als Ersatzmuskeln minder wichtige Muskeln in Frage: Der Extensor oder Flexor hallucis, Flexor digit. oder ein Peroneus. Bei ausgedehnten Lähmungen darf man außerdem noch den Tib. post. und gleichzeitig die Peronei opfern. Die Supination wird dann künftig vom Tib. ant., die Pronation vom Ersatzmuskel des Extens digit. übernommen, der, um kräftig pronieren zu können, am Cuboid

ähnlich wie der Peroneus tertius vernäht werden muß. Selbstverständlich müssen wenn der Tib. post. geopfert wird, auch beide Peronei verpflanzt werden, sonst besteht die Gefahr des Pes valgus oder bei einseitiger Verpflanzung der Peronei die des Pes varus.

Ich wiederhole aber, daß ich vielfachen Sehnenverpflanzungen am Fuß eine gute Arthrodese vorziehe.

Von den mehr als 12 Methoden der Fußarthrodese seien zunächst zwei aus der Gruppe der Tenodese (Reiner) erwähnt, d. h. der Feststellung des Fußes nur durch sehnige Starre, nicht durch knöcherne Verwachsung: erstlich die Ligatur en masse von Hoffa, der alle Extensoren am Fußrücken ablöste, sie auf einen Haken lud und verkürzt vernähte. Die leicht dehnbaren Sehnen recken sich bald wieder infolge der Schwere des Fußes aus und das Rezidiv ist da. Vulpius vernähte alle Extensorensehnen an der Faszie des Unterschenkels (Fasciodese) und fixierte damit den Vorderfuß. Solange damit nicht die Verödung des Sprunggelenkes verbunden ist, die Vulpius in neuerer Zeit immer hinzufügt, ist die Methode an sich auch nicht genügend, weil sonst das Gelenk schlottert.

Fig. 95. Paralytischer Hackenfuß infolge Gastrocnemiuslähmung. Verpflanzung des Flexor comm. auf die Außenseite des Achillessehnenansatzes. Streckung der Extensoren durch Redressement. Da dies nicht genügte, wurden sie nachträglich verlängert.

Lange führt Seidenbänder von der Tibia zum Navikulare und von der Fibula zum Cuboid. Cramer legt einen Knochenperiostlappen über das Gelenk und erzielt damit eine gute Versteifung und Fixation des Vorderfußes, wie Bade und ich aus eigener mehrfacher Erfahrung bestätigen können.

Am radikalsten, aber auch kompliziertesten gestaltet sich die Methode von Codivilla, der nach blutiger Verödung der Sprunggelenke einen Teil der Achillessehne auf den Fußrücken und die Sehne des Peroneus brevis, die er von der Sohle her zum Fixieren durchzieht, auf den Unterschenkel verpflanzt, nachdem er die Extensoren stufenförmig gerafft hat.

Eine gute Fußarthrodese muß folgende Bedingungen erfüllen:

1. Von den Gelenken der Fußwurzel müssen so viele als möglich knöchern ankylosiert werden, damit Unterschenkel und Fußwurzel ein Ganzes wird.
2. Der im Chopart und Lisfranc hängende Vorderfuß muß gehoben und vor dem Fallen bewahrt werden, sonst bildet die hängende

Fußspitze auch bei verödetem Sprunggelenk dasselbe Bewegungshindernis wie vorher.

3. Der ganze Fuß muß in leichte Supination und leichte Überdorsalflexion gestellt werden, um das sehr lästige Rezidiv des Plattfußes zu verhindern und die Abwicklung zu erleichtern. Zu dem Zweck müssen auch die Zehen über die Ebene der Planta gehoben sein.
4. Es ist wünschenswert, daß das Tuber calcanei etwas nach hinten gerückt wird, das erleichtert das Stehen und ebenso das Ansetzen und Abwickeln des Fußes, der nunmehr dem Fuß der Hoeftmanschen Prothese gleich wird; d. h. die Sohle ist flach und hat vorne eine stärkere, hinten eine etwas flachere Rundung nach oben.

Allen diesen Forderungen entspricht meine Methode der intraossären Sehnenfixation:

Hautschnitt horizontal durch die Fascie von einem Malleolus zum anderen über das Chopartsche Gelenk, darauf Längsschnitt vom Unterschenkel her. Die Sehnen von Tibialis und beiden Extensoren werden am Muskelbauch abgeschnitten und zurückgeschlagen, die Gelenkkapsel wird vom Fußrücken her frei präpariert und nach oben geschlagen, Jetzt kann leicht das ganze Chopartsche Gelenk und sämtliche oberen und unteren Sprunggelenke eröffnet werden, die alle blutig verödet werden, das obere Sprunggelenk in breiter Fläche mit Schonung des Epiphysenknorpels. Von dieser aus wird in der Längsachse der Tibia ein 3 cm langer Kanal gebohrt, der an der vorderen Fläche der Tibia endigt. Durch ihn werden die nunmehr unter die Gelenkkapsel verlagerten Extensorensehnen gezogen, was zugleich eine leichte Verschiebung des Fußes nach hinten zur Folge hat. Nun kann man durch Dosierung des Zuges an den Sehnen die Supination und Dorsalflexion des Fußes und der Zehen nach Belieben einstellen. Die Sehnen, die den Vorderfuß heben, die Knochenflächen der Sprunggelenke fest aneinanderpressen und in dem Knochenkanal unverschieblich festgehalten werden, befestigt man an Faszie und Tibiaperiost. Besteht leichter Spitzfuß bei gesundem Gastrocnemius, so ist das günstig, weil dann die Steilstellung des Calcaneus durch Zug vonseiten der Plantarfaszie vermieden wird. Sobald diese für die Funktion übrigens gleichgiltige Aufrichtung des Calcaneus zu befürchten ist, ziehe ich ein oder zwei Seidenbänder vom Ansatz der Achillessehne her durch einen queren Knochenkanal im unteren Drittel der Tibia.

Fig. 96. Röntgenpause einer Arthrodese nach Biesalski bei einem 5jährigen Kinde. Das obere, beide untere Sprunggelenke, das Talonavicular- und Calcaneocuboidgelenk sind knöchern verwachsen.

In keinem der zahlreichen Fälle, die ich so operiert habe, ist die knöcherne Vereinigung und der Erfolg eines sicheren Ganges ausgeblieben, ja Kinder, bei denen ich anfangs das untere Sprunggelenk nicht mit verödet hatte, kamen aus eigenem Antrieb, weil der Fuß

noch nicht fest genug sei, zur Ergänzung der Operation, und Eltern, deren Kinder sich jahrelang mit Sehnenverpflanzung von mir und anderen herumgeplagt hatten und ganz leidlich gingen, sind voll Lobes über die Sicherheit und Unermüdlichkeit des arthrodetischen Fußes (s. auch Fig. 96). Und darauf kommt es an, der Fuß mit vielfachen Verpflanzungen gibt den Kranken nicht so das Gefühl der unbedingten Sicherheit und Verläßlichkeit, die der knöchern versteifte Fuß bringt und die sich von dem Fundament aus auf andere Muskelgruppen und die Statik des ganzen Körpers überträgt.

Das gilt wenigstens für Patienten, die in ebenen Gegenden wohnen. Lange hat bei Kranken, die in den Bergen leben, oft schwere Behinderungen des Ganges durch eine totale Versteifung des Fußes beobachtet und er zieht deshalb für Patienten, die nicht in der Ebene wohnen, seine künstlichen Bänder, welche eine Anpassung des Fußes an die Unebenheiten des Bodens gestatten, ein Stolpern über die herabhängende Fußspitze aber verhüten, vor.

Fig. 97. Zwei Füße mit Arthrodese durch intraossäre Sehnenfixation.

Fig. 98. Verlängerung des verkürzten Beines durch eine Prothese.

Die Nachbehandlung ist einfach, sie besteht in der Anwendung einer starren Zelluloidhülse für Fuß und Unterschenkel, Nachtschiene für ein Jahr und Plattfußeinlage für ein zweites Jahr.

Lexer hat, nachdem die Methode schon von den Franzosen geübt war, Bolzung des Fußgelenkes gemacht, indem er einen lebenden Knochen (Fibula) von der Sohle her durch Calcaneus und Talus bis in die Tibia trieb. Bade nahm dafür Elfenbeinstifte. Obwohl beide Sprunggelenke dadurch fixiert werden, so kann die Methode sich an Wirkung nicht entfernt mit der flächenhaften Verödung der Gelenke messen und ist deshalb nach mehreren Versuchen von den meisten Operateuren auch wieder verlassen.

Werden Operationen verweigert, so muß man sich mit Apparaten helfen; entweder mit einer starren Hülse oder mit einem Schienenapparat, der Anschläge zur Einschränkung der Gelenkexkursion

oder Spiralen bzw. Gummizüge als künstliche Muskeln trägt. Bei leichten Lähmungen genügt meine Spiralfederschiene (s. Fig. 56) sowohl für Spitzfuß, als umgekehrt eingehakt für Hackenfuß. Hoffa gab für den Spitzfuß eine über Fußrücken und Unterschenkel gearbeitete Hohlschiene, die ein Gelenk und einen Gummizug hatte und im Stiefel getragen wurde.

Die **Nervenplastik** ist bei Lähmungen der Unterschenkelmuskulatur schon in zahlreichen Kombinationen angewandt worden: Peroneus in Tibialis (Spitzy 12 mal), Tibialis in Peroneus (Hackenbruch, Tubby u. a.), Vereinigung beider Peronei (Spitzy).

Wo eine starke Verkürzung des Beines infolge trophischer Wachstumsbehinderung besteht, kann man, falls eine Fußarthrodese in Frage kommt, diese in der Weise ausführen, daß man den Fuß in Spitzfußstellung zum Unterschenkel stellt. Der Kranke tritt dann nur mit den Zehen auf und das Bein ist um annähernd die Länge des Mittelfußes verlängert worden. Oder man kann auch durch geeignetes Schuhwerk sehr beträchtliche Unterschiede in der Beinlänge ausgleichen (s. Fig. 98).

---

Auf ein der Poliomyelitis sehr ähnliches Krankheitsbild hat Oppenheim aufmerksam gemacht und es **Myatonia congenita** genannt. Ich habe vier solcher Fälle gesehen. Die Glieder erscheinen gelähmt und wie schlaffe Anhängsel, die Reflexe

Fig. 99. Fall von Myatonia congenita mit schwerer Skoliose.

Fig. 100. Spinale Muskelatrophie mit starrer Kyphose. (Beobachtung von Riedinger).

sind erloschen oder sehr vermindert, die elektrische Erregbarkeit herabgesetzt oder verschwunden, aber bei genauerer Betrachtung zeigt sich, daß doch noch eine gewisse aktive Beweglichkeit vorhanden ist. Von der Kinderlähmung unterscheidet sich das Leiden dadurch, daß es angeboren ist, daß es nicht einzelne abgegrenzte Lähmungsbezirke hat, daß EaR und degenerative Atrophie fehlen. Oppenheim

nimmt eine verzögerte Entwicklung der Muskulatur an (durch Sektion von Tobler bestätigt), ohne eine zurückgebliebene Ausbildung der Vorderhornzellen auszuschließen, wie sie mehrere Autoren später nachgewiesen haben. Zur gleichen Zeit beschrieb Vierordt als **Hemmungslähmung** ganz ähnliche Zustände; nur waren hier die Lähmungen von schmerzhaften Epiphysenlösungen (Syphilis) oder Rachitis ausgelöst. Auch aus dieser Kategorie habe ich einmal einen Fall gesehen.

Bei allen Kindern meiner Beobachtung hat sich neben Massage und Elektrisation der orthopädische Apparat und Nachtschienen zur Verhütung von Kontrakturen bewährt, ja die Gehfähigkeit hat sich ersichtlich gebessert und die Kinder haben schreiben gelernt.

Von der spinalen Kinderlähmung gibt es zwei Abarten, die das höhere Alter treffen.

a) Die **Poliomyelitis anterior acuta adultorum** befällt die Kranken im Alter von 25—30 Jahren akut nach Infektionskrankheiten (Masern, Typhus), Puerperium, Erkältungen, Trauma und hat ein etwas länger dauerndes Stadium des Fiebers, der ausgebreiteten und zurückgehenden Lähmung. Weit häufiger als bei Kinderlähmung sind mehrere, ja alle vier Gliedmaßen gelähmt. Differentialdiagnostisch kommt die multiple Neuritis und Landrysche Paralyse in Betracht.

b) Die **Poliomyelitis anterior subacuta und chronica** kommt erst in reiferem Alter vor, vermutlich infolge toxischer Noxen (Diabetes, Lues). Der Kranke bemerkt eine allmähliche Abnahme der Kraft und des Umfanges seiner Muskeln in einer Extremität, bald auch in den anderen. Zur Muskellähmung tritt die Muskelentartung mit Schwinden der Sehnenphänomene und EaR. Typisch ist, daß die schlaffe Lähmung immer nur einige Muskelgruppen befällt und andere der gleichen Extremität verschont. Das Leiden wird manchmal schon nach einigen Wochen stationär, in anderen kann noch nach 6—8 Wochen Besserung eintreten, in anderen befällt es fortschreitend die ganze Körpermuskulatur und führt durch Bulbärerscheinungen, Respirationsstörung und interkurrente Krankheiten zum Tode. Die anatomische Untersuchung zeigt eine Vorderhornentzündung mit Zerstörung der Ganglienzellen und Nervenfasern.

Für die Differentialdiagnose kommen in Betracht die multiple Neuritis, die amyotrophische Lateralsklerose (Erkrankung der gesamten corticomuskulären Leitungsbahnen, d. h. Pyramidenbahnen und Vorderhörner mit Atrophie, Rigidität, Parese), die Gliosis und progressive Muskelatrophie.

Für die orthopädische Behandlung beider Formen gelten die bei der Kinderlähmung aufgestellten Regeln, ebenso wie für diejenigen Erkrankungen, die in ihrem Krankheitsbilde gleichfalls dauernd oder vorübergehend schlaffe Lähmungen zeigen und differentialdiagnostisch bei der Kinderlähmung in Betracht kommen: Multiple Neuritis, Hämatomyelie, Entbindungslähmung, akute Myelitis, Gliosis spinalis lumbalis. — Als spinale Muskelatrophie hat Erb ein umgrenztes Krankheitsbild beschrieben.

## Literatur.

Becker, Beitrag zur Bibliographie und Geschichte der akuten und chronischen epidemischen Kinderlähmung. Inaug.-Diss. Bonn 1910. (Literatur und chronologische Darstellung von 1814—1910.)

Biesalski, Über Sehnenscheidenauswechslung. Deutsch. med. Wochenschr. 1910, Nr. 35.

Canestrivi, Neue Symptome bei der Heine-Medinschen Erkrankung. Jahrb. für Psychiatrie, 1910, Nr. 31.

Codivilla, Meine Erfahrungen über Sehnenverpflanzungen. Zeitschr. f. orth. Chir., Bd. XII, S. 221.

Cohn, Toby, Die mechanische Behandlung der Nervenkrankheiten. Berlin 1913. Julius Springer.

Cramer, Beitrag zur Arthrodese des Talo-Cruralgelenkes. Zentralbl. f. Orth. 1910, S. 113.

Flexner und Noguchi, Kultivierung des Mikroorganismus der Poliomyelitis epidemica. Berl. klin. Wochenschr. 1913, S. 1693. (Literatur).

Jones, On addrers on arthrodesis and tendon-transplantation. Brit med. Journ. 1908.

Koch, Beiträge zur Sehnenplastik. Die pathologische Anatomie des durch Poliomyelitis gelähmten Muskels. Zeitschr. f. orth. Chir., Bd. XIII, S. 610.
Lange, Die Sehnenverpflanzung. Ergebn. d. Chir. u. Orth., Bd. II. (Literatur). Berlin 1911, Springer.
Ders., Tendinöse oder periostale Sehnenverpflanzung? Zeitschr. f. orth. Chir., Bd. XXIX, S. 544.
Ders., Über Verbesserung der künstlichen Sehnen. Zeitschr. f. orth. Chir., Bd. XVII, S. 266.
Lorenz, Einfluß der Entspannung auf gelähmte Muskeln. Ref. Prager med. Wochenschr. 1910, Nr. 1.
Lexer, Die Verwertung der freien Sehnentransplantation. Archiv f. klin. Chir., Bd. XCVIII, Heft 3.
Lovett, Kinderlähmung in Massachusetts. Boston 1912.
Maragliano, Nervenüberpflanzung von der einen Seite auf die entgegengesetzte. Zentralbl. f. Chir. 1911, Bd. I, S. 5.
Rehn, Die Fetttransplantation. Archiv f. klin. Chir., Bd. XCVIII, Heft 1.
Reiche, Über abnorme paralytische Kontrakturen an der unteren Extremität nach spinaler Kinderlähmung. Inaug.-Diss. Freiburg 1905.
Riedinger, Zur Frage der Entstehung und Behandlung der paralytischen Luxation des Oberschenkels nach vorn. Archiv f. Orth. 1910, Bd. VIII, S, 270.
Spitzy, Nervenverpflanzungen. Wiener klin. Wochenschr. 1907, S. 1493. (Ganze Literatur.)
Ders., Ziele der Nervenplastik. Verhandlungen des Orthopädenkongresses 1912.
Ders., Aus den Grenzgebieten der Chirurgie u. Neurologie. Zeitschr. f. orthopäd. Chir., Bd. XIV.
Stoffel, Axillarisplastik bei schlaffen Lähmungen. Münch. med. Wochenschr. 1910, S. 227.
Tobler, Kongenitale Myatonie. Jahrb. f. Kinderkeilh. 1907, S. 33. (Literatur.)
Verhandlungen der deutsch. Gesellschaft für orthopäd. Chirurgie. XI. Kongreß 1912.
Vorträge und Diskussion über Kinderlähmung: Krause, Lange, Vulpius, Lorenz, Spitzy, Biesalski, Wollenberg, Schultheß u. a.
Volkmann, Über Kinderlähmung und paralytische Kontrakturen. Sammlung klin. Vorträge, No. 1. (Chirurgie, Bd. I.)
Vulpius, Die Behandlung der spinalen Kinderlähmung. Leipzig, Thieme, 1910.
Ders., Fasciodese. Zentralbl. f. Orth. 1907, S. 97.
Vulpius-Stoffel, Orthopädische Operationslehre. Stuttgart 1911—1913, Encke.
Wickman, Beiträge zur Kenntnis der Heine-Medinschen Krankheit. Berlin 1907, Karger.

## Das gleichzeitige Vorkommen spastischer und schlaffer Lähmungen.

Von höchstem pathologischen und klinischen Interesse sind jene seltenen Fälle, wo sowohl spastische als schlaffe Lähmungen nebeneinander bei demselben Individuum sich einstellen. Ihre kurze Besprechung ist schon darum angezeigt, weil sie Gelegenheit gibt, das Wesen dieser beiden orthopädisch wichtigsten Nervenkrankheiten abwägend und vergleichend gegenüberzustellen. Man kann von jenen übrigens bisher meines Wissens nicht beschriebenen Fällen absehen, wo ein Kind mit angeborener Hemiplegie später eine Kinderlähmung erwirbt, was an sich natürlich möglich ist; gemeint ist das gleichzeitige Auftreten aus Anlaß derselben Erkrankung. Daß die Poliomyelitis in ihrer meningitischen Form die Hirnrinde mit betreffen kann, daß sie als Begleiterscheinung oder auch isoliert die Kerne der großen Hirnnerven (Wickman) befallen und in einer bulbären (Medin) oder pontiven (Oppenheim) Form auftreten kann, was klinisch und auch anatomisch erwiesen war, zeigt zunächst, daß sie sich durchaus nicht auf das Rückenmark beschränkt, sondern sehr wohl das Gehirn und seine einzelnen Abschnitte befallen kann. So habe ich einen von Oppenheim diagnostizierten abortiven Fall von

zerebellarer Ataxie gesehen, wo die Poliomyelitis nicht nur das Rückenmark, sondern auch das Kleinhirn betroffen hatte.

Strümpell hatte schon 1885 und bald nach ihm Pierre Marie das Bild der Polioenzephalitis aufgestellt, das ein zerebrales Gegenstück zu dem spinalen der Poliomyelitis sein sollte. Diese Ansicht hatte aber ihren stärksten Gegner in der damaligen Anschauung von der Poliomyelitis als einer Systemerkrankung. Wenn es zutraf, daß die Kinderlähmung sich bei der spinalen Form in der Auslese des Krankheitsortes nur auf die Ganglienzellen der Vorderhörner beschränkte, so war es schwer einzusehen, weshalb sie das als zerebrale aufgeben und hier enzephalitisch verfahren sollte. Da kam Goldscheiders Nachweis, daß die Poliomyelitis sich nicht nach Zellhaufen, sondern nach den Gefäßbezirken ausbreite, daß sie keine Systemerkrankung, sondern eine Myelitis sei, die schon an der Pia beginnt, sich in den Gefäßwänden niederläßt und dann diffus oder herdweise die graue und auch weiße Substanz ergreift. Mit diesem seither oft bestätigten Befund war die anatomische Gleichartigkeit beider Prozesse bewiesen, die auch ätiologisch noch gesteigert wurde, seitdem wir wissen, daß auch der Kinderlähmung eine Infektion zugrunde liegt. Nicht lange, so wurde auch anatomisch nachgewiesen, daß poliomyelitische und enzephalitische Prozesse sowohl im akuten wie im abgelaufenen Stadium bei einem und demselben Individuum vorkommen können (Redlich, Lange, Wickman). Seitdem haben sich die klinischen Beobachtungen über das Zusammentreffen beider Erkrankungen gemehrt. Zunächst wurde mehrfach beobachtet, daß die gleiche Epidemie bei Geschwistern einmal eine spastische, einmal eine schlaffe Lähmung hervorrief. Die älteste Beobachtung ist von Möbius; außer ihr sind noch mehrere andere gleichartige bekannt. Buccelli beobachtete ferner, daß ebenso wie die spinale, so auch die zerebrale Kinderlähmung die höchste Erhebung ihrer Häufigkeitskurve in den Sommermonaten habe.

Fig. 101. Fall von spastischer und schlaffer Lähmung aus gleicher Ursache. (Poliomyelitis.) Heilung durch Arthrodese im Knie und Fuß an dem paralytischen linken Bein und durch Redressement des Spitzfußes am spastischen rechten Bein. (Siehe Text.)

Aber auch beim gleichen Individuum wurden beide Krankheitsformen festgestellt, zuerst von Williams, nachdem Marie sie schon theoretisch vorausgesagt hatte. Wickman führt fünf weitere Autoren mit gleichen Beobachtungen auf, die z. T. auch anatomisch sichergestellt

sind und erkennen lassen, daß das poliomyelitische Gift im gleichen Körper je nach der Lokalisation schlaffe und spastische Lähmungen erzeugen kann — soweit dieser sonst lückenlose Beweis schlüssig ist, bevor wir den Erreger kennen. Auch Stern, der mehrere tausend Krankengeschichten durchgesehen hat, gibt an, daß die spastische Komponente garnicht so selten ist.

Das kann ich bestätigen, und habe außerdem einen ganz typischen Fall beobachtet: Kind von normaler Geburt, das mit einem Jahr laufen konnte und immer gesund war, wird im Alter von 2 Jahren von Poliomyelitis befallen. Der Arzt stellt die Diagnose im akuten Stadium. Danach zeigt sich folgender Befund: Das linke Bein ist völlig schlaff, gelähmt, welk, atrophisch, abgemagert, ohne Reflexe, Schlottergelenk im Knie und Fuß. Das rechte Bein zeigt eine starre, nicht atrophische Muskulatur, leichte Beugekontraktur in Hüfte und Knie, starre Widerstände bei selbst- und hilfstätigen Bewegungen, Adduktionsspasmus, schweren Spitzfuß, Steigerung des Kniephänomens, positiven Babinski und Oppenheim, Hochstand und Clonus der Patella.

## Dystrophia musculorum progressiva.

Im Zusammenhang mit den Rückenmarkserkrankungen muß eine Erscheinung besprochen werden, die zu schweren Bewegungsstörungen führt, nämlich der fortschreitende Muskelschwund, obwohl nur ein Teil der zu diesem Krankheitsbilde gehörigen Formen spinalen Ursprungs ist.

Die primäre Myopathie oder Dystrophia musculorum progressiva stehe ihrer Bedeutung wegen voran.

Das Leiden beginnt in früher oder späterer Kindheit, fast immer hereditär oder familiär, entwickelt sich schleichend und kann durch mehrere Jahrzehnte fortbestehen. Charakteristisch ist der allmähliche Schwund der Muskelkraft, herrührend aus einer primären Erkrankung der Muskeln, Vermehrung der Kerne, Wucherung des Perimysium, in dem sich Fettzellen ablagern, die das Muskelgewebe verdrängen, Spaltbildung und Schwund der Muskeln. Das Rückenmark und die peripheren Nerven sind gesund im Gegensatz zu den spinalen Formen des gleichen Leidens, ebenso ist die Sensibilität ungestört.

Fig. 102. Pseudohypertrophie der subskapularen Muskeln, des Gesäßes und der Waden bei einem Knaben, der nur mit Mühe stehen und nicht gehen kann.

Auffallend ist das Verhalten der Muskeln in ihrem Volumen; während die einen, namentlich um den Schultergürtel, völlig atrophieren und schwinden, so daß man das Skelett unter der Haut fühlt, verfallen die anderen, besonders Glutäi und Gastrocnemius einer Volumsvermehrung, die teils auf echter Dickenzunahme der Primitivfasern beruht, teils auf Ansammlung von Fett im Bindegewebe auf Kosten der Muskelfasern. Die kleinen Kranken sehen dann aus wie Athleten und können doch kaum ihre Glieder bewegen. Ja, Atrophie und Hypertrophie können sich im gleichen Muskel finden, so z. B. daß die normale Unterarmdicke nach unten wandert, weil die oberen Partien atrophieren, während die unteren an Volumen zunehmen.

Die Krankheit gruppiert sich hauptsächlich um den Becken- und Schultergürtel, jedenfalls in den proximalen Teilen; sie steigt fast nie in die distalen Abschnitte, so daß Hände und Füße so gut wie immer unberührt bleiben.

Ist der Schultergürtel, d. h. die das Schulterblatt fixierenden Muskeln betroffen, so zeigt dieses eine hochgradige Verschieblichkeit. Wenn die Kranken sich auf die Arme stützen, schieben sich die Schultern bis zu den Ohren, wollen sie den Arm heben, so gelingt das namentlich in der Frontalebene, selbst bei leidlich erhaltenem Deltoideus nicht, weil das Schulterblatt (z. B. durch den Serratus) nicht festgestellt werden kann; in der Ruhe stehen die Schulterblätter flügelförmig ab mit innengedrehtem Winkel, die Nackenschulterlinie fällt steil ab, die Schultern hängen nach der Seite und nach vorn.

Gleich schwere Störungen macht der Schwund des Beckengürtels. Die Hüften können nicht mehr fixiert, die Beckenhälfte des Schwungbeines beim Schreiten nicht gehoben werden (Trendelenburgs Phänomen). Der Kranke wirft deshalb den Rumpf nach der Seite des Standbeines und geht in wiegendem, watschelndem Gang.

Fig. 103. Schwere Atonie und Schlaffheit des Schultergürtels.

Fig. 104. Abstehen der Schulterblätter wegen Dystrophie des Serratus beim Armheben.

Schwund des Glutaeus maximus und der Rückenstrecker verursacht ein Vornüberfallen des Rumpfes, was die Kranken durch starke Lordosierung der Wirbelsäule parieren; ähnlich wie bei dem Mechanismus der poliomyelitischen Lordose tritt diese auch beim dystrophischen Schwund der Bauchmuskeln ein. Verlieren sich auch die letzten Sicherungen der Wirbelsäule durch Schwund der kleinen Rückenmuskeln, so sucht die Wirbelsäule Halt an den knöchernen Widerständen ihrer Gelenke und Processus und nimmt ganz bizarre Formen der Lordose an, wo der untere Abschnitt des lordotischen Bogens in, ja unter der Horizontalen verläuft.

Charakteristisch für den Dystrophiker ist vor allem seine Art und Weise, aus dem Liegen aufzustehen. Er wälzt sich zunächst auf den Bauch und stellt den Oberkörper auf die Arme, dann bringt er die Beine zum Knien, rutscht mit diesen so nahe als möglich an die Hände und streckt die Beine, um dann mit den Händen, immer bei gesenktem Kopf, an den Beinen emporzuklettern, bis er den Kopf hochwirft und in starker Lordose mühsam den Rumpf aufrichtet.

Einseitiger Zug hypertrophischer oder noch nicht so stark atrophischer Muskelgruppen kann die schwächeren Antagonisten bezwingen und zu Kontrakturen Veranlassung geben. Zweifellos führen zum gleichen Ergebnis aber unzweckmäßige Dauerstellungen der Glieder. Am häufigsten tritt die Kontraktur in Form

eines manchmal hochgradigen Spitzfußes auf, dann am Knie und am Ellenbogen, beim Peronealtyp in der Gestalt eines Klumpfußes. Eine sehr wichtige Ursache für die Kontraktur ist die Schrumpfung des Bindegewebes, das gerade die pseudohypertrophischen Muskeln sehr stark durchsetzt (Friedreich).

Praktisch von geringerer Bedeutung (nur einige Male ist die Spontanfraktur beobachtet) aber pathologisch-klinisch wichtig und interessant ist die mit der Muskeldystrophie zusammen auftretende Atrophie der langen Röhrenknochen (Schlippe), die sich weniger im Längenwachstum als in einer hochgradigen Rarefikation der Spongiosa im Röntgenbilde zeigt. Humerus und Femur werden fingerdick, die Epiphysen sehr volumінös. Diese Atrophie wird als ein primäres Leiden angesehen, auf der gleichen trophischen Störung beruhend wie das Muskelleiden; es kann aber wohl keiner Frage unterliegen, daß die Inaktivität der Glieder, der fehlende normale Muskelzug und die Beeinträchtigung des Säftestromes und der Ernährung dabei mitspielen.

Die Therapie kann gegen dieses unaufhaltsam fortschreitende Leiden nur symptomatisch vorgehen. Galvanisationen sind nicht ohne Nutzen, die praktischste Form der Anwendung ist das Vierzellenbad.

Die Benutzung der Pendelapparate halte ich für schädlich, weil der mäßige Gewinn etwaiger Kräftigung der noch leidlich gesunden Muskeln dreifach aufgehoben wird durch die passive Überdehnung der bereits völlig dystrophischen Antagonisten. Dagegen bringen aktive Übungen zweifellosen Vorteil.

Die Kranken meiner Abteilung nehmen, so lange sie sich noch bewegen können, regelmäßig am Turnunterricht teil und machen Übungen am Hoffaschen Widerstandsapparat. Dabei ist ihnen keine bestimmte Zeit vorgeschrieben, sondern sie üben, so lange es ihnen gefällt; Übermüdungen sind von Schaden. Um sie zu verhüten, prüfe man den Puls vor und nach den Übungen. In der Schule werden sie zu allen Handfertigkeitsstunden herangezogen, die Größeren werden in den Werkstätten z. B. mit Stuhlpflechten oder der Anfertigung kleiner Strohkörbchen beschäftigt. Diese Tätigkeit gibt den Unglücklichen, auch wenn die Beine sie nicht mehr tragen, ein bescheidenes Maß von Lebensfreude.

Fig. 105. Dystrophiker mit schwerer Skoliose.

Bestehen Kontrakturen, so suche man sie durch vorsichtiges Redressement zu strecken, keinesfalls mache man z. B. am Knie Tenotomien. Hier ist das beste ein leicht überstrecktes Knie, auf das die Kranken sich mit Vertrauen stützen können. Nötigenfalls bewältige man die Kontrakturen durch Streckverbände ganz allmählich. Nur am Fuß ist die Verlängerung der Achillessehne manchmal angezeigt, wenn es gilt, einen Spitz- oder Klumpfuß zu redressieren. Das gewonnene Resultat sichert am besten eine Zelluloiddrahteinlage mit schiefer Ebene im Sinne der Pro- bzw. Supination. Orthopädische Apparate werden schlecht vertragen, weil sie die schwache Muskelkraft zu stark belasten und erschöpfen.

Muskel- und Sehnenverpflanzungen, die in der Periode des Transplantationsenthusiasmus mehrfach ausgeführt wurden, haben zu keinem Dauerergebnis geführt, weil ja der Kraftspender über kurz oder lang auch der Dystrophie anheimfallen muß.

Nur an einer Stelle wirkt der orthopädische Apparat Gutes, das ist am Rumpf, wo ein leichtes, gut angepaßtes Korsett das Vornüberfallen des Oberkörpers verhindert, die Lordose ausgleicht — was zugleich eine Entlastung der Bauchorgane und Nieren bedeutet — und die Schultern fixiert. Der beste Typ dafür ist der Nyropsche Geradehalter, der alles korrigiert, was der Änderung bedürftig ist: er richtet den Rumpf auf, hält durch eine einfache Bauchverschnürung die Lordose und Baucheingeweide zurück, er preßt die Schulterblätter fest gegen den Thorax und erleichtert dadurch die Erhebungen der Arme, er holt die vorhängenden Schultern zurück und läßt nicht zu, daß sie nach oben beim Aufstützen ausweichen; er behindert nicht die Atmung, ist leicht und billig.

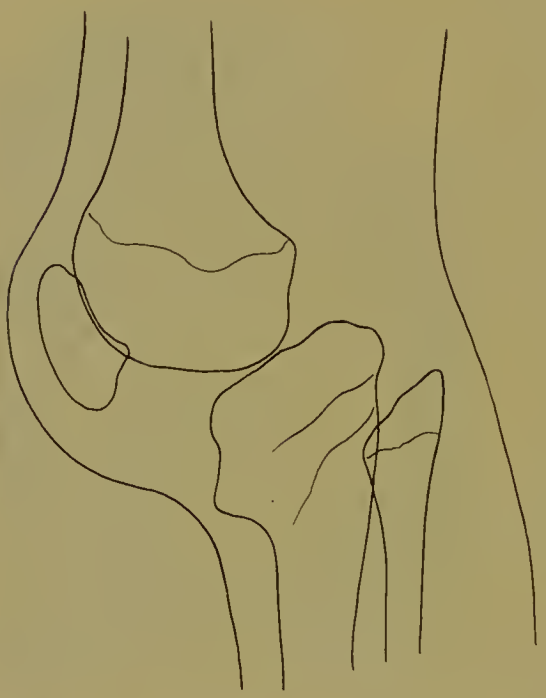

Fig. 106. Subluxation des Knies bei Dystrophie. Die Tibia hat einen Knochenvorbau geschaffen zur Stütze.

Fig. 107. Dystrophiker mit schweren Kontrakturen in Hüften, Knieen und Füßen. Er war jahrelang auf allen Vieren gekrochen. Da die Muskelkraft noch leidlich war, wurden Redressements gemacht, Gipsverbände und schließlich Apparate, in denen der Kranke aufrecht geht.

Erwähnt sei, daß v. Eiselsberg und nach ihm andere die Schulterblätter aneinander genäht und dadurch eine bessere Armhebung erzielt haben.

Zu relativ den gleichen klinischen Bildern führt die spinale Form der progressiven Muskelatrophie.

Sie beruht nicht auf einer primären Muskelerkrankung, sondern auf einer Atrophie der nervösen Elemente in den grauen Vordersäulen und einer Degeneration der Pyramidenbahnen. An der Atrophie nehmen die vorderen Wurzeln, die Muskelnerven und Muskeln teil, die ein ähnliches Bild zeigen, wie bei der Poliomyelitis: Abmagerung, balßrote-weißgelbe Farbe, Fettstreifen.

Die Krankheit entsteht zuweilen schon in der Kindheit, meist aber im mittleren Lebensalter; sie beginnt an den kleinen Handmuskeln, macht Krallenhandstellung und Affenhand (Daumen in der gleichen Ebene wie die anderen Finger), regelmäßig zeigt die Muskulatur fibrilläres Zittern, niemals Hypertrophie. Alles das kommt bei der primären Myatrophie nicht vor. Manchmal fängt auch die spinale Form am Schultergürtel an, dagegen nehmen die unteren Extremitäten garnicht oder erst sehr spät an der Atrophie teil.

Die spinale Muskelatrophie tritt auch hereditär und familiär auf, befällt die Kinder in der zweiten Hälfte des 1. Lebensjahres akut oder subchronisch und führt in 1 bis 6 Jahren zum Tode. Bruns hat Kyphoskoliose dabei gesehen.

Als neurotische oder neurale Form der progressiven Muskelatrophie hat Hoffmann ein Krankheitsbild bezeichnet. Klinisch ist es dadurch ausgezeichnet, daß es an den distalen Enden beginnt, zuerst am Fuß (Peronealtyp) mit Klumpfuß und Krallenstellung der Zehen, nach einigen Jahren an den kleinen Muskeln der Hände. Anatomisch findet sich Degeneration der Seitenstränge, Atrophie der Vorderhornzellen, Vorderwurzeln, Spinalganglien und peripherischen Nerven.

Diese neurotischen Formen der Muskelatrophie nehmen meist einen sehr schleichenden Verlauf und können jahrelangen Stillstand zeigen. Lange hält deshalb eine operative Behandlung für angezeigt. Bei leichten paretischen Fällen hat er mit sehr gutem jahrelang festgestelltem Erfolg Tenotomien und Redressements der Klumpfüße bei schweren völligen Paralysen im Peronealgebiet Sehnenverpflanzungen (Tibialis posticus und Flexoren nach vorn als Dorsalflektoren) vorgenommen.

Die Namen juvenile, pseudohypertrophische, infantile, hereditäre Form sind weiter nichts als Bezeichnungen für Unterarten oder symptomatische Benennungen der primären Myopathie.

**Literatur.**

Bähr, Zur Behandlung der Pseudohypertrophia musculosum. Zentralbl. f. chir. u. mech. Orth., Bd. II, S. 349.
Ehrhard, Zur Vernähung der Scapulae bei Dystrophia musculosum progrediens. Archiv f. klin. Chir., Bd. LXIII, S. 764.
Schlippe, Hochgradige Kontraktnren und Skelettatrophie bei Muskeldystrophie. Zeitschr. f. Nervenheilk. 1906, S. 128.

## Tabes dorsalis.

Die Rückenmarksschwindsucht befällt besonders das mittlere Alter, Männer häufiger wie Frauen; sie kommt aber auch im Kindesalter vor. Die Ursache ist in allen Fällen eine vor 5—15 Jahren überstandene Syphilis.

Die pathologisch-anatomische Veränderung besteht in einer grauen Degeneration der Hinterstränge, deren von der weißen Umgebung scharf abstechender Farbton schon mit bloßem Auge erkennbar ist; es gehen hauptsächlich die Nervenröhren der Burdachschen und Gollschen Stränge zugrunde. Die Degeneration greift aber auch auf die graue Substanz über (Clarkesche Säulen, Hinterhorn), auf einzelne Hirnnerven (Opticus) und die peripheren, sensiblen, zuweilen auch motorischen Nerven.

Von den orthopädisch belanglosen klinischen Symptomen seien hier nur in die Erinnerung gerufen: Schwinden des Patellarreflexes und des Fersenphänomens, Rombergs Phänomen, das besonders deutlich hervortritt, wenn der Kranke mit geschlossenen Augen sich bückt und wieder aufrichtet, die reflektorische Pupillenstarre, die lanzinierenden Schmerzen, die Spontanbewegungen, wobei der Kranke, ohne daß er es merkt, Bewegungen mit einzelnen Gliedern macht, die Abstumpfung der Hautsensibilität und Verlangsamung der Schmerzleitung, der die Aufhebung von Empfindung und Schmerz in den tieferen Teilen (Gelenken) sich zugesellt, die Beeinträchtigung der Blasenfunktion, die Impotenz, die Optikusatrophie.

Gegenstand orthopädischer Behandlung werden nachstehende Erscheinungen der Tabes:

a) Die Hypotonie der Muskeln, die schon von Westphal beschrieben war und von Frenkel nachdrücklich hervorgehoben ist. Häufig schon als Frühsymptom und im präataktischen Stadium, sicherlich mit dem Beginn und Fort-

schreiten der Ataxie bildet sich in zahlreichen, öfters in nahezu sämtlichen Muskelgruppen des Körpers ein Nachlassen des normalen Tonus aus, der zu schweren Gehstörungen führt, ohne daß er mit der Ataxie an sich etwas zu tun hätte. Denn während der Kranke im Bett gute Muskelkraft und keine Spur von Ataxie erkennen läßt, zeigt er beim Gehen eine Unsicherheit des Ganges und eine Schwäche der Körperhaltung, die in einem auffälligen Mißverhältnis zu dem Verhalten der Muskulatur im Bett steht. Der Grund liegt in dem Spannungsnachlaß und der Überdehnbarkeit der Muskeln.

Am häufigsten betroffen sind die Kniebeuger, die beim Gesunden zusammen mit dem Gastrocnemius das Knie in leichter Beugestellung bei der Belastung halten. Die Folge ist ein Genu recurvatum.

Gesellt sich zu der Hypotonie der Kniebeuger, die ja zugleich auch Hüftstrecker sind, ein Nachlaß der Spannung im Glutaeus maximus, so kann die Überdehnungsfähigkeit des Hüftgelenkes soweit getrieben werden, daß die Kranken ihr im Knie gestrecktes Bein nahe an das Gesicht bringen können, d. h. sie vermögen das gestreckte Bein um $100^0$ weiter zu beugen, als der Gesunde ($152^0 : 52^0$).

Fraglos liegt die Hauptursache für eine so extreme Gelenkbewegung in der Nachgiebigkeit der Muskeln, deren Wechselspiel die Straffheit des Gelenkes beim Gesunden gewährleistet, aber ebenso sicher ist auch, daß schwere pathologische Überbiegungen eines Gelenkes unmöglich sind, ohne daß der Kapsel- und Gelenkapparat erschlafft ist. Frenkel hat an der frischen Leiche die gleichen Überstreckungen vornehmen können, wie am hypotonischen Tabiker und folgert daraus, daß nur die Muskelhypotonie der schuldige Teil ist. Das trifft nicht zu, denn an der Leiche ist auch in der Gelenkkapsel und den Bändern die lebendige Spannung — und jedes Gewebe hat einen Tonus, der durchaus nicht auf dem Vorhandensein kontraktiler Substanz zu beruhen braucht — und Vitalität erloschen, genau wie in den Muskeln der Leiche.

Außerdem fehlt dem Toten die Sensibilität. Wenn diese dem Tabiker zu einer Zeit, wo Muskelhypotonien bereits bestehen, noch erhalten ist, was die objektive Untersuchung feststellen kann, so muß eine sekundäre Schlaffheit des Gelenkapparates angenommen werden. Diese tritt aber schon sehr früh und schon bei ganz leichten Schädigungen der Muskulatur auf, wie bei jedem gesunden Gelenk, das eine Zeitlang ruhig gestellt wurde, und bei den leichtesten Formen der Poliomyelitis beobachtet werden kann. Wenn also das Primäre die Muskelhypotonie ist, deren anatomische Ursache Frenkel in einer Läsion der zentripetalen Organe des Rückenmarkes sucht, so gehört ohne weiteres und nahezu von Anfang an dazu die Erschlaffung der Kapsel und Bänder. Denn die aufeinander angewiesenen Organe, in diesem Falle Muskeln, Gelenkverbindungen, Knochen, können ihre physiologische Wirkung nur in gemeinsamer Gesundheit ausüben; erkrankt das eine, so ist der Kreis gestört und auch die anderen lassen nach, wie unzählige Beobachtungen bei anderen Krankheiten beweisen. Man sollte also folgerichtig von Hypotonie der Muskeln und Bänder sprechen.

Ebenso wie die Beuger kann auch der Strecker des Knies hypotonisch werden, was durch eine übernormale Beugefähigkeit des Knies zum Ausdruck kommt. Die Hypotonie der Unterschenkelmuskeln führt dazu, daß der Fuß leicht umknickt und in die wunderlichsten Verdrehungen gebracht werden kann — sicherlich nicht ohne Schlaffheit der Gelenkkapsel und Bänder. Die hypotonische Rückenmuskulatur ermöglicht hochgradiges Vornüberbeugen des Rumpfes, der Handmuskeln extremste Dorsalflexion der Finger und des Handgelenkes. Gerade dieses letzte beweist, daß stets auch eine Schlaffheit des Bänderapparates angenommen werden muß, denn dasselbe Symptom findet sich bei der spastischen

Lähmung und Athetose, wo die ruhelose Hypertonie der Muskeln an den Bändern so lange zerrt, bis sie sich überdehnen.

Besteht nur einseitige Hypotonie, so können die Antagonisten das Übergewicht bekommen und in dieser Dauerstellung schrumpfen, so sah Frenkel Verkürzung der Recti abdominis bei einem Kranken mit schwerer Hypotonie der Rückenmuskeln.

Es ist nach diesen Schilderungen ohne weiteres klar, daß ein großer Teil der aus der Hypotonie herrührenden Beschwerden durch orthopädische Maßnahmen beseitigt oder gemildert werden kann, denn ganz gleichartige Krankheitsbilder begegnen dem Orthopäden täglich in seiner Praxis. Wenn Frenkel trotzdem sagt: „die Frage der orthopädischen Hypotoniebehandlung der Tabiker ist trotz der zahlreichen Versuche nichts weniger wie gelöst", so muß dem, mindestens soweit es auch für die Zukunft Geltung haben soll, entschieden widersprochen werden.

Die Ärzte und Neurologen sollten sich nur daran gewöhnen, mit solchen Fragen nicht zu einem Bandagisten zu gehen, sondern zu einem geschulten orthopädischen Arzt, bei dem die wichtigste Voraussetzung erfüllt ist, nämlich klinisches Verständnis und Würdigung des Falles. Dazu ist das rein handwerksmäßige der Orthopädiemechanik heute in höherem Maße Eigentum des ärztlichen Orthopäden, als des Bandagisten.

Fig. 108. Tabische Hypotonie der Kniebeuger und des Gastrocnemius mit Überstreckbarkeit. (Aus Knoblauch).

Es unterliegt nicht dem geringsten Zweifel, daß die orthopädische Technik für alle vorkommenden Bedürfnisse Rat weiß; sie muß ihn ja in statisch und mechanisch ganz gleichen Fällen täglich finden.

Die Hypotonie des Rumpfes und der Beckenmuskulatur ist durch ein leichtes, aber doch festes Korsett mit Leichtigkeit zu bekämpfen, das auf einem gut passenden Beckenkorb aufgebaut ist. Dafür gibt es zahllose Modelle. Das schlechteste würde ein Zelluloidkorsett sein, am besten ein Beckenkorb mit Seitenstäben und einer Brustverschnürung. Nach Bedarf können dem Korsett aktive Kräfte einverleibt werden in Form von stählernen Federn oder von Gummizügen (quer oder vertikal) oder von Pelotten in der Art der Schleeschen Konstruktion. Da bei vornübergeneigtem und zusammen gesunkenem Rumpf ein starker Druck auf Eingeweide und Blase ausgeübt wird, so entlastet ein lordosierendes Korsett gleichzeitig diese beim Tabiker häufig schwer beteiligten Organe.

An den Beckenkorb ist leicht eine Oberschenkelhülse anzuhängen, die mit Gelenken zur Führung des Beines innerhalb der ärztlich zugelassenen Bewegungen versehen werden kann, z. B. ein Hüftschaukelscharnier mit Anschlägen.

Die Überstreckungen des Knies verhindert ein einfacher Schienenhülsenapparat mit Anschlägen oder mit Federkraft oder mit

Gummizügen. Der Bandagist macht da zuweilen ein möglichst „einfaches" Ding, das ganz ungeeignet ist, zwei so lange Hebelarme, wie Ober- und Unterschenkel zu regieren, weil es zu kurz ist. Selbstverständlich müssen die Hülsen den ganzen Ober- und Unterschenkel umgreifen, sie können aber trotzdem ganz leicht sein, wenn man sich z. B. mit Spangen begnügt. Unten bringt sie ein Einsteckscharnier zur Vermeidung von Verdrehungen in Verbindung mit dem Schuh, das nunmehr auch dem Fuß die gewünschte straffe Führung gibt.

Die Überstreckung des Knies läßt sich auch schon einfach dadurch vermeiden, daß man das Gelenk des Apparates nach hinten verlagert, so daß es immer die Tendenz hat, sich im Sinne der Beugung zu öffnen. Ist es dann durchgedrückt, so gewährleistet es absolute Sicherheit des Stehens in jeder gewollten Streck- oder Beugestellung. Desgleichen ist die Anwendung von Subluxationsschienen im umgekehrten Sinne mit flacher Gleitung (Goeht, Wierzejewski) angezeigt, weil in ihnen der Unterschenkel im Augenblick der Belastung in die Richtung der Beugungssubluxation gedrängt wird.

So kann mechaniseh aueh das Bestreben, den Oberschenkel und das Knie zu stark zu beugen, sehon im Entstehen dadureh bekämpft werden, daß man dem Hüft- und Kniegelenk des orthopädischen Apparates eine Streckfeder einverleibt oder die Apparatgelenke um ein geringes nach hinten (an der Hüfte) und nach vorne (am Knie) verlagert, was zur Folge hat, daß das mechanische Gelenk dauernd die Tendenz zur Streckung zeigt. Auf diese Weise werden die sehädlichen Kräfte durch solche meehanischen Vorrichtungen sofort und mit absolut zuverlässiger Dosierungsmöglichkeit in das Antagonistische umgewandelt.

Für die tabisch-paretische Spitz- oder Hackenfußhaltung genügt meine Spiralfederschiene (s. Fig. 56) oder ähnliehe Konstruktionen. Die Führung des Fußes in der Mittelhaltung kann durch einfaehe Einsteckseharniere am Schuh erzielt werden. Einlagen aus Zelluloidstahldraht geben dem Fuß die gewünschte Korrektur und Haltung. Das gänzlich schlotternde Fußgelenk wird am besten in einer festen Hülse aus gewalktem Leder oder aus Zelluloidstahldraht in Ankylose fixiert. Item, es gibt für die aus der Hypotonie allein entstehenden Bewegungsstörungen geradezu zahllose technische Möglichkeiten, mit denen der erfahrene Orthopäde den Neurologen bei seinen Heilbestrebungen auf das wirksamste unterstützen kann; zumal der orthopädische Apparat gleichzeitig ein Hilfsmittel für die Behandlung der Ataxie darstellt, dessen Bedeutung aber erst anfängt erkannt zu werden.

b) Das Hauptsymptom der Tabes, die Ataxie, hat nichts mit Lähmung zu tun, im Gegenteil, die motorisehen Nenren sind völlig gesund und der Kranke kann alle Bewegungen mit voller Kraft willkürlich ausführen.

Die Ataxie ist eine Störung der Koordination, d. h. jenes Apparates, welcher die Zweckmäßigkeit der Bewegungen regelt (s. Einleitung, S. 322), und zwar ist die Störung so aufzufassen, daß wegen Schädigung der zentripetalen Nervenapparate die peripheren sensiblen Reize und Reflexerregungen ausfallen. Niemals fehlen bei einer manifesten Ataxie Störungen der Gelenkempfindungen; während diese aber im Anfang dadurch teilweise ersetzt werden, daß der Kranke durch willkürliche

Muskelkontraktionen mittels seines vorläufig noch ungestörten Muskelempfindens die Stellung der Gelenke „abtastet", kontrolliert und so erkennt, erlöschen später auch Muskel- und Sehnenempfindlichkeit, so daß zwar Willensimpuls und Innervation funktionieren, aber der Kranke nicht mehr empfindet, ob und wie die Bewegung ausgeführt wird. Schließlich „vergreift" sich der Kranke in seinen Muskeln, und es treten noch Muskelgruppen in Tätigkeit, die mit der gewollten Bewegung nichts zu tun haben. Zum Ersatz für die verloren gegangene Muskelempfindung kontrolliert der Tabiker seine Bewegungen mit den Augen; schließt er die Augen, so steigert sich naturgemäß die Ataxie. Da die Abwägung des richtigen Ausmaßes der Bewegung durch Gelenk- und Muskelsinn fehlen, wird zuviel Muskelarbeit aufgewandt, zumal ein weiterer Wächter, das Ermüdungsgefühl, eingeschlafen ist. Zu allem tritt noch verschlechternd hinzu die eingangs erwähnte Hypotonie der Muskeln und Bänder. Alles zusammen ergibt jene schleudernden, unzweckmäßigen, über das nötige Maß hinausschießenden Hanswurstbewegungen, die für die tabische Ataxie charakteristisch sind. Im übrigen ist die Ataxie des Ganges nicht nur von dem Zustand der Beine abhängig, es wirkt dabei entscheidend mit die Haltung und Beherrschung des Rumpfes und die Ataxie der mit dem Gebrauch des stützenden Stockes betrauten Hände. Auch ändert sich Form und Grad der Ataxie, je nachdem der Kranke frei oder gestützt, auf glattem oder unebenem Boden geht; tritt er dort weitausholend auf, so geht er hier mit kleineren Schritten; hält er die Augen auf den Boden geheftet, so ist der Gang sicherer, blickt er gerade aus, so gerät er ins Schwanken. So ändert er fortwährend seine Ataxie, bleibt aber in seiner Art, d. h. innerhalb der ihm durch die Koordinationsstörung auferlegten Gesetze zweckmäßig.

Die Ataxie befällt meist und namentlich zuerst die Beine. Auf der Höhe der Krankheit zeigt sich folgendes Bild: das Gangbein wird pendelnd und leicht außenrotiert, mit gebeugtem Knie hoch erhoben und stampfend, zuerst mit der Hacke niedergesetzt, während das Standbein fest durchgedrückt, ja überstreckt krampfhaft steif gehalten wird. Will der Tabiker sich setzen, so fällt er auf den Stuhl, erhebt er sich, so geschieht es mit einem Ruck.

Später, manchmal aber auch als erstes Symptom, werden die Arme befallen; anfangs machen sich nur Störungen bei feinen Bewegungen (Schreiben, Zuknöpfen) bemerkbar, später tritt die ausschweifende Unzweckmäßigkeit offen zutage.

Die von Frenkel eingeführte und von anderen, namentlich Goldscheider, ausgebaute **Übungstherapie** führt in vielen Fällen dazu, daß der Kranke lange Jahre hindurch lebensfreudig seinem Berufe erhalten bleibt. Reymond hat dafür den bezeichnenden Namen Rééducation des mouvements angewandt. Wichtig ist, daß, wenn das Leiden frühzeitig genug erkannt ist, schon im präataktischen Stadium mit den Übungen begonnen wird, um die Ausbildung der Ataxie hintanzuhalten.

In neuerer Zeit hat aber Förster darauf hingewiesen, daß gerade bei der Behandlung der Ataxie die Anwendung von orthopädischen Apparaten ein vorzügliches Unterstützungsmittel der Übungstherapie abgibt.

Die Regulierung in den Spannungsverhältnissen der Beuger und Strecker am Knie geschieht wie an allen Gelenken durch zentripetale Reflexreize. Da diese wegen Ausfalles der sensiblen Zuleitungen nicht stattfinden, bekommt der Quadrizeps des Gangbeines nicht rechtzeitig Nachricht sich zu kontrahieren und einer Einknickung des Knies vorzubeugen; die Folge ist, daß der Tabiker dauernd in Angst schwebt, beim Hinsetzen des Beines einzuknicken und hinzustürzen. Er spannt also schon beim Vorschwingen des Gangbeines seinen Quadrizeps an, damit nur ja das

Bein beim Hinsetzen fest gestrafft ist und hält das Knie noch, wenn er das andere Bein zu heben anfängt, gestreckt, ja überstreckt, während es in dieser Phase leicht gebeugt sein sollte. Der Tabiker kann aber durch Übung dazu gebracht werden, daß er mit gebeugten Knien stehen und gehen lernt. Erleichtert wurde das Förster durch Anwendung eines Schienenhülsenapparates, der einen Anschlag zur Verhinderung der völligen Streckung trug, wie er in der Orthopädie aus zahllosen gleichartigen Ursachen bei allen Gelenken angewandt wird.

*a* *b*

Fig. 109. *a* Vollkommener Verlust der seitlichen Beckenfixation auf dem rechten Stützbein bei Tabes, das Becken kippt nach links herab und der rechte Trochanter tritt beim Vorsetzen des (rechten) Schwungbeines stark hervor. Zwar versucht der Kranke die willkürliche Besserung, aber er verlegt nur die obere Wirbelsäule nach links, die linke Beckenhälfte bleibt gesunken. *b* Derselbe Kranke mit der Trochanterpelotte als sensiblem Indikator: das Becken ist über den rechten Trochanter hinübergehebelt, die Wirbelsäule nur wenig nach rechts verlagert, der Kranke steht ohne Stütze frei auf dem rechten Bein. (Aus Förster.) (Die Seitenansicht der Pelotten zugleich mit einer Kniehülse s. in Fig. 61.)

Ähnlich steht es mit dem von Duchenne beschriebenen Wegkippen des Beckens nach der Seite des Schwungbeines, was der Kranke durch Verlagerung des Rumpfes nach der Seite des Standbeines pariert. Das Phänomen ist rein mechanisch genommen bei anderen Nervenleiden (Muskeldystrophie, Poliomyelitis) und besonders bei der angeborenen Hüftverrenkung als Trendelenburgs Symptom bekannt. Hier vermag der Glutaeus medius des Standbeines die gegenseitige Beckenhälfte nicht hochzuhalten, weil er degeneriert oder gelähmt ist oder weil er wegen

Verschiebung des Trochanter major zu kurz geworden ist und sein Angriffspunkt sich verschoben hat; dort, beim Tabiker, versäumt er seine Arbeit, weil er von der Peripherie sozusagen nicht benachrichtigt wird, daß es Zeit ist, die Beckenhälfte des Schwungbeines zu heben, obwohl ihm die Kraft dazu innewohnt. Auch dazu kann der Tabiker systematisch erzogen werden; aber auch hier lernte der Ataktiker es schneller, wenn ihm Förster einen Beckengurt mit zwei Pelotten umschnallte, die sich auf die Trochanteren preßten. Diese geben dem Kranken erstlich einen mechanischen Halt, der indessen wohl nicht allzuhoch zu veranschlagen ist; was aber eine viel größere und fundamentale Bedeutung hat, die Pelotte diente als **sensibler Indikator,** indem sie durch direkten Druck das meldete, was die zerstörten sensiblen Zuleitungen nicht vermochten, nämlich die Aufforderung, die Beckenhälfte des Gangbeines zu heben.

Nach meiner Ansicht könnte diese Förstersche Entdeckung des orthopädischen Apparates als sensiblen Indikators noch erheblich ausgebaut und erweitert werden. Schon wenn statt des Beckengurtes ein Beckenkorb genommen würde, so würde die sensible Indikation noch präziser wirken, weil hier schon viel kleinere Lageveränderungen des Beckens oder des Trochanters der anderen Seite mitgeteilt würden, zum anderen aber würde das rein mechanische Moment des Haltes ganz erheblich gesteigert werden. Ein auf dem Beckenkorb montiertes Mieder würde das Vornüberfallen des Rumpfes verhindern und als sensibler Indikator für die Hüftstrecker dienen. Hängt man nun die Kniekappe nicht an Lederriemen auf, sondern verbindet sie mit dem Beckenkorb durch ein Hüftscharnier, das nur Streckung und Beugung zuläßt, so hätte man mit einem Schlage eine Menge anderer Vorteile in der Anbringung besonderer Gelenkvorrichtungen, die schon oben bei der Hypotonie der Muskeln erwähnt sind; z. B. glaube ich, daß am Knie ein rückwärts verlagertes Gelenk am Apparat unvergleichlich viel mehr leistet als ein Sperrzahn, weil es in allem die unzweckmäßige ataktische Bewegung in die zweckmäßig physiologische umwandelt unter Ausnutzung der pathologischen Kräfte und Verkehrung in ihr Gegenteil.

Ich glaube ferner, daß dem orthopädischen Apparat insofern eine Zukunftsbedeutung in der Behandlung der Ataxie zukommt, als er durch zwangsmäßige Führung der Glieder das Erlernen der normalen Bewegung und das Einschleifen der richtigen Bahnen erleichtert. Förster meint, daß die Ataktischen ungern schwere orthopädische Apparate tragen; dem ist entgegenzuhalten, daß es unschwer ist, ganz leichte Apparate zu bauen, die doch allen Anforderungen genügen.

**Die Bedeutung des orthopädischen Apparates in der Behandlung der Tabes** erblicke ich in folgendem: 1. der Apparat verhindert hypotonische Überstreckungen der Gelenke; 2. er richtet den Rumpf auf und entlastet die Eingeweide; 3. er dient als sensibler Indikator; 4. er erleichtert durch zwangsweise Führung die Erlernung zweckmäßiger Bewegungen; 5. er entlastet das arthropathische Gelenk und die Wirbelsäule.

Leider muß ich alle diese Dinge hypothetisch vorbringen, denn uns Orthopäden steht größere Erfahrung eigentlich nur in bezug auf die Arthropathie zur Seite. Trotzdem verweise ich in diesem Lehrbuch ausführlich darauf, um auf die Bedeutung der orthopädischen Therapie und ihre reiche Möglichkeit alle die Kreise hinzuweisen, in deren Hand die Sorge dafür liegt, daß im Interesse der Kranken der orthopädische Arzt um seinen sicher niemals versagenden Rat angegangen wird,

der in ganz gleichartigen Fällen bei anderen Krankheiten zu helfen weiß.

c) Die neuropathischen Knochen- und Gelenkerkrankungen (von Charcot zuerst zusammengefaßt) finden sich in gleichartiger Weise bei Tabes wie bei Syringomyelie, nur mit dem Unterschiede, daß sie bei jener an den unteren Extremitäten so häufig sind, wie bei der Syringomyelie an den oberen (etwa 80 %).

Der Grund für die Brüchigkeit der tabischen Knochen liegt darin, daß das normale, die Festigkeit des gesunden Knochens garantierende Mischungsverhältnis zwischen organischer und anorganischer Substanz sich in dem Sinne ändert, daß der Kalkgehalt nunmehr verhältnismäßig überwiegt (Levy und Ludloff). Der kalkarme Knochen ist weich und biegsam, der ausgeglühte bricht leicht und quer, während der normale meist schnabelförmig platzt. Man kann deshalb häufig schon aus dem Röntgenbild die Diagnose stellen (Kienböck).

Fig. 110. Arthropathia tabica genu dextri. (Aus Knoblauch.)

Fig. 111. Tabischer Abriß des einen Condylus tibiae, der glatt wie eine traumatische Fraktur im Schienenhülsenapparat heilte.

Die starke Verminderung der Elastizität der Knochen ist nun die häufigste Veranlassung zu Frakturen aus geringfügigsten Ursachen, beim Umdrehen im Bett, beim Stiefelausziehen, beim Werfen eines Balles u. dgl. m. (Spontanfrakturen). Manchmal tritt eine solche Fraktur sehr früh auf, in einem Falle Oppenheims 18 Jahre vor dem Beginn der Ataxie. Jeder Patient, der mit einem Knochenbruch verhältnismäßig schmerzfrei umhergeht, ist auf Tabes verdächtig (Preiser). (Wassermannsche Reaktion!) Der Humerus und die Vorderarmknochen brechen meist in der Diaphyse, der Oberschenkel im Halse oder subtrochanter. Auch die Frakturen des Taluskopfes treten meist schon früh auf und

ebenso dorsale Absprengungen am Talus und Navikulare (Levy). Die Heilung kann ganz normal erfolgen, sehr häufig aber bleibt sie aus, und es kommt zur Pseudarthrose. Da diese nicht schmerzhaft ist, wird sie häufig stark belastet und es bilden sich hochgradige Verschiebungen der Fragmente aus mit Interposition von Weichteilen. Dabei spitzen sich die Fragmentenden zu und finden zuweilen Gelegenheit zur Bildung einer Nearthrose. Im Gegensatz dazu ist öfters Callus luxurians beobachtet, was Levy mit der durch die schmerzlose Belastung hervorgerufenen breiten Zerreißung des Periosts und mit der Neigung der Krankheit zu Kalkablagerungen erklärt.

Extensionsverbände machen gelegentlich Dekubitus. Das beste zur Behandlung ist ein gut gepolsterter Gipsverband. Um Zwischenlagerung von Weichteilen und damit Pseudarthrose zu verhindern, ist zu fordern, daß bei der Einrichtung des Bruches Krepitation nachgewiesen wird. Die operative Behandlung der Pseudarthrosen hat nicht zu befriedigenden Ergebnissen geführt. Es muß da genügen, das Glied durch eine Hülse zu versteifen, was bei technisch guter Ausführung auch stets gelingt.

Die Arthropathien sind neben der Ataxie wohl das markanteste Symptom der ausgebildeten Tabes.

Sie beginnen aus geringfügigen traumatischen Anlässen mit Schwellung, Erguß und einem zuweilen weitreichenden prallen Ödem. Die Anschwellung kann so stark werden, daß die Kapsel einreißt und sich große fluktuierende Synoviamassen unter den Weichteilen, namentlich der Schulter, ansammeln. Charakteristisch ist es, daß die Arthropathien an vielen Gelenken, und dann meist symmetrisch auftreten. Schmerzen fehlen oder stellen sich nur vorübergehend ein. Die starke Erweiterung der Gelenkkapsel führt zu Schlottergelenken und Subluxationsstellungen. Zu den Prozessen in den Weichteilen des Gelenkes treten die mannigfaltigsten Zerstörungen der Gelenkknochenenden und zwar in einer atrophischen, rarefizierenden Form und einer hypertrophischen, die beide meist im gleichen Gelenk vereinigt sind. Von einfachen Knorpelusuren bis zu den bizarrsten Knochenwucherungen, Exostosen, Ausschliffen und Höhlenbildungen finden sich alle nur denkbaren Formen der Verunstaltung, die noch vermehrt wird durch Kalkablagerung in den benachbarten Weichteilen, namentlich in den bei den pathologischen Gelenkbewegungen am meisten mißhandelten Muskeln.

Fig. 112. Tabesfuß. (Aus Levy.).

An der Schulter kann der Kopf resorbiert werden (atrophische Form), während vielleicht die Pfanne stark wuchert; es stellen sich hier leicht Luxationen ein. Das Ellbogengelenk ist besonders von Abrissen des Processus coronoideus und des Olecranon bedroht. Die Hand kommt leicht in volare Luxation. An der Hüfte ist typisch die Resorption des Kopfes, ja des Halses einschließlich der Trochanteren, verbunden mit Zerstörung des Pfannendaches, so daß eine Luxation des Schaftes nach hinten oben sich ausbildet, während ein hochgradiger Erguß die

Gegend namentlich nach vorn auftreibt. Die tollsten Zerstörungen finden sich wohl im Kniegelenk, wo eine T-förmige Gelenkfraktur die Femurkondylen weit auseinandertreibt, Menisci und Ligamenta cruciata abreißen, Exostosen, gestielte und ungestielte Gelenkkörper sich ausbilden und die kautschukartige Beweglichkeit nach allen Richtungen zu einem überstreckten X-Bein führt. Der Fuß nimmt meist eine ganz charakteristische Form an, die von den Franzosen als pied tabetique beschrieben ist. Das Fußgewölbe wird durchgedrückt, das Dorsum springt hervor, ebenso der innere Fußrand in der Höhe des Naviculare, so daß der Fuß als ein verdickter, verkürzter schwerer Plattfuß erscheint. Calcaneusabrisse und -einsenkungen, Osteoarthropathien der Sprunggelenke nach paraartikulären Spontanfrakturen vervollständigen das Bild.

Zu erwähnen ist in diesem Zusammenhang das Malum perforans auf der Planta, selten dem Dorsum pedis, ein rundliches, in die Tiefe gehendes schwer zu behandelndes Geschwür. Levy hat nachgewiesen, daß es nur in Verbindung mit

Fig. 113. Tabische Arthropathie des 3. und 4. Lendenwirbels mit rechtsseitiger Skoliose (s. Fig. 114). Die heftigen Schmerzen infolge Zerrung und Kompression der Nervenwurzeln wurden durch ein Stützkorsett behoben, in dem die Wirbelfraktur heilte.

Fig. 114. Röntgenpause der tabischen Arthropathie des 3 und 4. Lendenwirbels mit Spondylolisthesis (s. Fig. 113).

einer Arthropathie des Fußes auftritt und daß, wenn es rezidiviert, ein Rezidiv der Knochenaffektion vorhergegangen ist.

Die Veränderungen an der Wirbelsäule setzen sich aus einer bunten Mischung von atrophischen und hypertrophischen Prozessen an den Gelenken, Processus und Wirbelkörpern zusammen. Die Bandapparate lockern sich, die Wirbel verschieben sich gegeneinander (Spondylolisthesis), meist ohne Schädigung des Markes, und es bildet sich eine meist in der Lendenwirbelsäule sitzende, nicht sehr hochgradige Skoliose aus.

Unter den Heilmaßnahmen gegen die Arthropathie führen die chirurgischen, von der Punktion des Ergusses abgesehen, kaum zu guten Dauerergebnissen. Die Resektion setzt ein schweres Schlottergelenk: nur die Amputation mit einfachen Wundverhältnissen kommt gelegentlich in Frage.

Dagegen spielt hier eine große und dankbare Rolle **der orthopädische Stützapparat**, der schon möglichst frühzeitig zur Entlastung angewandt werden soll und dazu führt, daß selbst Kranke mit vielfachen arthropathischen Gelenken auf die Beine gestellt werden können. An der Schulter verhindert eine gute Kappe mit Kugelgelenk und Anschlägen die Luxation, dem Ellbogen gibt eine Hülse um Ober- und Unterarm mit zwangsweiser Führung Festigkeit, die Hand wird vor dem Einsinken in Subluxation bewahrt. Am Bein ist es der Schienenhülsenapparat mit Reitsitz und Extensionslasche, der die Entlastung aller drei Gelenke bewirkt, die außerdem durch Sperrvorrichtungen oder verlagerte Gelenkverbindungen vor falschen Abweichungen bewahrt werden können. Der Wirbelsäule gibt ein röhrenförmiges, leichtes Korsett mit Beckenkorb die notwendige Stütze und bewahrt sie vor schweren Verschiebungen.

Für den Begutachter von Unfallfolgen ist eine genaue Kenntnis vom Entstehen und Verlauf der tabischen Spontanfrakturen und Arthropathien von größter Bedeutung (Thiem, Blencke). Ein Arbeiter, der sich zu Hause seine Fraktur vielleicht frühmorgens beim Anziehen der Kleider erworben hat, geht damit wegen der Schmerzlosigkeit ruhig zur Arbeit, wo er die Zerstörung bemerkt und nun als Arbeitsunfall auffaßt. Das Röntgenogramm kann da häufig die Entscheidung treffen.

d) Zu den qualvollsten Symptomen der Tabes gehören die gastrischen Krisen, krampfhafte Brechanfälle, die überaus schmerzhaft trotz jeden Mangels an Nahrungsaufnahme stunden-, tage-, ja wochenlang anhalten können und den Körper des Kranken erschreckend herunterbringen. Förster hat zu ihrer Beseitigung die Resektion der hinteren Rückenmarkswurzeln vorgeschlagen, und zwar von $D_{5-10}$. Dieser chirurgische Eingriff ist wiederholt ausgeführt worden mit wechselndem Erfolg.

**Literatur.**

Blencke, Tabische Arthropathien und Spontanfrakturen in ihrer Beziehung zur Unfallversicherungsgesetzgebung. Zeitschr. f. orth. Chir., Bd. XXV, S. 551. (Literatur.)
Förster, Die Störungen in der Fixation des Knies und Beckens bei Nervenkrankheit. IX. Kongreß der deutsch. Gesellsch. f. orth. Chir. 1910.
Ders., s. Literatur auf S. 374.
Frenkel, Die Behandlung der tabischen Ataxie. Leipzig 1900.
Levy, s. Literatur Syringomyelie.
Levy und Ludloff, Die neuropathischen Gelenkerkrankungen und ihre Diagnose durch das Röntgenbild. Beiträge zur klin. Chir., Bd. LXIII, S. 399.

## Die hereditäre und zerebellare Ataxie

sind zwei von Friedrich bzw. Marie aufgestellte Krankheitsbilder, die aber weder anatomisch noch klinisch scharf zu sondern sind, sondern als einheitliches Leiden aufgefaßt werden müssen, das sich einmal spinal, einmal zerebellar lokalisiert, indem dort in Hinter- und Seitensträngen Schwund der Fasern und Ganglienzellen, hier eine Entwicklungshemmung des Kleinhirns auftritt.

Das Leiden kann in der Kindheit eine Reihe von Geschwistern befallen oder erst nach dem 20. Lebensjahr sich zeigen. Charakteristisch ist die Ataxie der

unteren Extremitäten, die sich nicht nur im Stehen und Gehen, sondern auch in Rückenlage und beim Sitzen bemerkbar macht. Es bestehen nicht die großen Schleuderbewegungen des Tabikers, sondern mehr solche, die der Choreaoder Athetose ähneln, zuckenden Charakters sind, die Kranken wie Betrunkene ins Taumeln und Schwanken bringen und ganz besonders stark bei geschlossenen Augen oder nach Körperwendungen werden. Die Ataxie ergreift in ihrem viele Dezennien dauernden Verlauf schließlich auch die Arme und Nackenmuskeln (Kopfwackeln). Weitere Symptome sind Nystagmus, Sprachstörung, Salivation. Sensibilität ist ungestört, Sehnenphänomene erloschen.

Fig. 115. Rückenmarksquerschnitt bei Friedreichscher Ataxie. Palsche Markscheidenfärbung. Nach einem Präparat von Bielschowsky. Ausgedehnte Degenerationsherde der Hinterstränge und der Dorsalseitenstrangpartien.

Orthopädisch wichtig ist, daß schon früh Muskelschwäche auftritt, die sich mit der Zeit zu Paresen und Paraplegien mit Kontrakturen und Atrophie steigern. Zuweilen tritt Pes equinovarus und Hohlfuß auf; auch Spitzfuß und Plattfuß ist beobachtet (Hoffa).

In der Hälfte aller Fälle entwickelt sich eine **Skoliose**, die man wohl ebenso wie bei der Gliosis als Stigma ansehen kann, da sie hier wie dort häufig schon vor-

Fig. 116. Knabe mit Friedreichscher Ataxie beim Gehen.

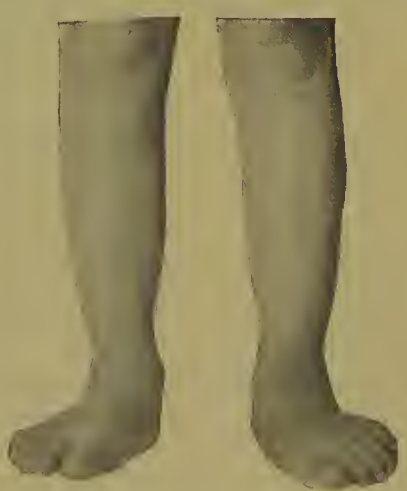

Fig. 117. Plattfüße bei Friedreichscher Ataxie.

Fig. 118. Rechtsseitige Dorsalskoliose bei Friedreichscher Ataxie mit geringer Torsion.

handen ist, bevor noch irgendwelche anderen Symptome an das Grundleiden denken lassen. Tritt die Skoliose erst später auf, so wird man als Ursache die Störungen im

Muskelgleichgewicht des Rumpfes betrachten dürfen, wenn auch anatomische Beweise noch fehlen.

Als Therapie kommt in erster Reihe ein Redressionsbett für die lange Ruhezeit während der Nacht in Frage.

Ich habe versucht, der hereditären Ataxie mit Frenkelschen Übungen beizukommen. Eine entschiedene Besserung habe ich nicht gesehen, dagegen bekamen die Kinder größeres Zutrauen zu sich und wagten sich auch ohne Hilfe auf weite Wege, die sie vorher scheuten. Ein Knabe mit heftiger choreiformer Athetose der Nackenmuskeln und drehenden Rumpfbewegungen machte wegen seiner Salivation, Strabismus und schwerer Sprachstörung den Eindruck eines Idioten (s. Fig. 116). Individuelle pädagogische Behandlung brachte aber heraus, daß der Knabe eine durchaus normale Intelligenz hatte. Bei einem Mädchen bestand von vornherein Schwachsinn, der seit 2 Jahren trotz Unterrichtes in der Hilfsklasse langsam aber dauernd zunimmt.

**Literatur.**

Heubner, Über hereditäre Ataxie. Charitéannalen 1907, Bd. XXXI.

## Angeborene Anomalien.

### 1. Gliosis spinalis und Syringomyelie.

Beide Erkrankungen gehören pathologisch und klinisch zusammen, beide entspringen kongenitalen Entwicklungsanomalien. Die Gliosis besteht in einer Neubildung aus Resten von Gliazellen, die schließlich zerfällt und zur Höhlenbildung führt; die Syringomyelie bildet primär Höhlen im Rückenmark, die sich an den Zentralkanal anschließen und hauptsächlich nach hinten entwickeln. Als Ursache wird häufig ein Trauma angegeben.

Das Leiden wird meist erst im 25.—40. Lebensjahr bemerkt, ist aber auch schon in früher Kindheit festgestellt. Ich habe zwei Knaben auf meiner Abteilung, die vor dem 10. Lebensjahr erkrankt sind, der eine wahrscheinlich schon in frühester Kindheit.

Die Krankheit schleicht sich unmerklich ein und schleppt sich durch Jahrzehnte fort. Der Tod erfolgt durch dazwischenkommende oder mittelbare Erkrankungen (Cystitis, Dekubitus).

Von den klinischen Symptomen (Herabsetzung des Temperatursinnes, der Schmerzempfindung, des Muskelgefühles usw.) kommen für die chirurgisch orthopädische Behandlung in Betracht:

a) Die progressive Muskelatrophie an den oberen Gliedmaßen. Sie beginnt an den Händen, vernichtet die Kleinfingermuskeln und bildet manchmal eine Krallenhand. Aktive Gymnastik, hauptsächlich in Handarbeit bestehend (Korbflechten) kann die Gebrauchsfähigkeit lange Zeit erhalten.

b) Im Gegensatz dazu finden sich in den unteren Extremitäten spastische Hemi- und Paraparesen, die ebenfalls durch Übungen, nötigenfalls durch Apparate, in dem Sinne günstig beeinflußt werden können, daß der Fortschritt aufgehalten und bewegungshindernde Zwangsstellungen der Gelenke vermieden werden.

c) Die trophischen Störungen machen sich in Geschwüren bemerkbar. Der Mangel an Schmerzempfindung und der Verlust des Temperatursinnes führt oft zu Verbrennungen. An den Händen und Fingern kommen hochgradige geschwürige Zerstörungen vor, die von Lepra nicht zu unterscheiden sind.

d) Wichtiger aber sind die weitgreifenden trophischen Störungen an den Knochen und Gelenken, die manchmal zu den ersten Erscheinungen des Leidens gehören. Sie haben zur Folge eine Änderung des Mischungsverhältnisses von organischer und anorganischer Substanz im Knochen (Ludloff u. Levy), hochgradige Brüchigkeit der langen Röhrenknochen (namentlich des Vorderarmes) mit Spontanfrakturen (davon 87 % der oberen Extremität) und gelegentlich Nekrose ganzer Knochen (Phalangen). Die wegen mangelnder Heilungstendenz verhältnismäßig häufigen Pseudarthrosen sind zweckmäßig nicht operativ, sondern durch Bandagen zu behandeln. An den Gelenken finden sich gleiche Erscheinungen, wie bei der tabischen Arthropathie und zwar sind sie bei der Syringomyelie an der oberen Extremität so häufig, wie bei der Tabes an der unteren (80%) (Schlesinger). Die Gelenkerkrankung, die pathologisch-anatomisch und kliniseh mit den tabisehen übereinstimmt (siehe daselbst), besteht in Entzündungen, die in Ausnahmefällen so

Fig. 119. Syringomyelie. Der eine hochgestellte Querschnitt zeigt die höhlenförmige Erweiterung des Zentralkanals. (Nach einem Präparat der patholog. Abteilung d. Krankh. Urban-Berlin. Prosektor Dr. Koch.

Fig. 120. Krallenhand mit starker Hyperextension bei Syringomyelie. Am kleinen Finger ein trophisches Geschwür.

schmerzhaft sein können, daß sieh Kontrakturstellungen ausbilden, und in Ergüssen, die manchmal sieh sehnell resorbieren. Entschließt man sich zur Entfernung, so ist wegen des starken Fibringehaltes eine Inzision besser als eine Punktion. An den Entzündungen können alle Weichteile des Gelenkes, Kapsel und Bänder, mit beteiligt sein, die häufig stark gedehnt werden. Daneben entwickeln sieh sehmerzlos weitgreifende Veränderungen in den Gelenkenden, die atrophischer und hypertrophischer (meist an den unteren Gliedern) Natur sein können und sich häufig gleiehzeitig an demselben Gelenk vorfinden. Während einerseits Kopf und Pfanne sehwinden und eine starke Diastase der Gelenkfläehen eintritt, die bei der Sehlaffheit der Bänder zu Spontanluxationen Veranlassung gibt, namentlieh am Sehultergelenk, wo sie habituell werden können, entwiekeln sieh andererseits hoehgradige Knochenwucherungen, Exostosen, Osteophyten mit Kalksalzablagerungen in der Synovialis, den Bändern und benaehbarten Muskeln (Myositis ossifieans). Ewald hat in letzter Zeit wieder

auf die schon von Virchow aufgestellte Behauptung verwiesen, daß zwischen Arthritis deformans und neuropathischen Gelenkerkrankungen keine grundsätzlichen, sondern nur graduelle Unterschiede bestehen. Natürlich führen die starken trophischen Störungen besonders leicht zu para- und intraartikulären Frakturen meist aus Anlaß einer an sich geringen Verletzung. In Verbindung damit sei die Hypertrophie einzelner Knochen, z. B. in der Handwurzel und die Makrosomie (manchmal auch Mikrosomie) ganzer Glieder, z. B. der Hand erwähnt, die dann ein Bild ähnlich der Akromegalie abgiebt; ja ganze Glieder, z. B. ein Bein können hypertrophieren.



Fig. 121. Syringomyelie. Adduktionshaltung der rechten Hüfte mit beginnender Luxation, Abduktionshaltung der linken mit starker Außenrotation. Durch diese Zwangsstellungen wird der Gang schwer behindert. Röntgenpause des Kranken in Fig. 122.

Joachimsthal hat Distensionsluxationen an Schultern, Ellbogen, Handwurzel und Phalangen beobachtet, bei denen die Gelenkflächen selbst unverändert und nur der Bandapparat betroffen war. Zesas empfiehlt bei habituellen Luxationen der Schulter immer an Syringomyelie zu denken. Kofend sah doppelseitig Spontanfraktur und Resorption der Oberarmköpfe.

Die Behandlung solcher Gelenk- und Knochenerkrankungen kann naturgemäß nur symptomatologisch sein und in Entlastung oder Schienung durch geeignete Verbände bzw. Apparate bestehen. Resektionen, Pseudarthrosenoperationen haben meist schlechte Resultate ergeben; nötigenfalls kommt die Absetzung eines Gliedes in Frage, jedenfalls immer nur einfache chirurgische Maßnahmen, die an die trophischen Kräfte keine zu hohen Anforderungen stellen.

e) Das meiste orthopädische Interesse verlangen die in der Hälfte aller Fälle auftretenden **Skoliosen.** In den Fällen, wo sie erst

später beginnt und mit vielfachen Veränderungen anderer Knochen desselben Körpers vergesellschaftet ist, wird ihr Entstehen auf die trophische Strukturveränderung in den Wirbelkörpern und die (einmal [Roth] autoptisch bestätigte) Degeneration der Rückenmuskeln zurückgeführt. Zuweilen ist sie das erste Symptom, das beobachtet wird, ohne natürlich anfangs als Gliosis gedeutet zu werden; ja Oppenheim meint, daß bisweilen Skoliose und Syringomyelie nebengeordnete Erscheinungen angeborener Entwicklungserscheinungen sein können und hält in solchem Falle die Skoliose für ein Stigma. Schönhals beobachtete das Vorkommen einer Halsrippe, die gelegentlich an und für sich durch Druck auf den Plexus Gliose vortäuschen kann. Nicht selten findet sich bei Scoliosis syringomyelica eine Spina bifida, die ihrerseits wieder auch allein oft mit Höhlenbildung des Rückenmarkes einhergeht.

Fig. 122. Syringomyelie. Hemiparese der linken Körperhälfte, mäßige Beeinträchtigung des rechten Beines. Schwere Kyphoskoliose (s. Fig. 121).

Überwiegend wird die hier in Rede stehende Form der neuropathischen Skoliose als einseitig und bogenförmig beschrieben; selten und erst in späteren Stadien finden sich Gegenkrümmungen. Sehr bald aber gesellt sich zu der seitlichen Abweichung eine solche nach hinten, die gleichfalls meist über die ganze Wirbelsäule läuft: Kyphoskoliose. Das letztere Moment wird bald so stark, daß die Kranken mit vornübergeneigtem Oberkörper gehen und stehen. Mir ist in den beiden oben genannten Fällen bei mehrjähriger Beobachtung aufgefallen, daß nur sehr langsam, sozusagen widerstrebend, eine Torsion der Wirbel sich einstellte und daß sich die schon beträchtliche Skoliose im Wullsteinschen Rahmen immer wieder leicht strecken ließ, also sehr lange mobil blieb; ebenso langsam steigerte sich die Schwere des Leidens, vielleicht darum, weil schon zu Beginn mit Redressionsbetten und aktiver Gymnastik vorgegangen wurde. Ein Zelluloidkorsett konnte aber doch die Verschlechterung nicht aufhalten. In anderen Fällen soll die Skoliose schon in 1—2 Jahren ihre Höhe erreicht haben.

Der Thorax paßt sich nach den ihm innewohnenden statischen Gesetzen der Skoliose in derselben Weise an, wie bei der nicht neuropathischen Form. Als nur dem syringomyelischen Thorax zugehörig ist von Marie und Artié der Thorax en bateau beschrieben, d. h. eine kahnförmige Einsenkung der vorderen Thoraxwand oberhalb der Mamillarlinie, so daß die Schultern stärker nach vorn treten. Schlesinger hat dabei noch öfter eine Subluxation der Schlüsselbeine in den Sternoklavikular-Gelenken nach vorn gesehen, hat aber auch den Thorax en bateau bei einer Osteomalacie beobachtet. Augenscheinlich ist doch sowohl der Thorax en bateau als die Subluxation der Schlüsselbeine ein mittelbares Ergebnis nicht des Nervenleidens, sondern der Mechanik der Kyphoskoliose.

Die sogenannte Morvansche Krankheit ist eine Syringomyelie des unteren Halsmarkes mit Pareso-Analgie eines Armes, Neigung zu Panaritien und Skoliose.

**Literatur.**

Bernhard, Die Morvansche Krankheit. Deutsch. med. Wochenschr. 1891.
Ewald, Über Gelenkerkrankungen bei Syringomyelie. Zeitschr. f. orth. Chir., Bd. XXIX, S. 530.
Levy, Die neuropathischen Knochen- und Gelenkerkrankungen. Ergebnisse d. Chir. u. Orth., Bd. II. (205 Literaturangaben.)
Schlesinger, Die Syringomyelie. Leipzig u. Wien 1902, Deuticke.

## 2. Spina bifida.

Hemmungsbildungen bei der Entwicklung des Rückenmarkes und der Wirbelsäule führen dazu, daß sich die Wirbelbögen nicht völlig schließen, sondern einen Spalt bestehen lassen, durch den sich das Rückenmark und seine Häute hernienartig hervorwölben. Das geschieht fast immer gegen den Rücken hin; bei teilweisem Defekt des Wirbelkörpers kann sich die Hervorwölbung auch gegen den Bauch hin entwickeln (Großmann).

Aus dem Ektoderm bildet sich anfangs als Platte, die sich durch eine Längsrinne vertieft, das Medullarrohr. An seiner ventralen Seite entsteht aus dem mittleren Keimblatt die Chorda dorsalis, um die herum sich die Wirbelkörper entwickeln, während die Bögen paarig das Medullarrohr umgreifen. Der Verschluß erfolgt nicht überall gleichzeitig, sondern zuletzt im oberen Brust- und im unteren Lendenteil. Dieses sind die bevorzugten Stellen für Spina bifida.

Fig. 123. Myelomeningocele mit runzliger Vernarbung (s. Fig. 125).

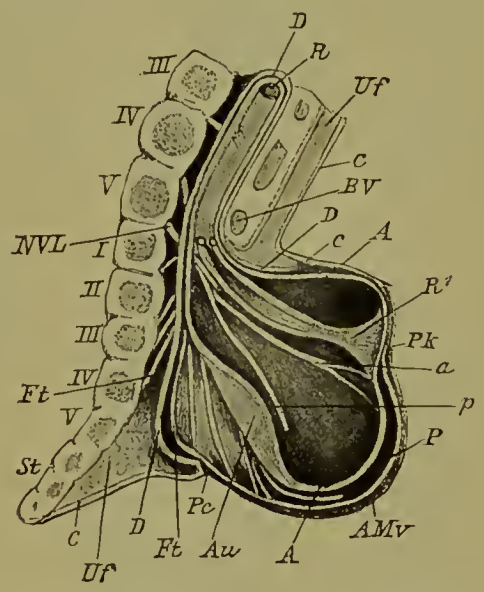


Fig. 124. Spina bifida sacralis (Myelomeningocele). (Aus Kaufmann, Lehrb. d. path. Anat.) *R* Rückenmark, *A* Arachnoidea, ein kaudaler Teil von *D* Dura und *P* Pia abgelöst, bei *Au* umgeschlagen, *III—V* Lenden-, *I—V* Kreuzbeinwurzeln, *St* Steißbein, *a* u. *p* vordere gegabelte und hintere Wurzel des N. V lumb. frei durch den Arachnoidealsack verlaufend, *AMv* Area medullo-vasculosa, *PK* kranielle, *Pc* caudale Polgrube. *Ft* Filum terminale, *C* Cutis. *Uf* Unterhautfettgewebe, *BV* Bogen des V. Lendenwirbels. Nat. Größe.

Der höchste Grad wird dargestellt durch die **Rachischisis.** Hier hat die Hemmungsbildung zu einer Zeit begonnen, wo das spätere Medullarrohr noch als Platte angelegt ist. Diese tritt in dem Spalt der Wirbelbögen und Dura als samtrote, einer Granulationsfläche ähnliche Masse zutage: die Area medullo-vasculosa v. Recklinghausens. An ihren Rändern schiebt sich die Pia mater als helle, zarte Membran in der Zona epithelio-serosa hervor, während Arachnoidea und Dura im subkutanen Gewebe verschwinden.

Von dem hinter dem Medullarrohr liegenden Subarachnoidealraum kann dieses durch Cerebrospinalflüssigkeit soweit vorgestülpt werden, daß es die

äußere Wand einer prolabierten Blase bildet und als Rückenmarksrest nur an der Zonenbildung (weiche Hirnhäute, teleangiektatische Epidermis) und den in der Wand zur zentral gelegenen Area medullo-vasculosa ziehenden Nervenwurzeln erkennbar ist. Dieses Bild stellt die zweite Form dar, die **Myelomeningocele,** bei der das Rückenmark mit allen seinen Häuten vorgefallen ist. Der Sack kann sich epithelialisieren und runzlig vernarben.

Bei der dritten Art, der **Myelocystocele,** sitzt die vortreibende Flüssigkeitsansammlung im Zentralkanal des Rückenmarks; es wird also nur seine hintere Wand mit einem entsprechenden Teil der weichen Hirnhäute zum Spalt der Wirbelbögen herausgedrängt. Meist zieht gesunde Haut über den weichen fluktuierenden Tumor.

Fig. 125. Röntgenpause einer Spina bifida mit Myelomeningocele (s. Fig. 123.)

Die leichteste Form ist die **Meningocele,** bei der sich nur die weichen Hirnhäute unter die normale Haut hervorwölben; die Flüssigkeitsansammlung sitzt häufiger im geschlossenen subarachnoidealen als im subduralen Raum.

Zuweilen macht sich das Leiden äußerlich gar nicht bemerkbar und die Haut zieht unauffällig und im normalen Niveau über den Spalt hinweg, der vielleicht nur durch ein Grübchen, einen Haarkranz angedeutet ist oder gelegentlich durch Betastung oder im Röntgenbild entdeckt wird: **Spina bifida occulta.** Seitdem man röntgenologisch mehr auf feinere angeborene Mißbildungen der Wirbelsäule als Ursache der angeborenen Skoliose achtet, kommen immer häufiger leichte Spaltbildungen zur Kenntnis, die äußerlich nicht sichtbar sind oder zu einer Skoliose Veranlassung geben, augenscheinlich aber doch mit Mißbildungen des Rückenmarkes verbunden sind. Ich habe ein solches Kind mit spastischer Paraparese beider Beine, hochgradigen Klumpfüßen und pathologischer Luxation einer Hüfte gesehen. Erst die gleichzeitig bestehende Skoliose veranlaßte zur Röntgenuntersuchung der Wirbelsäule und führte zur Entdeckung des Spaltes im Wirbel (s. Fig. 128).

Ein nicht seltenes Symptom der Spina bifida occulata ist der Klauenhohlfuß: ich habe zwei Fälle gesehen, Geigers und Biber-

geil haben in neuerer Zeit das klinische Bild neu beschrieben. Es handelt sich nach Duchenne um eine auf der Rückenmarksschädigung beruhende Störung des Muskelgleichgewichts; die Zehenextensoren überwiegen, dadurch geraten die Zehen in Klauenstellung, die Metatarsi subluxieren, nähern sich dem Calcaneus, die Plantarfaszie schrumpft. Aber auch echter „angeborener" Klumpfuß kann mit Offenbleiben des knöchernen Wirbelkanals verbunden sein. Fuchs hat ein besonderes Symptomenbild der **Myelodysplasie** umgrenzt: Sphinkterenschwäche, Syndaktylie, Deformierung des Fußgerüstes, Peroneusschwäche, Veränderung der Haut und Sehnenreflexe, trophische Störungen. Grund dafür ist Offenbleiben des Canalis sacralis in allen Stadien und Breiten, Leitungsunterbrechung im Filum terminale durch Knochenleisten oder wachsende Membran.

Fig. 126. Hochgradige Klauenstellung der Zehen mit mäßiger Hohlfußbildung bei Myelodysplasie.

Fig. 127. Myelomeningocele mit totaler schlaffer Lähmung beider Beine und Hüften. Schwerste Klumpfußbildung. Lähmung von Blase und Mastdarm. Kind bewegt sich im Selbstfahrer (s. Fig. 75).

Die schwersten klinischen Erscheinungen macht die Myelomeningocele; sie ist schon in einem sehr früheren Abschnitt embryonalen Lebens entstanden; die Nervenbildung ist dadurch verhindert und die Folge sind totale Paraplegien der Beine, Blasen und Mastdarmlähmung.

Ob die Lähmung eine schlaffe oder spastische ist, hängt von dem Sitz der Spina bifida ab; betrifft sie in der Zervikal- oder Dorsalgegend das erste motorische Neuron, so tritt Spasmus auf, weil die Hemmungsbahnen beschädigt sind; ist dagegen das zweite Neuron im lumbalen oder sakrolumbalen Abschnitt betroffen, so ist die Verbindung des Muskels mit seinem trophischen und motorischen Zentrum der Vorderhornganglienzelle zerstört und die Lähmung muß eine schlaffe sein. Die elektrische Untersuchung der Muskeln zeigt bald EaR, bald keine wesentliche Änderung, bald nur quantitative Abnahme. Auch Anästhesie ist beobachtet.

Ob spastisch oder schlaff, so ist meistens Klumpfußbildung vorhanden

Die schwersten Störungen, die gleichzeitig für das Leben von größter Bedeutung sind, liegen in der Lähmung von Blase und Mastdarm.

Spitzy beobachtete einen Fall von Spina bifida occulta, bei dem der 2.—5. Lendenwirbel vollständig fehlten. Die anfängliche totale Lähmung der unteren Extremitäten, der Blase und des Mastdarms schwand bis zum 12. Jahre völlig bis auf eine Paralyse der kleinen Fußmuskeln.

Nicht selten ist die angeborene Mißbildung der Spina bifida mit anderen angeborenen Leiden vergesellschaftet: Dermoide, Lipome, Fibrome, Gliome, Syringomyelie, Hydrozephalus, Ectopia vesicae, Nabelhernie, Bauchdarmspalte, Skoliose. Nicht selten zeigt sich Neigung zu Geschwürsbildung, manchmal in Form des Mal perforant.

Die **Therapie** wendet sich einmal gegen die in der Existenz des leicht verletzlichen und infizierbaren Sackes liegenden Gefahren, zum anderen gegen einzelne Symptome. Eine Besserung des Lähmungszustandes ist nur zu erhoffen, wenn Rückenmark und Nervenwurzeln an sich normal und nur durch fibröse Stränge eingeschnürt werden; in solchen Fällen ist es gelungen, durch Beseitigung der Kompression bei Spina bifida occulta bessere Zustände herzustellen (Maass und Katzenstein). Im übrigen gibt es keinen operativen Eingriff, der die Lähmung als solche beeinflußt. Man wird also zum Verschluß des unbedeckten Sackes nur schreiten, wenn einerseits noch keine Infektion erfolgt ist, wenn das Fehlen von Hydrozephalus, von anderen schweren Mißbildungen und von ausgedehnter Lähmung die Verlängerung des Lebens wünschenswert erscheinen läßt.

Die **Operation** gestaltet sich folgendermaßen: Tieflagerung des Kopfes wie bei jeder Eröffnung des Wirbelkanales, Hautschnitt an der Basis des Tumors, damit er sich nicht mit der Naht der Blase deckt, Eröffnung des Sackes, Reposition etwaiger Nervenstränge, Abbindung, möglichst wenig oder gar keine Nähte, die Austrittsstellen für den Liquor und Eingangspforten für die Infektion werden können, Verschluß durch Faszien- und Hautplastik. Zu bevorzugen sind einfache Methoden, die eine möglichst glatte Heilung gewährleisten. Der osteoplastische Verschluß setzt die Möglichkeit einer Nekrose und Infektion und ist von vielen Operateuren verlassen. Ist die Geschwulst von gesunder, verschieblicher Haut mit ausreichendem Unterhautfettgewebe bedeckt, so besteht keine Indikation zu dem immerhin gefährlichen Eingriff. Ist aber die Haut prall gespannt, vielleicht gar durchscheinend oder nimmt die Geschwulst an Umfang zu, so ist ein Eingriff geboten, nur droht die Gefahr, daß die Beseitigung dieses elastischen Sicherheitsreservoirs für Druck und Verdunstung der Zerebrospinalflüssigkeit einen Hydrozephalus hervorruft. Um diesem gefährlichen Übelstand vorzubeugen, fertigt Spitzy eine Kapsel aus Zelluloid an, welche den Tumor allseitig umschließt und befestigt sie an Gummizügen um den Rumpf, die am Leibe über eine Brücke aus starrem Material geleitet werden. Er legt nun in die Kapsel von Zeit zu Zeit Gazeschichten und verkleinert so allmählich die Blase, deren Haut manchmal schon nach wenigen Tagen normale Beschaffenheit annimmt. Wenn die Geschwulst bis zur Hälfte verkleinert ist, kann man das Kind den Eltern überlassen. Eine Wartezeit von 2—3 Monaten genügt. Wird der Schädelumfang durch diese allmähliche Kompression des Tumors nicht größer, so steigen die Chancen für Ausbleiben des Hydrozephalus. In einem Falle hat Spitzy bei schon bestehendem Hydrozephalus vom Grund der eröffneten Blase aus den Wirbelkörper mit einer Fräse durchbohrt und ein gehärtetes Arterienrohr bis in die Peritonealhöhle geführt. Da der Fall schon infiziert war, endete er letal. Er schlägt vor, diese Druckentlastung ins Peritoneum vorher vom Bauche aus zu machen. Einen ähnlichen Vorschlag hat Heile für Behandlung des originären Hydrozephalus gemacht.

Die Methoden der Injektion von ätzenden Flüssigkeiten (Lugolsche Lösung u. a.) sind veraltet.

Die symptomatische Behandlung richtet sich nach den bei der spastischen oder schlaffen Lähmung giltigen Regeln (Redressement, Sehnenoperationen, Keilexzisionen, Ogston, Schienen).

Fig. 128. Spina bifida occulta des 9.—10. Brustwirbels (s. Text).

In einem meiner Fälle von spastischer Paraplegie mit Blasenlähmung und Skoliose bestand beiderseits schwerer Adduktionsspasmus, der durch Tenotomie der Adduktoren beseitigt wurde. Das eine Hüftgelenk war subluxiert und konnte durch kräftige Extension, Abduktion und Innenrotation zum größten Teil reponiert werden. Die kontrakten Knie wurden unblutig überstreckt. Ein Fuß zeigte Plattfuß--Hackenfußhaltung und wurde durch modellierendes Redressement gerade gerichtet; der andere wies einen schweren Klumpfuß auf. Hier wurde Verlängerung der Achillessehne gemacht und einige Knochenkerne der Fußwurzel nach Ogston ausgelöffelt, worauf das Redressement unschwer gelang. Schienenhülsenapparate, deren Spangen zum Schutz gegen das beständige Harnträufeln mit einer Zelluloidschicht überzogen waren, bewahrten das Resultat, so daß das vorher zum ständigen Liegen verurteilte, sonst intelligente Kind sich nunmehr an einer Gehbank selbständig bewegen kann. Die Wirbelsäule zeigte eine von der Spaltbildung ausgehende Skoliose; sie wurde durch ein Korsett gerade gerichtet, während in der Nacht ein Gipsbett benutzt wurde (s. Fig. 128).

Fig. 129. Subluxation der Hüfte (Coxa valga) bei okkulter Spina bifida mit spastischer Paraplegie (s. Fig. 128).

In einem der Fälle von schlaffer Lähmung gleichfalls mit Incontinentia urinae waren von allen Beinmuskeln nur die beiden Sartorii erhalten; mit ihnen konnte das Kind die auswärts rotierten Beine heben, Hüften und Knie beugen. Dabei glitt der Sartorius über den Condylus int. fem. nach Art der schnappenden Hüfte laut hin und her. Die Füße standen in hochgradiger Spitzfußstellung; sie wurden beide durch Arthrodesen versteift. Jetzt kann das Kind in einem Schienenhülsenapparat sich an einer Gehbank frei in Haus und Garten bewegen.

Beim Klauenhohlfuß habe ich durch Redressement und Nachtschienen, die die Zehen streckten, Besserung gesehen.

**Literatur.**

Bibergeil, Der Klauenhohlfuß. Münch. med. Wochenschr. 1912, S. 1805.
Fuchs, Myelodysplasie. Wiener med. Wochenschr. 1909, No. 37.
Großmann, Spina bifida der Vorderseite. Jahrb. d. Kinderheilk., Bd. LXIII, S. 225.
Riedinger, Chirurgie der Wirbelsäule in Wullstein-Wilms Lehrbuch d. Chir. 1908, Bd. I, S. 526. Jena, Fischer.

## Die Kompressionsmyelitis.

In allen Fällen, wo Wirbelkörper einschließlich der Bögen und Fortsätze entzündlich einschmelzen, sinken sie in sich zusammen und bedrohen das Rückenmark, das in etwa 16 % der Wirbelerkrankungen mit Lähmungen antwortet. Den weitaus größten Anteil hat daran die **Spondylitis tuberculosa.** Da diese Krankheit in ihrer Pathologie, Klinik und Therapie an anderer Stelle des Lehrbuches abgehandelt ist, so erübrigt es sich, hier nur die nervösen Symptome im Zusammenhang mit den übrigen häufig sehr ähnlichen Nervenkrankheiten herauszunehmen.

Fig. 130. Käsige Pachymeningitis (nach Charcot), die das Rm. ringförmig einschnürt. (Aus Knoblauch.)

Der auf das Rückenmark ausgeübte Reiz ist in den weitaus meisten Fällen ein mechanischer. Erstlich kann eine Kante des zusammengequetschten Wirbels, ein Sporn, ein Sequester den Wirbelkanal so verengen, daß das durch den liquorhaltigen Subarachnoidealraum und das peridurale Fettpolster geschützte Rückenmark nicht mehr ausweichen kann und gequetscht wird. Das geschieht fast immer allmählich, nur wenn ein ausgehöhlter Wirbel bei einem Trauma plötzlich zusammenbricht, kann eine so schwere Verschiebung und Luxation der Wirbel auftreten, daß das Rückenmark total zerquetscht und zerrissen wird. Aber auch dieses direkte Moment von seiten des knöchernen Wirbels tritt an Häufigkeit stark zurück gegen die mechanische allmähliche

ringförmige Einschnürung und einseitige Abplattung des Rückenmarks durch die Entzündungsprodukte der Spondylitis, vor allem die den periduralen Raum ausfüllenden Granulationen, Knochengrus, Detritus, Eiter. Es entsteht eine Pachymeningitis externa, welche die Dura enorm verdicken kann, so daß diese ihrerseits wiederum mechanischen Druck ausübt.

Nur selten findet ein Durchbruch in den intraduralen Raum statt, dann meist entlang

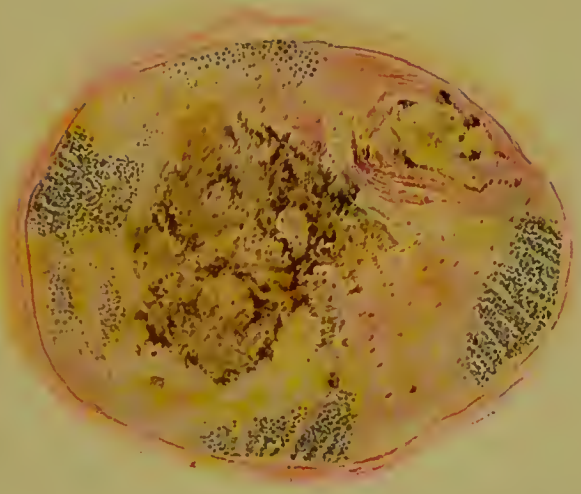

Fig. 131. Rückenmarksquerschnitt bei Myelitis tuberculosa. (Hämatoxylin, von Gieson.) (Nach einem Präparat von Bielschowsky.) Fast vollständige Zerstörung des Rückenmarksquerschnittes durch eine käsige Masse, die am Rande noch tuberkulöses Gewebe erkennen läßt.

Fig. 132. Pachymeningitis spinalis externa tuberculosa mit schlaffer atrophischer Lähmung des linken Armes und Schultergürtels, linker Krallenhand und schwerer Kyphoskoliose. (Nach Knoblauch.)

den Gefäßen oder von der Nervenscheide her, noch seltener kommt es zu einer echten tuberkulösen Myelitis. Vielmehr entsteht in dem auf Ernährungsstörungen leicht reagierenden Rückenmark infolge der Verlegung der Lymphwege und Blutgefäße ein Ödem, welches entweder auf Stauung beruht oder auf einer reaktiven Entzündung (meist beides nebeneinander), und im letzteren Falle in Erweichung bzw. Sklerose ausgeht (Schmaus, Kahlert). Der Rückgang dieses Ödems bei therapeutischen Maßnahmen ist häufig die anatomische Ursache für den Heilerfolg.

Die nervösen Symptome und die Änderung der Reflexe richten sich naturgemäß nach den Rückenmarkssegmenten und Neuronen, die befallen sind. Hochsitzende Kompression gibt im allgemeinen spastische, tiefsitzende schlaffe Lähmungen. Doch kann auch bei der hochsitzenden Karies von vornherein Atonie und Areflexie bestehen oder aus Hypertonie und Hyperreflexie hervorgehen, wenn die Lähmung des Rückenmarks eine totale oder so schwere ist, daß auch das unterhalb gelegene Dorsalmark mit seinen Vorderhornzellen und die peripherischen Nerven mit den Muskeln der Degeneration anheimfallen, was naturgemäß Schwinden der Spasmen und Reflexe zur Folge hat.

Ebenso wie das Mark können die Wurzeln durch mechanische Kompression innerhalb des Durasackes oder im Intervertebralloch

und durch entzündliche Mitbeteiligung ergriffen werden. Die Symptome sind Schmerzen, Interkostalneuralgien, Gürtel- und Halbgürtelgefühl, Bauchschmerzen (Frühsymptom!) gastrische Krisen, Hypästhesie und Anästhesie meist nach vorausgegangener Hyperästhesie, Herpes zoster. Bei zervikaler Spondylitis können gerade die den Plexus brachialis bildenden Wurzeln betroffen sein, dann zeigen sich Reiz- und Lähmungserscheinungen in bestimmten Wurzelgebieten des Armes.

Fig. 133. Karies am Übergang der Hals- zur Brustwirbelsäule. Blasen-Mastdarmlähmung. Schwere trophische Hautstörungen, daher unbezwinglicher Decubitus des Gesäßes. Spastische Paraplegie der Beine in starrer extremer Abduktion der Hüften (s. Fig. 134), spitzwinkliger Kniekontraktur und Spitzklumpfußhaltung. Diese Beinstellung war dadurch hervorgerufen, daß in einem Siechenhaus ein Wärter den Knaben dazu angehalten hatte, mit den Füßen die Urinflasche dauernd zu halten.

Bisher ist immer angenommen worden, daß es sich um schwere Formen der Kompression handelt; glücklicherweise ist es häufiger, daß das Rückenmark nur mäßig geschädigt und die Leitungsunterbrechung nur eine unvollständige ist. Dann überwiegt die motorische Störung stets die sensible, weil die sensiblen Bahnen überhaupt weniger leicht verletzlich sind als jene.

Auch die Senkungsabszesse können an sich als brettfeste Tumoren entfernt von ihrem Ursprungsort Nervenschädigungen setzen. Oppenheim sah eine Lähmung des Plexus brachialis infolge Kompression durch einen Senkungsabszeß bei zervikaler Karies. — Doppelseitige Hüftluxation sah Lorenz bei spastischer spondylischer Paraplegie entstehen.

Die **Behandlung** der nervösen Symptome richtet sich in erster Reihe gegen das Grundleiden, die Spondylitis und Spondylarthritis tuberculosa, wie das in einem andern Abschnitt eingehend beschrieben ist. Und tatsächlich gelingt es in einer erfreulichen Zahl von Fällen, durch allgemeine orthopädische Maßnahmen, die Lähmungen zu beseitigen oder wenigstens so weit zu bessern, daß die Kranken wieder gehen können. Während einige Autoren niemals Schwund der Lähmung bei konservativer Behandlung sehen, haben andere 10—50 % Heilung beobachtet. Ich füge einige Beispiele eigener Beobachtung an:

1. Mädchen mit Karies des 4.—5. Brustwirbels, schwere spastische Parese mit hochgradiger Steigerung der Reflexe; der leise Versuch einer Dorsalflexion des Fußes löste einen beliebig lang zu unterhaltenden schweren Fußclonus aus; wurde sie auf die spastischen Spitzfüße gestellt, so gerieten diese mitsamt

der Beinmuskulatur in heftige klonische Zuckungen, so daß weder Stehen noch Gehen möglich war. Calotsche Korsetts haben das Kind in einem halben Jahre dazu gebracht, daß es an der Gehbank die Schule besucht. An einem Bein ist die spastische Parese fast völlig geschwunden, am anderen, auch vorher schwerer betroffenen, besteht noch leichte Hypertonie und Hyperreflexie. (Fig. 136.)

Fig. 134. Doppelseitige Luxatio pubica bei spastischer Paraplegie infolge hochsitzender Spondylitis (s. Fig. 133.)

2. 25jähriger junger Mann, hochgradige Hypertonie aller Extremitäten, feinschlägiges Zittern, höchstgesteigerte Reflexe, Patellarclonus schon bei leisester Berührung. Kein Verdacht auf Kompression. Das Röntgenbild zeigte feine Einschmelzungen zwischen 2. und 3. Halswirbel. Extension im schief gestellten



Fig. 135. Knabe mit Karies des oberen Dorsalmarkes und spastischer Paraparese. Lagerung mit Extension am Kopf und den Füßen in einem Gipsbett, das mit Rollen auf einem schrägen Brett gleitet. Mehrmals am Tage wurden die Extensionen gelöst und der Knabe machte Stoßübungen mit den Beinen nach der über seinem Bett hängenden Kugel. Völlige Heilung in $^3/_4$ Jahren.

Rollgipsbett, Halskrawatte. Heilung in einem halben Jahr, voll erwerbsfähig. Kein Zittern, Reflexe normal oder nur ganz mäßig gesteigert, Hypertonie geschwunden. (Fig. 137.)

3. Spastische Tetraplegie bei 2jährigem Kinde, auswärts als Little angesprochen und behandelt. Kind stützt zuweilen den Kopf. Kaum merklicher Gibbus der Halswirbelsäule. Gipsbrett, Krawatte, völlige Heilung. (Fig. 138.)

Gerade die beiden letzten Fälle bedeuten eine dringliche Mahnung, genau zu untersuchen; wird die Spondylitis früh erkannt und in

Fig. 136. Kind mit Karies im oberen Dorsalmark im Calotkorsett (s. Text).

Fig. 137. Beginnende Zerstörung zwischen II.—III. Halswirbel mit schweren nervösen Erscheinungen (s. Text).

richtige Behandlung genommen, so kann sie in vielen Fällen zur Heilung gebracht werden; hat sie erst größere Zerstörungen angerichtet, so sind, besonders bei zervikalem Sitz des Leidens, die Schädigungen des Rückenmarkes nicht mehr zu beseitigen. Frühdiagnose, rechtzeitige Fixation, peinlichste Überwachung durch fortlaufende Prüfung der motorischen und sensiblen Ausfallserscheinungen, mit einem Wort Beherrschung des klinischen Bildes sichert vor Fehlschlägen.

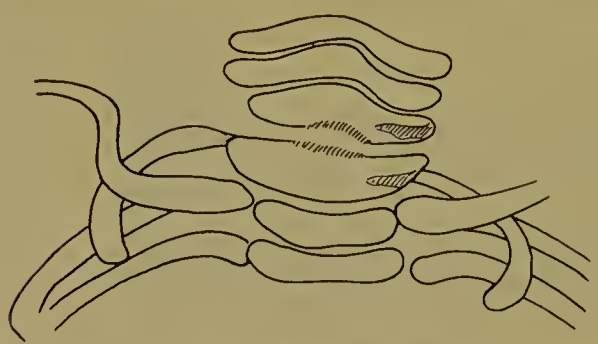

Fig. 138. Beginnende Einschmelzung zwischen VII. Hals- und I. Brustwirbel mit spastischer Tetraplegie (s. Text).

Gelegentlich kann die Entleerung eines bis unter die Haut durchgebrochenen Senkungsabszesses die Lähmung heilen, wenn er in direkter Verbindung mit dem die Kompression ausübenden periduralen Eiter steht. So sah Joachimsthal nach Entleerung eines kalten Abszesses unter dem Sternocleidomastoideus die bestehende Lähmung verschwinden. Und da Senkungsabszesse auch peripher einen Plexus durch Druck lähmen, so kann aus solcher Indikation ihre Punktion

in Frage kommen. Bade hat bei spondylitischen Lähmungen, die vergeblich mit Gipsbett behandelt waren, gute Erfolge damit erzielt, daß er die Kranken mittelst Korsetts und Schienenhülsenapparaten auf die Beine und in die vertikale Haltung brachte.

Die atrophischen Lähmungen sind bisher, wenn nicht die Behandlung des Buckels Besserung braehte, an sich nicht in Angriff genommen worden, weder durch Nerven- noeh dureh Sehnenverpflanzung. Dagegen kann man den Kontrakturen begegnen, dureh gewaltsame Streekung, nötigenfalls dureh Osteotomie, wie sie z. B. subtrochanter am Femur ausgeführt ist. Gelegentlieh kann aber auch die Beseitigung der Kontrakturen sehr erhebliche Schwierigkeiten machen.

In einem meiner Fälle mit atrophischen Lähmungen und schwersten Deformierungen bestand eine so hochgradige trophische Störung der Haut, daß schon einfache Watteverbände Dekubitus machten. In der Narkose waren die Glieder nahezu völlig zu strecken, aber der noch so weich gepolsterte Gipsverband brachte den schlimmsten Dekubitus mit Fasziennekrose und bis auf den Knochen gehender Gangrän. Ich habe mich schließlich dazu entschlossen, durch die Tubera calcanei meinen Extensionsnagel zu treiben, mit dem die allmähliche Streckung der Kontrakturen gelang. Eine ganz gleiche schwere Verletzlichkeit der Haut habe ich auch bei einer Spina bifida occulta mit spastischen Beinlähmungen gesehen.

Bei den spastischen Paresen kann man, soweit nieht das modellierende Redressement ausreieht, mit Tenotomien, Faszienduretrennungen und Sehnenverlängerungen vorgehen, deren Ergebnis in einem geeigneten Apparat erhalten wird. Naeh meinem Dafürhalten ist hier ein aussiehtsreiches Feld für die ungefährliehe Stoffelsche Operation gegeben — vorausgesetzt, daß man nieht am Buekel selber operieren will oder der Versuch mißlang.

Dies ist das Ultimum refugium und nur indiziert, wenn alle sonstigen orthopädisehen Maßnahmen versagt haben. Die Form des Eingriffes ist die Laminektomie, naehdem eine ganz exakte Segmentbestimmung des Höhensitzes im Rückenmark gemaeht ist, was darum nötig wird, weil sich die Kyphose manehmal über viele Wirbel erstreekt und in dubio der eigentliehe Herd immer höher sitzt als man angenommen hat. Die Operation ist zwecklos, wenn eine eehte tuberkulöse Myelitis besteht, was allerdings vorher nicht zu sagen ist, und wenn mehrere Wirbel sehwer erkrankt sind, was wiederum meistens der Fall ist; sie gibt vortreffliehe Resultate, wenn der Knoehenherd im Bogen oder einem Gelenk (Wieting) sitzt und wenn die Kompression von Granulationen oder Detritus im periduralen Raum ausgeht, die leicht fortgeräumt werden können, oder wenn ein Sporn die Abknickung besorgt, der der Resektion zugänglieh ist (Trendelenburg). Maeewen hat mehrmals einsehnürende Narben der Dura beseitigt. Menard hat die Laminektomie zur Kostotransversektomie erweitert, um sieh besseren Zugang zur Vorderfläche der Dura und den Wirbelkörpern zu verschaffen. (Seitliche Längsinzision, Resektion von zwei Querfortsätzen und Gelenkenden der Rippen, an Wirbelkörper halten, Pleura abseheiben bis zum Mediastinum postieum. Unvermeidlicher Übelstand: Fistel.) Aber eine freie Übersieht versehafft die Operation leider nieht, weil das mit seinen Wurzeln verankerte Rückenmark sieh nur um ein Weniges abheben und umwälzen läßt und die Hauptorientierung der tastende

Finger besorgen muß. Ist die Ursache ein prävertebraler Abszeß, so gibt die Methode gute Resultate (80 % Heilungen) (Wassiliew), namentlich dann, wenn es sich nur um ein gegen die Dura drückendes Eiterpolster handelt, das sich in Kirschengröße bildet, sobald der vom Einschmelzungsherd im Wirbelkörper gegen den Canalis vertebralis vorschreitende Eiter den Knochen durchbrochen hat und das Ligamentum longitudinale vorwölbt. Wie die primäre Osteomyelitis und Tuberkulose des Occiput der Resektion guten Angriffspunkt gibt, so auch die Karies des Atlas und Epistropheus bei einseitiger Erkrankung (Payr). Ebenso ist das Os sacrum, auch an seiner Vorderfläche, und die Symphysis sacroiliaea dem Messer leichter zugängig; von beiden Stellen aus kann eine komprimierende Pachymeningitis caseosa entstehen.

Die Resektion der hinteren Rückenmarkswurzeln ist meines Wissens erst einmal von Tietze auf Försters Vorschlag mit befriedigendem Erfolg gemacht worden, nachdem eine Laminektomie der Halswirbelsäule die Kompressionsursache, einen Sporn, auf dem das Rückenmark ritt, nicht zu beseitigen vermocht hatte.

Neben der tuberkulösen können auch andere Entzündungen den Wirbelkörper befallen und zu analogen Kompressionen des Markes oder der Wurzeln und dementsprechenden Heilversuchen Anlaß geben. Es sind das die **Osteomyelitis** der Wirbel, die immer mit anderen Knochenherden gleicher Art vergesellschaftet ist und stets operiert werden muß, weil es eine andere Heilung nicht gibt; die **Spondylitis typhosa** mit subakutem Verlauf und relativer Gutartigkeit; die seltene **Aktinomykose** der Wirbel und die **gummöse Spondylitis.** Ebenso müssen hier erwähnt werden die Tumoren der Wirbel, das Karzinom und Sarkom (Röntgendiagnose!), die durch das schnelle Zusammensinken der Knochen schwere Lähmungen herbeiführen können. Die zuweilen multipel auftretenden Exostosen wirken wie die Sporen der kariösen Wirbel durch direkten Druck.

Der Vollständigkeit halber sei schließlich noch auf die Tumoren der Rückenmarkshäute verwiesen (Lipom, Myofibrolipom, Tuberkelmassen ohne Spondylitis, Sarkom, Fibro-, Gliosarkom, Endotheliom u. a.), die zu Kompressionssymptomen führen und heute bei der Vereinigung von exakter topischer Diagnostik mit erfahrener Operationstechnik der Behandlung dankbare Aufgaben stellen.

**Literatur.**

Petrén, Zur Kenntnis der Syphilis der Wirbelsäule und der Basis cranii. Mitteil. aus d. Grenzgeb. d. Med. u. Chir. 1910, Bd. XXI.
Schmaus, Die Kompressionsmyelitis bei Karies der Wirbelsäule. Wiesbaden, Bergmann, 1890.
Trendelenburg, Über die Resektion der Wirbelbogen bei spondylitischen Lähmungen. Archiv f. klin. Chir., Bd. LIX, Heft 3.
Wassiliew, Operative Behandlung der Paraplegien bei tuberkulöser Spondylitis. Archiv f. klin. Chir. 1909, Bd. LXXXVIII.
Wullstein, Die Wirbelentzündungen in Joachimsthals Handb. d. orth. Chir. Bd. I, S. 1225. (Literatur.) Jena, Fischer, 1905—1907.

## Kompressionserscheinungen bei Skoliose

werden vereinzelt berichtet, so von Leyden, Hoffa, Saxl. Es ist aber von vornherein unwahrscheinlich, daß die einfache statische oder rachitische Skoliose selbst bei hochgradigen Verbiegungen dazu führen kann, denn schon bei den schweren Einknickungen der Spondylitis ist es nur selten, daß direkter Druck vom Knochen auf das Rückenmark einwirkt. Zum Beweise wäre eine über viele Jahre sich erstreckende Beobachtung notwendig, die mit Sicherheit alle übrigen Möglichkeiten

ausschlösse: die verschiedenen Formen der Wirbelentzündungen, die nicht immer als erstes in die Erscheinung treten, die Tumoren des Markes und seiner Häute, Hysterie, Syringomyelie, Friedreichsche Ataxie. Ferner kann zwar eine echte und gute Skoliose bestehen, aber die Lähmung geht nicht von ihr aus, sondern ist das Frühsymptom einer erst später erkannten Krankheit, so der multiplen Sklerose eines rachitischen Skoliotikers bei Saxl. Schließlich müßte auch der anatomische autoptische Befund erst erbracht werden. Dagegen ist ohne weiteres zuzugeben, daß bei der angeborenen Skoliose Lähmungen vorkommen, dann ist aber nicht die Skoliose die Ursache, sondern dieselbe Entwicklungshemmung hat einmal durch Bildung eines Schaltwirbels u. dgl. die Skoliose hervorgerufen und zugleich das Rückenmark in einer Aplasie zurückgehalten, die nun in Lähmungen zum Ausdruck kommt. Namentlich sind es Spaltbildungen, Spinae bifidae occultae, die dabei im Spiel sind und an sich so unbedeutend sein können, daß sie selbst röntgenologisch sich nicht unzweideutig genug darstellen lassen. Tatsächlich werden auch von den Autoren scharfwinklige Abknickungen erwähnt, wie sie eben der angeborenen Skoliose eigentümlich sind, und ganz besonders der von Saxl als angeborene Skoliose bezeichnete Fall mit spastischer Paraparese war wohl eine Spina bifida occulta und ganz analog dem Falle, den ich auf S. 435 und in Fig. 128 beschrieben habe.

Lähmungen als gleichwertige Begleiterscheinungen einer Skoliose bestehen zweifellos, als Folgeerscheinungen sind sie bisher nicht einwandfrei bewiesen.

Dagegen macht die Skoliose mittelbar Interkostalneuralgien durch das Übereinanderschieben der Rippen; ebenso können wohl gelegentlich, wie bei der Spondylarthritis deformans, direkte Wurzelsymptome dadurch auftreten, daß die zum Zwecke der Verstrebung von Wirbel zu Wirbel sich bildenden Exostosen und Osteophyten das Zwischenwirbelloch verengern.

## Nervenstörungen infolge Verletzung der Wirbelsäule.

Schwere Gewalteinwirkungen (Sturz auf Füße, Gesäß oder Kopf — Fall einer schweren Last auf den Rumpf) können dazu führen, daß die Wirbel luxieren oder brechen. Auch geburtshilfliche Operationen, Zug an den Beinen, Prager Handgriff können Verletzungen der Wirbelsäule setzen (Ruge). Luxationen finden am häufigsten an der Halswirbelsäule statt und sind meist doppelseitig in dem Sinne, daß ein Wirbel nach Zerreißung sämtlicher Verbindungen mit dem darunter gelegenen Wirbel mit seinen Gelenkfortsätzen sich auf die der tiefer gelegenen stellt (Aufsitzen) oder über sie hinwegspringt (Verhaken). Im ersteren Falle stehen die Dorn- und Querfortsätze weit auseinander, im anderen ist der Dornfortsatz und die Querfortsätze des oberen (luxierten) Wirbels mehr nach vorne gerückt.

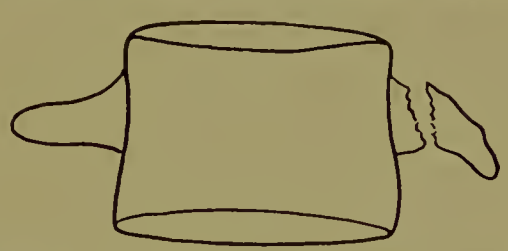

Fig. 139. Abriß eines Processus transversus vom I. Lendenwirbel allein durch Muskelzug bei ungeschicktem Abspringen von der fahrenden Straßenbahn.

Die Luxation kann auch nur einseitig sein (Rotationsluxation). Dann bilden sich die geschilderten Symptome von seiten der Gelenke und Wirbelfortsätze auch nur einseitig aus.

Die Frakturen der Wirbel können Bogen, Dornfortsätze und Körper betreffen und sind am letzteren meistens Kompressionsbrüche, die mit Vorliebe

um die Grenze zwischen Brust und Lendenwirbelsäule liegen. Sehr selten ist der isolierte Bruch eines Querfortsatzes (s. Fig. 139).

In schweren Fällen verbindet sich mit dem Bruch eine Luxation: Luxationsfraktur.

Es ist einleuchtend, daß bei so eingreifender Verletzung des das Rückenmark umschließenden Knochenkanales jenes mitleidet.

Die Schädigung kann bei einfachen Distorsionen und Kontusionen eine Commotio spinalis sein, die sich in Chokwirkung und vorübergehenden funktionellen Störungen äußert, die ihrerseits manchmal auch zerebral sein können.

Ist die Verschiebung der Wirbel sehr hochgradig, so kann das ganze Mark zerquetscht werden, und wenn die Verschiebung der Wirbel wieder von selbst zurückspringt, was vorkommt, so bietet sich das Bild einer Totallähmung ohne Deformität der Wirbelsäule. So können auch Knochenfragmente, kallöse Sporne das Rückenmark aufspießen, anschneiden, pressen, narbige Bindegewebsschwielen oder periostale Verdickungen oder Osteome einen Druck ausüben. Häufig gibt aber schon die Zerreißung des periduralen Venenplexus Veranlassung zu einem starken Bluterguß, der röhrenförmig das Rückenmark einschließt, sich nach oben und unten ausbreitet und weit über den eigentlichen Verletzungsherd hinaus Kompressionssymptome macht, die allerdings nach Resorption der Blutung zurückgehen können. Schließlich entstehen auch ohne Beschädigung der Wirbelsäule zentrale Hämatomyelien, bei denen die leichter verletzliche graue Substanz schwerer lädiert wird als die weiße, so daß die motorischen Ausfallserscheinungen die sensiblen überwiegen.

Die Symptome hängen von der Schwere der Verletzung oder Kompression an Rückenmark und Wurzeln ab und von der Lokalisation. Was die Wurzelsymptome anlangt, so stimmen diese um so mehr mit denen des verletzten Rückenmarkssegments überein, je höher die betroffene Stelle liegt, weil eben im oberen Dorsal- und Zervikalmark die Wurzeln nahezu senkrecht abgehen. Liegt sie dagegen weiter unten, wo die Wurzeln erst eine beträchtliche Strecke zu ihrem Austrittsloch zurückzulegen haben, so werden neben dem Rückenmark auch Wurzeln getroffen, die schon weiter oben entsprungen sind. Die Folge davon ist, daß die Anfallserscheinungen höher hinaufreichen, als der Verletzung an der Wirbelsäule entspricht.

Nimmt man ferner hinzu, daß bei Einwirkung derselben Schädigung auf Rückenmark und Wurzeln die letzteren weniger verletzlich sind, so wird die Lokalisation und damit die Behandlung gegeben sein.

Besondere Erwähnung verdient an dieser Stelle die Kümmelsche Krankheit, eine nach Kontusion der (Lenden-)Wirbelsäule langsam sich entwickelnde Erweichung und Resorption der Wirbelkörper (vergleichbar dem völligen Verschwinden des Collum femoris nach Schenkelhalsbruch) mit Zusammensinken, wie bei Spondylitis, Deformierung und gelegentlicher Kompression des Markes.

Die Behandlung unmittelbar nach der Verletzung verlangt zunächst, daß jede weitere Verschlimmerung durch Verschiebung der Fragmente vermieden wird. Deshalb größte Vorsicht beim Transport und bei der Lagerung. Das beste ist die sofortige Anfertigung eines Gipsbettes, das dem Kranken jede aktive Bewegung unmöglich macht. Bei hochsitzenden Frakturen ist damit eine Dauerextension am Kopf mit Glissonschlinge zu verbinden, bei Dorsalfrakturen gebe man dem Gipsbett die Form der Reklination, damit sie die Fragmente distrahiert und etwa nach außen strebende Wirbel hineindrückt. Besondere Pflege verlangt der leicht auftretende Dekubitus und die Blasen-Mastdarmlähmung, die leider meist über kurz oder lang zum Tode führen.

Nach einigen Wochen ist ein Gipskorsett angezeigt mit guter Modellierung über dem Darmbein und Hineinbeziehung des Kopfes zur Entlastung und Extension

der Wirbelsäule. Dies Korsett aus Gips kann später durch ein solches aus Stahl und Drell abgelöst werden, wiederum mit Kopfstütze, das nötigenfalls 1 Jahr und länger getragen werden muß.

Bei offensichtlichen Luxationen soll die Einrenkung gemacht werden, und zwar auf dem Wege, auf dem die Ausrenkung erfolgte (Hueter), am besten durch gleichmäßigen sanften Längszug mittels Glissonschwebe (Kocher) und nachträglicher Reposition. Einrichtung von Frakturen ist zu widerraten.

Die etwaigen (spastischen) Paresen unterliegen den allgemeingültigen Behandlungsgesetzen. Auch hier scheint mir ein Feld für die Stoffelsche Operation zu liegen.

In vielen Fällen hat die Laminektomie Gutes gewirkt durch Entfernung von Splittern aus dem Bogen oder eines Wirbelsporns oder einer kallösen Exostose. Bluterguß allein ist keine Indikation zur Operation; dagegen ist diese angezeigt bei Totallähmung, wenn diese nicht in wenigen Wochen einschließlich der Blasen-Mastdarmstörung zurückgeht, bei Frakturen des Bogens, bei Lokalisation in der Cauda, gelegentlich bei irreponiblen Luxationen mit teilweiser Markschädigung. Über die Frage, wie lange mit dem Eingriff abgewartet werden soll, besteht noch keine Einigkeit.

**Literatur.**

Hermes, Osteom der Wirbelsäule mit Kompression des Rückenmarkes. Inaug.-Diss. Gießen 1905.
Redard, Wirbelsäuleverletzung durch Betriebsunfall. Zeitschr. f. orth. Chir., Bd. XXIV, S. 80.
Riedinger, Chirurgie der Wirbelsäule in Wullstein-Wilms Lehrbuch der Chir., Bd. I, S. 509. Jena, Fischer, 1908.
Wagner und Stolpe, Die Verletzungen der Wirbelsäule und des Rückenmarks. Deutsche Chirurgie, Lief. 40. Stuttgart 1908, Enke.
Witzel, in Gerhards Handbuch der Kinderkrankheiten.

# Krankheiten der peripherischen Nerven.

## A. Allgemeines.

### 1. Traumatische Lähmungen.

Der leicht verletzliche Nerv antwortet schnell und gründlich auf jede von außen kommende Verletzung als Druck, Stoß, Stich, Schuß, Zerrung. Da die Nerven im allgemeinen gut geschützt liegen, sind die oberflächlichen und solche, die den Knochen fest anliegen, am ehesten der Verletzung ausgesetzt: Peroneus am Fibulaköpfchen, Radialis. Schon ein Druck von wenigen Sekunden ruft eine örtliche Veränderung hervor, dauert die mechanische Einwirkung länger an oder tritt gar völlige Durchtrennung ein, so degeneriert das distale Ende, indem das Nervenmark sich zerklüftet, der Achsenzylinder zerfällt, die Kerne der Schwannschen Scheide sich vergrößern und vermehren und eine Schrumpfung des ganzen Nervenkabels sich einstellt. Verbunden damit ist eine Entartung der Nervenendplatten im Muskel mit folgender wachsartiger Degeneration und bindegewebiger Atrophie des Muskels. Die elektrische Erregbarkeit sinkt schnell, erlischt schon in der 2. Woche und zeigt Entartungsreaktion.

Sehr schnell schwindet die Motilität, stets in Form der schlaffen Lähmung mit allen Folgezuständen: Herabsetzung der Sehnenphänomene, Atrophie der Muskeln, Kontrakturen. Dagegen wird die Sensibilität viel weniger geschädigt, ja selbst bei völliger Aufhebung der Motilität infolge Durchschneidung eines gemischten Nerven kann die Sensibilität erhalten sein infolge Eintretens der zahlreichen Anastomosen.

Nicht selten treten dazu vasomotorische Störungen, bestehend in Rötung, Cyanose, Ödemen und trophischen Beeinträchtigungen, namentlich der Haut, die glänzend, dünn, äußerst verletzlich wird und zu Geschwürsbildung neigt (Mal perforant). Lapinsky hat in Oppenheims Laboratorium nachgewiesen, daß bei arterieller Ischämie in erster Reihe die Nerven leiden, die ebenso wie das Rückenmark besonders fein auf Zirkulations- und Ernährungsstörungen reagieren. Deshalb wird im allgemeinen ein starker, aber nur momentan einwirkender Zug vom Nerven viel besser vertragen (s. blutige Dehnung des Ischiadikus bei Ischias) als ein lang anhaltender, mäßiger, zur schließlichen Anämisierung des Nerven führender Zug. Daraus erklärt sich, daß Peroneuslähmungen nach dem Redressement von Kniebeugekontrakturen oft erst stundenlang nach der Operation eintreten und nicht selten innerhalb weniger Minuten verschwinden, nachdem das Knie stärker gebeugt und die Blutzirkulation im Nerv wieder hergestellt ist (Lange). Das ist eine wichtige Feststellung für das Entstehen zahlreicher traumatischer peripherischer Lähmungen insonderheit der **ischämischen Kontraktur.**

Fig. 140. Ischämische Kontraktur der Hand und der Finger nach einschnürendem Gipsverband.

Bardenheuer hat in neuerer Zeit erschöpfend dies Krankheitsbild erörtert und namentlich klargelegt, wie infolge einer arteriellen Anämie oder venösen Stase (nach Gefäßverlegung bei Knochenbrüchen oder festen Verbänden) eine Myositis mit nachfolgender bindegewebiger Schrumpfung der Muskeln, Faszien und des intermuskulären Bindegewebes entsteht. Was hier interessiert, ist die Beteiligung der Nerven. Diese kann erstlich darin bestehen, daß der Nerv durch dieselbe Ernährungsstörung, von welcher die Muskeln befallen werden, leidet und teilweise oder ganz leistungsunfähig wird oder aber der Nerv kann in der Gewebsinfiltration eingeschnürt oder sekundär von Narbengewebe so umklammert werden, daß er mehr oder minder zugrunde geht. Gegen diese beiden Formen der Einschnürung wird zweckmäßig die früh oder später angewandte Neurolysis gemacht, die in den starren Verwachsungen meistens technisch schwierig ist. Die sonstige Behandlung der ischämischen Kontraktur wendet sich gegen die Symptome der Kontraktur der Hand meist in Beugestellung, des Fußes (in Spitzfußstellung) und besteht in Kontinuitätsresektion der Knochen nach Henle oder Z-förmiger Sehnenverlängerung bzw. -verkürzung nach Sehramm oder in einer queren bzw. schiefen Durchtrennung der Muskeln nach Drehmann oder in einer Ablösung der Flexorenansätze nach Frank oder in der Aussehneidung eines Muskellappens aus dem Caput eommune der Flexoren nach v. Aberle. Die Operation in den Muskelansätzen statt an den Sehnen hat den großen Vorteil, daß man sich dabei gleich die großen Nervenstämme zur Besichtigung und etwaiger Neurolyse leicht freilegen kann.

Sind die Nerven durch Alkoholismus, Bleiintoxikation oder Kachexie schon von vornherein geschädigt, so kann eine an sich leichte Verletzung, die bei gesundem Nervensystem schon in wenigen Wochen abgeheilt wäre, unverhältnismäßig schwere und unheilbare (toxiko-traumatische) Lähmungen (Oppenheim) setzen. Für peripherische Lähmungen, die in der Kindheit entstehen, hat die Gewohnheitslähmung (Ehret) eine besondere Bedeutung, zumal bei sehr früh entstandenen Nervenschädigungen (Entbindungs-

tranma): Die Kinder, besonders schwachsinnige, verlieren die Erinnerungsbilder für gewisse Bewegungen, und obwohl die Nervenleitung materiell wiederhergestellt ist, fehlt die Funktion.

Die Behandlung hat in erster Reihe für Ruhigstellung des betreffenden Gliedes in einer Haltung zu sorgen, die einer Zerrung und schlechten Durchblutung des Nerven und fernerhin der Kontrakturbildung vorbeugt; dazu dienen Gipsschalen, Schienen, Sandsäcke, nötigenfalls ein leichter Extensionsverband. Dann folgt die Anwendung des elektrischen Stromes, zunächst als Galvanisation, später Faradisation, nötigenfalls mit starken Strömen.

Massage der Muskeln — nicht der Nerven —, passive Bewegungen der Gelenke verhindern Atrophien und falsche Zwangsstellungen. Hydropathische Umschläge, Moorpackungen, kohlensaure Bäder sorgen für genügende Durchblutung. Das beste leistet die Medikomechanik, weil sie passiv die Gelenke und Muskeln in Bewegung setzt und dem Willen den Weg durch die geschädigte Nervenstrecke bahnt, und weil sie der ersten aktiven Regung weiche passive Hilfen gibt.

Ist der Nerv vollständig durchtrennt infolge eines Schusses (Henle gibt 12,5 % Kriegsverletzungen an), Schnittes oder eines scharfen Knochensplitters bei Fraktur, so wird er freigelegt und genäht, nötigenfalls bei starker Quetschung nach (schräger!) Anfrischung.

Die Naht wird mit runden dünnen Darmnadeln und feiner Seide ausgeführt; wenn möglich, soll man nur im Perineurium nähen, doch kann man gut zwei längsgerichtete Nähte, die nur bis zu einem Drittel eindringen, durch die Nervensubstanz legen. Wichtig ist es, die Nervennaht zur Vermeidung von einschnürenden Verwachsungen gut einzubetten, in benachbartes Fett, in eine formalingehärtete Arterie oder in die Umhüllung mit einer Vene, die man frisch aus dem gleichen Körper entnimmt. Mir hat sich in 10%igem Formalin aufbewahrte Fischblase bewährt (Zubereitung s. Biesalski, Sehnenscheidenauswechslung), die immer zur Stelle ist und leicht herumgewickelt werden kann. Das Glied wird nach der Operation ruhiggestellt unter Entspannung des Nerven.

Besteht ein größerer Zwischenraum zwischen den Nervenenden, so empfiehlt Spitzy, sie zu lockern und in einer geeigneten Gelenkstellung (Beugung oder Streckung) bis zur direkten Vereinigung zu nähern; gelingt das nicht, dann kann man eine Plastik machen, indem man ein Ende des Nerven längsspaltet und zum anderen hinüberklappt oder man schaltet ein dekalziniertes Knochenstück oder Katgutfäden dazwischen; das proximale Ende des Nerven benutzt diese Fremdkörper als Leitungsbänder, um in das distale Ende hineinzuwachsen. Nötigenfalls kann die Differenz durch Kontinuitätsresektion des Knochens ausgeglichen werden.

Wird die Naht primär, d. h. möglichst bald nach der Verletzung ausgeführt, so kann man stets auf vollen Erfolg rechnen. Da die Extremitätennerven alle leicht zu erreichen sind, so sollte dieser harmlose Eingriff öfter gemacht werden, schon um große Blutextravasate, die zu starker Narbeneinschnürung führen, zu beseitigen und um festzustellen, ob die Durchtrennung eine vollständige oder unvollständige ist, was ohne weiteres klinisch nicht immer erkannt werden kann.

Aber auch die sekundäre Nervennaht, d. h. die nachträglich ausgeführte, ergibt gute Resultate, manchmal sogar noch nach einer Dauer von vielen Jahren.

Ist der Nerv nicht durchtrennt, sondern nur von seiner Umgebung gedrückt, so kommt die Neurolyse in Anwendung, d. h. die Herauslösung des Nerven aus narbigen Einschnürungen, aus Knochenkallus, die Befreiung vom Druck eines Knochenfragmentes, von Tumoren u. a. Ich habe einmal eine vollständige Peroneus- und teilweise Tibialislähmung zurückgehen sehen, die dadurch entstanden war, daß nach einer suprakondylären Osteotomie das distale Fragment sich in Flexion eingestellt und auf den Ischiadicus gedrückt hatte. Die elektrische Erregbarkeit war seit 5 Wochen völlig erloschen; die Aufrichtung des Knochens und Druckentlastung des Nerven brachte volle Heilung.

Überhaupt ist die Regenerationskraft des verletzten Nerven eine erfreulich große, wenn der Nerv nicht toxisch geschwächt ist, und fast immer belohnt sich eine fortgesetzte Mühe durch einen schönen Erfolg.

Eine interessante Form der Nervenschädigung ist die Nervenluxation, die sogar habituell auftreten kann. Besonders betroffen ist der N. ulnaris bei kleinem Epicondylus internus humeri und Cubitus valgus und der Peroneus am Fibulaköpfchen. Meist gelingt es, den luxierten Nerv unblutig zu reponieren, doch ist es zur Verhinderung eines Rezidives angezeigt, ihn freizulegen und mittels einer Schlinge (Faszie) zu befestigen (Klapp, Momburg). Ich habe bei einer Osteotomie der Tibia, als die Fibula mit den Händen frakturiert wurde, gesehen, daß das stark detorquierte Fibulaköpfchen den Peroneus auf seiner Vorderseite luxierte und ihn dort straff spannte, so daß der Nerv breit auseinander gezogen war. Nach 3 Monaten wurde das Capitulum fibulae teilweise reseziert, der Nerv reponiert und entspannt unter einer Faszienbrücke in seinem physiologischen Lager festgehalten, und die totale Lähmung ging restlos zurück.

Ist die Lähmung dauernd geworden, so kommt eine Nervenpfropfung von einem gesunden Nachbarnerven in Betracht, die nach den im Kapitel „Kinderlähmung“ aufgestellten Regeln auf- oder ababsteigend, total oder teilweise auszuführen ist und in manchen Fällen vortreffliche Resultate ergeben hat (z. B. Spitzy am Medianus) oder es können Verpflanzungen von Muskeln (bei Radialislähmung vielfach mit gutem Erfolg gemacht (Francke, Müller) oder Sehnenverpflanzungen ausgeführt werden.

## 2. Die örtliche Neuritis

als Entzündung führt selten zu Zuständen, die orthopädischer Behandlung bedürfen. Veranlassung zur Neuritis geben Traumen aller Art, Kontusionen, Zerrung, Druck durch Callus oder Geschwülste, selbst durch die Krücke, Hammerstiel, Bohrer — Chemikalien (Ätherinjektion, die deshalb niemals unter die Faszie, sondern nur unter die zur Falte abgehobene Haut gemacht werden darf) — zuweilen wohl auch Erkältung — alle Infektionskrankheiten — chronische Vergiftungen (Alkohol), Blei, Tabak) — Rheuma, Gicht, Diabetes — benachbarte Entzündungen: Knochentuberkulose, infizierte Wunden, Gangrän.

Unter Fieber und Schüttelfrost schwillt der Nerv an einer umschriebenen Stelle spindelförmig an infolge von Hämorrhagien und seröser Transsudation im Perineurium, dem interstitiellen und parenchymatösen Gewebe. Verbunden damit ist ein heftiger Schmerz und starke Druckempfindlichkeit,

Hyperästhesie, tonische Muskelspannungen. Zu schweren Schädigungen der Motilität kommt es nur bei der parenchymatösen Neuritis.

Die Heilung erfolgt nach wenigen Wochen, manchmal auch erst nach Jahren, ist aber immer zu erwarten, wenn nicht z. B. durch Trauma der Nerv schwer geschädigt ist.

Als Behandlung kommt neben allgemeinen Maßnahmen (Diaphorese, Salizyl) in Betracht: Ruhigstellung des Gliedes, Galvanisation, nach Ablauf der Reizerscheinungen Massage, aktive und passive Bewegungen (Medikomechanik) zur Beseitigung der Kontrakturen. Die Spaltung der verdickten Nervenscheide ist eine Art Neurolyse; sind alle Mittel erschöpft, so kann man den Nerv blutig dehnen und aus seinen Verwachsungen befreien, indem man ihn freilegt und mit dem Finger hebend reckt.

## 3. Die Polyneuritis

sei in dem Zusammenhang der peripherischen Lähmungen gleichfalls erwähnt, obwohl auch sie nur selten Veranlassung zu orthopädischen Maßnahmen gibt.

Sie befällt als multiple Neuritis Personen mittleren Alters akut unter Fieber und Schmerzen, dauert mehrere Monate und geht meist in Heilung über. Ursache sind in erster Reihe der Alkohol, dann Infektionskrankheiten, chronische

Fig. 141. Alkoholische Polyneuritis mit Paraplegie beider Beine und Spitzfüßen. (Aus Knoblauch).

Fig. 142. Spitzfuß nach Bleilähmung. (Beobachtung von v. Aberle.)

Intoxikationen, Kachexie, Senium. Plehn hat in neuerer Zeit wieder auf das Vorkommen einer luetischen Polyneuritis aufmerksam gemacht und zwei Fälle durch Hg-Kuren geheilt. Bei der Beri-Beri, die als Typ der multiplen Neuritis gilt, sind in neuerer Zeit Veränderungen im Rückenmark gefunden. Betroffen sind meistens die distalen Teile der Extremitäten. Die Lähmungen sind entsprechend dem degenerativen Charakter der meist parenchymatösen Neuritis schlaffe mit Schwinden der Sehnenphänomene und Entartungsreaktion. Eine besondere Stellung nimmt die Bleilähmung ein (Radialislähmung) — Oppen-

heim hat eine vererbte Bleilähmung an Händen und Füßen gesehen —, die Arseniklähmung (Tetraplegie) und die diphtherische, die zuweilen die gesamte Körpermuskulatur befällt.

Die Behandlungsmethoden entsprechen denen der lokalen Neuritis. Orthopädische Eingriffe sind angezeigt, wenn z. B. eine Dauerlähmung des N. peroneus zurückbleibt oder eines einzelnen seiner Muskeln (Tibialis anticus), desgleichen beim Bestehen eines schweren Spitzfußes (Tenotomie), oder schweren Kontrakturen oder einer knöchernen Ankylose des Fußgelenkes (Oppenheim).

## B. Spezielles.

### Die Lähmung einzelner Nerven.

#### Der Nervus phrenicus,

der aus der 3. und 4. Zervikalwurzel entspringt, kann, abgesehen von Traumen am Halse und Kompressionen durch intrathorakale Geschwülste, in seltenen Fällen durch eine Spondylitis cervicalis gelähmt werden. Als beste Behandlung empfiehlt Saxl nicht die Halskrawatte, sondern das Extensionsgipsbett. Das Symptom der halbseitigen Zwerchfellähmung wird nach Littens Methode durch die Inspektion des Thorax erkannt, wo die normale Atmung sich als Welle vom 6. Interkostalraum nach abwärts deutlich abzeichnet. Experimentell kann man mittels Durchtrennung eines Phrenicus eine gegenseitige Lumbodorsalskoliose erzeugen (Lesser, Jansen).

#### Der Plexus brachialis

liegt für mittelbare und unmittelbare Verletzung verhältnismäßig günstig. Neuritische Entzündungen sind selten. Das Trauma bildet ein Schlag oder Stoß (Fall einer schweren Last auf die Schulter bei abgewandtem Kopf), Verrenkung der Schulter als Luxatio axillaris und subcoracoidea, Schlüsselbeinbrüche, Quetschung zwischen Klavikula und 1. Rippe. Durch Repositionsversuche am luxierten Humerus können die Wurzeln am Rückenmark abgerissen werden. Durch Druck kann der Plexus bei Tumoren, Osteomen, Callus der Klavikula, nach vorne gerichteten Halsrippen geschädigt werden. Die Lähmung des ganzen Plexus ist sehr selten, meist nur bei schweren Zerreißungen; etwas häufiger ist die sogenannte untere oder Klumpkesche Plexuslähmung (8. Zervikal- und 1. Dorsalwurzel): Kleine Handmuskeln, Flexoren am Vorderarm, Gefühlsstörungen des N. ulnaris an der Innenfläche von Ober- und Unterarm; am häufigsten ist die (Duchenne-)Erbsche oder obere Plexuslähmung (5. und 6. Zervikalwurzel): Mm. deltoideus, Biceps, Brachialis internus, Supinator longus, häufig Supinator brevis, zuweilen Infraspinatus, selten Subscapularis. Der Arm hängt, kann nicht seitlich erhoben und innenrotiert werden, der Unterarm steht in Streckstellung, Unterarm und Hand sind proniert. Die Lähmung ist immer schlaff und zeigt nach einiger Zeit Entartungsreaktion.

Eine besondere Erwähnung verdient die Narkosenlähmung, die durch langdauerndes Hochlagern der Arme und Zerrung am Plexus, zuweilen auch direkten Druck des Humeruskopfes gegen die Nerven der Achselhöhle, am häufigsten aber durch Quetschung des Plexus zwischen Clavicula und I. Rippe bei rückwärts erhobenem Arm entsteht und nicht immer den ganzen oberen Plexus, sondern manchmal nur einzelne Nerven, z. B. den Radialis, betrifft. Ich sah eine vollkommene Erbsche Lähmung eintreten, als ein Kind mit einem Gipskorsett, das in der Axilla nicht genügend ausgeschnitten war, während einer Nacht den Arm,

um ihn von dem Druck am Gips zu bewahren, über den Kopf legte. (Ausgang in Heilung.)

Zu den für die Orthopäden wichtigsten Formen der Plexuslähmung gehört die

**Entbindungslähmung.**

Selten entsteht sie ohne Kunsthilfe und dann nur, wenn bei Beckenenge ein besonders kräftiges Kind mit breiten Schultern ausgetrieben wird, so daß die Schultern lange Zeit unter starkem Druck von oben her stehen. Meist ist der Zangenzug am Kopfe schuld an der Zerrung, auch kann der Zangenlöffel direkt in der Halsgegend Druck erzeugen. Ein anderes Moment ist der in die Axilla eingeführte Finger oder Haken, der die Klavikula nach hinten und oben preßt oder direkt auf die Nerven der Achselhöhle drückt. Oder die Lösung des emporgeschlagenen Armes und der Zug an ihm setzt die Verletzung.

Der Typus für die Geburtslähmung ist die Erbsche, seltener die untere Plexuslähmung, nur ausnahmsweise bei ganz schweren Verletzungen die Lähmung des ganzen Plexus. Nach Spitzys Erfahrungen befindet sich die Ursache der Leitungsunterbrechung meist an dem Punkt, wo der V. und VI. Cervicalis zusammentreffen, um sich in drei Äste zu teilen, von denen der erste den N. suprascapularis, der zweite den Hauptstamm der N. axillaris bildet, während der dritte sich mit den übrigen Zervikalnerven zum Plexus brachialis verbindet. Die Freilegung der einschnürenden Narbe ist einfach und ungefährlich.

Wohl zu unterscheiden von dieser echten Nervenläsion ist die bei der Geburt entstehende Epiphyseolyse des Oberarmes, bei der die Diaphyse durch die Innenrotatoren nach innen gedreht wird, während die Epiphyse sich unter dem Zug der Antagonisten nach außen dreht. Der Effekt der Armhaltung ist ein gleicher wie bei der ersten Lähmung, der die geschilderte Verletzung dadurch noch ähnlicher wird, daß schließlich die Innenrotatoren schrumpfen und sich verkürzen und so eine Pseudoparalyse vortäuschen obwohl die Nervenzuleitung unversehrt ist. Lange hat auf eine bei der Entbindung auftretende Distorsion des Schultergelenkes aufmerksam gemacht, die zu ähnlichen pseudoparetischen Symptomen (fixierte Innenrotationsstellung) infolge von Schrumpfung der vorderen Kapsel führt und in 76% der ihm zugewiesenen Fälle die eigentliche Ursache der „Endbindungslähmung“ war.

Die Behandlung der Plexuslähmung richtet sich nach der Ursache und der Ausbreitung des Leidens.

Der Druck von seiten einer Halsrippe wird durch ihre Exstirpation beseitigt, wie sie auch sonst bei Halsrippen als Ursache einer Skoliose ohne Lähmung vorgenommen wird. Halsrippen sind aber als ein Stigma degenerationis anzusehen und deshalb ist bei der Differentialdiagnose darauf zu achten, daß gleichzeitig und unabhängig von ihnen Nervenleiden, z. B. Gliosis, bestehen kann.

Ebenso muß ein Tumor, ein Callus oder spitzes Fragment der Klavikula entfernt werden. Wird der Druck durch ein Blutextravasat hervorgerufen, so ist seine Entleerung angezeigt; liegt der komprimierende Flüssigkeits- oder Bluterguß in der Nervenscheide, so ist diese zu spalten (Neurotomie von Bardenheuer). Durch Neurolyse

wird der Plexus aus einschnürenden Narben befreit. (Lange fand sie zweimal unterhalb vom Abgang des N. axillaris.) Überhaupt empfehlen die meisten Operateure Freilegung des Plexus zur Aufspürung der Lähmungsursache und Vornahme der Naht bei vollständigen Durchtrennungen, spätestens, wenn nach 2 Monaten noch keine Neigung zur Rückbildung eingetreten ist (Kennedy, Tubby, Spitzy, Warren-Low).

Kann man annehmen, daß nur eine Zerrung und keine totale Zerreißung stattgefunden hat, so bietet das Abwarten gute Aussichten insofern, als in manchen Fällen schon nach einigen Monaten Heilung eintritt (eigene Erfahrung).

*a*

Unter allen Umständen aber muß ein Kind mit Geburtslähmung und entsprechend auch der erwachsene Kranke in eine Lage gebracht werden, die alle Voraussetzung für eine restlose Heilung gewährleistet, d. h. der Arm muß seitlich bis zur Horizontalen erhoben und außenrotiert, der Unterarm rechtwinklig gebeugt und supiniert, die Hand gestreckt werden. Das geschieht am besten in einer eigens dafür angefertigten Gipsrinne, die den halben Rücken mitumfaßt. Welches nun auch die Ursache und wie groß auch der Umfang der Lähmung

*b* *c*

Fig. 143. Erbsche Lähmung nach Entbindungstrauma. *a* Rechter Arm in der typischen Haltung (s. Text). *b* Lagerung in einem Gipsbett mit Rinne für den Arm. *c* Nach einem Vierteljahr Wiederkehr der aktiven Kraft unter Elektrisation und Massage, so daß die Flasche gehalten werden kann.

sein mag, was z. B. bei Neugeborenen durchaus nicht immer mit zweifelloser Sicherheit sofort festzustellen ist, diese Stellung verhindert die Kontraktur der (gelähmten oder nur vom Gegenzug der Antagonisten bei Epiphyseolyse befreiten) Innenrotatoren, die Schrumpfung der Gelenkkapsel bei hängendem Arm, einen etwaigen Druck auf den Plexus oder seine Quetschung zwischen Klavikula und Rippe, die Pronationskontraktur des Unterarmes und Verkürzung des Trizeps, die Beugestellung der Hand und Finger; er ermöglicht ferner die tägliche sehr wichtige Elektrisation (anfangs stabiles Galvanisieren, später den faradischen Strom), die Massage der Muskeln, die passive,

gegebenenfalls auch aktive Bewegung der Gelenke, die Reinigung der Haut und die Prüfung einer etwaigen Verbesserung oder Verschlimmerung des Zustandes.

Beginnen die Muskeln wieder zu spielen, so gebe man ihnen Gelegenheit zu aktiver Betätigung: Halten der Flasche, Kneten mit Ton, leichte Widerstandsübungen. Um die Kinder zum Gebrauch des kranken Arms zu zwingen, kann man ihnen täglich für mehrere Stunden den gesunden Arm an den Körper festbinden (Lange). Schneller als die Motilität kehrt, wie immer, die Sensibilität wieder, falls sie überhaupt so schwer geschädigt war wie jene.

Heusner hat eine Spirale angegeben, die den Oberarm umschließt und sich einerseits an der Achselkrücke eines Mieders, anderer-

Fig. 144. Radialislähmung durch Geburtstrauma. Zentrale partielle Implantation vom Medianus in den Radialis. Nach 5 Jahren können Hand und Finger gestreckt, der Daumen abduziert, der Unterarm supiniert werden. (Beobachtung von Spitzy.)

seits an einer Hülse für den Arm befestigt und zugleich den Arm trägt und außenrotiert.

Erst wenn man eine Besserung nicht mehr erwarten kann, kommen sekundäre Maßnahmen in Betracht, als da sind Muskelverpflanzungen: Cucullaris oder Pectoralis als Ersatz für den Deltoideus (Hoffa, Hildebrand) oder die Nervenanastomose [Medianusverpflanzung in den Radialis von Spitzy (s. S. 360)] und Stoffels Axillarisplastiken (s. Fig. 82) oder Sehnenoperation (Raffung der Extensoren bei Radialislähmung (Lange) (s. auch Fig. 148).

Die Innenrotation der Humerusdiaphyse wird am besten bekämpft durch eine Osteotomie des Oberarmes mit Außenrotation des distalen Endes (Spitzy, Hoffa, Lange, Vulpius u. a.). Diese Operation kommt nicht nur als Behandlung der Pseudoparalyse nach Epiphysenlähmung in Betracht, sondern ebenso für die nutritive Schrumpfung der Innenrotatoren bei echter Lähmung. Helbing hat mit Erfolg ohne Osteotomie den Pektoralisansatz abgelöst und den Arm stark außenrotiert, in einem Falle auch die Außenrotatoren verkürzt. Bei Kindern im 1. und 2. Lebensjahr hält Lange das Redressement in Narkose mit nachfolgender Behandlung in der Gipsschale für ausreichend. Die paretischen Strecker hat Lange ohne Nerventransplantation gerafft und vollen Erfolg erzielt. Nötigenfalls kann auch die Schulterarthrodese Gutes leisten, insofern als nunmehr die das Schulterblatt bewegenden Muskeln den Arm mitnehmen.

Fig. 145. Unbehandelter Fall von schwerer Entbindungslähmung mit hochgradiger Atrophie und völliger Bewegungslosigkeit (s. Fig. 146).

## Die peripherischen Armnerven.

Meist infolge einer Verletzung, aber auch aus den zahlreichen oben angegebenen Ursachen, die sich in der vollständigsten Zusammenfassung bei Oppenheim finden, stellen sich Lähmungen der einzelnen Nerven des Armes ein. Da im allgemeinen die für ihre Behandlung gültigen Maßnahmen schon oben und in den anderen Kapiteln (Poliomyelitis, Muskeldystrophie) angegeben sind, genügt es, hier nur die wichtigsten Lähmungen noch einmal kurz herauszuheben.

Fig. 146. Fall von unbehandelter schwerer Entbindungslähmung (s. Fig. 145) zeigt die hochgradige Atrophie der betroffenen Seite gegenüber der gesunden.

Lähmung des N. thoracicus longus bringt den Ausfall des M. serratus, dem die Aufgabe zufällt, das Schulterblatt mit seinen oberen Fasern gegen den

Thorax zu pressen oder mittels des unteren Muskelabschnittes den Angulus scapulae nach vorn zu drehen, d. h. dem Schulterblatt die für eine beabsichtigte Armbewegung jeweils günstigste Stellung zu geben.

Das einfachste und häufig auch ausreichende Mittel, um den Ausfall der Serratuswirkung aufzuheben, besteht darin, das Schulterblatt mittels geeigneter Bandagen, z. B. den Nyropschen Gradehalter neuester Form, gegen die Rippen zu drücken. Erholt sich der Muskel nicht wieder, so schafft manchmal noch eine Muskelverpflanzung Hilfe. Samter nähte den unteren Teil des Pectoralis major an den Angulus scapulae und schuf damit einen Ersatz für die Zugwirkung der unteren Serratusfasern; Katzenstein verpflanzte den ganzen Pectoralis auf den Außenrand des Schulterblattes und verlagerte einen Teil des Trapezius und Rhomboideus, so daß die Zusammenwirkung dieser drei Muskeln die Serratuswirkung voll ersetzte; Enderlen verpflanzte die Pars costalis des Pectoralis auf den Angulus scapulae.

Fig. 147. Lähmung des Deltoideus. Quere Durchmeißelung des Oberarmes oberhalb des Pectoralisansatzes und Außenrotation. Dadurch wird der Pectoralis straff gespannt uud seine oberen steilen Fasern können den Arm heben. (Nach Spitzy.)

Einer der wichtigsten Synergisten des Serratus ist der Cucullaris, der häufig zusammen mit jenem (Sonques), aber auch allein gelähmt ist. Bei Drüsenexstirpationen am Hals kommt es vor, daß der Ramus externus N. accessorii verletzt wird, dann wird der obere Teil des Cucullaris gelähmt und die Schultern hängen. Katzenstein hat in einem solchen Falle Überpflanzungen aus dem gesunden Cucullaris der anderen Seite und aus dem Latissimus dorsi vorgenommen. Rothschild befestigte die Scapula mittels eines frei transplantierten Faszienstreifens an den tiefen Rückenmuskeln und beseitigte damit die Bewegungsstörungen beim Erheben der Arme. Lange hob in einem Fall von Trapezislähmung den nach unten gesunkenen und auf den Plexus drückenden Schultergürtel dadurch, daß er acht starke Seidenfäden zwischen dem oberen medialen Winkel der Scapulae und den Processus spinosi der unteren Halswirbel unter stärkster Spannung befestigte.

Ist der Nervus axillaris gelähmt, so fällt der sehr wichtige M. deltoideus aus; doch zeigt sich manchmal, daß andere Muskeln kompensatorisch hypertrophieren und den Arm heben (Supraspinatus, obere Pectoralisfasern, die langen Armmuskeln). Ich habe einen vollen Heilerfolg durch fortgesetzte Widerstandsübungen bei einem bis auf einige vordere Fasern totalen Abriß des Deltoideus an seiner Basis gesehen. Hildebrand hat den sternokostalen Anteil des Pectoralis an seinem Ursprung abgelöst, um 80° gedreht und an Klavikula und Akromion befestigt. Experimentell konnte nachgewiesen werden, daß ein Muskel völlig aus allen seinen Verbindungen gelöst und auch von den zuführenden Gefäßen entblößt werden kann, wenn ihm nur sein Nerv mit dessen Gefäßen verbleibt. Die gleiche Operation hat Samter und Lange gemacht. Spitzy verlagert die humerale Insertion der Pectoralis major nach außen und hinten, um die armhebende Wirkung

dieses Muskels zu steigern. Er hat in zwei Fällen von Deltoideuslähmung dies dadurch erreicht, daß er den Humerus oberhalb des Pectoralisansatzes osteotomierte und das periphere Fragment um 90° nach außen drehte. Gleich gute Erfolge erzielte Stoffel durch Neurotisation des Axillaris, indem er am Plexus jenem einen Zipfel des Medianus einverleibte.

Nicht zu verwechseln mit der Lähmung des N. axillaris ist der Ausfall des Deltoideus infolge Atrophie nach einer Schulterverletzung, bei der namentlich die Unfallverletzten jedes Erheben des Armes peinlich vermeiden.

Am häufigsten unter allen peripherischen Nerven (nach Remak in 50 %) wird der N. radialis gelähmt. Die Ursache dafür ist, daß er dort, wo er sich um den Oberarm schlingt, dem Knochen hart anliegt und von Muskeln nicht gedeckt wird, so daß eine Verletzung leicht möglich ist. Joachimsthal sah Radialislähmung bei amniotischer Abschnürung. Typisch für die Radialislähmung ist die Stellung der Hand, die im Handgelenk gebeugt herabhängt, und die Unfähigkeit die Grundphalangen zu strecken, während Mittel- und Endphalangen durch die vom Ulnaris versorgten Interossei und Lumbricales noch gestreckt werden

Fig. 148. Radialislähmung angeblich von Geburt an. Raffung der Sehne des Extensor carpi radialis und der Fingerextensoren. Verpflanzung des Flexor carpi ulnaris auf die Extensorensehnen. Heilerfolg: Streckung der Hand, teilweise Beugung der Finger. (Beobachtung von Gaugele.)

können. Da die Verletzung des Radialis besonders häufig durch Frakturen des Oberarmes geschieht (Kontusionslähmung als unmittelbare, Kompressionslähmung als nachträgliche Folge der Fraktur), so ist hier sehr oft blutige Einrichtung des Bruches und die Neurolyse mit überraschend schnellem Erfolge ausgeführt worden. Auch Muskelüberpflanzungen kommen in Frage, ebenso Sehnenraffungen und -überpflanzungen. Das beste versprechen die Nervenimplantationen nach Spitzy und Stoffel, weil man es hier ja nur mit einem einzelnen gelähmten Nerven zu tun hat und aller übrige Muskel- und Nervenapparat gesund ist im Gegensatz zu den zentralen Erkrankungen. Will man nicht operieren, so kann man der Hand eine gewisse Beweglichkeit dadurch wiedergeben, daß man sie aus ihrer Flexion durch eine starke, Unterarm und Hand umschließende Hülse aus Leder (Heusner) oder Zelluloid hebt, an die man Gummibänder befestigt, welche die Finger federnd tragen. Der Goldscheidersche Radialishandschuh trägt Zügel, mit denen die gesunde Hand die Bewegungsversuche der gelähmten unterstützt.

Der Nervus medianus liegt im Gegensatz zum Radialis gut geschützt und wird deshalb selten gelähmt. Wird er über dem Handgelenk getroffen, so sind nur die kleinen Handmuskeln ausgeschaltet, sitzt die Verletzung am Oberarm, so verfällt das ganze Innervationsgebiet der Lähmung. Mehrfach ist mehrere Jahre (8—30) nach einer Fraktur Medianuslähmung beobachtet, wenn Wachstumsänderungen den Nerv in die Nähe des Callus brachten (Bernhard, Bevers).

Eine Lähmung des Nervus ulnaris tritt meist nur in Gemeinschaft mit den anderen Armnerven ein, besonders mit dem Medianus. Isolierte Verletzungen des Ulnaris entstehen hauptsächlich bei Frakturen des Condylus internus humeri. Oppenheim sah gerade bei diesem Nerven Spätlähmungen auftreten, 2, 25, ja 30 Jahre nach der Verletzung.

## Die peripherischen Beinnerven.

Einzellähmungen des N. cruralis und obturatorius sind sehr selten. Bade sah doppelseitige Quadrizepslähmung im Anschluß an die Alexander Adamsche Operation. Die Heilung erfolgte unter medicomechanischer Behandlung. Der Ausfall des Ileopsoas und Quadrizeps führt naturgemäß zu schweren Bewegungsstörungen, deren Behandlung sich nach der Ursache (Spondylitis, Tumor) richtet oder symptomatisch mit Schienenhülsenapparaten zu betreiben ist. Maragliano hat in den poliomyelitisch gelähmten N. cruralis einen Ast des N. cruralis der gesunden Seite mit Erfolg überpflanzt, Spitzy einen Ast des N. obturatorius in den motorischen lateralen Teil des N. cruralis.

Fig. 149. Spitzys Implantation des N. obturatorius in den äußeren Teil des N. cruralis, der allein motorisch ist.

Als Meralgia porästhetica ist eine bei Plattfuß mit Schmerzen, Taubheit, Kribbeln auftretende Neuralgie des N. cutaneus femoris externus beschrieben worden; sie schwindet nach Anwendung guter Fußeinlagen.

Eine Totallähmung des N. ischiadicus kommt glücklicherweise nicht oft vor. Fast immer beschränkt sich die Lähmung auf den N. peronens oder tritt hier am stärksten auf. Die Untersuchungen von v. Aberle und Hartung heben hervor, daß der N. peroneus über drei Hypomochlia zieht, die Linea innominata, den Schenkelhals, die Basis des Fibulaköpfchens; er ist also bei Zug leicht verletzlich. Außerdem ist er noch im Bereich der Bizepssehne, des Capitulum fibulae und an der Faszie beim Eintritt in die Unterschenkelmuskulatur bindegewebig fest fixiert. Hofmann wies nach, daß der N. peroneus schlechter ernährt ist als der Tibialis, was für seine vorwiegende Beteiligung bei toxischen und zentralen Ursachen als Erklärung dienen kann.

Die Symptome der Lähmung des Peroneus sind ebenso wie die des Nervus tibialis im Kapitel „Kinderlähmung“ eingehend erörtert und müssen nach den dort aufgestellten Grundsätzen behandelt werden. Das Wichtigste ist auch hier, durch geeignete Lagerung und Schienung der Bildung einer Kontraktur vorzubeugen.

Im Anschluß hieran muß auf einige **bei und nach orthopädischen Operationen auftretenden Lähmungen** noch besonders aufmerksam gemacht werden.

Durch die Zerrung bei der unblutigen Einrenkung der angeborenen Hüftluxation sind Lähmungen des N. cruralis beobachtet, die jedoch immer wieder zurückgingen. Wichtiger ist die bei der gleichen Operation auftretende, manchmal sogar doppelseitige Lähmung des Ischiadikus, für die als Ursache sowohl der Zug als in der Regel Druck des Kopfes gegen den Nerv bei den Einrenkungsmanövern, vor allem bei starken Abduktionsbewegungen (Bade), angenommen wird. Macht man es sich zur Regel, unmittelbar nach dem Erwachen auf Sensibilität und Motilität genau zu untersuchen und schneidet man den Gips schon bei leichten Störungen sofort herunter, so kann man fast immer, wenn auch manchmal erst nach einem halben Jahr, auf völlige Heilung rechnen.

Eine andere Form der nervösen Schädigung, die zwar nicht auf die peripherischen Nerven Bezug hat, aber in diesen Zusammenhang gehört, sind die im Anschluß an Repositionsmanöver bei Luxatio coxae, Hüft- und Kniekontrakturen, Coxa vara, zuweilen mit Fieber und Glykosurie auftretenden Bewußtlosigkeiten mit Krämpfen, namentlich bei Kindern mit krampfiger Veranlagung: zerebraler Hemi- und Diplegie, Rachitikern. Wiercejewski hat die Beobachtungen meiner Klinik veröffentlicht. Dem mehrere Tage nach dem Eingriff beginnenden Anfall geht ein Chock voraus mit Schmerzen in den Beinen und Spasmus der Kiefermuskulatur. Der Krampfanfall ist tonischen Charakters, nur in den Armen von leichten klonischen Zuckungen begleitet. Zuweilen treten Asphyxien ein, die so schwer sind, daß künstliche Atmung oder Narkose über den Anfall hinweghelfen müssen; auch werden lauwarme Vollbäder (Bade) und Kochsalzinfusionen gerühmt. Lähmungen wurden nicht beobachtet; deshalb erübrigt sich im allgemeinen die Abnahme des Gipsverbandes, die z. B. Codivilla immer anrät.

Diese sehr erschreckenden Erscheinungen sind durch den starken viele Zentner betragenden Zug der Schraubenextension zu erklären, der sich auch auf die großen Nervenstämme des Beines und auf das Rückenmark erstreckt. Neri hat experimentell unter Codivillas Leitung nachgewiesen, daß epileptische Reflexzuckungen der Versuchstiere auftreten, wenn der Ischiadikus mehrere Tage lang unter Dehnung gehalten wird.

Streng zu unterscheiden von diesen Beeinträchtigungen des Nervensystems ist die nach Operation (Osteotomien, Redressements atrophischer Knochen) auftretende Fettembolie.

### Die Neuralgien

fallen unter das orthopädische Interesse als Folgeerscheinungen und als Ursachen orthopädischer Leiden.

Dabei muß man sich aber zunächst über den Begriff der Neuralgie klar sein; sie kennzeichnet sich als heftiger anfallsweiser Schmerz in einzelnen Nervengebieten und geht fließend in die Symptomatologie der Neuritis über. Diese ist akut, jene chronisch. Über anatomische Veränderungen wissen wir nichts; wahrscheinlich handelt es sich um feinste Ernährungsstörungen. Die Diagnose

soll man nicht eher stellen, als bis man alle Mittel aufgewandt hat, die Neuralgie als ein organisches Leiden zu demaskieren.

Gelegentlich erzeugen Halsrippen durch Druck auf den Plexus heftige ausstrahlende Schmerzen in Schulter und Arm. Resektion der Halsrippe bringt die Heilung. Bei Caput obstipum sah Mikulicz Neuralgien des Plexus cervicalis und brachialis dadurch entstehen, daß die hypertrophische Muskulatur der gesunden Halsseite den Plexus brachialis zwischen sich einklemmte und die Halsnerven gegen die Konvexität der Wirbelsäule preßte. Nach Resektion des verkürzten Kopfnickers schwanden die Beschwerden. Häufiger Gegenstand der Klage sind die Interkostalneuralgien bei schweren Skoliosen, wo die übereinander geschobenen Rippen die Nerven mechanisch quetschen. Die Behandlung muß darauf abzielen, die Wirbelsäule zu strecken und die Rippen voneinander zu entfernen. Nötigenfalls kommt Resektion einer Rippe in Frage. Einen reichen Beitrag zu diesem Kapitel gewähren alle diejenigen Leiden, welche eine Einschmelzung des Wirbelkörpers zur Folge haben, in erster Reihe die Spondylitis. Hier können die Wurzel beim Austritt aus dem Intervertebralloch oder auch schon innerhalb des Wirbelkanals durch extra- und intradurale Ergüsse (Blut, Eiter) oder Granulationen gequetscht werden. Unter diese Ursachen gehört auch die tabische Arthropathie der Wirbelsäule, die Wirbelfrakturen und -geschwülste. In anderen Fällen verengern Knochenwucherungen das Intervertebralloch so stark, daß die Wurzeln gedrückt werden: Spondylarthritis, Skoliose mit osteophytischen Stützbalken, Osteome. Die im Knie geklagten Schmerzen der Koxitiker führen den erfahrenen Untersucher schnell auf die Fährte einer tuberkulösen Hüfterkrankung. Nahezu täglich werden die bis in das Gesäß ausstrahlenden neuralgischen Beschwerden der Plattfüßigen beobachtet. Hier bildet ein besonderes Symptomenbild die Mortonsche Krankheit, bei der infolge von Spreizfuß das Basalköpfchen der vierten Grundphalanx auf einen querverlaufenden Ast des Nervus plantaris externus preßt und heftige Schmerzen hervorruft, die regelmäßig durch Resektion des Knochens geheilt werden können, wenn Einlagen, die das Quergewölbe heben, versagt heben.

Für die zweite Gruppe, nämlich die Entstehung orthopädischer Leiden, kommen nahezu alle Formen der Neuralgie in Betracht, ihre Ursache mag sein, welche sie wolle: Neuropathie, Erschöpfungen durch Überanstrengung, Senium, Kachexie, Arteriosklerose, Infektionskrankheiten, Rheuma, Gicht, Malaria, Diabetes, Syphilis, Vergiftungen usw. Denn es gehört zum Wesen der Neuralgie, daß Bewegungen der Glieder gemeinhin Schmerzen auslösen oder die bestehenden Schmerzen steigern. Der Kranke bringt deshalb sein Gelenk durch reflektorische Muskelspannung in eine entspannende Zwangshaltung und die Folge ist eine Kontraktur, Muskelatrophien, Kapsel-, Bänder-, Faszienschrumpfung oder gar eine fibröse Ankylose. Als Typus dieser unendlich wechselvollen Bilder führe ich die zwangsweise Ruhigstellung der Schulter bei ausstrahlenden Schmerzen vom Plexus her an, die schon nach kürzester Frist zu einer völligen Atrophie des Deltoideus führt, zu Schrumpfungsvorgängen in der Schultergelenkskapsel und den zahlreichen sie umgebenden Schleimbeuteln, die im Circulus vitiosus schon bei den leisesten Bewegungsversuchen erneute heftige Schmerzen hervorrufen.

In solchen Fällen helfen feste Verbände in korrigierter Stellung, örtliche Heißluftbäder, Massage, Elektrisation, vor allem die sanft und allmählich einwirkende Medikomechanik neben den allgemeinen, auf Beseitigung der Neuralgie gerichteten Maßnahmen, als Diaphorese, Diät, Ruhe, innere Medikamente (Salizyl, Morphium, Chinin, Jod, Quecksilber u. a.). Nötigenfalls kommt Neurektomie und Nervendehnung in Betracht.

Die häufigste Form der Neuralgie, welche in die Hände des Orthopäden kommt, ist die **Ischias**, weil gerade sie zu starken Bewegungsbehinderungen führt. Wenn sie auch an sich ein häufiges Leiden ist, so soll man doch mit der Diagnose nicht so schnell bei der Hand sein, wie das meistens geschieht, sondern sorgfältig untersuchen und per exclusionem zur Feststellung des Leidens kommen.

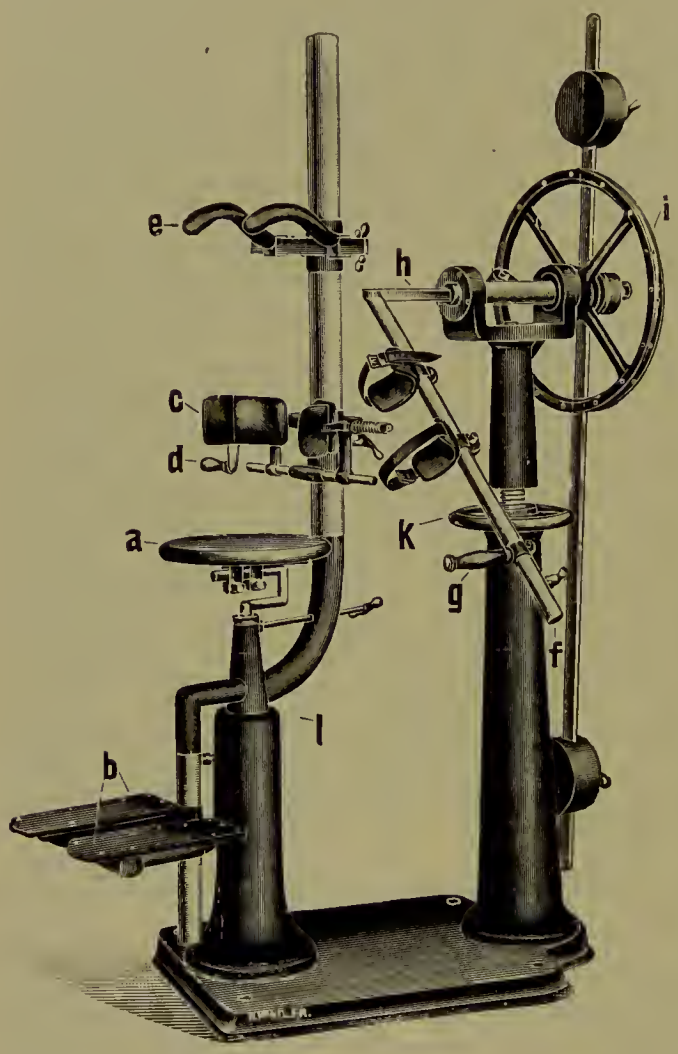


Fig. 150. Pendel- und Widerstandsapparat nach Biesalski für die Arme. *a* Sitzplatte, *b* Fußstütze, *c—d* Beckenfixator, *e* Schulterhalter. Der Arm wird an den langen Hebel angeschnallt. Der Apparat ist für seitliche Erhebung eingestellt, er dient auch der Vorwärtshebung links wie rechts.

Die reine Ischias nur als Schmerzhaftigkeit im Gebiet des M. ischiadicus ist zweifellos nicht häufig, meist liegt eine wenn auch leichte entzündliche Neuritis vor: entweder parenchymatös (Nerv grau, rötlich, Neurilemm ekchymotisch, von erweiterten Gefäßen durchsetzt) oder interstitiell, wobei die Entzündung entweder örtlich fortgeleitet oder vom Blut zugeschwemmt ist und vom Perineurium, das anfangs mit spinngewebsdünnen Adhärenzen umgeben ist, auf das zwischen den einzelnen Nervenbündeln gelegene Bindegewebe übergreift. Alle die oben genannten Ursachen für Neuritis finden sich auch bei der Ischias, wichtig ist Kontusion des Nerven und Durchkältung der Gesäßgegend; ganz besonders aber ist auf die Wurzelneuritis des Ischiadikus zu verweisen, d. h. auf die Kompression innerhalb der Sakrallöcher durch Fissuren, Tumoren, entzündliche Prozesse und Stauung des intraforaminalen Venenplexus. Spitzy beobachtete hochgradige Druckschmerzhaftigkeit längs des Verlaufes der Ischiadicus bei alten, nicht behandelten Hüftverrenkungen, wo der Nerv bei großem Hochstand des Kopfes über die Incisura ischiadica gezerrt wurde.

Das meist einseitige Leiden befällt vorwiegend Männer in Form von allmählich gesteigerten Schmerzen vom Foramen ischiadicum abwärts entlang dem Nerven bis zur Planta, wobei an typischen Druckpunkten der Schmerz sich besonders heftig bemerkbar macht. Die

Kranken suchen das schmerzhafte Bein zu entlasten und werden deshalb in ihrem Gang stark behindert, sie vermeiden ängstlich jede Dehnung des Nerven durch starke Beugung des Hüftgelenkes insbesondere bei gestrecktem Knie (Ischiasphänomen von Laséque) und nehmen daher beim Hinsetzen und Aufstehen, beim Aufrichten und Hinlegen pathognomonisch charakteristische Haltungen an.

Überaus wichtig ist die Differentialdiagnose, denn von ihr hängt die Behandlung ab. Schon Hoffa und in neuerer Zeit Preiser und Bade haben darauf aufmerksam gemacht, daß die Arthritis deformans coxae ischiasähnliche Schmerzen hervorruft, besonders, wenn sie die Symphysis sacroiliaca befallen hat. Ich kann das aus zahlreichen eigenen Erfahrungen bestätigen: wenn auch das Röntgenbild erst die frühesten Anfänge der Arthritis deformans zeigt, können schon heftige neuralgische Beschwerden bestehen, die verschwinden, sobald man das Hüftgelenk durch einen Schienenhülsenapparat mit Reitsitz und Extension entlastet. Für die Unterscheidung sei hervorgehoben, daß bei vorgeschrittenem Malum coxae senile die Abduktion und Innenrotation beschränkt sind, während bei der Ischias bis auf starke Hüftbewegung bei gestrecktem Knie meist alle Bewegungen frei sind. Ganz zweifellos sind zahlreiche als Ischias diagnostizierte Fälle weiter nichts als Myositiden der Glutäalmuskulatur, die allerdings manchmal ihre Entzündung auf den Nerven übertragen. Das sind jene Formen der „Ischias", die schnell auf Heißluft und Massage heilen. Ein andermal ist eine Perimetritis oder Kotstauung die eigentliche Ursache der als Ischias geklagten und behandelten Schmerzen, oder ein Lumbago, Hämorrhoiden, Hysterie, eine Retroflexio uteri, schwerer Plattfuß. Durch Erbs Untersuchungen ist das von Charcot zuerst beim Menschen beschriebene intermittierende Hinken wieder bekannter geworden, das auf einer vasomotorischen Störung (Arteriosklerose, Pulslosigkeit der Fußarterien) beruht und Taubheitsgefühl, Ermattung und Schmerz in den Beinen hervorruft. Oppenheim empfiehlt die Betrachtung der Fußsohle nach dem Gehen, sie erscheint wachsbleich. Im Gegensatz zu Erb, der als Hauptursache das Nikotin betrachtet, verweist Oppenheim auf die neuropathische Diathese und nimmt auch eine gutartige spastische Form der Gefäßverengerung an. Preiser bestätigt diese Beobachtung.

Ein orthopädisch wichtiges Symptom der Ischias ist die Scoliosis ischiadica. Meist neigt sich dabei der Stamm (zuweilen mit leichter Kyphose der Lendenwirbelsäule) nach der gesunden Seite (heterologe Ischias scoliotica); selten nach der kranken (homologe Form); ja in manchen Fällen wechselt die skoliotische Haltung von einer Seite zur anderen. Zur Erklärung für diese eigenartige Beobachtung sind zahlreiche Theorien aufgestellt worden (s. Literatur bei Hoffa). Augenscheinlich ist es eine einfache Reflexkontraktur, um dem Schmerz auszuweichen, und je nachdem der Hauptschmerz die Wurzeln in den Foramina intervertebralia befallen hat (Nicoladoni) oder in anderen Teilen des Ischiadikus sitzt und von dort verschieden gerichtete Ausstrahlungen macht, wird die jeweils am besten entlastende Haltung angenommen.

Für die Behandlung der essentiellen Ischias sind zahllose Heilmethoden angegeben. Von neueren seien genannt: Schwitz-, Dampf-, Licht-, Heißluftbäder, Massage mit thermischer Rolle und vorsichtige Medikomechanik im chronischen, keinesfalls im akuten Stadium, Galvani-

sation (eine Elektrode auf den Austritt des Nerven, die andere auf einen Druckpunkt oder beide auf zwei Druckpunkte), Vierzellenbad, Thermalbäder, wechselwarme Duschen, Briegers Bewegungsbäder. Gerühmt werden die Injektionen der verschiedensten Medikamente, Kokain (0,001 bis 0,02) (Cathelin und Siccard) oder von Alkohol (Schlösser) oder von physiologischer Kochsalzlösung (7,5 ClNa auf 1000 Wasser) (Strauß) in den Subarachnoideal- oder Epiduralraum oder direkt in die Nervenscheide (J. Lange, Bum). Im ersteren Falle geht man wie bei der Lumbalpunktion ein oder durch das Ligamentum sacrococcygeale, im anderen sticht man bei Kniecllenbogenlage an der Kreuzung des Glutaeus maximus mit dem langen Bizepskopf eine 7—8 cm lange Nadel auf den Nerven ein, der durch ein blitzartiges Zucken durch das Bein anzeigt, daß er getroffen ist. Bum injiziert 100 ccm Kochsalzlösung und hat in 62 % völlige Heilung, in 20% erhebliche Besserung gesehen. Nach der Injektion empfiehlt er zweitägige Bettruhe. J. Lange wies nach, daß das wirksame Moment bei den Injektionen (Äther, Alkohol, Jodtinktur, Methylenblau, Antipyrin) das mechanische sei; deshalb hat Bum die Methode der perineuralen Infiltrationstherapie mit Kochsalzlösung ausgearbeitet, durch welche die adhäsive Perineuritis und die zwischen den Nervenbündeln bestehenden narbigen Bindegewebsschrumpfungen mechanisch gedehnt und gelockert werden. Diese Methode ist erst 3—4 Wochen nach dem akuten Anfall angezeigt. Cramer gipst in Ehretscher Selbsthilfsstellung ein (leichte Flexion, Außenrotation, Abduktion des Oberschenkels, Flexion im Knie) und erreicht damit Entlastung von Zug und Druck, Abfluß des Blutes aus den gestauten Sakralvenen, deren Wand sich wieder verengern kann.

Fig. 151. Homologe Scoliosis ischiadica. (Beobachtung von Ludloff.)

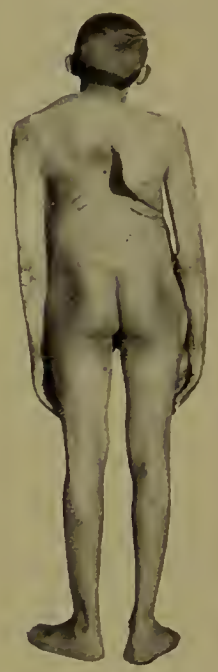

Fig. 152. Neurofibromatose. Hunderte von Neubildungen (Erbsen- bis Walnusgröße) mit Pigmentation der Haut und Ausbildung einer schweren Skoliose innerhalb weniger Monate bei einem bis dahin gesunden 24jährigen Manne. Heilung nach $3^1/_2$ Jahren.

Das letzte Mittel bildet der operative Eingriff: Auslösung des Nerven aus schwieligen Narben, blutige Nervendehnung, namentlich bei alten perineuritischen Prozessen. Bardenheuer hat die Foramina sacralia eröffnet und die Wurzeln des Ischiadikus freigelegt, von dem Druck des Venenplexus entlastet und sie in Weichteile eingebettet (Neurinsarcocleisis). Die blutige Dehnung des Ischiadikus geschieht in der Form, daß der Nerv freigelegt und mit dem Finger von seiner Verwachsung befreit wird. Stoffel kennt keine Ischias, sondern nur eine Neuralgie bzw. Neuritis der sensiblen Fasern des (gemischten) N.

ischiadicus; er legt sich den Nerv frei und reseziert die sensiblen Fasern.

Als Neurofibromatose hat Recklinghausen eine Krankheit beschrieben bei welcher sich Fibrome an den Hautnerven, Neurome an den Nervenstämmen und, Pigmentationen (Nävi) der Haut finden. Das Leiden, das auch familiär auftritt, beteiligt auch das Skelett, Gelenke, Wirbelsäule, Thorax durch eine Art von Osteomalacie.

## Krampf der Halsmuskeln.

Zu den quälendsten Erscheinungen gehört von allen sonstigen hier nicht hergehörigen Formen der isolierten Muskelkrämpfe der klonische Krampf der Halsmuskulatur, der meist als Accessoriuskrampf beschrieben wird, weil die von diesem Nerven versorgten Muskeln in erster Reihe betroffen sind. Tatsächlich werden aber alle Halsmuskeln in wechselnder Gruppierung betroffen, so daß der Name Accessoriuskrampf unzutreffend ist. Die häufigste Form ist die der klonischen Zuckungen, die den Kopf in der vom angeborenen Schiefhals bekannten Haltung ruhelos hin- und herwerfen in Remissionen und Exazerbationen, kurzen heftigen Anfällen zwischen längeren Ruhepausen, bald nur gelinde und andeutungsweise, bald in den heftigsten Entladungen, die Essen, Sprechen und Schlafen unmöglich machen. Das Leiden steigert sich unter psychischen Erregungen und bei dem Versuch, es durch den Willen zu unterdrücken.

Eine anatomische Ursache ist nicht gefunden worden, und wenn es auch einen essentiellen Krampf wohl gibt, so entsteht doch das Leiden fast stets auf dem Boden der neuro- und psychopathischen Veranlagung und vergesellschaftet sich gar nicht selten mit Geistesstörungen, so daß wohl die auch von Oppenheim vertretene Ansicht Brissands zutrifft, es handle sich um eine psychogene Ursache, um eine „zum Zwang gewordene Ausdrucksbewegung, bei der infolge Labilität der kinästhetischen Rindenzentren ein Bewegungsvorgang, statt sich in der Psyche als Zwangserinnerung festzusetzen, sogleich auf die motorische Sphäre übergreift“ (Oppenheim).

Als Behandlung kommt in Betracht: Elektrisation, Massage, Gymnastik, aktive Korrektion vor dem Spiegel, nach Kommando ausgeführtes Neigen, Kreisen des Kopfes, Oppenheims Hemmungsübungen (Unterdrückung von Reflex-, Abwehr- und Affektbewegungen) und Psychotherapie.

Stützkrawatten, namentlich solche aus leichtem Material (Pappe), können nur in ganz leichten Fällen angewandt werden, da schwerere jedes Hindernis spielend überwinden. Feste Redressionsverbände (Gips) sind zu widerraten, sie versetzen den Kranken in tödliche Angst und steigern nur die Gewalt der Krämpfe. Dagegen hilft manchmal die elatische Redression Hoffas. Eine kräftige Gummibinde wird dem Kranken mehrfach um die Stirn gewickelt, dann der Kopf gedreht und auf die andere Seite gezogen, während die Gummibinde unter der Achselhöhle der gesunden Seite durchgezogen und mit Achtertouren am Rumpf befestigt wird. In die Hand der kranken Seite bekommt der Kranke ein schweres Gewicht, das er pendelnd hin und her schwingt, um die krampfartig erhobene Schulter (oberes Cucullarisdrittel, Rhomboideus und Levator scapulae) herabzuziehen. Diese federnde Redression läßt man ½ Stunde liegen, in ihr wird der Krampf gebändigt, weil er zwar einen gewissen Widerstand, aber keine starke, die Reizerscheinungen noch vermehrende Hemmung findet.

Ich habe durch diese Methode bei einem Schlosser nach wenigen Sitzungen einen ungemein schweren Krampf schwinden sehen, glaube aber auch, daß die Hauptwirkung suggestiv war, besonders deshalb, weil jedesmal fünf starke Leute zugreifen mußten, um mit vereinten Kräften den schweren Spasmus der hypertrophischen Muskeln des ungewöhnlich kräftigen Mannes zu bezwingen.

Haben alle Mittel versagt, so hilft manchmal die Neurektomie des Accessorius, aber auch hier springt der psychogene Reiz, der ja durch die Operation nicht angetastet wird, einfach auf andere Muskeln über, selbst wenn man nachträglich noch die höher gelegenen Zervikalnerven reseziert. Kocher übt die in mehreren Sitzungen ausgeführte Durschchneidung sämtlicher Nackenmuskeln: Sternocleidomastoideus, Cucullaria, Splenius, Obliquus inferior.

### Arbeitsparesen.

Bei Beschäftigungen, die fortwährend bestimmte Muskeln in Anspruch nehmen, treten zuweilen atrophische Lähmungen auf, die ihre Ursache nicht nur in der Überanstrengung haben, sondern auch in dem Druck, der unausgesetzt auf Muskeln und Nerven ausgeübt wird. Besonders sind es die kleinen Handmuskeln, die davon betroffen werden, namentlich bei Schlossern, Tischlern, Sehmieden, Plätterinnen, Ruderern, Zigarrenwieklern (Oppenheim). An den unteren Gliedmaßen finden sich solehe professionellen Paresen bei Landarbeitern, Masehinennäherinnen. Sie sind nicht mit den Beschäftigungsneurosen zu verweehseln, kommen hauptsäehlich bei Individuen vor, die durch Ersehöpfung oder Intoxikation disponiert sind und heilen unter Ruhe und Elektrisation fast immer aus.

### Literatur.

Adrian, Neurofibromatose. Bruns Beiträge z. klin. Chir., Bd. XXXI u. Zentralbl. f. d. Grenzgebiet d. Med. u. Chir. 1903 (Literatur).
Bardenheuer, Mitteilungen aus dem Gebiet der Nervenehirurgie (Physiologie und Klinik). Zeitsehr. f. Chir. 1908, Bd. XCVI (Literatur).
Ders., Die Entstehung und Behandlung der isehämisehen Muskelkontraktur und Gangrän. Deutsche Zeitsehr. f. Chir. 1911, Bd. CVIII, S 44.
Bernhard, Die Erkrankungen der peripheren Nerven, 2 Bände. Wien, Fulda 1902.
Bolten, Über die Mortonsehe Form der Metatarsalgie. Mitt. aus d. Grenzgeb. d. Med. u. Chir., Bd. XXII, S. 211 (Literatur).
Bum, Perineurale Infiltrationstherapie der Isehias. Wiener med. Presse 1907, Nr. 46.
Ders., Handbuch der Massage und Heilgymnastik. Urban u Schwarzenberg 1907.
Cramer, Gipsverbandbehandlung bei Ischias. Zeitschr. f. orth. Chir., Bd. XIV, S. 685.
Ders., Über Rückenmarkszerrung von der Peripherie aus. Arch. f. Orth., Bd. VI, S. 184.
Henle, Kriegsverletzungen von peripheren Nerven. Areh. f. klin. Chir., Bd. LXXIX, S. 1070.
Hildebrand, Über eine neue Methode der Muskeltransplantation. Areh. f. klin. Chir., Bd. LXXVIII, S. 73.
Hoffa, Die neuropathischen Skoliosen. Zeitschr. f. orthop. Chir., Bd. XI, S. 4.
Kalmus, Zur operativen Behandlung des Caput obstipum spastieum. Beitr. z. klin. Chir. 1900, Bd. XXVI, S. 189.
Katzenstein, Über funktionelle Heilung dureh Serratuslähmung dureh Operation. Berl. klin. Wochenschr. 1908, S. 52.
Ders., Über Heilung von Sehulterlähmung durch Operation. Berl. klin. Woehensehr. 1909, Nr. 49.
Küstner, Über die Verletzungen der Extremitäten des Kindes bei der Geburt. Samml. klin. Vorträge.
Lange, J., Die Behandlung der Isehias und anderer Neuralgien durch Injektion unter hohem Druck. Leipzig, Heigel 1907.
Lange, F., Die Entbindungslähmung des Armes. Münch. med. Woehenschr. 1812, S. 1421.
Neri (Codivilla), Die nervösen Folgeerscheinungen der einseitigen und doppelseitigen Isehiasdehnung. Zeitschr. f. orth. Chir., Bd. XXIV, S. 87.
Peltesohn, Über die die Geburtslähmung komplizierenden Verletzungen im Bereich des Sehultergelenkes. Zeitschr. f. orth. Chir., Bd. XXVII, S. 391.
Spitzy, Arbeiten über Nervenplastik in Zeitsehr. f. orth. Chir., Bd. XIII, XIV, XV, XVI (Literatur).

Ders., Sammelreferat über Nervenplastiken. Arch. f. Orth., Bd. III, S. 73 (Lit.).
Wierzejewski, Über Unfälle und Komplikationen bei orthopädischen Operationen. IX. Kongreß d. deutsch. Ges. f. Orth. 1911.

# Hysterie. Neurasthenie. Unfallneurose.

## Die Hysterie

ist trotz zahlreicher Versuche in ihrem innersten Wesen noch nicht in eine sie restlos umspannende Begriffsbestimmung gefaßt worden; man muß sie als ein Seelenleiden betrachten, bei dem das Mißverhältnis zwischen der Stärke des Reizes und der Antwort von seiten des Gefühls für den Gesichtspunkt des Orthopäden dort Interesse bietet, wo die Ausstrahlungen auf die Bewegungsvorgänge mit hineinspielen.

Die orthopädisch wichtigsten Symptome der Hysterie sind die hysterische Kontraktur und Lähmung, die häufig Hand in Hand gehen und die hysterische Skoliose.

Gemeint ist mit **Kontraktur** nicht der einzelne vorübergehende Anfall, sondern die Gewohnheitshaltung eines Gliedes in fal-

Fig. 153. Hysterische Handkontraktur langsam nach ganz leichter Fingerverletzung entstanden. (Beobachtung von Prof. Schuster, Berlin.)

Fig. 154. Hysterische Kniekontraktur entstanden nach leichter Knieverletzung. Da Verbände und Extension nichts nützten, wurde eine angebliche Kokainlösung ins Gelenk gespritzt (tatsächlich wenige Tropfen Wasser unter die Haut), worauf das Knie sich strecken ließ. Die Heilung blieb bestehen, weil die Kranke ihre Stellung zu verlieren fürchtete.

scher Stellung, wie sie sich allmählich oder auch im Anschluß an einen hysterischen Krampf entwickelt. Meist ist die Kontraktur ein einzelnes unter vielen anderen Symptomen; zuweilen aber beherrscht die Neigung zu krankhafter Muskelspannung das Bild vollständig und bietet im Einzelfall der Diagnose Schwierigkeiten. Meist besteht eine Kontraktur nur an einem einzelnen Gliede, Arm, Hand, zuweilen auf einer ganzen Körperhälfte, selten an allen Gliedmaßen.

Trappe hat dem interessanten Krankheitsbilde der hysterischen Kontraktur eine ungewöhnlich klare und zusammenfassende Darstellung gewidmet: Das der Hysterie innewohnende Gesetz ist die Überwertung sensibler Reize; die durch den sensiblen Reiz ausgelöste Reaktion ist qualitativ physiologisch, krankhaft ist

nur die Quantität, Stärke und Dauer. Die Kontraktion kopiert organische Leiden, sie entwickelt sich und bleibt bestehen in der Stellung, welche der Körper ursprünglich zum Zweck der Abwehr von Schmerzen oder der Entspannung angenommen hat. Wenn der ursprüngliche sensible Reiz verschwunden ist, kann an seine Stelle ein anderer treten; z. B. das Hüftgelenk wird gebeugt gehalten zur Entspannung eines Blutergusses; dieser ist verschwunden, dafür ist die Gelenkkapsel geschrumpft und

Fig. 155. Hysterische Kontraktur der Hand und des Vorderarmes plötzlich nach Verletzung entstanden. (Beobachtung von Prof. Schuster-Berlin.)

Fig. 156. 11jähriger Knabe mit Schulterblatthochstand infolge hysterischer Muskelkontraktur. (Nach Lilienfeld.)

schmerzhaft, jetzt ist dieser neue Reiz die Ursache für Beibehaltung der Kontraktur geworden; ja es kann die Erinnerung an eine frühere Kontraktur und ihre Schmerzen genügen, um bei einem besonderen Anlaß ein Rezidiv zu erzeugen, oder schon die Vorstellung, daß Schmerzen eintreten können, die reine Angst löst kontrakte Gelenkstellungen aus. Hauptsächlich wirkt dabei die Tiefenhyperästhesie mit und man muß außerdem annehmen, daß die Hemmungen vom Großhirn herabgesetzt sind, so daß ein ähnlicher Zustand entsteht, wie bei Erkrankung der Pyramidenbahnen. Förster betont, daß eigenartig und differentialdiagnostisch wichtig gegenüber organischen Erkrankungen bei der Hysterie der Umstand ist, daß zwei antagonistische Muskelgruppen der Dehnung gleichen Widerstand entgegensetzen. Aktive und passive Redressionsversuche vermehren das Leiden (paradoxe Innervation der Antagonisten). Trappe gibt eine Reihe vortrefflicher Beispiele: Spitzfußstellung nach Biß in die Wade, weil dies Trizeps und Wunde entspannte. — Verbrennung am Zeigefinger, Verband in gestreckter Stellung, die bestehen bleibt. — Trizepskontraktur des Armes in Streckstellung des Ellbogens nach Verletzung der Trizepssehne, weil das die Entspannungshaltung war. — Lordose nach Fraktur des Querfortsatzes eines Lendenwirbels. — Ruptur des Quadrizeps, Streckstellung des Knies, später Kontraktur aller Beinmuskeln und des gleichseitigen Armes (Ausstrahlung auf benachbarte und andere Muskelgruppen).

Der Arm wird meistens abduziert gehalten, der Ellbogen gebeugt, ebenso Hand und Finger. Das Bein ist fast immer in allen seinen Teilen starr ausgestreckt.

Lilienfeld hat mehrere Fälle von hysterischem Krampf des Rhomboideus und Cucullaris beschrieben mit Schiefhals und Schulterblatthochstand. Doch kommen an beiden Gliedmaßen auch die gegenteiligen Zwangshaltungen vor, z. B. statt des Spitzfußes Tibialisanspannung mit Klumpfußhaltung; manchmal besteht auch auf einer Körperhälfte Streckung, auf der anderen Beugung (Oppenheim).

Besonders schwer zu diagnostizieren sind jene Fälle, bei denen eine Gelenkhyperästhesie zur Kontraktur führt und z. B. an der Hüfte durch eine der koxitischen täuschend ähnliche Flexions- und Adduktionskontraktur in Verbindung mit der Schmerzhaftigkeit selbst zu irrtümlichen Eingriffen (energische Gymnastik bei frischer Coxitis, Operation!) Veranlassung gegeben hat. Zweifellos ist die hysterische Hüftkontraktur seltener, als sie diagnostiert wird. F. Lange hat sie in 20 Jahren nur zweimal beobachtet, alle anderen „hysterischen" Coxalgieen beruhten auf echter Coxitis.

Doch ist meistens das Leiden zu demaskieren. Die Schmerzhaftigkeit sitzt mehr in den Weichteilen, als im Gelenk, der Stoß gegen das Bein ist weniger schmerzhaft als ein Kneifen der Haut (Brodie); ferner ist der schmerzhafte Bezirk weit über den Bereich des Gelenkes ausgedehnt. Für die Kontraktur selbst ist charakteristisch, daß sie schon auf kleine örtliche Reize und vor allem auf psychische Eindrücke sich verschlimmert und daß sie, wie manchmal beim Little sich verstärkt, wenn man sie entspannen will (Oppenheim). Nötigenfalls muß man in der Narkose untersuchen, wiewohl auch da die Spasmen nicht immer völlig schwinden, oder im Röntgenbild das Gelenk studieren. Besteht eine hysterische Zwangshaltung längere Zeit, so tritt schließlich eine wenn auch meist nicht hochgradige Schrumpfung der hypertonischen und Atrophie der überdehnten Muskeln ein, Schrumpfung der Kapsel, Auffaserung des Gelenkknorpels und selbst fibröse Verwachsungen.

Die hysterische **Lähmung** befällt niemals einen einzelnen Muskel, sondern immer zusammengehörige Muskelgruppen und ganze Gliedmaßen. Niemals tritt Inaktivitätsatrophie ein oder doch nur in ganz mäßigem Umfange. Sie tritt als Mono-, Hemi- und Paraplegie im Anschluß an Affekte, Krämpfe und Verletzungen auf und ist immer nur auf die willkürlichen Bewegungen beschränkt, während die automatischen und Reflexbewegungen, namentlich im Alkohol- und Narkosenrausch, bei Gemütserregungen, in der Angst, zu fallen, vorhanden sind. Die Lähmung ist in der Regel hypertonisch und führt dann zu Kontrakturen. Nur wo die Entspannung den Schmerz beseitigt, wie beim Rheuma, ist die Lähmung schlaff. Förster hat zwei Fälle von schlaffer Lähmung der Bauchdecken beschrieben bei Entzündungsvorgängen im Abdomen. Die Sehnenphänomene sind manchmal gesteigert, doch fehlt der Babinskische und Oppenheimsche Reflex. Das Kniephänomen fehlt nie, der Fußklonus ist meistens wenig ausgeprägt und erschöpft sich schnell.

Nicht selten gesellen sich zu den spastischen Kontrakturen und Lähmungen feinschlägiges Zittern, ja heftige klonische Zuckungen. Ich habe die schwersten Fälle dieser Art bei der Hysteroneurose der von einem elektrischen Schlag getroffenen Telegraphengehilfinnen gesehen, wo die Arme in der Abwehrstellung der Angst stehen geblieben waren und alle vier Glieder in dauernden, nur ihre Intensität ändernden klonischen Zuckungen sich befanden. Nonne und Fürstner haben dieses Krankheitsbild als pseudospastische Parese und Tremor beschrieben.

Charakteristisch für den Hysterischen ist sein Gang; obwohl er eine Hemiplegie vortäuscht, geht er doch nicht wie ein Hemiplegiker (Todd). Während dieser

sein Bein im Bogen herumführt, schleift der Hysterische mit der ganzen Sohle oder mit der Hacke auf dem Boden. Zuweilen besteht auch ein Torkeln wie bei zerebellarer Ataxie oder das Watscheln des Dystrophikers oder ein sinnloses, gewaltsames Umhertaumeln.

Die hysterische **Skoliose** ist eine psychisch beeinflußte Schiefstellung der Wirbelsäule, zuweilen mit Druckschmerz (der Haut) verbunden; die Wirbelsäule bleibt im Anfang frei beweglich, und es besteht keine Torsion oder Rippenbuckel. Natürlich stellen sich bei genügend langer Dauer schließlich auch anatomische Veränderungen ein, wie sie der echten Skoliose zukommen. Traumen (Unfall!) oder Schmerzen sind die Veranlassung für die zur seitlichen Abweichung der Wirbelsäule (meist im Lendenteil) führenden Kontraktur der Rückenmuskeln. Zuweilen ist die Rückgratsverkrümmung, die auch als Kyphose auftritt, das erste und einzige Symptom der Hysterie und dann als solches schwer zu erkennen; doch ist meist in der Haltung etwas Gewolltes deutlich zu erkennen. Wertheim-Salomonson nimmt als Ursache eine hysterische Hüfthaltung, „attitude hanchée" an, d. h. eine Beckenschiefstellung infolge Muskelspannung zur Vermeidung von Schmerz. Augenscheinlich können aber beide Krankheitsbilder unabhängig voneinander vorkommen (Scheu).

Fig. 157. Hysterische Skoliose. Man beachte den großen durchgehenden Bogen, das Fehlen der Torsion und das Gewollte in der ganzen Haltung. (Beobachtung von Prof. Schuster-Berlin.)

Die **Therapie** ist, wenn die Diagnose die zahlreichen Schwierigkeiten überwunden und namentlich die vielfachen in Betracht kommenden organischen Gelenkleiden und zentralen Nervenkrankheiten ausgeschlossen hat, in erster Reihe psychisch, nötigenfalls hypnotisch-suggestiv. Gelegentlich gelingen solche Kuren in einer Sprechstunde (Bade). Daneben werden von physikalischen Hilfsmitteln Elektrisation, Massage, Gymnastik, Übungen angewandt.

Namentlich gegen die Kontrakturen ist mit solchen Mitteln frühzeitig vorzugehen, um Muskel- und Gelenkveränderungen zu verhüten. Feste redressierende Verbände sind zu vermeiden.

Den Hysteriker mit Lähmung der Beine stellt man auf die Füße und läßt ihn sich auf eine Laufbank, Krücken, einen Barren oder die Möbel des Zimmers stützen. Beim Einknicken der Knie helfen feste Umwickelungen. Dabei müssen die aktiven Gehversuche durch passive Bewegungen gestützt und eingeleitet werden, immer unter Zuspruch und psychischer Beeinflussung.

Zuweilen schwinden Kontrakturen und Lähmungen von selbst oder nach einem Krampfanfall, den man gegebenenfalls willkürlich auslöst. Doch können bei längerem Bestand des Leidens Tenotomieen und Redressements in Narkose notwendig werden.

### Die Neurasthenie

kommt zur orthopädischen Behandlung meist nur da, wo Massage und Medikomechanik schlaffen, energielosen Personen Ablenkung und Ersatz für muskelstärkende Arbeit bieten oder einzelne neurasthenische Symptome besonders die Magendarmneurose (Obstipation, Darm- und Magenatonie) beeinflussen sollen.

Die **Unfallneurose** ist dagegen eine häufige Begleiterscheinung der in orthopädischen Kliniken behandelten Verletzten, so daß ein wenn auch nur knapper Umriß gerechtfertigt erscheint. Das Leiden ist durch eine direkte Schädigung des zentralen oder peripherischen Nervensystems bedingt oder wird von den sensiblen Nerven zum Gehirn fortgeleitet. Das Symptomenbild, um dessen richtige Deutung und Klarstellung von deutschen Autoren namentlich Oppenheim, Strümpell und Bruns sich bemüht haben, entspricht am meisten einer Mischung hysteriformer und neurasthenischer Erscheinungen. Neuropathische Diathese und Intoxikationen (Alkohol, Nikotin) verschlimmern das Leiden.

Wenn auch Frauen im allgemeinen keinesfalls schwerer als Männer sich zur normalen Funktion ihrer Psyche und ihres Nervensystems zurückfinden, so habe ich doch in jahrelanger vertrauensärztlicher Beobachtung die furchtbarsten Formen der Unfallneurose und Hysterie bei Telegraphengehilfinnen gesehen, die von elektrischen Entladungen getroffen waren. Vermögen auch die Begehrungsvorstellungen, der Wunsch, die gesetzliche Entschädigung möglichst hoch und möglichst lange zu erhalten, wie Oppenheim sagt, keine Krankheitserscheinungen zu erzeugen, so trägt doch die damit verbundene Selbstbeobachtung zur Steigerung und Unterhaltung der Beschwerden in auffälligem Maße bei und bringt die unerfreulichsten Veränderungen im Charakter des Kranken hervor, indem sie jeden Altruismus ertötet und an seine Stelle den habgierigsten Egoismus setzt, z. B. wenn eine Unfallverletzte eine ansehnliche Rente als Mitgift in die Ehe mitbringt und sie sich durch Konservierung ja zuweilen zärtliche Pflege ihres Leidens zu erhalten sucht. Übrigens ist der „Kampf um die Rente“ nicht nur eine Eigenschaft des niederen Standes, sie liegt augenscheinlich im Geiste unseres immer mehr die Unterstützung der Allgemeinheit für persönliches Mißgeschick beanspruchenden „sozialen Jahrhunderts“, und der bei einem Eisenbahnunfall verletzte Kommerzienrat kämpft nicht minder verzweifelt um eine Entschädigungssumme wie der Schaffner oder Weichensteller. Die wichtigsten Symptome dieser psychischen Erschütterung sind: Schmerzen in dem betroffenen Körperteil, hypochondrisch-melancholische Verstimmung, Angstzustände, Apathie, Gedächtnisschwäche, Kopfschmerz, Schwindel, Platzfurcht, Schlaflosigkeit, Herzneurosen (beschleunigter dikroter Puls), die in organische Veränderungen des Herzmuskels übergehen können, Dermographie, trophische Störungen (Haarausfall), Zittern, Anomalien der Sensibilität und Sinnesfunktionen, Abschwächung der Hautreflexie. Von seiten der motorischen Organe besteht Zittern, zuweilen ähnlich dem der Paralysis agitans, das sich bei Erregungen (Untersuchung) steigert, aber bisweilen auch in der Ruhe sehr heftig ist; manchmal besteht heftiger Schütteltremor, den ich einmal in beiden Armen so stark sah, daß die Kranke angezogen und gefüttert werden mußte. Neben Muskelschlaffheit kommen

Lähmungen vor, die den hysterischen gleichen, in Form von Paraplegien und Hemiplegien (der betroffenen Seite). Kontrakturen von Gelenken zeichnen sich dadurch aus, daß sie zwar eine kontrakte Stellung zeigen, aber keine Muskelspannung. Dauert die Lähmung lange an, so erlöschen die Erinnerungsbilder und der motorische Impuls gelangt in ganz falsche, ja antagonistische Muskelgruppen. Zuweilen ist die Lähmung so vollständig, daß jede willkürliche Bewegung aufhört und das befallene Glied gar nicht zum Kranken zu gehören scheint.

An den Beinen kommt es zu schweren Gehstörungen nach Art des hysterischen, manchmal auch pseudoataktischen Ganges und zu Zittern beim Gehen und Stehen.




Fig. 158. Pendel- und Widerstandsapparat nach Biesalski für das Handgelenk. Die Hand liegt unter der verstellbaren Pelotte *b* und zwischen den durch Hebel *d* zusammenschiebbaren Klammern *c*. Der Apparat ist eingestellt für Überstreckung. Wird der innere Ring *e* um 90° gedreht, so abduziert und adduziert der Apparat die Hand.

Um die häufigen Simulationen zu entlarven, ist der Nachweis objektiver Krankheitszeichen erwünscht; das sind nach Oppenheim Steigerung der Sehnenphänome, die mechanische Muskel- und Nervenerregbarkeit, Zuckungen einzelner Muskeln, Atrophie der Muskeln (meist nicht hochgradig), vasomotorische Phänomene, Pulsveränderungen, Gesichtsfeldeinschränkung. Manchmal fehlen aber sämtliche objektiven Zeichen, dann entscheidet der Gesamteindruck des Krankheitsbildes und der Persönlichkeit.

Die Behandlung der Unfallsneurose als solcher, abgesehen von den körperlichen Folgezuständen der Verletzung, ist im wesentlichen eine psychische. Die besten Erfolge habe ich bei frischen Fällen dort erzielt, wo ich mir durch freundliche Anteilnahme das Vertrauen der Kranken erwarb, ihnen die Vorstellung ausredete, als seien sie von einem besonderen Unglück betroffen („ausgerechnet mir muß das passieren!“) und ihnen dann kategorisch erklärte, sie würden wieder voll geheilt werden. Besondere Maßnahmen (Elektrisation u. ä.) halte ich bei frischen Fällen für unangebracht; dagegen ist vorzuschreiben regelmäßiges Leben, leichte Lektüre, nicht aufregende Zerstreuungen, viel Schlafen. Vor allem aber muß die Familie auf das strengste angewiesen werden, den Kranken nicht durch unaufhörliches Bedauern und Verzärteln künstlich in ein schädliches Grübeln über seinen Zustand hineinzutreiben oder ihm gar die Annehmlichkeiten eines Rentenbezuges auszumalen. Das zweite ist, die Nachteile der fortlaufenden Rente so früh als möglich durch eine einmalige Abfindungssumme auszuschalten. So ist es mir oft gelungen, schwere Fälle völlig zu heilen, die mit Krämpfen, Lähmungen usw. einsetzten und alle Aussicht boten, bei „intensiver Behandlung“ sich zu quälenden Dauerformen auszuwachsen.

Die Symptome der chronischen Unfallneurose fallen im wesentlichen unter die Behandlungsregeln der Hysterie, d. h. sie werden teils psychisch-suggestiv, teils örtlich-mechanisch in Angriff genommen (Elektrisation, Massage, Medikomechanik, Gymnastik, Hydrotherapie).

**Literatur.**

Großmann, Hysterische und organische Paraplegien. Inaug.-Diss. Jena 1906.
Iloffa. Die neurogenen Skoliosen. Zeitschr. f. orth. Chir., Bd. XI, S 4.
Lilienfeld, Spastischer Schulterblatthochstand und Schiefhals. Zeitschr. f. orth. Chir., Bd. XXIII, S. 462.
Nonne, Pseudospastische Parese und Tremor. Neurolog. Zentralblatt 1896, Nr. 20, S. 21.
Sachs, Die Unfallneurose, ihre Entstehung, Beurteilung und Verhütung. Breslau, Preuß und Junger, 1909.
Sachs und Freund, Die Erkrankungen des Nervensystems nach Unfällen mit besonderer Berücksichtigung der Untersuchung und Begutachtung. Berlin, Kornfeld, 1899.
Schoemaker, Hysterische Hüfthaltung. Zeitschr. f. orth. Chir., Bd. VIII, S. 444.
Trappe, Hysterische Kontrakturen. Mitt. aus d. Grenzgeb. d. Med. u. Chir., Bd. XIX, S. 514.
Wagner, Über das Verhalten der tiefen und oberflächlichen Reflexe bei Hysterie. Inaug.-Diss. Jena 1903.
Zesas, Über Haltungsanomalien bei Hysterie. Arch. f. Orth., Bd. IV (Literatur).

## Beschäftigungsneurosen.

Gewisse komplizierte Bewegungen, welche durch das koordinierte Zusammenarbeiten bestimmter Muskelgruppen gewohnheitsmäßig erlernt sind und sich in den zentralen Leitungen so gut eingeschliffen haben, daß ihr Ablauf und das Spiel des Koordinationsapparates ohne Hemmungen sich vollzieht, erleiden zuweilen eine Störung in dem Sinne, daß zwar die betreffenden Muskeln für jede andere Bewegung funktionieren, aber versagen, sobald sie schematisch mit anderen eine bestimmte „Beschäftigung" ausführen sollen. Benedikt hat diese Erkrankungen koordinatorische Beschäftigungsneurosen genannt.

Die weitaus häufigste ist

## Der Schreibkrampf.

Schon der Gesunde merkt, wenn er mehrere Stunden geschrieben hat, daß ihm die Hand nicht mehr gehorcht, die Schrift wird schlechter, ungleichmäßiger, zittriger, die Feder klebt und schießt dann zügellos einher, der Koordinationsapparat ist ermüdet, erholt sich aber sehr schnell.

Beim ausgebildeten Schreibkrampf tritt dieser Zustand aber schon beim ersten Versuch, zu schreiben, ein oder doch nach den ersten Zeilen, die Finger krallen sich im Krampf fest um den Federhalter oder sie geraten in tonische Streckung, so daß das Schreibgerät ihnen entfällt. Manchmal beruht auch die Störung auf einem Zittern, das die Hand- und Armmuskulatur befällt, und man unterscheidet deshalb mit Benedikt eine spastische, paralytische und tremorartige Form des Graphospasmus.

Fast immer sind es Neuropathen, die davon befallen werden; seelische Erregungen, das Gefühl beobachtet zu werden, die Furcht, nicht schreiben zu können, steigern den Schreibkrampf. Schmerzen bestehen meistens nicht, doch kann sich allmählich, namentlich bei der rein tonischen Form ein in den Arm bis zur Schulter ausstrahlender Schmerz einstellen, ja es gibt Fälle, wo der Schmerz allein, der nur

bei der Schreibarbeit sich einstellt und bei jeder anderen komplizierten Betätigung der Hand fehlt, die Unfähigkeit zum Schreiben verursacht. Auszuscheiden sind alle die Fälle, bei denen ein zentrales Leiden (Tabes der Arme, Paralysis agitans, Hemiplegie) oder eine örtliche Entzündung (Myositis, Tendovaginitis, Arthritis, Periostitis) die Ursache bilden; sie müssen besonders gewertet und naturgemäß von ihrem Grundleiden her behandelt werden. Der echte Schreibkrampf ist eine Erschöpfungsneurose des zentralen Koordinationsapparates für diese eine assoziierte Bewegung, und deshalb ist auch eine anatomische Veränderung bisher nicht gefunden worden.

Die **Behandlung** hat zunächst das etwaige Grundleiden in Angriff zu nehmen (Chlorose, Neurasthenie, Erschöpfung durch Unterernährung oder eben überstandene Infektionskrankheiten, Alkoholismus), dann ist den Kranken für längere Zeit das Schreiben gänzlich zu untersagen, da ja die häufigste auslösende Ursache die Überanstrengung ist. Der Versuch, mit der linken Hand zu schreiben, führt meistens zu einem Mißerfolg, da dann auch diese vom Schreibkrampf häufig befallen wird.

Dagegen wird eine Besserung häufig schon dadurch eingeleitet, daß man die Unarten ausmerzt, die sich der Schreiber etwa angewöhnt hat: Unterstützung der frei schwebenden Hand durch die Spitze des kleinen Fingers, übermäßiger Kraftaufwand (stark flektierter, durchgedrückter Zeigefinger) bei zu harter und zu spitzer Feder, unzweckmäßiger Federhalter, der im ganzen zu schwer ist oder sein Schwergewicht am oberen Ende hat, rauhes Papier, Schweben des Unterarmes in der Luft außerhalb der Tischkante u. a. m.

Nach meinen Erfahrungen ist der Hauptwert darauf zu legen, daß das Schreibwerk mit möglichst geringem Aufwand an Muskelkraft ausgeführt wird; dazu gehört neben der Erziehung der Aufmerksamkeit und des Willens eine zweckentsprechende Haltung des Körpers und Lagerung des Unterarmes. Der Kranke muß wie der Schulrekrut in eine bequeme Sitzgelegenheit mit guter Lehne gebracht werden und aufrecht sitzend schreiben; die Tischplatte, die eine leichte, pultartige Schrägstellung haben darf, muß einen halbkreisförmigen Ausschnitt besitzen, der dem Schreibenden so nahe an den Leib gerückt wird (negative Distanz der Schulbank), daß die Tischkante ihn berührt und beide Vorderarme bis zu den Ellbogen fest aufliegen. Zabludowski erstrebte dasselbe, indem er den Kranken neben (nicht vor) den Tisch setzte und das Papier parallel zur Längskante der Unterlage legte, dann lag auch der ganze schreibende Unterarm (aber nur er, nicht auch der andere) voll auf.

Mit dieser Ökonomie der Muskelarbeit hängt die Zabludowskische Vorschrift zusammen, häufigere Ruhepausen einzuschalten: Der Arm schreibt nicht aus der gleichen Lage die ganze oder halbe Zeile zu Ende, sondern rückt nach jedem Wort oder gar Buchstaben mit sich selbst parallel weiter, ja im Anfang werden die einzelnen Buchstaben, besonders die langen, in mehrere über und unter der Zeile liegende Teile zerlegt.

Ein anderes Prinzip beruht darauf, statt der gestörten Assoziation neue anzubahnen, in denen andere Muskelgruppen zur Synergie erzogen werden, das kann der Kranke z. B. dadurch erreichen, daß er den Federhalter zwischen den Zeige- und Mittelfinger nimmt oder daß er den Handrücken auf das Papier legt; er schreibt dann nicht mehr mit proniertem, sondern mit supiniertem Vorderarm. Auch die verschiedensten Formen des Federhalterersatzes gehören hierher, das Nußbaumsche Bracelet, der Gutzmannsche zweifach gelöcherte Kork, Zabludowskis vierkantiger

Federhalter und ankerförmiger Federträger, der zwischen zwei beliebige Finger genommen wird und ein Schreiben mit geballter Faust gestattet. Schließlich bedeutet eine gleichzeitige Entlastung der widersetzlichen Muskeln und Änderung der Assoziation die Vorschrift, aus der Schulter heraus zu schreiben, was eine Änderung der Handschrift (größere Buchstaben, runde lateinische Schrift) einschließt und am besten so eingeübt wird, daß der Kranke mit einem weichen Blei runde Anfangsbuchstaben und Kreise zu zeichnen beginnt und mit dem Arm in der Luft gleitende Figuren malt.

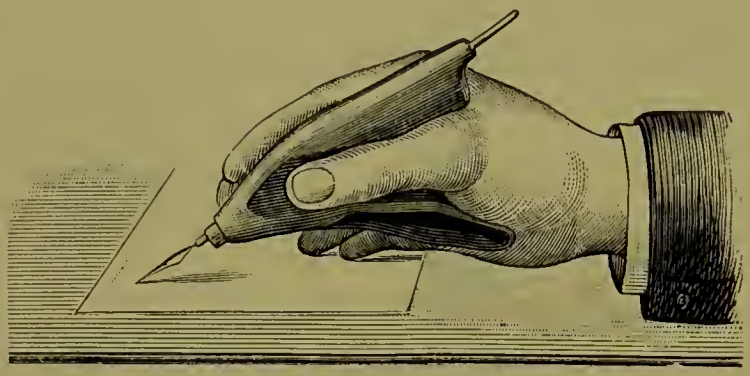

Fig. 159. Nußbaums Bracelet. (Aus Bum.)

Alle diese Übungen erfordern viel Geduld und liebevolles Eingehen auf den Kranken und sind stets vom Arzt selber zu überwachen.

Eine wichtige Unterstützung findet die Massage der kleinen Hand- und Armmuskeln, die in neuerer Zeit auch Bum empfiehlt und eingehend schildert. Ich habe Gutes von Heißluftbädern des Armes mit anschließender Massage und nachfolgenden Übungen nicht nur bei dem Schreibkrampf, sondern auch bei der koordinatorischen Neurose der Cellospieler und Telegraphisten gesehen; Preiser hatte Erfolge mit der Bierschen Stauung. Bum rühmt auch die Medikomechanik namentlich an dem einfachen Thiloschen Apparat, den man sich in der Weise ersetzen kann, daß man mittels einer Fadenschlinge ein leichtes Gewicht an einem Finger befestigt und den Faden über eine Rolle leitet, so daß der Finger je nach der Anordnung durch Beugung oder Streckung Widerstandsbewegungen ausführt. An gymnastischen Übungen sind die anfangs (mit Unterstützung der gesunden Hand) passiven, dann aktiven Spreizungen der Finger einzeln und in Gruppen und Beugungen der einzelnen Phalangen (Ernst und Jackson) zu empfehlen und allgemeine Körper- und Sportübungen, Tennis, Fechten, Rudern, Klavierspielen, Nähen, Sticken, sowie der Ersatz feinerer Arbeit durch grobe Tätigkeit als Gartenarbeit, Holzhacken u. a.

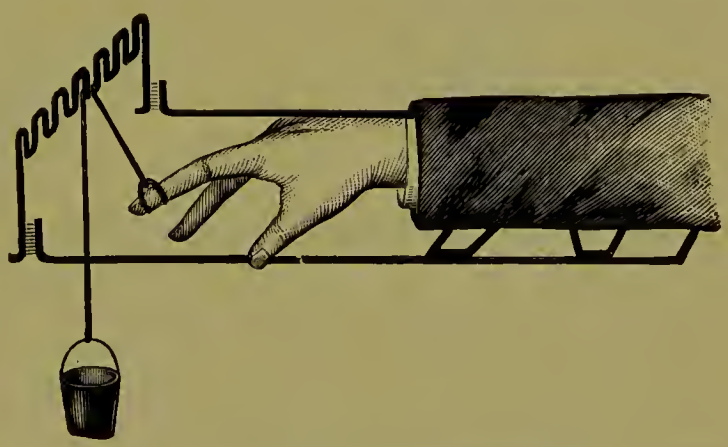

Fig. 160. Thiloscher Widerstandsapparat für Übungen der einzelnen Finger und Phalangen. (Aus Bum.)

Sind alle Bemühungen umsonst oder treten immer wieder Rezidive auf, so ist das Erlernen der Schreibmaschine zu empfehlen.

Die nächst häufige und praktisch wichtigste Beschäftigungsneurose ist der Krampf der Klavierspieler und Geiger (Violinisten und Cellisten), der nach Zabludowski fast immer auf traumatischen Entzündungen der Gelenke und Sehnenscheiden beruhen soll und ausstrahlende Schmerzen bis zu den Schultern verursacht. Ich habe einigemal eine Tendovaginitis crepitans dabei gesehen. Zabludowski hat für die Schüler des Klavierspiels „Jugendklaviere" empfohlen, d. h. Instrumente, bei denen die Abmessungen der Klaviatur nur $^3/_{20}$ der normalen ausmachen, also weniger weitgriffig sind.

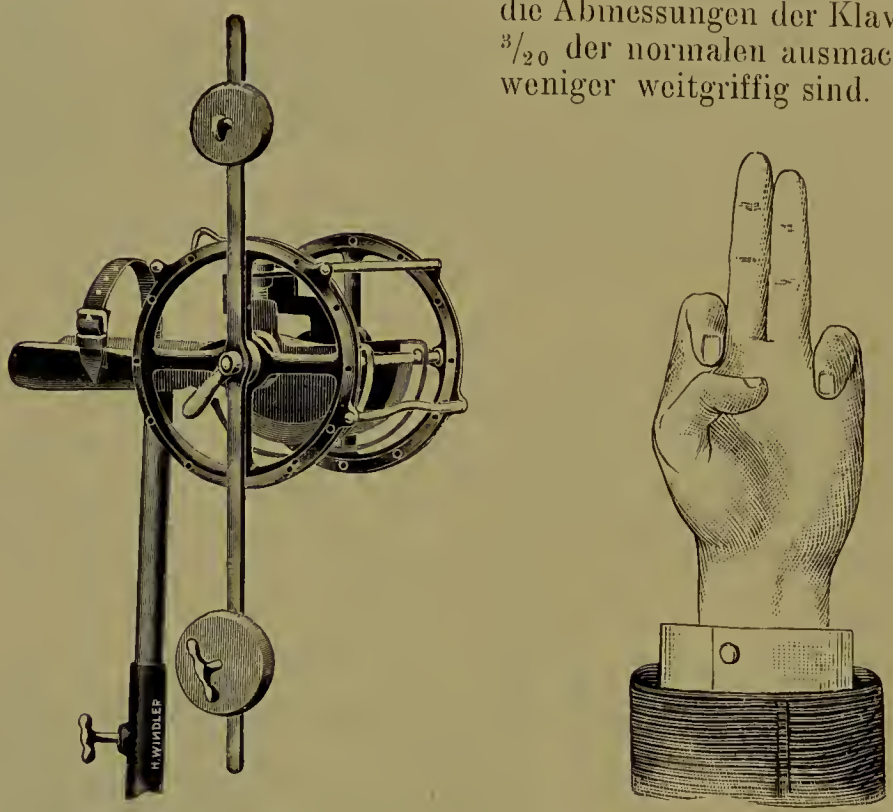


Fig. 161. Pendel- und Widerstandsapparat nach Biesalski für die Finger. Diese liegen zwischen den Rädern in einer Gummilasche, die beim Pendeln in einer eliptoiden Bahn geführt wird und die Finger im Sinne der Streckung mitnimmt. — Der Daumen wird in einem besonderen Apparat geübt.
Fig. 162. Beispiel für die systematischen Fingerübungen. (Aus Bum.)

Neben diesen ist aus zahllosen anderen Berufen, wo unaufhörlich bis zur Übermüdung dieselbe Bewegung ausgeführt werden muß, eine koordinatorische Beschäftigungsneurose beschrieben worden, so der Näherinnen, Zigarrenwickler, Telegraphisten, Melker, Holzsäger, Trompetenbläser (M. orbicularis), Schneider, Schuhmacher, Schmiede (Treten des Blasebalges) und für die untere Extremität (Wadenmuskulatur) der Tänzerinnen (Oppenheim).

Sie alle bieten mutatis mutandis dasselbe Bild wie der Schreibkrampf und sind sinngemäß ebenso zu behandeln.

**Literatur.**

Remak, Beschäftigungsneurosen in Eulenburgs Enzyklopädie der gesamten Heilkunde.
Zabludowski, Über Schreiber- und Pianistenkrampf. Volkmanns Sammlung klin. Vorträge. Neue Folge, Nr. 290/291.

IX.—X.

# Schiefhals.

Von

Dr. **Rudolf Ritter v. Aberle,**

Assistenten am k. k. Universitäts-Ambulatorium für orthopädische Chirurgie in Wien.

Mit 17 Figuren im Text.

---

Zutreffender als die Bezeichnung Schiefhals (Torticollis) charakterisiert der Ausdruck Caput obstipum das Wesen der Deformität. Denn man versteht darunter eine Schiefhaltung des Kopfes, und zwar nicht nur die durch Weichteil- und Knochenveränderung bedingte dauernde, sondern auch die vorübergehend durch einseitige Muskelspasmen verursachte abnorme Kopfstellung. Wenn die Verkürzung des Sternocleidomastoideus die Ursache des Schiefhalses ist, dann besteht Neigung des Kopfes nach der kranken und Drehung des Gesichtes nach der gesunden Seite. In anderen Fällen ist die abnorme Stellung des Kopfes keine so typische und läßt alle möglichen Kombinationen von Neigung, Drehung, Hebung und Senkung erkennen, je nachdem die pathologischen Veränderungen die übrigen Weichteile, die Halswirbelsäule oder die Verbindung derselben mit der Schädelbasis betreffen.

Im Gegensatz zu diesen Formen, die man unter dem Namen organischer Schiefhals zuammenfaßt, gibt es auch Fälle, die auf keiner organischen Grundlage, sondern nur auf nervöser Basis beruhen. Sie werden als funktionell-nervöser Schiefhals bezeichnet.

Was die **Frequenz** anlangt, ist das Caput obstipum eine verhältnismäßig seltene Deformität.

So fanden sich unter 18004 Patienten, die in den letzten 5 Jahren im orthopädisch-chirurgischen Ambulatorium in Wien zur Beobachtung kamen, nur 111 Schiefhälse[1]), also nur 0,6%. In Bayern erreichte die Zahl derselben unter den Krüppelkindern ebenfalls nicht 1 %.

Diese Angaben stimmen auch im wesentlichen mit früheren Statistiken überein, die die Frequenz zwischen 0,49% (Hoffa) und 0,9% (Schanz, Rosenfeld) angeben. Auch bei unserem Materiale ergab sich ein nicht geringes Überwiegen der rechtsseitigen Schiefhälse gegenüber denen der linken Seite. So war von unseren 111 Fällen die Deformität 67mal rechts und 44mal links zu kon-

1) Diese Zahl umfaßt nur die vor und durch die Geburt entstandenen sogenannten „muskulären" Schiefhälse, die auf S. 476—479 unter I. und II. angeführt sind. Auch die kongenitalen „ossären" Fälle, es wurden im ganzen drei beobachtet, sind nicht mitgezählt.

statieren, was einem Verhältnis von 3:2, oder in Prozenten von 60,36:39,64 % entspricht.

Die Frage nach der **Ätiologie** des organischen Schiefhalses hat durch die zahlreiche einschlägige Literatur der letzten Jahre eine wesentliche Klärung erfahren. Wenn es auch noch nicht gelungen ist, alle strittigen Punkte einwandfrei zum Abschluß zu bringen, so ist doch in der Hauptfrage, in der sich die beiden Theorien Stromeyers und Petersens besonders schroff gegenüberstanden, eine Einigung erzielt worden. Während nämlich Stromeyer für die Entstehung des Schiefhalses allgemein ein Geburtstrauma und zwar eine Zerreißung des Sternocleidomastoideus annahm, führte Petersen alle Fälle von Caput obstipum auf kongenitale Ursachen zurück. Es ist jetzt wohl zweifellos erwiesen, daß beide Entstehungsursachen zu Recht bestehen. Doch ist es auch heute noch in vielen Fällen unendlich schwierig, die beiden Formen mit Sicherheit auseinander zu halten. Auch wissen wir zurzeit nicht, wie viele Schiefhälse vor der Geburt und wie viele erst während der Geburt entstehen. Nach den Beobachtungen von Zehnder sind die meisten erst intra partum entstanden; Bauer spricht sich jedoch in jüngster Zeit wieder für das Überwiegen der kongenitalen Entstehung aus. Auch ich muß auf Grund meiner neuesten Beobachtungen den intrauterinen Ursprung als den häufigeren annehmen.

Da das Caput obstipum in einer Reihe von Fällen auch erst nach der Geburt akquiriert wird, so ergibt sich folgende Einteilung:

I. der vor der Geburt entstandene Schiefhals,
II. der durch die Geburt entstandene Schiefhals,
III. der nach der Geburt entstandene Schiefhals.

Aus praktischen Gründen besprechen wir den vor und durch die Geburt entstandenen Schiefhals gemeinsam.

## I. und II. Der vor und durch die Geburt enstandene Schiefhals.

### Die Ätiologie des vor der Geburt entstandenen Schiefhalses.

Intrauterin kann ein Schiefhals entstehen:

1. Durch **Zwangshaltung.** Die Art der Entstehung solcher Fälle ist analog der anderer Belastungsdeformitäten. Wird der Kopf in utero in der pathologischen Stellung fixiert gehalten, so stellt sich als Folge der dauernden Annäherung der Insertionspunkte des hier in Betracht kommenden Sternocleidomastoideus nutritive Schrumpfung des Muskels und die Ausbildung der Kontraktur desselben auf der betroffenen Seite ein.

Dementsprechend zeigt auch die pathologisch-anatomische Untersuchung in allen diesen Fällen vorwiegend das Bild der Weichteilschrumpfung. Die Muskelsubstanz des Kopfnickers wird entweder durch eine weißliche sehnige Masse substituiert (Häusinger-Schultheß) oder von derben fibrösen Knoten durchsetzt (Hildebrand-Küster), ohne daß eine Blutung oder deren Folgen (Pigmentbildung) nachgewiesen werden konnte.

Als Ursache dieser Zwangshaltung in utero wurden die verschiedensten Erklärungen gegeben. Der Geburtshelfer Busch führt die Schiefhaltung des Kopfes darauf zurück, daß bei geringer Beckenneigung der kindliche Kopf frühzeitig durch die Darmbeinschaufeln in schiefer Stellung festgehalten wird. Petersen nimmt eine sehr frühzeitig entstandene Verwachsung der Gesichtshaut mit dem Amnion, Völcker, Bauer, v. Aberle und andere einen der „ischämischen Muskelkontraktur" analogen Prozeß an.

In diese Gruppe sind ohne Zweifel solche Fälle zu rechnen, die sich mit anderen intrauterinen Belastungsdeformitäten, so z. B. mit Klumpfuß, angeborener Hüftluxation, kombiniert vorfinden. Wie die „Schwielen" beim angeborenen Klumpfuß konnten auch beim Schiefhals an neugeborenen Kindern Spuren des intrauterinen Druckes, wie Grubenbildung am Halse und Faltung der Ohrmuschel infolge Druckes der Schulter gegen den Kopf, nachgewiesen werden (Völcker, Schmidt).

Mehrmals wurde diese mechanische Druckwirkung auch an extrauterinen Föten beobachtet, die außer Zehenverbildungen und Klumpfußstellung ausgesprochenen Schiefhals zeigten (Joachimsthal, Czerny). In Joachimsthals Fall bestand gleichzeitig eine Schnürfurche am Kopf durch Einklemmung in einer engen Tube. Durch diese letzten Fälle wurde wohl der strikteste Beweis für das Vorkommen kongenitaler Schiefhälse im Sinne Petersens erbracht, da bei diesen durch Laparotomie entfernten Föten ein Geburtstrauma vollkommen wegfiel.

2. Durch **fehlerhafte Keimanlage.** Die in diese Gruppe zu rechnenden Fälle sind gegenüber den vorgenannten verhältnismäßig selten, zum mindesten ist es schwer, mit Sicherheit diese Genesis anzunehmen. Ohne Zweifel gehören aber hierher diejenigen, bei denen sich die Erblichkeit der Deformität nachweisen läßt.

Der Schiefhals kann sowohl von den Eltern auf die Kinder vererbt als auch gleichzeitig an mehreren Kindern derselben Familie vorkommen. So berichten Dieffenbach, Spitzy und Pfeiffer über hereditären Schiefhals bei Mutter und Kind; etwas zahlreicher sind die Beobachtungen von Schiefhalsbildung an mehreren Geschwistern (Petersen, Joachimsthal). Einzig dastehend ist wohl die Mitteilung Fischers, der sogar an sieben Geschwistern dieselbe Deformität vorfand. Ich selbst konnte vor kurzem Schiefhals an Geschwisterkindern beobachten.

Ein angeborener Bildungsfehler muß auch in solchen Fällen angenommen werden, bei denen noch andere Mißbildungen vorliegen, die erfahrungsgemäß auf einem Vitium primae formationis beruhen. Namentlich sprechen Defektbildung und überzählige Extremitätenteile für eine primäre Keimerkrankung. So wurden unter anderem einerseits kongenitale Muskeldefekte (Pektoralisdefekt von Schanz) Labium leporinum, Hypoplasie des Radius (Joachimsthal), andererseits Polydaktylie, angeborener Hochstand der Skapula (Beely, Wolfheim, Lamm) mit Caput obstipum kombiniert beobachtet, bei diesen meist auf Halswirbelskoliose beruhend.

3. Durch **kongenitale ossäre Veränderungen der Halswirbelsäule oder der Verbindung derselben mit der Schädelbasis.**

Diese angeborenen Anomalien beziehen sich:

a) auf vollkommene oder partielle Verschmelzung des Atlas mit dem Okziput,
b) auf ebensolche Synostosen des Atlas mit dem Epistropheus,
c) auf Verwachsungen mehrerer Halswirbel,
d) auf Halsrippen,
e) auf Schaltwirbeln im Bereich der Hals- oder obersten Brustwirbelsäule.

Morgani und Gurlt (1853) waren wohl die ersten, die auf diese Ätiologie des Schiefhalses auf Grund von Präparaten aufmerksam machten. Klinisch wurde zuerst durch Uhde (1867) der Zusammenhang zwischen einer zerviko-okzipitalen Varietät und einem Caput obstipum nachgewiesen. Jedoch erst in neuester Zeit hat die Pathologie nnd Klinik des „ossären Schiefhalses" durch Böhm (1909) und Biesalski (1910) eine weitergehende Beleuchtung und Kenntnis erfahren.

Nach Böhm können sich an der okzipito-zervikalen Grenze geradeso wie an den anderen Regiongrenzen der übrigen Wirbelsäule (s. Skoliose) Übergangswirbel bilden und zwar entweder Assimilation des Okziput, des „Okzipitalwirbels", an den Atlas, oder umgekehrt dadurch, daß der Atlas okzipitalen Charakter annimmt. Auch an der übrigen Halswirbelsäule können kongenitale Anomalien, wie Verwachsungen und rudimentäre Ausbildung, besonders der oberen Halswirbel vorkommen. In allen diesen Fällen bewirken einerseits asymmetrische Verschmelzungen, andererseits ungleiche Höhenentwicklung der beiden Hälften des betref-

fenden Wirbelsäulensegmentes eine Senkung der einen Schädelhälfte und leiten damit die Verbildung der Halswirbelsäule und des Schädels ein, die schließlich zum typischen Caput obstipum führt. Figur 1 und 2 zeigen den Schädel eines ossären linksseitigen Schiefhalses eigener Beobachtung. Der Atlas ist mit seinem oberen Anteil fast vollständig mit dem Hinterhaupte verwachsen. Die linke Hälfte des Atlas ist bedeutend niederer ausgebildet und zugleich nach vorne gedreht. Der Schädel zeigt deutliche Asymmetrie.

Fig. 1. Asymmetrischer Schädel einer 36jährigen Frau infolge Assimilation des Atlas. (Ossärer Schiefhals.) Präparat aus dem Museum des Wiener anatomischen Instituts.

Biesalski hat die an anatomischen Präparaten gewonnenen Beobachtungen durch zwei Fälle am Lebenden klinisch und durch das Röntgenbild ergänzt.

Von den ziemlich seltenen Formen ossärer Schiefhälse, die auf Halsrippen oder Schaltwirbeln der Hals- oder obersten Brustwirbelsäule beruhen, konnte ich je einen Fall beobachten. Bei dem einem handelte es sich um beiderseitige Halsrippen, bei dem anderen um Schaltwirbel im obersten Anteil der Brustwirbelsäule. Drehmann hat zuerst auf den kongenitalen Ursprung dieser Art des Schiefhalses aufmerksam gemacht, nachdem schon Garré, Meyerowitz und Helbing auf die Halsrippenskoliose hingewiesen hatten.

## Die Ätiologie des durch die Geburt entstandenen Schiefhalses.

Dieser beruht, wie schon erwähnt, auf Geburtstraumen, namentlich bei schweren Geburten, die mit einer ungewöhnlich starken Anspannung des Kopfnickers einhergehen. Dadurch erklärt sich auch die Tatsache, daß diese Art des Schiefhalses vorwiegend bei Kindern zu beobachten ist, die in Steißlage oder mit Kunsthilfe geboren wurden. Die Verletzungen bestehen einerseits in einer Dehnung, andererseits in einer partiellen oder totalen Zerreißung der Muskelfasern und führen dann zur Ausbildung des sog. Kopfnickerhämatoms.

Dieses stellt bei neugeborenen Kindern in der Regel eine in der Mitte oder in der Gegend der Teilung der zwei Kopfnickerportionen sitzende Geschwulst dar, die gewöhnlich etwas länglich geformt, die Größe einer Haselnuß oder Kirsche besitzt. Die Konsistenz ist derbelastisch, die Geschwulst bei Druck meist etwas schmerzhaft.

Das Kopfnickerhämatom wurde bereits von Dieffenbach (1830) und von einer Reihe von Geburtshelfern beobachtet; auch wir hatten die Gelegenheit, diese Geschwulst wiederholt bei Neugeborenen zu sehen. In vielen, wahrscheinlich in den meisten Fällen kann sich diese nach einigen Wochen oder Monaten wieder spurlos zurückbilden, in anderen

aber bleibt die Geschwulst bestehen. Sie ist zwar nach unseren Beobachtungen schon nach einigen Monaten kleiner, zirkumskripter geworden, doch hat der palpierende Finger den Eindruck einer kallösen, schnigen Masse.

Die pathologisch-anatomische Untersuchung derselben zeigt nach Pincus außer kleinen mikroskopisch nachweisbaren Hämorrhagien die Zeichen der Entzündung und zwar der chronischen Myositis traumatica. Auch Kader, dem wir die ausgedehntesten Beobachtungen in pathologischer Hinsicht verdanken, nimmt eine Myositis interstitialis fibrosa traumatica an. Die charakteristischen Erscheinungen dieser Entzündung sind eine mächtige Verdickung der Bindegewebssepta der einzelnen Muskelfaserbündel und Substituierung der degenerierten Muskelsubstanz durch neugebildetes Bindegewebe.

Auf welche Art diese Myositis zustande kommt, ist eine noch nicht vollkommen geklärte Frage. Doch neigt man immer mehr der Ansicht zu, daß sie durch eine Infektion mit pathogenen Mikroorganismen auf dem Wege der Blutbahn erfolgt (Kader, Heller).

Fig. 2. Derselbe Schädel von der Schädelbasis aus gesehen.

**Symptome** Als Hauptmerkmal tritt die Kontraktur des Sternocleidomastoideus der erkrankten Seite in den Vordergrund. Der Muskel springt als harter kurzer Strang aus dem Halsrelief mehr oder weniger deutlich vor, besonders bei dem Versuche, dem Kopf seine normale Haltung zu geben. Die pathologische Stellung des Kopfes ist die Folge dieser Muskelverkürzung und der Ausdruck der Ansatzverhältnisse und Wirkungsweise des Kopfnickers.

Bekanntlich entspringt der Sternocleidomastoideus am Warzenfortsatz und verläuft schief nach vorne gegen die Articulatio sternoclavicularis. Seine zwei Portionen gruppieren sich so, daß der superfiziale Anteil sich fächerförmig am Processus mastoideus ausbreitet und am Sternum mit einer annähernd runden Sehne endigt. Die tiefe Muskelportion zeigt die umgekehrten Verhältnisse, indem sie oben schnig entspringt und sich fleischig mit einer flachen Muskelplatte am sternalen Teil der Klavikula ansetzt. Beide Anteile verlaufen vom Ursprung an mit annähernd parallelen Fasern. An der Grenze des mittleren und unteren Drittels jedoch weichen die beiden Portionen auseinander und bilden dadurch eine

mehr oder weniger hohe, dreieckige Spalte (Fossa supraclavicularis minor), die von lockerem Bindegewebe ausgefüllt ist. Die Basis des Dreieckes wird vom Sternalende der Klavikula dargestellt.

Infolge dieser anatomischen Verhältnisse wird der Kopf bei der Anspannung des Kopfnickers normalerweise nach der Seite der Kontraktur geneigt, zugleich aber in der Weise gedreht, daß das Ohr auf der kranken Seite weiter nach vorn, das Kinn aber nach der entgegengesetzten zu stehen kommt. Zugleich wird das Kinn etwas gehoben. Die gleiche Kopfstellung beobachtet man auch bei den pathologischen Verkürzungen des Sternocleidomastoideus, also **Neigung des Kopfes nach der erkrankten, Drehung des Gesichtes nach der gesunden Seite.** Nur die Hebung des Kinns ist nicht regelmäßig zu beobachten, manchmal erscheint dasselbe sogar etwas gesenkt (Fig. 3 und 4).

Fig. 3. Rechtsseitiger Schiefhals eines 7jährigen Knaben vor der Operation.

Fig. 4. Derselbe Knabe nach der Operation.

Die pathologische Verkürzung des Sternocleidomastoideus betrifft gewöhnlich beide Portionen des Muskels gleichmäßig, häufig ist aber nur die Sternalportion von der Kontraktur betroffen und springt als starke Kulisse vor, während die Klavikularportion nur in geringem Maße sichtbar und palpabel ist. Doch kommt die Spannung derselben, wie später bei der Therapie besprochen werden wird, meist sofort zum Vorschein, nachdem der stärker affizierte Sternalanteil durchschnitten wurde. Viel seltener ist die Klavikularportion der in erhöhtem Maße betroffene Anteil (Fig. 5 und 6). In vielen Fällen lassen sich außer der Kopfnickerkontraktur, dem am meisten hervortretenden Symptom, auch andere derbe fibröse Stränge erkennen, die dem Platysma angehören. Auch die Skaleni und die übrigen Halsmuskeln der erkrankten Seite können dieselbe Schrumpfung wie der Kopfnicker aufweisen. Die Ätiologie dieser Veränderungen ist die gleiche.

Nur in manchen Fällen kommt der Schwerpunkt des Kopfes in die Mittellinie des Körpers oder sogar auf die Seite der Erkrankung zu liegen (Fig. 7*a*). Bei allen schweren Formen erfährt, wie zuerst Nicoladoni gefunden hat, der Kopf auch **eine Verschiebung in toto nach der gesunden Seite** (Fig. 7*b* und 8) und zwar mitunter so weit, daß die Ansatz- und Endpunkte des kontrakten Kopfnickers in

eine Senkrechte fallen (Fig. 6) und auf diese Weise das Maximum der Muskelentspannung erreicht wird. Durch diese Exzentrizität erklärt es sich, daß trotz der Senkung des Ohrläppchens der erkrankten Seite dasselbe weiter von der zugehörigen Schulterhöhe absteht, als das erhobene Ohrläppchen von der gesunden Seite der entsprechenden Schulter (Fig. 7*b*).

Fig. 5. Linksseitiger Schiefhals eines 15jährigen Mädchens mit besonders starker Beteiligung der Klavikularportion des Kopfnickers.

Fig. 6. Dasselbe Mädchen von vorne gesehen.

Die Beweglichkeit des Kopfes im Sinne der willkürlichen Aufrichtung hat durch die Kontraktur des Kopfnickers eine wesentliche Einschränkung, meist eine vollkommene Sperrung erfahren. Nur in ganz leichten Fällen können noch kleine Seitenbewegungen ausgeführt werden.

Von rückwärts betrachtet, läßt ein Patient mit Schiefhals alle Zeichen der Zervikalskoliose erkennen (Fig. 7*b* und 9). Bei linksseitigem Caput obstipum besteht rechtskonvexe Skoliose der Halswirbelsäule mit Vor-

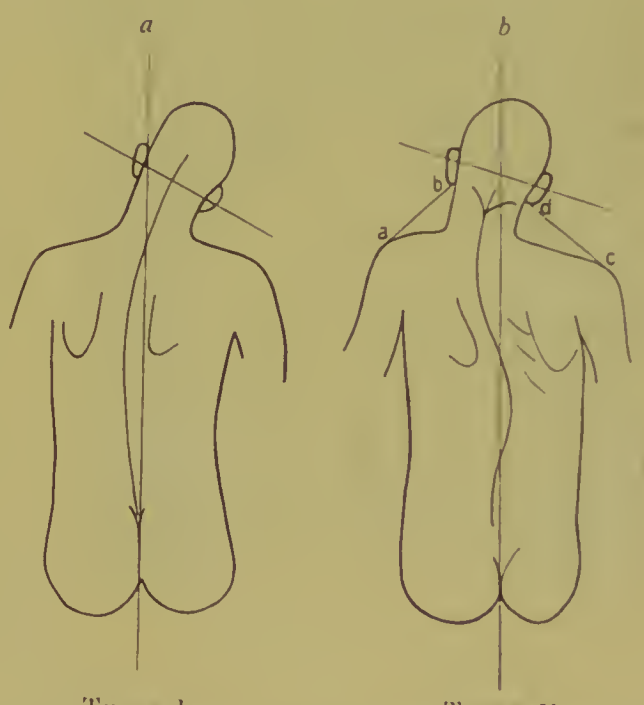


Typus I Typus II

Fig. 7. Schematische Darstellung nach Lorenz.

springen des Nackenwulstes auf der rechten Seite und gleichzeitiger Abflachung auf der Seite der Konkavität. Lorenz faßt daher den Schiefhals auch als primäre myogene Zervikalskoliose auf.

Fig. 8. 8jähriges Mädchen mit linksseitigem Schiefhals vor der Operation.

Die **sekundären Veränderungen** beim Schiefhals beziehen sich:

1. auf die Ausbildung von Verkrümmungen der Dorsal- und Lumbalwirbelsäule,
2. auf die asymmetrische Ausbildung des Schädels und Gesichtes,
3. auf die Einschränkung der Gesichtsfelder.

1. Bei den konsekutiven **Wirbelsäulenverkrümmungen,** die sich beim Schiefhals einstellen, müssen nach Lorenz zunächst zwei Typen auseinander gehalten werden. Im ersten Falle (Fig. 7*a*) (rechtsseitiger Schiefhals) ist die sich ausbildende Dorsalskoliose mit der durch den Schiefhals bedingten (linkskonvexen) Zervikalskoliose gleichgerichtet.

Fig. 9. Dasselbe Mädchen vor der Operation von rückwärts gesehen.

In diese Gruppe gehören diejenigen Fälle, bei denen, wie vorher erwähnt, die exzentrische Verschiebung des Kopfes nach der Seite der Neigung erfolgt. Das Gewicht des Kopfes ist dabei nach der kranken Seite verlagert. Bei dem zweiten, weitaus häufigeren Typus (Fig. 7*b*) schließt sich an die (bei rechtsseitigem Caput obstipum linkskonvexe) Zervikalskoliose eine entgegengesetzte (also rechtskonvexe) Dorsalskoliose als Gegenkrümmung an. Der Kopf ist dabei exzentrisch nach der gesunden Seite dislociert. Figur 8 und 9 stellen einen linksseitigen Schiefhals nach Typus II bei einem 8jährigen Mädchen dar. Die Fälle der ersten Gruppe zeigen starke Seitenbeugung des Kopfes, die des zweiten Typus dagegen meist eine ganz geringgradige Kopfneigung; trotzdem gehören zu dem letzteren, wie schon jetzt erwähnt werden soll, die schweren Formen

des Schiefhalses, während die erste Art verhältnismäßig leicht zu korrigieren ist.

2. Die sekundären **Veränderungen**, die sich **am Schädel und Gesicht** ausbilden, betreffen sowohl das Skelett als auch die Weichteile (Fig. 1 und 2).

An der Asymmetrie sind zunächst in gleicher Weise Schädel- und Gesichtsskelett beteiligt. Die Mittellinie verläuft nicht ganz gerade, sondern in einem nach der Seite der Deformität konkaven Bogen, der bei der Betrachtung der Schädelbasis und ganz besonders des Gesichtsskelettes von vorn sofort in die Augen springt. Die konkavseitige, durch den gespannten Kopfnicker gesenkte Gesichtshälfte wird von der konvexseitigen, erhobenen gleichsam umgriffen, indem diese der Länge nach ausgezogen, zugleich auch verschmälert erscheint. Dagegen sind die Dimensionen aller Teile des Gesichtes auf der Seite des Schiefhalses ausgesprochen kleiner, wenn auch breiter. Daher konvergieren alle Querlinien, die man durch den oberen und unteren Margo orbitalis, ferner durch identische Punkte des übrigen Gesichtsskelettes beider Seiten legt, nach der konkaven Seite. Auch die Schädelbasis ist auf der erkrankten Seite kürzer und im Querdurchmesser verbreitert, auf der anderen länger und verschmälert.

Fig. 10. Dasselbe Mädchen 14 Tage nach der Operation.

In derselben Weise sind auch die Weichteile von der Asymmetrie betroffen. Die Augen- und Mundwinkel liegen schief, Kinn und Nase weichen deutlich nach der konkaven Seite hin ab. Sehr deutlich ist diese Ungleichheit in Figur 11 und 12 zu sehen.

Die Atrophie der erkrankten Seite wurde durch Wachstumsstörungen dieser Partie, auch durch Behinderung der Blutzirkulation und zwar durch Druck auf die Karotis infolge der dauernden Kopfneigung erklärt. Die Annahme, daß die Asymmetrie die Folge der Skoliose des Schädels- und Gesichtsskelettes sei, ganz analog den Verhältnissen an der Wirbelsäule, scheint wohl die meiste Berechtigung zu haben.

3. Auf die **Einschränkung der Gesichtsfelder** bei Caput obstipum hat zuerst Hübscher hingewiesen. Dieselbe erfolgt symmetrisch, so zwar, daß, ein rechtsseitiger Schiefhals angenommen, die Blickfelder beider Augen an der linken Seite die Einschränkung erfahren, bei linksseitigem aber umgekehrt. Nach der Korrektur der Deformität tritt in einiger Zeit Wiederherstellung der normalen Gesichtsfelder ein.

**Prognose:** Eine Spontanheilung eines einmal ausgebildeten Schiefhalses ist ausgeschlossen. Nur die schiefe Kopfhaltung, die oft gleich

anfangs beim Bestehen eines Kopfnickerhämatoms zu beobachten ist, kann spurlos verschwinden, wenn das Hämatom, wie schon erwähnt, sich zurückbildet. Die Therapie bei Caput obstipum bietet die allerbesten Aussichten, ganz besonders, wenn sie frühzeitig einsetzt. Denn in solchen Fällen kommt es oft überhaupt zu keiner der genannten sekundären Veränderungen oder dieselben verschwinden nach der Korrektur des Schiefhalses in kürzester Zeit vollkommen. Bei älteren Fällen liegen die Verhältnisse weniger günstig, da die Gesichtsasymmetrie wie leicht einzusehen ist, auch nach bestens gelungener Operation oft nicht mehr zur vollkommenen Rückbildung kommt. Eine besonders gute Prognose geben die Fälle des vorher genannten Typus I (s. S. 481, Fig. 7*a*), während die der zweiten Art (Fig. 7*b*) wegen ihrer zusammengesetzten Verbildung eine viel schwierigere Aufgabe stellen. Jedoch auch diese sind vollkommen heilbar.

**Therapie.** Kommen die Kinder mit Schiefhals schon in den ersten Lebensmonaten zum Arzte, so sind vor allem **redressierende**

Fig. 11. Rechtsseitiger Schiefhals eines 3jährigen Knaben mit deutlicher Asymmetrie des Schädels und Gesichtes. Vor der Operation.

Fig. 12. Derselbe Knabe 14 Tage nach der Operation.

**Bewegungen** im Sinne der Überkorrektur vorzunehmen. Außerdem ist für eine entsprechende Lagerung des Kindes zu sorgen. Am besten eignet sich dazu eine **Gipslade** (Lorenz) **oder ein Zelluloidstahldrahtbett** (Lange) mit überkorrigierendem Kopfteil. Auf diese Weise wird man bis zum Abschluß des ersten Lebensjahres stets den Versuch machen, die Deformität ohne Operation zu heilen. Lange erreichte dies bei allen seinen Patienten, die er in den ersten 6 Lebensmonaten zur Behandlung bekam.

In schwereren Fällen und bei vorgeschrittenem Alter ist jedoch ein operativer Eingriff nicht zu umgehen. Vor Besprechung der einzelnen Operationsmethoden soll in Kürze auf die topographisch-ana-

tomischen Verhältnisse der vorwiegend in Betracht kommenden Halsregionen, der Fossa supraclavicularis major und minor und der Regio suprasternalis mit der Fossa jugularis hingewiesen werden.

Von den wichtigen Gebilden, die uns gleich nach Spaltung der Haut entgegentreten, sind vor allem zwei größere Venen, die Vena jugularis anterior und externa, zu nennen, die, nur vom Platysma bedeckt, zwischen diesem und dem oberen Blatt der Fascia colli liegen. Gewöhnlich sieht man diese oberflächlichen Venen sogar durch die Haut durchschimmern, so daß Verletzungen derselben bei der Operation außerordentlich selten sind, obwohl beide in naher Beziehung zum Sternocleidomastoideus stehen. Von diesen verläuft nämlich die Vena jugularis anterior längs des vorderen Randes des Kopfnickers gegen die Fossa jugularis; die stärkere Vena jugularis externa zieht schräg über die laterale Fläche des Sternocleidomastoideus nach unten und senkt sich mit ihrem Endstück hinter dem lateralen Rand der Klavikularportion durch das superfizielle Blatt der Halsfaszie in die Tiefe. Damit tritt sie in den Vorraum der Fossa supraclavicularis major, der, mit Lymphknoten und lockerem Bindegewebe gefüllt, auch die von rückwärts zuströmenden Venae transversae scapulae und colli aufnimmt. Die bereits S. 480 erwähnte, durch die beiden Muskelköpfe des Kopfnickers gebildete Fossa supraclavicularis minor bildet nach Spaltung der beiden durch lockeres Bindegewebe geschiedenen Faszienblätter den direkten Zugang zu den großen Halsgefäßen, welche etwas nach hinten zu, mehr dem Bereich der Klavikularportion des Muskels entsprechend, gelagert sind. Von wesentlicher Bedeutung in bezug auf die Schnittführung bei der Tenotomie des Klavikularkopfes ist aber eigentlich nur die Lage der Vena jugularis interna, die, von dem tiefen Blatt der Fascia colli bedeckt, der medialen inneren Fläche dieses Muskelkopfes anliegt. Die Arteria carotis communis tritt nämlich im untersten Teil des Halses nicht mehr mit dem Muskel in engere Beziehung, da sie, durch die lateral liegende Vene von ihm geschieden, bereits in größerer Tiefe liegt. Nur weiter oben nähert sich die Karotis im Aufsteigen infolge ihres fast senkrechten Verlaufes immer mehr dem vorderen Rand des dort noch ungeteilten Muskelbauches. Diese Vorbemerkungen genügen zum Verständnis der folgenden Operationsverfahren.

Die verschiedenen Methoden, die derzeit zur Korrektur des Schiefhalses geübt werden, bestehen entweder

in der einfachen Durchschneidung des Sternocleidomastoideus oder
in einer plastischen Verlängerung des Kopfnickers oder
in der partiellen oder totalen Exstirpation desselben.

Auch bei den einfachen Durchschneidungen des Sternocleidomastoideus hat sich eine Reihe von Operationsverfahren entwickelt, die sich übersichtlich folgendermaßen zusammenstellen lassen:

1. Durchschneidung am unteren Ende des Muskels ohne nachfolgendes Redressement,
   a) subkutan (Stromeyer),
   b) offen (Volkmann),
2. präliminare Tenotomie am unteren Ende des Muskels mit nachfolgendem Redressement der Halswirbelsäule (Lorenz),
3. Durchschneidung am oberen Ende des Muskels (Tillaux, Lange).

Jede der genannten Methoden hat ihre eifrigen Anhänger, die die besonderen Vorzüge derselben geltend machen. Zweifellos kann man mit jeder der drei Methoden gute Resultate erzielen. Da der Schiefhals vorwiegend einen Schönheitsfehler darstellt, so gilt jedenfalls für die Operation vor allem der Grundsatz, einerseits den Patienten in keiner Weise zu gefährden, andererseits in kosmetischer Hinsicht Vollkommenes zu leisten und zugleich einen dauernden Erfolg zu erzielen.

1. Durchschneidung des Kopfnickers **am unteren Ende ohne nachfolgendes Redressement.**

Die Durchschneidung des Sternocleidomastoideus wurde früher stets am unteren Ende des Muskels vorgenommen, dort wo er am meisten vorspringt.

a) Das ursprüngliche Verfahren in der vorantiseptischen Zeit war die **subkutane** Myotomie.

Schon im 17. Jahrhundert wurden derartige Fälle erwähnt, doch erst Stromeyer hat diese Methode weiter ausgebildet. Die Ausführung geschah mit einem konkaven Tenotom von innen nach außen, wobei die Gefahr einer Gefäßverletzung durch Spießung immerhin nahelag. Auch blieb der Erfolg der subkutanen Methode in vielen Fällen zweifelhaft, in anderen stellte sich Rezidive ein. Der Grund lag darin, daß man eigentlich nur eine Aufrichtung des Kopfes vornahm, die Zervikalskoliose aber vollkommen unberücksichtigt ließ.

b) Da man unberechtigterweise die Unvollständigkeit der Weichteildurchtrennung für die Mißerfolge der subkutanen Methode verantwortlich machte, empfahl bald nach Einführung der Antisepsis Volkmann (1885) die **offene Durchtrennung.** Lorenz verdanken wir (1891) eine genaue Beschreibung der offenen Tenotomie des Kopfnickers.

Von einem möglichst kurzen Hautschnitt aus, der zwischen den beiden Kopfnickeranteilen in der Regio supraclavicularis minor geführt wird, werden nach einander unter entsprechender Verziehung der Haut zuerst der sternale Kopf, dann die Klavikularportion über der Hohlsonde durchtrennt. Nach Beseitigung etwa noch sich spannender Anteile des Platysma oder der Halsfaszie wird die Hautwunde vollständig genäht.

Die offene Durchschneidung wird auch heute noch von den meisten Operateuren geübt. Sie setzt eine kleine, aber immerhin deutlich sichtbare Narbe. Am wenigsten sichtbar ist die Narbe, wenn man den Hautschnitt quer dem Verlauf der Halsfalten entsprechend legt (Spitzy).

II. Präliminare **Tenotomie am unteren Ende** des Kopfnickers **mit nachfolgendem Redressement** der Halswirbelsäule.

Lorenz und seine Schule legen das Hauptgewicht auf die ausgiebige Überkorrektur der Deformität durch das modellierende Redressement der Halswirbelsäule. Die **Durchtrennung des Kopfnickers** ist gewissermaßen nur als Vorakt der Operation aufzufassen und daher ist auch die Frage nach der Art der Tenotomie, ob subkutan oder offen, für uns ohne besondere Bedeutung. Mit Rücksicht auf den kosmetischen Erfolg übt Lorenz seit mindestens 10 Jahren ausschließlich die subkutane Methode, jedoch (im Gegensatz zu der ursprünglichen Stromeyerschen) von außen nach innen und zwar mit einem konvexen unbedingt haarscharfen Tenotom.

Dabei befolgen wir folgende Technik. Während der Assistent bei Hochlagerung der Schulter und frei über den Tisch vorragendem Kopfe zuerst den sternalen Muskelanteil zum maximalen Vorspringen und starker Anspannung bringt, wird das Tenotom flach ca. 1 cm vom Muskelansatz zwischen den beiden Muskelportionen eingestochen, bis zum medialen Rand des Sternalanteils vorgeschoben, sodann die Schneide gegen die Sehne gekehrt. Die Durchtrennung der Sehne erfolgt in der Art, daß man bei der Schnittführung mehr zieht als mit dem Messerchen drückt. Diese sistiert in demselben Moment als die innersten Fasern der Sehne mit einem oft hörbaren Ruck dem konstant starken, vollkommen gleichmäßigen Zug des Assistenten nachgeben. Auf ganz gleiche Art wird von derselben punktförmigen Einstichöffnung aus auch die Klavikularportion und etwa sich noch spannende Platysmastränge durchtrennt. Die Einstichstelle wird durch Gazetampon mittels Heftpflasterstreifen geschlossen.

Die Technik liegt also vorwiegend darin, daß der Muskel nur teilweise und zwar an seiner Außenseite durchschnitten wird, der Rest der Fasern jedoch unter dem Einfluß des Zuges am Kopfe auseinander weicht. Dadurch sind trotz der Nähe der Gefäße, namentlich der Vena jugularis interna, Verletzungen derselben nicht zu fürchten. Mit Ausnahme eines einzigen Falles, bei dem es zu einer etwas stärkeren, aber bald auf Tamponade stehenden venösen Blutung kam, hatten wir nie eine Nebenverletzung zu verzeichnen.

Nach der Tenotomie folgt sofort als zweiter Akt der Operation das **modellierende Redressement** der Halswirbelsäule durch wiederholtes, äußerst vorsichtiges Aufrichten des geneigten Kopfes bis zur erreichten Überkorrektur der Zervikalskoliose. Das Redressement ist vollendet, wenn das Ohr der gesunden Seite passiv auf die entsprechende Schulterhöhe gelegt werden kann und der Kopf an dem aufgerichteten Patienten von selbst in Überkorrektur verharrt. Jede brüske und übereilte Ausführung ist natürlich streng zu vermeiden. Man muß im Gegenteil das Redressement wiederholt unterbrechen, damit sich die Organe den neuen Lageverhältnissen nach und nach anpassen können.

Unter Anwendung aller dieser Kautelen ist das beschriebene Verfahren vollkommen ungefährlich und läßt sich bis zum Adoleszentenalter ohne Bedenken ausführen. Nur in vorgeschritteneren Fällen verlangt das Redressement erhöhte Vorsicht und langsameres Vorgehen, da die Halswirbelsäule und die Weichteile des Halses (Gefäße, Nerven) bereits rigider und weniger nachgiebig geworden sind.

Der von Reiner vor 16 Jahren mitgeteilte Todesfall nach Redressement der Halswirbelsäule darf nicht als Grund gegen das Verfahren angeführt werden. Es handelte sich um ein hochgradiges, veraltetes Caput obstipum, das außerdem mit einem nachweisbaren Status thymicus kompliziert war. Der Fall ist trotz der beständigen Übung des Verfahrens vollkommen vereinzelt geblieben.

Bade tenotomiert ebenso wie Lorenz und v. Aberle nur subkutan, gipst aber zunächst nur in mittlerer Stellung ein und erzielt allmählich Überkorrektur, indem er alle 2 Tage während der 6 wöchentlichen Verbandperiode Watte in den Verband einfügt und den Kopf dadurch stark nach hinten drängt.

Die Vorteile der angegebenen Methode sind:

1. Unbedingter kosmetischer Erfolg einerseits durch Erhaltung der Kulisse des nur verlängerten Kopfnickers, andererseits durch das Fehlen jeder Narbe. Es kann nicht genug betont werden, daß Narben in der Halsgegend, namentlich bei jungen Mädchen, abgesehen von der Häßlichkeit, auch in sozialer Hinsicht nicht bedeutungslos sind, indem jede Halsnarbe bei Laien den Verdacht auf Skrofulose erweckt. Bei einer so eminent kosmetischen Operation sind sie daher um so mehr zu vermeiden.

2. Da der Widerstand aller spannenden Muskeln, Faszien und Bänder behoben wurde, kann der Kopf auch aktiv umgekrümmt werden (Fig. 13—15).

3. Verläßlicher Dauererfolg. Bei der großen Anzahl der von uns operierten Schiefhälse haben wir nie ein Rezidiv erlebt.

4. Fehlen fast jeglicher Nachbehandlung. Diese beschränkt sich nur auf aktive und passive Übungen und höchstens auf das zeitweise Tragen eines Diadems. Darauf wird später (S. 490) noch zurückgekommen werden.

III. Durchschneidung des Kopfnickers an seinem oberen Ende.

Dieses Verfahren bietet ebenfalls gute, auch in kosmetischer Hinsicht befriedigende Resultate. Von Tillaux bereits empfohlen, fand diese Art der Durchschneidung erst durch Lange weitere Verbreitung und Ausbildung.

Fig. 13. 8jähriges Mädchen mit rechtsseitigem Schiefhals vor der Operation.

Fig. 14. Dasselbe Mädchen 14 Tage nach der Operation.

Auch Lange schließt an die Tenotomie das Redressement.

Nach Hohmanns Mitteilung wird auf der Münchener Klinik die Operation folgendermaßen ausgeführt:

„Unter Anspannung des verkürzten Kopfnickers legt man einen etwa 3 cm langen Hautschnitt auf den Muskel selbst parallel seiner Verlaufsrichtung an, der ungefähr am Ansatz am Warzenfortsatz beginnt. Faszie und Platysma werden durchtrennt, dann der Sternocleidomastoideus freigelegt und auf dem Kocherschen Elevatorium quer durchtrennt. Sind alle Stränge durchschnitten, so wird der Kopf ausgiebig redressiert. Die kleine Hautwunde wird genäht.“ Die Verletzung des Akzessorius oder der Vena jugularis externa läßt sich sicher vermeiden, wenn man den Muskel möglichst weit oben. etwa nur 1 cm vom Ansatz am Processes mastoideus entfernt, durchschneidet.

Maßgebend für Langes Vorgehen waren folgende Beobachtungen:

1. Wenn man den Muskel unten durchschneidet, wird häufig die freie

Beweglichkeit des Kopfes, die durch die Operation angestrebt wird, nicht erzielt, weil der Sternocleidomastoideus fast stets in seiner Mitte innig mit der tiefen Halsfaszie und dadurch mit der Wirbelsäule verwachsen ist. Infolgedessen schwindet wohl die Spannung in der unteren Hälfte des Muskels nach der Operation. In der oberen Hälfte aber bleibt sie bestehen und hält den Kopf in der krankhaften Stellung fest. Deshalb sind die Resultate der Durchschneidung am oberen Ende wesentlich besser als die bei der Durchtrennung am unteren Ansatz.

Fig. 15. Dasselbe Mädchen 14 Tage nach der Operation. Aktive Überkorrektur.

2. Die Operation ist in kosmetischer Beziehung der meist geübten unteren offenen Durchschneidung überlegen, weil einerseits das Relief des Sternocleidomastoideus in der unteren Halshälfte erhalten bleibt, während die Durchschneidung unten meist eine unschöne Grube schafft und weil andererseits die Narbe am Hals vermieden und in eine Gegend verlegt wird, wo sie leicht von den Haaren verdeckt werden kann.

Für die obere Durchschneidung ist Hoffa und neuerdings auch Köllicker eingetreten.

Die Resultate sind ausgezeichnete. Lange hat in den 14 Jahren, in denen er die obere Durchschneidung ausgeführt, unter ca. 40 Schiefhälsen nur zweimal Rezidive beobachtet.

## Plastische Verlängerung des Kopfnickers.

Die einfachste Methode dieser Art ist die Z-förmige Schnittführung nach Bayer, die dieser ähnlich wie bei der kontrakten Achillessehne beim Kopfnicker anwandte.

Neben mehreren weniger bemerkenswerten Verfahren, hat Foederl folgende Plastik ausgearbeitet: Zuerst wird die Klavikularportion von ihrem Ansatz abgelöst und bis zur Vereinigung mit dem Sternalkopf zurückpräpariert, der letztere sodann in dieser Höhe durchschnitten und das distale Ende der Klavikularportion mit dem durchtrennten oberen Ende des Sternalkopfes mittelst Katgutnähten vereinigt. Die erzielte Verlängerung des gesamten Muskels entspricht der Länge der möglichst weit abpräparierten Klavikularportion. Als Vorteil dieser Methode ist die Erhaltung der Kopfnickerkulisse anzuführen.

## Partielle oder totale Exstirpation des Kopfnickers.

Diese im Jahre 1895 von v. Mikulicz empfohlene radikale Operation wird wohl derzeit nur mehr wenig geübt. Seitdem viel bessere Methoden zur Verfügung stehen, ist die Totalexstirpation, aber auch die partielle Resektion überflüssig geworden. Dieselbe wurde hauptsächlich wegen der sehr schlechten kosmetischen Resultate verlassen. Diese beruhten vorwiegend auf der starken Narbenbildung mit nachfolgender Einziehung und Keloidentartung, besonders aber auf dem vollkommenen Verschwinden der Kopfnickerkulisse, so daß an deren Stelle eine tief eingesunkene Grube entstand, die womöglich noch häßlicher wirkte als die früher bestandene Deformität. Trotzdem konnte durch die eingreifende Operation in manchen Fällen nicht einmal ein Rezidiv verhindert werden. Umso überraschender erscheint es, daß Bauer in seiner ausführlichen, erst heuer erschienenen Arbeit neuerdings sehr eifrig für die Exstirpation des Kopfnickers nach v. Mikulicz eintritt. Die wenigsten Operateure vermögen sich dieser Ansicht anzuschließen. Fast alle ziehen irgend eines der vorher angeführten Verfahren vor. Auch die von Wullstein empfohlene Durchschneidung oder partielle Exstirpation des erkrankten Kopfnickers, die er gleichzeitig mit einer Verkürzung des Muskels der gesunden Seite durch Muskelraffung verband, beruht zwar auf einer richtigen Überlegung, ist aber gleichfalls nicht notwendig. Außerdem erzeugt sie eine weitere Narbe auf der gesunden Seite.

**Verband.** Zur Fixation des gewonnenen Resultates wird häufig der Schanzsche Watteredressionsverband angewandt. Er hat den Vorzug der Einfachheit und ist schnell und bequem anzulegen.

Nicht entfettete Watte, die sich unendlich fest komprimieren läßt, wird in drei- bis vierfacher Lage um den Hals gelegt und nun mit mäßig angezogenen Mullbindentouren festgewickelt. Weitere Watte- und immer straffer angezogene Bindentouren wechseln miteinander ab und bilden schließlich einen elastischen festen Fixationsverband des aufgerichteten Kopfes.

Der Verband bleibt ca. 6. Wochen liegen. Abgesehen von einem Druck, den der Watteverband auf den Plexus cervicalis ausüben kann, liegt der Hauptnachteil desselben darin, daß die Kopfstellung nicht überkorrigiert, namentlich aber die Rotation nicht beeinflußt werden kann. Auch die Behebung der Exzentrizität des Kopfes läßt sich durch diesen Verband nicht erreichen.

Deshalb werden fast allgemein **Gipsverbände** vorgezogen. Ihre Ausführung ist aus Figur 16 leicht zu ersehen. Die Dauer der Gipsverbandperiode wird verschieden bemessen. Nach Langes Vorschrift bleibt der Verband zuerst 10—14 Tage liegen, nach Herausnahme der Nähte wird ein neuer Gipsverband in starker Überkorrektur noch auf weitere 4—6 Wochen angelegt.

Lorenz fixiert das gewonnene Resultat sofort in maximaler Überkorrektur durch einen über guter Wattepolsterung angelegten Gipsverband (Fig. 16), der nach 14 Tagen definitiv abgenommen wird.

**Nachbehandlung.** Dieselbe gestaltet sich meist sehr einfach und besteht im wesentlichen einerseits in aktiven und passiven Übungen, andererseits im Tragen von überkorrigierenden Apparaten, z. T. solcher, die früher zur Korrektur des Schiefhalses selbst Anwendung fanden. Die Art der Durchführung der Nachbehandlung ist verschieden.

Lorenz beschränkt sich vorwiegend auf die mehrmals im Tage auszuführende redressierende Gymnastik. Passiv wird dieselbe in der Weise vorgenommen, daß der Kopf und Hals manuell unter leichter Kraftentfaltung oft hintereinander in die im Verbande innegehaltene überkorrigierte Lage gebracht wird. Außerdem muß der Patient darin geübt werden, dieselbe Umkrümmung auch aktiv ausführen zu können. Dabei hält der Patient am besten ein schweres Gewicht

als Gegenzug auf der Seite der ehemaligen Deformität in der Hand. In der Regel muß außerdem ein nach Modell angefertigtes Diadem ungefähr 1 Stunde im Tage getragen werden. Die Anwendung zeigt Figur 17. Bei unserem ausschließlich ambulanten Krankenmaterial wird aber meistens sogar diese geringe Nachbehandlung illusorisch gemacht. Trotzdem bleiben, wie aus unseren späteren Beobachtungen hervorgeht, die Resultate auch ohne alle Nachbehandlung vorzügliche Dauererfolge.

An der Münchener Klinik von Lange wird folgenderweise nachbehandelt:

1. Täglich dreimalige exzentrische Suspension an der von Lorenz angegebenen Kopfschwebe. Dadurch wird die konkave Halsseite gedehnt;

2. Widerstandsübungen mit Hand- oder Gewichtswiderstand zur Kräftigung des gesunden, aber durch die Deformität überdehnten Kopfnickers. (Senken des Kopfes nach der gesunden Seite und Drehen des Gesichtes nach der kranken Seite);

3. Für die Nacht Anlegung einer Zelluloid- oder Lederkravatte, die in Überkorrektur angefertigt wurde.

Fig. 16. Gipsverband bei rechtsseitigem Schiefhals in maximaler Überkorrektur.

Fig. 17. Diadem zur Nachbehandlung eines linksseitigen Schiefhalses. Dasselbe Mädchen wie in Fig. 8—10.

Die sekundären Wirbelsäulenverkrümmungen verlangen in der Regel keine besondere Behandlung und gehen, wenn die Dorsal- und Lumbalskoliose noch nicht versteift ist, nach der Korrektur der Zervikalkrümmung spontan zurück. Auch die Gesichts- und Schädelasymmetrie kann sich, wie schon erwähnt, bei frühzeitiger Korrektur vollkommen ausgleichen.

## III. Der nach der Geburt entstandene Schiefhals.

Die Zahl der erst post partum erworbenen Schiefhälse ist im Verhältnis zu den vorher beschriebenen Formen sehr gering.

Wir unterscheiden dieselben nach der Art ihrer Entstehung.

### 1. Der narbige Schiefhals.

Dieser entwickelt sich durch Narbenschrumpfung, die sich besonders nach mehr oder weniger ausgedehnten Verbrennungen der Haut und Verletzungen derselben einstellt, doch können auch die Narben, die nach Lupus, Syphilis, endlich nach phlegmonösen Entzündungen des Unterhautzellgewebes und der Halslymphdrüsen auftreten, Veranlassung zur Ausbildung eines zikatriziellen Schiefhalses geben.

Die Therapie hat vor allen Dingen in prophylaktischer Beziehung darauf zu sehen, daß der Kopf bei derartigen Entzündungen oder Verletzungen durch einen überkorrigierenden Gipsverband während der Heilung fixiert wird. Ist die Narbenkontraktur jedoch schon eingetreten, so genügt bei leichten Fällen die oben beschriebene gymnastische Behandlung, bei schweren Fällen kommen plastische Operationen an der Narbe in Betracht.

### 2. Der habituelle Schiefhals.

Diese ziemlich seltene Form kann zunächst analog der Entstehung der habituellen Skoliose durch gewohnheitsmäßige Beschäftigung, die eine beständige Neigung des Kopfes erfordert, zur Ausbildung kommen, so z. B. bei Lastträgern, die schwere, umfangreiche Lasten, wie Säcke, Koffer, stets auf einer Schulter tragen müssen. Häufiger geben Augenerkrankungen die Ursache der Schiefhaltung des Kopfes ab, die die Behebung entweder der Doppelbilder bei vorhandener Augenmuskellähmung oder astigmatischer Sehstörungen bezweckt. An diese Form des Schiefhalses, die von Landoldt als Torticolis oculair beschrieben wurde, wird man stets bei Kindern denken müssen, die ohne besonderen Grund, ohne Schmerz zu empfinden und bei gleichzeitigem Fehlen jeder Muskelspannung stets eine schiefe Kopfstellung einnehmen.

Die Therapie der habituellen Schiefhälse hat der Ursache nachzugehen. In den ersteren Fällen kommen gymnastische Übungen in Frage, bei Torticolis oculair hat die spezialistische Behandlung durch den Augenarzt einzusetzen.

### 3. Der rheumatische Schiefhals.

Dieser ist vor allem durch den akuten Beginn und durch seine große Schmerzhaftigkeit charakterisiert. Er ist meist durch Erkältung bedingt. Die Kopfhaltung ist keine typische, indem nicht nur der Sternocleidomastoideus, sondern oft auch der Trapezius und andere Muskeln von der Erkrankung betroffen sind.

Die Therapie hat meist nur in einer allgemeinen antirheumatischen Behandlung zu bestehen. Unter dieser und einer gleichzeitigen Massage kommt das Leiden gar bald zur vollkommenen Heilung und gibt, da der rheumatische Schiefhals keine Tendenz zur Versteifung zeigt, eine sehr gute Prognose.

### 4. Der Schiefhals nach Infektionskrankheiten.

Im Anschluß an Scharlach, Typhus, Masern, Diphtherie und Syphilis wurde in seltenen Fällen eine Myositis des Sternocleidomastoideus durch Infektion mit pathogenen Organismen beobachtet. Es kam zur typischen Kopfnickerkontraktur, die jedoch meist mit der Heilung der Myositis schwand.

**5. Der nach Erkrankung der Wirbel auftretende ossäre Schiefhals** (s. unter Spondylitis cervicalis 5).

**6. Der spastische Schiefhals** (s. S. 463).

**7. Der paralytische Schiefhals** (s. S. 386).

**Literatur.**


v. Aberle, Zur operativen Behandlung des muskulären Schiefhalses. Zentralbl. f. Chir. 1907, Nr. 28.

Ders., Beiträge zur Ätiologie und Pathologie des kongenitalen Schiefhalses. Verh. d. Ges. Deutscher Naturforscher u. Ärzte. Wien 1913.

Bauer, A., Ergebnisse der Chirurgie und Orthopädie, 1913, Bd. V, S. 191—279.

Biesalski, K., Zur Klinik des ossären Schiefhalses. Verh. d. Deutsch. Ges. f. orth. Chir., IX. Kongreß, 1910, S. 84.

Böhm, M., Über den kongenitalen ossären Schiefhals. Verh. d. Deutsch. Ges. f. orth. Chir., VIII. Kongreß, 1909, S. 57.

Drehmann, G., Zur Anatomie der sogenannten Halsrippenskoliose. Zeitschr. f. orth. Chir., Bd. XVI, S. 12 und Verh. d. Deutsch. Ges. f. orth. Chir., V. Kongreß, 1906, S. 12.

Föderl, O., Über Caput obstipum musculare. Arbeiten aus dem Gebiete der klin. Chir. Wien u. Leipzig 1903, S. 217.

Heller, M., Experimenteller Beitrag zur Ätiologie des angeborenen muskulären Schiefhalses. Zeitschr. f. Chir., Bd. XLIX, S. 204.

Hoffa, A., Lehrb. d. orthopäd. Chir. 1902, S. 195.

Hohmann, G., Zur Behandlung des Schiefhalses. Zeitschr. f. orthopäd. Chir., Bd. XIII, S. 10.

Hübscher, C., Symmetrische Einschränkung der Blickfelder bei Torticollis. Beitr. z. klin. Chir. 1893, Bd. X, S. 299.

Joachimsthal, Handb. d. orthopäd. Chir. Spezieller Teil, S. 423 ff.

Kader, B., Das Caput obstipum musculare. Beitr. z. klin. Chir., Bd. XVII, S. 251, Bd. XVIII, S. 173.

Lange und Spitzy, Handbuch der Kinderheilkunde. Bd. V. (Erster Ergänzungsband.) Chirurgie und Orthopädie im Kindesalter. 1910. Angeborener Schiefhals S. 37—42.

Lorenz, A., Zur Pathologie und Therapie des muskulären Schiefhalses. Wien. klin. Wochenschr. 1881, Nr. 17 u. 18, S. 318.

Ders., Zur Therapie des muskulären Schiefhalses. Zentralbl. f. Chir. 1895, Nr. 5, S. 105.

Ders., Über die unblutige Behandlung des muskulären Schiefhalses. Wien. med. Wochenschr., Nr. 2 u. 3.

Mikulicz, Über die Exstirpation des Kopfnickers bei muskulärem Schiefhals nebst Bemerkungen zur Pathologie dieses Leidens. Zentralbl. f. Chir. 1895, Nr. 1, S. 1.

Petersen, F., Über den angeborenen muskulären Schiefhals. Zeitschr. f. orthopäd. Chir., Bd. I, S. 86.

Ders., Über angeborenen muskulären Schiefhals. Arch. f. klin. Chir., Bd. XLII, S. 797.

Pinkus, Die Geburtsverletzungen des Musculus sternocleidomastoideus (Hämatom und Myositis musculi sternocleidomastoidei neonatorum). Zeitschr. f. Geburtsh. u. Gynäk., Bd. XXXI, S. 241.

Ders., Die sogenannte Myositis progressiva ossificans multiplex, eine Folge von Geburtsläsion. Zeitschr. f. Chir., Bd. XLVIII, S. 179.

Stromeyer, L., Beiträge zur operativen Orthopädie 1833, S. 128.

Völcker, F., Das Caput obstipum, eine intrauterine Belastungsdeformität. Beitr. z. klin. Chir., Bd. XXXIII, H. 1, S. 1.

Volkmann, R., Das sogenannte angeborene Caput obstipum. Zentralbl. f. Chir. 1885, Nr. 14.

Wullstein, L., Eine neue Operationsmethode des Caput obstipum. Zentralbl. f. Chir. 1903, Nr. 33.

XI.

# Deformitäten der Wirbelsäule.

Von

Professor Dr. **Spitzy,**

Wien.

Mit 63 Figuren im Text.

---

## Form und Beweglichkeit der normalen Wirbelsäule.

Die ererbte Artmarke und die Beanspruchung prägen die endgültige Gestalt der Knochen, sowohl bei der Art, wie beim Individuum.

Mit besonderer Deutlichkeit und Schärfe ist an der menschlichen Wirbelsäule die große ausschlaggebende Formkraft erkennbar, die die Beanspruchung und Funktion besitzen. Der komplizierte Bau der Wirbelsäule, die außerordentlich verschieden zugeteilte Art der Arbeit, die sie bei den verschiedenen Gruppen der Wirbeltiere zu bewältigen hat, die verschiedene Art der Leistung der einzelnen Teile der Wirbelsäule, bei doch annähernd gleichen Einzelbausteinen, sowie endlich und hauptsächlich die ungünstigen Gleichgewichtsverhältnisse des ganzen Wirbelbaues bei den aufrechtgehenden Säugern hat eine ungewöhnlich große Nachgiebigkeit dieser Skelettgruppe gegen die Bedürfnisse der Art und des Einzelindividuums hervorgebracht.

Als eine der letzten Errungenschaften der menschlichen Art ist die aufrechte Haltung und damit die Wirbelsäuleneinstellung bei aufrechtem Stande noch nicht so artfest ge worden, wie andere Körpereigenschaften, die schon viel länger ein charakteristisches Merkmal der Säuger bilden. Da zu dieser biologischen Labilität noch die große statische Labilität bei den aufrechtgehenden Säugern hinzukommt, so sind schon daraus die außerordentlich mannigfaltigen Spielarten erklärlich, die wir gerade bei der menschlichen Haltung beobachten können. Vererbte körperliche Eigenschaften, familiäre Haltungsfehler, die Ansprüche der Umwelt, die Art der Arbeit, die Schwere des Individuums, ja das Befinden des Gesamtorganismus üben schon bei geringgradigen und leichten Schwankungen einen sichtbaren und meßbaren Einfluß auf die Haltung aus, die schließlich doch wieder von der Einstellung der Wirbelsäule abhängig ist.

Diese außerordentliche Empfindlichkeit der Haltung bzw. der Wirbeleinstellung gegen äußere und innere Einflüsse ist die Ursache der so mannigfach wechselnden Haltungsbilder, die in steter Verschiedenheit vor dem Untersucher vorüberziehen und deren einzelne Formen schwer loszulösen und noch schwerer scharf abzugrenzen sind.

Noch Physiologisches und schon Pathologisches fließen ineinander, die Grenzen verwischen sich leicht, eine Trennung der einzelnen Typen hat immer etwas gekünsteltes und wird niemals ganz befriedigen können (vgl. Staffels Haltungstypen).

Am ehesten noch kann man eine Skizzierung der besonders hervorstechenden Bilder dann rechtfertigen, wenn man sie unter dem Gesichtswinkel der Artentwicklung und der individuellen Körperaufrichtung betrachtet, wie wir es im folgenden versuchen wollen.

Außer der Funktion, den Körper aufrecht zu erhalten und zu stützen, und ihm damit eine bestimmte Haltung zu geben, ist die zweite Tätigkeit der Wirbelsäule, die **die Beweglichkeit des Rumpfes** vermittelt, von größter Wichtigkeit für die endliche Ausgestaltung des Körpers. Wie die erste Funktion, so ist auch diese außerordentlich wandelbar.

Wenn wir auch durch die Untersuchungen von Schultheß, Lovett, von Meyer über die normale (durchschnittliche) Beweglichkeit der Wirbelsäule unterrichtet sind, so werden doch selbst die Anatomen durch die Beweglichkeit der Wirbelsäule z. B. bei „Schlangenmenschen" in Staunen versetzt. Die jahrelange Übung hat eine, große über die gewöhnlichen Grenzen hinausgehende Beweglichkeit geschaffen; andererseits wieder rufen Beschränkungen der Bewegungen in einem Teile der Wirbelsäule ungewöhnliche Beweglichkeit in einem anderen Teile hervor, der normalerweise eine sehr geringe Beweglichkeit zeigt (vgl. Spondylitis).

Auch zum Erkennen der einzelnen Bewegungsformen wird uns besser als die eingehende, gesonderte Beschreibung der verschiedenen wechselnden Bewegungsmechanismen der Wirbelsäule, ein biologischer Rückblick auf die Stellung und Entwicklung der menschlichen Wirbelsäule, sowie die Verfolgung der vor- und nachgeburtlichen Entwicklung der jungen Wirbelsäule orientieren, der sowohl klinisch wie therapeutisch unser hauptsächlichstes Interesse zukommt (Nicoladoni).

In den ersten paarigen Anlagen häutig angelegt (Chorda dorsalis, Urwirbel), später durch knorpelige Einlagerung verstärkt, erscheint die Wirbelsäule am Ende des 2. Fötalmonats als ein aus knorpeligen Einzelwirbeln geformter beweglicher Stab, der in einer einzigen kyphotischen Krümmung die Verbindung zwischen dem vorgeneigten Kopf und dem nach vorn aufgerichteten Becken und Körperende vermittelt. Im 3. Embryonalmonat beginnt die Verknöcherung: segmentär vom Kopf distalwärts fortschreitend, in jedem Wirbelkörper von mehreren Knochenkernen ausgehend, wird allmählich die knorpelige Substanz durch Knochensubstanz ersetzt. (Enchondrale Knochenbildung.) Die von der Knorpelhaut ausgehende Knochenneubildung (perichondrale Knochenbildung) tritt gegen den enchondralen Typus zurück. Die Kortikalis der Wirbelkörper ist verhältnismäßig dünn und wenig widerstandsfähig. Die Plastizität des Knochen ist eine große, daher einer Umbildung leicht zugänglich.

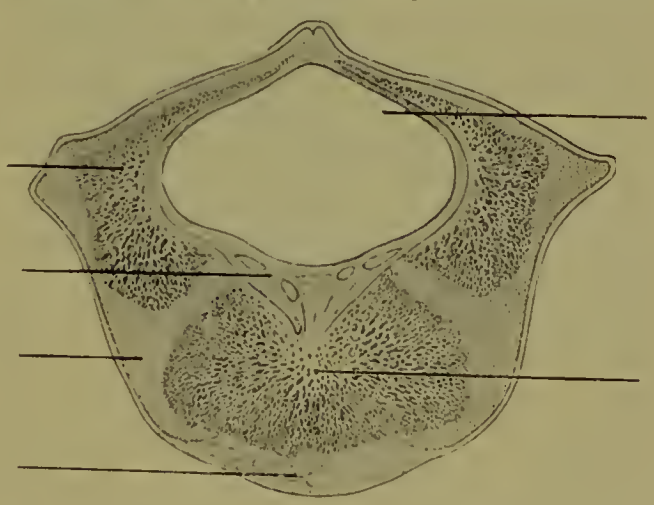

Fig. 1. Durchschnitt durch einen jugendlichen Wirbel. Der Körper, noch von breitem Knorpelbelag umgeben, gegen die Bogen durch eine Knorpelzone abgegrenzt. Der Bogen bereits ossifiziert Querfortsätze noch knorpelig.

Zur Zeit der Geburt besteht der knöcherne Einzelwirbel aus den Knochenkernen des Körpers und den Bogenhälften jeder Seite, die sehr früh knöchern miteinander verschmelzen, so daß schon früh ein ausgiebiger Schutz für das in diesen Ringen gelegene Zentralnervenorgan geschaffen ist (Fig. 1). Erst in viel späterer Zeit, vom 8. Lebensjahre an, treten akzessorische Knochenkerne auf für die Dornfortsätze, Querfortsätze und Gelenkfortsätze. Mit beendetem Wachstum, nach dem 20. Jahre, sind diese verschiedenen Teile auch bereits knöchern mit dem Wirbelkörper zum Einzelwirbel verbunden, der nach seiner segmentären Stellung in der Wirbelsäule verschiedene Formen zeigt. (Von den zwei obersten, den Kopfbewegungen angepaßten Halswirbeln Atlas und Epistrophens, sowie den verkümmerten Endwirbeln ganz abgesehen.) Die Verbindung zwischen den einzelnen Wirbeln wird hergestellt durch dicke Bandscheiben, die besonders im jugendlichen Alter relativ hoch und weich

sind, und im Innern im Nucleus pulposus eine ganz nachgiebige, gelatinöse Masse als Überrest der Chorda dorsalis beherbergen.

Diese große Nachgiebigkeit des knöchernen Materials, die knorpelige Verbindung des Körpers mit den Gelenkfortsätzen, die geringe Ausbildung der Knochenhemmungen, sowie die Weichheit der Bänder und Zwischenwirbelscheiben machen die allseitige Beweglichkeit der Wirbelsäule erklärlich, die der Körper des Neugeborenen besitzt.

Doch zeigen bereits jetzt die einzelnen Teile verschiedene Bewegungsformen. Schon in den letzten Embryonalmonaten hat sich durch Hebung des Kopfes eine **Lordose im Halsabschnitt** (Fig. 2) auszubilden begonnen, sie ist beim Menschen früh artfest geworden, das Neugeborene bringt sie bereits mit. Auch im Lendenteile sieht man eine Andeutung der späteren Lendenlordose, auftreten, doch ist sie viel geringgradiger als die Halslordose. Sie entsteht erst später bei der völligen Körperaufrichtung und ist weniger artfest als die Halslordose, die vielen Säugetierklassen eigen ist und auch beim Menschen schon in den ersten Lebensmonaten durch das Bestreben des Kindes, den Kopf zu heben und die Umgebung kennen zu lernen, deutlicher wird.

Fig. 2. Kyphotische Haltung eines Fötus vom 7. Monat — leichte Andeutung der Halslordose. Keine Lendenlordose.

Die **Brustwirbelsäule** bleibt in der ererbten kyphotischen Stellung, die bei dem Versuche, ein Kind aufzunehmen oder gar aufzusetzen, noch verstärkt wird. Die Wirbelsäule sinkt dabei so weit nach vorn über, bis an der ventralen Seite die Wirbelkörper sich gegeneinander anstemmen und auf der dorsalen Seite die Bänder, welche von Bogen zu Bogen und von Dornfortsatz zu Dornfortsatz ziehen, in Spannung geraten. Die Rumpfmuskulatur ist noch nicht imstande, dieses Zusammensinken der Wirbelsäule zu verhindern. Die Gefahr einer eventuellen dauernden Deformierung der Wirbelsäule durch Anpassung von etwa erweichten Knochen an eine oft eingenommene derartige Stellung ist eine sehr große.

Aus diesem einleuchtenden Grunde ist jegliche passive Aufrichtung des kindlichen Körpers zu verwerfen. In der Befolgung dieses Grundsatzes liegt meiner Ansicht nach die wirk-

samste Prophylaxe gegen Haltungsdeformitäten, die in erdrückendem Prozentsatz in falscher körperlicher Hygiene dieses Lebensabschnittes ihren Grund haben.

Es muß auf jeden Fall die aktive Aufrichtung des Körpers abgewartet werden; erst diese spontane individualgeschichtliche Wiederholung der stammesgeschichtlichen Entwicklung sichert eine ungefährdete Körperaufrichtung und richtige Wirbelsäuleneinstellung.

Bis dahin ist dem Körper möglichst freie Beweglichkeit zu gestatten, denn nur diese ist imstande, den Muskelapparat des Kindes zu kräftigen. Jede Einschnürung und Wickelung ist der Muskelentwicklung schädlich, sie wurde ja wohl nur aus dem dunklen Drange unternommen, dem Kinde den fehlenden inneren Halt von außen her zu ersetzen und ein schalenförmiges Stützgewicht dem inneren noch nicht genügenden Stützapparat hinzuzufügen.

Die schlechteste passive Aufrichtung bedeutet das frühe Aufsetzen des Kindes. Sofort sehen wir die früher erwähnte Kyphosenstellung in höchstem Grade auftreten. Wird diese Stellung häufig eingenommen, so ist es bei der früher besprochenen Nachgiebigkeit und Plastizität des Wirbelsäulenbaumaterials selbstverständlich, daß es zu einer Fixierung dieser Haltung kommen kann. Nicht minder gefährlich ist das frühe Aufnehmen, besonders wenn sich damit noch eine schiefe Einstellung des zu weichen Körpers auf dem Arm der Tragperson hinzugesellt (vgl. Skoliose).

Da die Aufrichtung des Körpers mit in die biologische Evolution gehört, wird sie vom wachsenden Organismus ohnehin von selbst eingeleitet und durchgeführt, ebenso, wie die übrigen Wachstumsvorgänge spontan und ohne unser Eingreifen ablaufen. Das Kind wird sich bestimmt **von selbst** aufrichten, aufsetzen, aufstehen, wenn es sein Körperzustand erlaubt, seine Muskelapparate genügend stark sind und Knochen- und Bandapparate so widerstandsfähig und gesund sind, daß sie eine Belastung vertragen.

Daß man derlei Schädlichkeiten, die auf der außerordentlich häufigen krankhaften Weichheit der inneren Stützapparate beruhen, auch bei der aktiven Körperaufrichtung nicht immer vermeiden kann, selbst wenn der Halteapparat der Wirbelsäule, das Muskelkorsett des Rumpfes entsprechend ausgebildet und vorgeübt ist, wird aus dem Gesagten ohne weiteres ersichtlich sein.

Wir haben nun ein Mittel in der Hand, dem Kinde diese aktive Körperaufrichtung zu erleichtern, ohne deshalb der Natur vorzugreifen.

Wenn wir ein Kind in **Bauchlage** (Fig. 3) bringen, so wird das Kind seinen Kopf heben, den Oberkörper strecken, ja schon nach wenig Wochen wird es den Oberkörper in dieser Lage frei von der Unterlage heben können. Diese Stellung und diese Übung bedeutet bei häufigerer Wiederholung eine außerordentliche Kräftigung der Körperstrecker. Sie ist das einzig richtige Erziehungsmittel zu einer schönen kräftigen Haltung, das man dem Säugling angedeihen lassen kann. Das Aufsetzen ist erst zu gestatten, wenn das Kind aus dieser Lage sich selbständig aufsetzen kann; das gleiche gilt vom Aufrichten, das dann gegen das Ende des 1. Lebensjahres auch von selbst einzutreten pflegt.

Auch der Lokomotionsbeginn vollzieht sich aus der Bauchlage viel natürlicher und dem kindlichen Organismus viel entsprechender. Das Kind wird zuerst zum Vierfüßler und fängt aus der Bauchlage zu kriechen an.

Beim Kriechakt ist die Wirbelsäule wie bei den übrigen Quadrupeden mehr auf Zug als auf Druck beansprucht, sie ist zwischen Schulter und Beckengürtel gleichsam aufgehängt und den Belastungs- und Gleichgewichtsschwierigkeiten vorläufig entzogen. Langsam werden Muskel- und Bandapparate bei den Kriechbewe-

gungen des Körpers vorgeübt, besonders die Oberschenkel und Beckenmuskulatur wird durch das Anstemmen des Beines am Boden gekräftigt und für den aufrechten Stand vorbereitet. Auch später wird man immer, wenn es sich um Gestattung von Bewegung ohne Belastung handelt, auf diese Bewegungsart zurückgreifen müssen; in der Prophylaxe und Therapie der Wirbelerkrankungen erscheint ihr dadurch eine Rolle zugewiesen.

Fig. 3. Kind in Bauchlage, welche eine außerordentliche Kräftigung der Rücken- und Nackenmuskulatur bewirkt.

Sind so Band- und Knochenapparate genügend gestärkt, so wird am Ende des 1. Lebensjahres die **aktive Körperaufrichtung** erfolgen.

Diese menschengeschichtlich verhältnismäßig junge Errungenschaft vollzieht sich bei jedem Kinde mit ziemlichen Equilibrierungsschwierigkeiten und nur ganz allmählich. Wenn das Kind zu stehen beginnt, so sind am ausgebildetsten die Brustkyphose und die Halslordose, die Lendenkrümmung ist erst angedeutet, oft sogar fehlend und in die Brustkrümmung einbezogen. Zu dieser Stellung der Wirbelsäule gehört ein bestimmtes **Haltungsbild.** Das kleine Kind steht nicht, wie ein Erwachsener. Es hält den Oberkörper nicht senkrecht, sondern schief nach vorne (Fig. 4). Dabei sind Hüft- und Kniegelenke nicht gestreckt, sondern leicht gebeugt, die Lendenkrümmung, das hohle Kreuz ist noch nicht sichtbar. Auch bei künstlerischen Darstellungen empfinden wir diese Stellung der Putten als natürlich. Viele von den übrigen gelegentlich aufrechtgehenden Wirbeltieren behalten diese Stellung bei (Fig. 5) (Affen, Bären).

Fig. 4. Kindliche Haltung in der ersten Zeit. Knie-Hüftgelenke in halber Beugung. Lendenlordose angedeutet. (Hellenistisches Motiv Kopenhagen).

Auch bei den niedrigen Menschenrassen finden sich ebenso wie bei prähistorischen Funden Andeutungen für diese Form der Rumpfeinstellung (Schenkelhalswinkel bei prähistorischen Rassen). Ein weiterer Beweis für die Richtigkeit sind uns auch die diesbezüglichen Ausfallserscheinungen, die wir bei Degenerierten beobachten können. Hier bleibt die Entwicklung der Haltung auf jener Stufe stehen, die der Entwicklung des Gesamtorganismus entspricht (Infantilismus). Bei vielen Kretinen bleibt die Wirbelsäule vorgebeugt, wie beim kleinen Kinde, das Becken ist weniger geneigt, Hüft- und Kniegelenke sind beim aufrechten Stande gebeugt. Reste von diesen Stellungen lassen sich in allen Abstufungen bei geistig minderwertigen Kindern reichlich beobachten.

Diese Vorstufe der aufrechten Haltung verursacht außerdem die geringste Kapselspannung im Knie- und Hüftgelenk, sie beläßt beide in der Mittelstellung, sie erfordert die geringste Muskelarbeit, weil bei dieser Stellung die für das Stehen wichtigsten Muskeln, der Quadrizeps und der Erector trunci sich in den günstigsten Zugverhältnissen befinden.

Allmählich wird das Bein senkrecht zum Boden gestellt. Das Kniegelenk wird durch kräftige Anziehung des Quadrizeps gestreckt, am Hüftgelenk gibt die vordere Kapselwand dem ständigen Zuge nach; der Rest der Streckung im Hüftgelenk ist jedoch anfänglich ein scheinbarer, er wird hauptsächlich durch eine Drehung des Beckens um eine frontale Achse erzielt. (Vgl. die scheinbare Streckung bei einer koxitischen Beugekontraktur.)

Gleichzeitig kontrahiert sich der große Streckmuskel des Rumpfes, der Erector trunci, der von der Brustwirbelsäule zum Kreuzbein zieht. Durch diese Kontraktion wird der Rumpf am Vornüberfallen gehindert, nach rückwärts gezogen und die Lordosierung der Lendenwirbelsäule eingeleitet.

Fig. 5. Vorgebeugte Haltung der Primaten; entwickelte Brustkyphose, Fehlen der Lendenlordose und Halslordose.

Die Wirbelsäule zeigt jetzt einen dreifachen Bogen, am **Halsteil** die früherworbene Lordose, am **Brustteil** die primäre Kyphosenstellung und am **Lendenteil** die durch Beckendrehung hervorgerufene Lordose.

Da die Wirbelsäule mittels des Kreuzbeines ziemlich starr mit den Darmbeinen verbunden ist, muß die **Beckenstellung** auf die Wirbelsäuleneinstellung einen bestimmenden Einfluß ausüben und umgekehrt. Bei einer Drehung des Beckens um die frontale Achse nach **vorn** muß die Wirbelsäule dieser Drehung folgen, ein Vornüberfallen des Rumpfes kann nur durch seine Rücklagerung bzw. durch eine starke Lordosierung der Lendenwirbelsäule verhindert werden (starke Beckenneigung).

Bei Verminderung der Beckenneigung (Drehung des Beckens um die frontale Achse nach **rückwärts**) muß sich die Wirbelsäule kyphotisch nach vorn umkrümmen, um ein Hintenüberfallen des Rumpfes zu verhüten. Nach erreichtem aufrechten Stande wird das Becken in der eingenommenen Neigung durch Muskeln festgehalten, die vom Becken zum Oberschenkel ziehen und die die Bewegungen zwischen Becken und Extremitäten vermitteln. Die Drehung nach vorn (Verstärkung der Beckenneigung) wird bei festgestellten unteren Extremitäten hauptsächlich durch den M. ileopsoas, tensor fasciae latae und auch durch den Quadrizeps besorgt, während eine Kontraktion der Hüftgelenkstrecker (der Seminuskeln, der Glutäen und des Bizeps) eine Drehung des Beckens nach hinten zur Folge haben muß. Erst durch das Zusammenspiel aller dieser Faktoren, erst nach Überwindung aller dieser nicht geringen Gleichgewichtsschwierigkeiten kommt es zu jenem Idealtypus der aufrechten Haltung, den wir als schön empfinden, den wir aber in seiner edelsten Entwicklung sehr selten zu Gesicht bekommen. Schon durch die Mannigfaltigkeit der Einflüsse bei der primären Einstellung der Wirbelsäule ergibt sich eine außerordentliche Verschiedenheit der Haltungstypen.

Charakteristisch für die Normalhaltung ist, daß ein auf dem hintersten Punkte des Kreuzbeines errichtetes Lot die Rückenkrümmung entweder streift oder ihr nahekommt (Schultheß).

Was die Beckenstellung anlangt, so soll bei normaler Haltung die Verbindungslinie des Promontoriums mit dem oberen Rande der Symphyse einen Winkel von 50° zur Horizontalen bilden.

Aber auch nach Vollendung der Körperaufrichtung sind noch wichtige Kräfte für den endgültigen Ausbau maßgebend: **respiratorische und muskuläre Kräfte.**

Die Gestaltung der Lungen und ihre Funktionstätigkeit formen den Thorax. Wenn auch nicht von der Hand zu weisen ist, daß eine, durch pathologische Knochenentwicklung veränderte Thoraxform ungünstig auf die Lungenentwicklung wirkt, so knüpft sich dieser Zusammenhang meist in umgekehrter Richtung. Wie das Zentralnervensystem in seinem Wachstum die Schädelform bestimmt, so bestimmen auch die Lungenentwicklung und die respiratorischen Kräfte den Brustkorb, und dieser wirkt wieder durch seine Verbindung mit der Wirbelsäule mitbestimmend auf die Haltung.

**Die Atmung** ist beim Säugling nahezu rein diaphragmatisch (Zwerchfellatmung). Nur die Bauchwand und die weichen Flankendecken (freie Rippen) bewegen sich dem großen Luftbedürfnis und der geringen Atmungsbreite entsprechend in außerordentlich rascher In- und Exspirationsbewegung (daher die hohe Atemfrequenz des Säuglings, 40/20). Erst bei zunehmendem Alter tritt langsam die Brustatmung hinzu, bis im 7. Jahre annähernd dieselbe Mischung der beiden Atmungsarten hervortritt, wie sie der Erwachsene besitzt (Gregor). Dieser eigentümliche Atmungstypus, den der Säugling mit den Vierfüßlern gemein hat, hängt mit dem Fehlen der Rippenneigung zusammen. Die Rippen stehen nahezu horizontal, mindestens der Horizontalen viel näher als bei Erwachsenen und dies sowohl in frontaler, wie in sagittaler Richtung. Erst nach vollzogener Körperaufrichtung senken sich allmählich Rippen und Brustbein, so daß dann jeder Rippenring im Verhältnis zu seinem Wirbelkörper sowohl nach den Seiten wie nach vorn abfallend erscheint. Um zirka 2½ Wirbelkörperhöhen liegt jedes vordere Rippenende unter seinem Ausgangspunkt. (Diese Wanderung, die die Körperhaut mitmacht, läßt sich sehr schön an Narben erkennen, die z. B. wegen Diphtherie im 1.—2. Lebensjahr oberhalb des Jugulums gesetzt wurde und die dann bei Erwachsenen oft in der Mitte des Manubriums beobachtet werden können.) Erst wenn die Rippensenkung vollzogen ist, tritt die Brustatmung ganz in Kraft, jetzt erst kann durch die Hebung der Rippen der Brustraum sowohl in sagittaler wie in frontaler Richtung erweitert werden: eine Rippe wird zur anderen mittels der Zwischenrippenmuskeln gehoben, die 1. Rippe mittels des M. scalenus gegen die Halswirbelsäule vertaut und gehoben. Die Kontraktion aller dieser Muskeln wirkt, wie Jansen richtig hervorgehoben hat, im Sinne der Körperbeugung, sie vermehrt die Brustkyphose, was bei Schlafenden leicht beobachtet werden kann. Dieser Kraft entgegen wirken jene Muskelkräfte, die die Wirbelsäule, besonders die Brustwirbelsäule, zu strecken imstande sind, die an der Außenseite des Thorax zu beiden Seiten der Wirbelsäule verlaufen und mit den einzelnen Wirbeln verbunden sind. Sie wirken aktiv der Kyphosierung entgegen; für sie ist andererseits wieder die Atmung ein ständiger Anreiz zur Arbeit und Entwicklung.

Sind die respiratorischen Kräfte bei Lufthunger außerordentlich gesteigert und ist die übrige Körperkonstitution mangelhaft, so wird ihre Kraft nicht hinreichen: **die Haltung wird zerfallen,** die Kyphose zunehmen, wie z. B. bei hochgradig Tuberkulösen. Aber auch bei Kindern, die ständig an Behinderungen der Atemwege leiden, wird sich diese respiratorische Komponente in der Haltung sichtbar machen, ebenso wie anderseits wieder die mangelnde Entwicklung der Brustatmung, der eingefallene paralytische Thorax, zu fehlerhafter Haltung führen werden. So sehen wir den engen Zusammenhang von Atmungs- und Haltungsentwicklung als einen warnenden Fingerzeig, mehr Aufmerksamkeit diesem Teile der Prophylaxe zuzuwenden, dem wegen der großen Tuberkulosegefahr bei rudimentärer Haltungsentwicklung und Atmung eine große volkshygienische Bedeutung innewohnt (vgl. Atemgymnastik).

Ist der Mensch einmal zu jener Körperstellung gelangt, die ihm als homo erectus arteigen sind, so kommen der Wirbelsäule sowohl für die

Ausbalanzierung des Rumpfes, als auch für die notwendigen Körperbewegungen eine gewisse Summe von Bewegungsmöglichkeiten zu, die je nach dem Bau der einzelnen Wirbelelemente in den verschiedenen Wirbelabschnitten ihren Umfang und ihrer Form nach wechseln. Wie schon früher erwähnt, ist das Ausmaß dieser Bewegungen bei verschiedenen Menschen und in verschiedenen Lebensaltern sehr verschieden, vom Grade und der Art der Beanspruchung in hohem Maße abhängig. Im allgemeinen aber folgen die Bewegungen gewissen Typen, die durch **die Anordnung der Muskulatur** vorgezeichnet sind.

Wir unterscheiden hauptsächlich drei verschiedene Muskelzüge, die dem Rückgrat als Bewegungsquellen dienen, Längszüge, die vor und hinter der Wirbelsäule verlaufen, Querzüge, die die beweglichen Teile des Rumpfes senkrecht zur Wirbelsäule bewegen, sowie kleine von Wirbel zu Wirbel, von Gelenkfortsatz zu Gelenkfortsatz verlaufende Muskelgruppen, die hauptsächlich die Drehung der einzelnen Wirbel gegeneinander als Funktion haben.

Der **hintere** Längszug, vom Nacken zum Kreuzbein ziehend, faßt in sich die Nackenmuskulatur, die Mm. splenii cap. et cervic. und den langen Rückenstrecker, den M. sacrospinalis, der von der hinteren Fläche des Kreuzbeines entspringend, mit sämtlichen Dornfortsätzen der Wirbel in Verbindung steht und in seiner Kontraktion die Streckung des Rückens bewirkt. Dieser Längszug, der in seinen einzelnen Teilen verschiedene Namen (Erector trunci, Longissimus dorsi) führt, ist jener Teil der Rumpfmuskulatur, der für die Ausbildung einer geraden, schönen Haltung am meisten in Frage kommt. Mit ihm in Verbindung steht jenes System von Muskelzügen, die von Dornfortsatz zu Dornfortsatz (M. spinalis) ziehen, ferner jene, die die Querfortsätze mit den Dornfortsätzen verbinden und die schon mehr jenen kleinen Muskelgruppen angehören, die, wie die Mm. rotatores, interspinales, intertransversarii die Drehbewegungen der Wirbelsäule vermitteln.

Diesen, in der Hauptsache der Länge nach angeordneten Faserzügen an der Rückseite der Wirbelsäule stehen die **Muskelzüge an der Bauchseite** der Wirbelsäule und des Körpers entgegen, die die Rumpfbeugung als Funktion haben. In erster Linie ist es die längsverlaufende Bauchmuskulatur, die mittels ihres Ansatzes am Thorax und am Becken durch ihre Zusammenziehung den Rumpf nach vorn zu krümmen vermag. Infolge ihrer Anheftung an Brustbein und Rippen wirkt sie an langen Hebelarmen, ihre Wirkung wird durch die Schwere unterstützt, außerdem treten noch die körperbeugende Kraft der Hüftbeugemuskulatur im M. ileopsoas, sowie die längswirkenden Komponenten der schrägen Bauchmuskeln hinzu.

So sehen wir wieder an der Anordnung dieser Muskelgruppen, daß die spezielle Ausbildung der Rückenstrecker mit zur Körpererziehung und Prophylaxe gegen Deformitäten gehört. Ihre ungünstige Anordnung und ihre schlechten Entwicklungsverhältnisse stellen einen schwachen Punkt in unserem ganzen Haltungs- und Bewegungsmechanismus dar, es ist eines jener Übel, die immer wieder an die mangelhafte Anpassung unseres Organismus an den aufrechten Gang und Stand erinnern (vgl. orthogenetische Mängel, Klapp).

Die **queren Muskelzüge** haben die Aufgabe, den beweglichen Schultergürtel an den Thorax zu fixieren. Die Mm. cucullaris, rhomboideus, latissimus dorsi sind es, die den Schultergürtel der Wirbelsäule nähern, während ihnen auf der Vorderseite der Brust in den Mm. pectorales kräftige Antagonisten entgegenarbeiten, deren Muskelwirkung und Verbindung mit den Armbeugern sie zu den meistgebrauchten Muskeln des täglichen Lebens machen. Es ist daher für die Rückzieher des Schultergürtels außerordentlich schwer, ihnen den nötigen Widerpart zu halten. Die Brustmuskeln kommen leicht in Dauerkontraktur, ziehen die Schultern nach vorn, vermehren dadurch die am oberen Ende der kyphotischen Brustwirbelsäule hängende Last, die mit dem Rückenstrecker gleichsinnig arbeitenden Rückzieher kommen dadurch immer mehr in Nachteil. Das Abstehen der Schulterblätter, das wir so häufig bei schwachen Kindern zu beobachten Gelegenheit haben, ist in erster Linie auf diese Inkongruenz der Muskelwirkung zurückzuführen. Die Schulterblätter gleiten durch das Überwiegen der Vorzieher über die eigentliche Konvexität des Thorax, ihre Innenkante steht flügelförmig ab; der gleichzeitig mangelhaft entwickelte des M. serratus vermag sie nicht den Thoraxkonturen anzupressen, eine Aufgabe, die natürlich immer

schwieriger wird, je mehr sich die Schulterblattfläche der schärferen seitlichen Krümmung des Thorax nähert.

Je mehr der sagittalelliptische Thorax des Säuglings sich nach der Körperaufrichtung nach völliger Ausbildung der Brustatmung zum frontalelliptischen des Erwachsenen umbaut, desto mehr verschwinden diese Flügelschultern, je mehr Thorax- und Haltungsentwicklung zurückbleiben, desto deutlicher treten sie in Erscheinung.

Auch die Übertrainierung der Körperbeuger und der vorderen Brustmuskeln durch Schwerathletik und oft schlecht angewandtes Turnen kann eine Dauerkontraktur dieser Muskeln und dadurch eine konstante Vorziehung des Schultergürtels und Krümmung des Brustabschnittes der Wirbelsäule bewirken (vgl. professioneller, muskulärer Rundrücken).

Durch das Zusammenwirken und das Zusammenspiel dieser Muskeln, die zur Erhaltung des aufrechten Standes immer in Tätigkeit sein müssen, wird die harmonische Entwicklung der Haltung gewährleistet. Der Ausfall an der einen Seite muß immer ein Überwiegen der Antagonisten und eine Veränderung an der äußeren Erscheinung des betreffenden Menschen bewirken.

Bei diesem außerordentlich labilen Stand wird die Wirbelsäule sehr leicht ihre **Ruhelage** ändern, die dann immer der Gleichgewichtslage der Muskulatur entsprechen wird.

Daher die große Gefahr, die der Verlust einer **richtigen** Ruhehaltung der Wirbelsäule und des Körpers mit sich bringt; sie wird um so größer, je größer die Kraftdifferenzen der einzelnen Muskelzüge sind, je länger der Zustand besteht, je mehr also Knochen und Bandmaterial Zeit haben, sich diesem veränderten Gleichgewichtszustand anzupassen (vgl. habituelle Skoliose).

**Die Hauptbewegungsformen**, die die Muskeln des Rumpfes auslösen, sind aus dem früher Gesagten leicht abzuleiten. Da wir uns im aufrechten Stande schon nahezu in einer Extremstellung befinden und zur Rumpfvorbeugung die Mittelstellung der Wirbelsäule durchlaufen müssen, so ist natürlich das Ausmaß dieser Bewegung ein sehr weites. Die Gegenbewegung, die Körperstreckung bzw. die Rückbeugung aus dem aufrechten Stande ist demnach nur eine geringe und geht hauptsächlich im freien Halsteile, sowie im unteren Teil der Brustwirbelsäule und im freien Lendenabschnitt vor sich. Wie im entwicklungsgeschichtlichen Teile erwähnt, stellt die Brustwirbelsäule der Streckung infolge ihres Baues den größten Widerstand entgegen, der sich mit zunehmendem Alter verschärft.

Wohl auseinanderzuhalten ist hier die eigentliche Körperstreckung und die Körperbeugung nach rückwärts. Meist liegt es in unserer Absicht, eine wirkliche Körperstreckung bei der Rückbeugung des Rumpfes hervorzurufen. Dies kann jedoch nur möglich sein, wenn wir auf die Abflachung der physiologischen Krümmungen hinarbeiten. Insbesondere dann, wenn eine übertriebene Ausbildung derselben das Haltungsbild gefährden. Da wir wissen, daß bei einer Rückbeugung des Rumpfes zuerst und am leichtesten die Lendenwirbelsäule dieser Absicht folgt, dadurch aber nur die Lendenlordose verstärkt und dabei eventuell bei schlechter Kopfhaltung die Brustkyphose noch vermehrt wird, so ist in erster Linie darauf zu achten, dieser Ausweichbewegung bei der Körperstreckung entgegenzuarbeiten. Dies ist nur möglich, wenn durch teilweise Kontraktion der Körperbeuger, durch Anspannung der Bauchmuskulatur, die Lendenlordose möglichst ausgeglichen wird. Erst jetzt kann es durch die beabsichtigte Rückbeugung der Wirbelsäule, Zurücknehmen von Hals und Kopf zu einer wirklichen Streckung der Wirbelsäule und zur Abflachung ihrer kyphotischen Kurve im Brustteile kommen.

Dieser Übung, die, weil sie nicht gleichsinnig erfolgt, besonders Kindern nicht ohne weiteres verständlich ist, wohnt eine außerordentlich große haltungsbildende Kraft inne; sie ist nicht umsonst zu einer der Hauptübungen der schwedischen Gymnastik geworden (Spannbeuge).

Kontrahieren sich die Längszüge nicht gleichzeitig, so können wir eine Seitbeugung der Wirbelsäule erzielen. Die Wirbelsäule erscheint dann in der Frontalebene bogig gekrümmt. Diese Seitbeugung zeigt nicht mehr so einfache Bewegungstypen, wie die Vor- und Rückwärtsbeugung, was besonders darin seinen Grund hat, daß sie nicht mehr, wie die Vor- und Rückwärtsbeugung, in einer Symmetrieebene der Wirbelkörper erfolgt. Sehr leicht gesellen sich zur Seitbeugung Drehbewegungen in der Wirbelsäule, denen eine gewisse Konstanz bezüglich der Richtung innewohnt. Aus dem früheren wissen wir, daß die Vorbeugehaltung der Wirbelsäule die Mittelstellung für sie bedeutet. In dieser Stellung sind die Gelenke am losesten, je weiter wir die Wirbelsäule rückwärts beugen, desto mehr sperren sich die Gelenke. In extremer Rückwärtsbeugung ist die Seitwärtsbewegung nur in ganz geringem Grade möglich. Wir vermögen allerdings, bei der Seitbeugung das Ausweichen der Wirbelsäule in dem Sinne der Drehung durch aktive Muskelkraft zu unterdrücken. Bei Fehlen dieser Willensaktion tritt sie jedoch immer ein, um so mehr, je schlaffer die Wirbelsäule gehalten wird, je mehr sie sich der Mittelstellung nähert, je mehr schließlich durch Schulter- und Rippenhebung diesem seitlichen Ausweichen der Wirbel Vorschub geleistet wird (Schreibstellung). Ebenso klar ist es, daß die Wirbelkörper nach der Seite des geringeren Druckes ausweichen, also sich nach der Seite der Konvexität zu sich drehen werden. Je mehr die Wirbelsäule gestreckt ist, desto geringer wird die Rotation der Wirbel bei Seitbeugung, ja bei extremer Rückwärtsbeugung in der die Wirbelgelenke gesperrt erscheinen, fehlt sie ganz (vgl. Konkavtorsion, Lovett).

Aus den Versuchen von Lovett geht hervor, daß besonders die Brustwirbelsäule der Rotation leicht zugänglich ist. Sehr unterstützt wird die Entstehung der Torsion durch einseitige Hebung der Rippen und des Schultergürtels an der Konvexseite der Krümmung, was wohl dem ganzen Mechanismus der Rippenhebung und ihrer Anheftung und Verbindung mit der Wirbelsäule und Thorax entspricht. Ohne auf die näheren, die Praxis weniger berührenden Einzelheiten einzugehen, die in den grundlegenden Arbeiten von Lovett, Schultheß und Abbot niedergelegt sind und dort in ihren Einzelheiten studiert werden können, geht aus dem Vorhergehenden mit einfacher Deutlichkeit hervor, daß besonders die vorgebeugte schlaffe Haltung der Wirbelsäule es ist, die bezüglich der Haltungsanomalien die Hauptquelle der Übel darstellt. Aus ihr können sich am leichtesten die gefürchteten seitlichen Abweichungen entwickeln mit allen ihren in der Skoliose zu erörternden Deformationen (Torsion). Aber auch wenn es nicht zu diesen schwersten Graden der Verbildung kommt, so beeinträchtigt auch schon die vorgebeugte schlaffe Haltung nicht nur die weitere Haltungsentwicklung, sondern auch die Atmung und den Körperhaushalt auf die unangenehmste Weise. Ein Grund mehr, in der körperlichen Erziehung auf die Erzielung einer geraden freien Haltung hinzuarbeiten.

Wie bereits erwähnt, zeigt schon die kindliche Wirbelsäule trotz der Weichheit ihrer Einzelbestandteile, sowie der Geschmeidigkeit der bandartigen und gelenkigen Verbindungen der einzelnen Wirbel miteinander in den verschiedenen Abschnitten verschiedene Beweglichkeit. Auf die freie Halswirbelsäule folgt die nur auf kleine Drehungen beanspruchte obere und mittlere Brustwirbelsäule. (Nur die Summierung der einzelnen Drehungsmöglichkeiten zwischen den Wirbeln löst eine Gesamtwirkung von 30° aus), erst in der unteren Brustwirbelsäule erreicht die Beweglichkeit zwischen den einzelnen Wirbeln (Seitbeugung) höhere Grade. Die Lendenwirbelsäule zeigt viel freiere Beweglichkeit. Sowohl frontale, wie sagittale Bewegungen sind möglich, auch die Rotation ist zwischen dem 12. Brustwirbel und 1. Lendenwirbel häufig in höherem Grade ausführbar, als zwischen den übrigen Wirbeln (Schultheß).

Schon durch den Bau der Wirbelsäule werden also im großen und ganzen diese Bewegungsmöglichkeiten vorgezeichnet, das weitere Wachstum und insbesondere die Beanspruchung meißeln diese Verhältnisse immer auffallender aus. Die Abgrenzung der Bewegungen wird immer deutlicher, die Bandapparate werden immer schärfer auf den gebrauchten Ausschlag eingestellt, schließlich treten auch außer den schon physiologisch vorgebildeten Hemmungen knöcherne Hindernisse gegen die nichtgebrauchten Einstellungen auf, in analoger Weise wie beim Plattfuß und Klumpfuß die pathologische Funktion pathologische Formen erstehen läßt.

So sind die dachreiterartig übereinanderliegenden Dornfortsätze der Brustwirbelsäule eine Hemmung für die forcierte Rückbeugung, aber in wieviel geringerem Grade als Hemmung entwickelt bei einem guttrainierten Bewegungskünstler, als bei einem in gebückter Stellung arbeitenden gleichalterigen Landmann! Eine wieviel geringere Streckfähigkeit wird bei ihm die Wirbelsäule zeigen, Gelenkbänder, Bandscheiben sind viel unnachgiebiger, während auf der anderen Seite der in der Jugend einsetzende Training die Beweglichkeitsverhältnisse der Jugend erhalten hat; die Knochen haben sich in ihrem Wachstum und Bau den Bedürfnissen angepaßt (vgl. die Bewegungseinschränkung der skoliotischen Wirbelsäule). Immer entsteht Verdichtung des Materials an den durch die Belastung und dynamische

Fig. 6. Mit Muskelanspannung erzeugte Lendenlordose beim Sitzen, die nur ganz kurze Zeit (Minuten) aufrecht erhalten werden kann.

Fig. 7. Ermüdungshaltung eines sitzenden Kindes. Vorbeugung des Rumpfes zur kyphotischen Ruhehaltung der Wirbelsäule. (Anspannung des dorsalen Bandes, ventrale Knochenhemmung der Wirbelkörper, Aufstützen der Arme).

Kräfte am meisten beanspruchten Stellen, sowie gewissermaßen eine Blähung der Knochensubstanz, verbunden mit Rarifizierung des Gewebes an jenen Knochenteilen, die eine verminderte Funktion aufweisen (vgl. die diesbezüglichen Studien Nicoladoni's).

Je jünger das Individuum, desto rascher müssen sich bestimmte, oft eingenommene Ruheformen der Wirbelsäule fixieren, desto schneller werden sich Hemmungen bänderiger und knöcherner Natur gegen jene Stellungen ausbilden, die weniger oft eingenommen werden. Ebenso rasch verkürzen sich die Muskeln, deren Ansätze durch die Knochenverschiebung einander genähert sind, die überdehnten Antagonisten werden schwächer und so gleicht das

Übel einem rollenden Stein, die Raschheit der Deformierung wächst schnell mit der Dauer der pathologischen Einwirkung.

Bei der passiven Körperaufrichtung wurde der verhängnisvolle Einfluß, den zu frühes Sitzen auf die Haltungsentwicklung ausübt, bereits gestreift. Aber auch beim größeren Kinde spielt diese Körperhaltung eine außerordentlich große Rolle, bringen doch die Kinder der Kulturnationen ihre halbe Lebenszeit in diesen Stellungen zu. Es ist also nicht zu verwundern, daß sich die Aufmerksamkeit der Anatomen und Fachkollegen dem Studium dieser Körperhaltung zuwendet hat. Hermann v. Meyer und Schulthess verdanken wir die Aufrollung und Klarstellung dieser Verhältnisse.

Nach Hermann v. Meyer unterscheiden wir zwei Sitzlagen, eine vordere und eine hintere Sitzlage. Bei der vorderen Sitzlage ruht der Rumpf auf den beiden Sitzknorren. Die Oberschenkel helfen den Rumpf stützen, können aber wegen ihrer

Fig. 8. Schreibhaltung bei positiver Distanz (vordere Sitzkante vor der vorderen Tischkante) und zu niedrigem Tisehe.

Fig. 9. Benutzung einer rückwärts geneigten Lehne, der Rumpf in Ruhestellung ohne Lendenlordose.

gelenkigen Verbindung mit dem Becken nur eine labile Stütze abgeben. Der Körper vermag also nur durch Feststellung der Hüftmusknlatur (Fig. 6) und Aufrechterhaltung der Wirbelsäule in dieser Stellung zu verharren. Bei Ermüdung der Haltemuskeln sinken Becken und Wirbelsäule so weit nach vorn, als Knochen- und Bandhemmungen dies gestatten (Fig. 7) (Sitzstellung im Schlafe) oder bis der Rumpf in dieser Vorwärtsbeugung eine außer ihm gelegene Stütze findet durch Auflehnung der Brust an einen Tisch, Aufstützen der Arme an Seitenlehnen usw. Je später der vorfallende Körper einen Halt findet, desto größer wird die kyphotische Einstellung (Fig. 8) (je weiter die Schulbank vom Tisch entfernt ist, desto kyphotischer müssen die Kinder beim Schreiben sitzen). Dieselbe Gefahr tritt ein, wenn der Banktisch zu niedrig ist, oder das Pult zu wenig geneigt ist.

Bei der hinteren Sitzlage ruht der Körper auf den Sitzknorren mit Rückneigung des Rumpfes, der jedoch gegen das Hintenüberfallen bei Ermüdung seiner Haltemuskeln einer stützenden Rückenlehne bedarf (Fig. 9).

In dieser „angelehnten" Sitzlage ist eine absolute Ruhestellung nur dann gewährleistet, wenn die Lehne wirklich nach rückwärts geneigt ist. Senkrechte Lehnen sind keine Lehnen und werden erst zu solchen, wenn das Becken an der Sitzfläche vorgeschoben wird und der dann kyphotisch gekrümmte Rücken sich unter einem Winkel mit seiner Konvexität gegen sie lehnen kann. Je mehr die Lehne geneigt ist, desto mehr nähern wir uns der Horizontallage, die die absolute Entlastung der Wirbelsäule und Körpermuskulatur bedeutet (Strecksessel).

Da wir aus dem früher Gesagten wissen, wie gefährlich die kyphotische Dauereinstellung der Wirbelsäule ist, wie leicht sie wiederkehrt, wie sie bei Erschlaffung der Muskulatur die eigentliche Ruhestellung der Wirbelsäule bildet, so folgt daraus, daß wir bei der Jugenderziehung der Dauereinwirkung dieser Stellung mit allen Kräften entgegenarbeiten müssen, sie bedeutet immer eine Verschlechterung der Haltung, eine Gefahr für die Körperentwicklung.

Alle diese Verhältnisse sind seit langem bekannt und haben ständig die Konstruktion jenes Gerätes beeinflußt, auf das wir unsere Jugend für viele Stunden des Tages bannen. Ein jahrelanger Streit, der in seinen Nachwehen noch fühlbar ist, hat durch allseitige Verschärfung der Forderungen sowohl auf ärztlicher, wie pädagogischer Seite zur Ausführung der spitzfindigsten Konstruktionen geführt, die ein nicht voreingenommener Beobachter mit Recht kopfschüttelnd anstaunen muß. Alles wurde berücksichtigt, nur die oberste, selbstverständlichste Forderung nicht, von der man sonst die Güte eines Sitzgerätes immer abhängig macht: die Bequemlichkeit. **Die Schulbank muß dem Kinde auch bequem sein.**

Wenn man Schulbänke mit niedrigen Lehnen verwendet, die die Kinder noch zu einer unphysiologischen lordotischen Sitzhaltung, durch Einschiebung eines Lendenbausches nötigen (Fig. 10a), muß man sich unwillkürlich wundern, wie es Jugenderziehern beifallen konnte, derlei Martersessel der Jugend aufzuzwingen, was sie gewiß unterlassen hätten, wenn sie selbst vorerst eine Probe gemacht hätten. Die Kinder entziehen sich auf diesem Sitz durch Vorrutschen des Gesäßes dem unangenehmen Drucke (Fig. 10b) und lehnen sich gerade mit der in Kyphose eingestellten Brustwirbelsäule an die Spitze des Lendenbausches an. Damit wird natürlich nicht nur der beabsichtigte Zweck zunichte gemacht, sondern auch direkt eine schlechte Sitzhaltung begünstigt.

Die vorliegende Entwicklungsskizze gibt uns ganz deutliche Weisung für die Konstruktion der Schulbänke an die Hand, die sich sehr kurz zusammenfassen lassen:

1. Das Sitzen ist überhaupt eine für die Körperhaltung ungünstige Stellung, soll möglichst kurzdauernd sein, durch häufige Pausen unterbrochen werden, dann können auch weniger zweckentsprechend gebaute Bänke mit in Kauf genommen werden, während bei langer Sitzzeit auch die beste Bank nicht vor Schädigungen bewahren kann.

2. Die Bank muß möglichst bequem sein, sie muß zu diesem Zwecke eine nach rückwärts geneigte Lehne haben, nur diese kann den Körper stützen, wenn die Muskeln ermüden. Senkrechte Lehnen haben keinen Sinn. Die Lehne soll so hoch sein, wie eine vernünftige Sessellehne und mindestens bis zur Mitte der Schulterblätter reichen.

3. Lendenbauschen entsprechen nicht der Körperform des sitzenden Kindes, die Lendenlordose ist ja durch die Aufhebung der Beckenneigung ausgeglichen, sie kann durch eine willkürliche Kontraktion des Erector trunci in einen allerdings mit ihrer Form im Stehen nichtkongruenten Bogen wieder hervorgerufen werden (Schultheß), doch bedeutet diese Stellung dann keine Ruhestellung und kann auch nur für wenige Minuten eingehalten werden. Es ist daher meines Erachtens starke Lordosierung beim Sitzen als unphysiologisch zu bezeichnen, womit nicht gesagt sein soll, daß eine kyphotische Einstellung begünstigt werden soll. Eine rückwärts geneigte Lehne ist der beste Ausweg.

4. Durch Untersuchungen von Jehle ist außerdem nachgewiesen, daß die lordotische Zwangsstellung zu einer Schädigung der Niere führen kann; es kommt bei einem nicht geringen Prozentsatz der Kinder schon durch die stärkere Entwick-

lung der Lendenlordose im aufrechten Stande zu einer Nierenreizung, die sich durch Eiweißausscheidung im Harn äußert und die nach Aufhebung dieser, durch die statischen Verhältnisse bedingten, für die Nieren nachteiligen Körpereinstellung wieder verschwindet (orthotische bzw. lordotische Albuminurie).

5. Die Bank muß den Größenverhältnissen des Kindes entsprechend gebaut sein, eine Forderung, die wohl allseitig befolgt ist. Die Bankhöhe entspricht der Unterschenkellänge ($^2/_7$ der Körperlänge), die Banktiefe der Oberschenkellänge ($^1/_5$ der Körperlänge nach Fahrner). Die Gestalt der Sitzfläche sei den Linien des sitzenden Kindes gleichlaufend; sie soll eine dem Gesäß entsprechende Schweifung besitzen und, um das Vorrutschen zu verhindern, nach vorn etwas aufsteigen.

Die Höhe des Tisches bzw. der senkrechte Abstand zwischen Bank und Tischfläche (seit Fahrner Differenz bezeichnet) soll so groß sein, daß der Schüler, ohne die Schultern heben zu müssen, beide Arme auf den Tisch legen kann und sich hierbei das Schreibobjekt in normaler Sehweite befindet (26—32 cm). Die Differenz sei gleich der Entfernung der frei heraushängenden Ellbogen des sitzenden Kindes

Fig. 10a. Unphysiologische lordotische Sitzhaltung durch Einschiebung eines Lendenbausches.

Fig. 10b. Schlechte Sitzhaltung durch Vorrutschen auf dem Sitz. Die kyphotische Brustwirbelsäule wird an den Lendenbausch angelehnt.

von der Bankfläche, plus seiner Korrektionsgröße, die der Hebung der Vorderarme bei der Schreibhaltung entspricht (ca. 3—7 cm). Der vordere Bankrand wird dann ungefähr in die Höhe des Proc. xyphoideus zu liegen kommen. Zu niedrige Banktische werden die kyphotische Haltung vermehren, zu hohe Banktische begünstigen schiefe Einstellung des Rumpfes, wegen schiefer Einstellung des Schultergürtels. Auch zu geringe Neigung der Tischplatte verschlechtert wegen dadurch erzwungener stärkerer Vorsenkung des Kopfes zur Schreibebene, die Haltung des sitzenden Kindes. Sie ist also so groß anzunehmen, als andere technische Umstände es erlauben (Herabgleiten der Hefte, Schulbücher (Fahrner 1 : 6, Schultheß bis 25°).

6. Die Entfernung der Bank vom Tische (Distanz) soll eine möglichst gute Schreibhaltung garantieren, ohne deshalb das Kind in den Schreibpausen überflüssig einzuengen.

Es ist nach den früheren Worten klar, daß das Vorfallen des Körpers in die vordere Sitzlage beim Schreiben am meisten verhindert wird, wenn der Sitzrand etwas

unter dem Tisch vorragt (negative Distanz) Fig. 11a) und der Spielraum zwischen Lehne und Tischraum (Lehnenabstand) möglichst gering wird. Je weiter diese Entfernung ist, desto größer ist die nötige Vorwärtsbewegung des Rumpfes, um das Schreibobjekt zu erreichen, desto größer die Gefahr der kyphotischen Einstellung und der durch die Schreibart bedingten Seitwärtsneigung und Torsion des Rumpfes. Am besten wird das Kind diesen Gefahren durch eine Bank entzogen, die sich beim Schreibakt in negativer Distanz, bei allen übrigen Beschäftigungen in positiver Distanz (Fig. 11b) einstellen läßt, was man am leichtesten bei Trennung von Tisch und Bank erzielt. Beim Schreiben wird der Sessel so weit unter den Tisch geschoben,

Fig. 11a. Fig. 11b.

Fig. 11a. Tischsesseltype mit Schemel (für Hausunterricht geeignet). Der Sessel ist unter den Tisch geschoben, seine vordere Sitzkante liegt vor der Tischkante (negative Distanz). — Das Kind schreibt angelehnt an eine rückwärts geneigte Lehne (ohne Lendenbausch).

Fig. 11b. Stellung des Schülers beim Anschauungsunterricht. Der Sessel steht mit seiner vorderen Sitzkante vor der Tischkante (positive Distanz). Bei Längerwerden der Beine des Kindes kann der Fußschemel niedriger gemacht, eventuell weggelassen werden, die Differenz (s. R.) läßt sich durch Verkürzung der Sesselbeine vergrößern. Die Maße des Tisches entsprechen den Maßen eines Erwachsenen, so daß der nebensitzende Lehrer normale Tischhöhe vorfindet. Bei zu gering werdender Sesseltiefe braucht nur der Sessel erneuert zu werden (außerordentlich einfaches billiges System.

daß die Brust des angelehnten Rumpfes nahezu die Tischkante erreicht. Bei den übrigen Beschäftigungen wird dem Kinde durch Zurückziehen des Sessels mehr Raum gewährt. Um diesen einfachen Vorgang nachzuahmen, ohne daß der Zusammenhang zwischen Tisch und Bank gelockert wird, was wegen der dadurch entstehenden Lärmmöglichkeit bei pädagogischen Gemütern Mißstimmung erregt, sind die verschiedensten Bewegungsmechanismen, Klappsessel, Klappulte, Schiebepulte usw. angegeben und konstruiert worden. Sie stellen ohne Zweifel das Zweck-

mäßigste vor, sind jedoch wegen ihres höheren Preises nicht für alle Schulerhalter erschwinglich. Man hilft sich deshalb mit Recht mit einer zweisitzigen festen Minusbank, in der den Kindern eine ungefährliche Schreibhaltung möglich ist, die unbehindertes Aufstehen durch das Heraustreten gestattet und infolge ihrer einfachen Konstruktion auch für minder dotierte Schulen erschwinglich ist. Für höhere Klassen wird sich ein bequemer gutgebauter freier Sessel am meisten empfehlen (Breslauer System). Über Schreibhaltung s. Skoliose.

Die meisten von den auf den Markt gebrachten neueren Schulbanksystemen entsprechen den obigen Forderungen, nur existieren entsprechend den verschiedenen Ansichten der Autoren noch verschiedene Ausführungen. Für empfehlenswert halte ich das Rettigsche System, besonders seine zweisitzige Minusbank. (Auskunftsstelle: Johannes Müller, Charlottenburg, Spandauer Straße 10a.) Eine entsprechende Änderung in der Lehnenherstellung wird leicht zu erreichen sein. Ich verwende außerdem eine von der Firma Kurial, Graz hergestellte Tischsesseltype, die auch als Tischbanktype angefertigt werden kann und in den Grazer Schulen in Gebrauch steht.

Darüber aber sind sich alle Fachärzte und Schulärzte einig, daß im jetzigen Erziehungsplan die Hauptsünden darin bestehen, daß die kindlichen Körper viel zu lange, d. h. in viel zu langer, ununterbrochener Zeitdauer in die Zwangshaltung des Sitzens gefesselt sind. Der schädliche Einfluß des langen Sitzens, des jahrelangen Schulbesuches muß in der Haltungsentwicklung sichtbare Spuren zurücklassen, und wenn auch neuere Schuluntersuchungen gezeigt haben, daß Vieles, was früher in das Schuldbuch der Schule geschrieben, auf ererbte Anlage und vernachlässigte Kinderstube zurückzuführen ist, so bleibt doch noch eine ungeheuere Summe von Schädlichkeiten, die die Schule gutzumachen hat und denen der Staat als der die Schule haltende oder beaufsichtigende Faktor ein viel größeres Augenmerk zuwenden muß, als bisher.

Schulthess, Lange, Spitzy verlangen eine viel größere Ausdehnung körpererziehlicher Maßnahmen, als dies der jetzige Schulplan erlaubt. Wenn die Schule auch nur **die** Schädlichkeiten gutmachen will, die **sie selbst** dem kindlichen Körper zufügt, so müßte nicht nur **eine** tägliche Gymnastikstunde im Lehrplan erscheinen, sondern es müßte der ganze Schulunterricht viel mehr vom Geiste der körperlichen Erziehung durchweht sein, als dies bisher der Fall ist.

Das Sitzen könnte, besonders bei kleineren Kindern durch häufig eingeschobene Übungen, Atemübungen, Haltungsübungen unterbrochen werden, wenn schon der Unterricht selbst ans Schulzimmer gebannt bleiben muß und man nicht lieber vorzieht, öfteren Unterricht im Freien oder auf häufigen Spaziergängen und Exkursionen zu erteilen. Das Zehnminutenturnen, wie es in der preußischen Schule eingeführt ist, das Interpolieren von Übungen an den nordischen Schulen, sind bemerkenswerte Anläufe zu dieser Erziehungstechnik, sie werden gewiß Nachahmung und Verbreitung finden, wenn das Hauptübel beseitigt sein wird, **das in der mangelhaften Ausbildung der Lehrer in körperlichen Erziehungsfragen besteht.** Ein zweiter Fehler liegt in der fast durchweg mangelhaften Handhabung des Turnunterrichtes, der bis jetzt neben wenigen Spiel- und Exkursionstagen die gesamte körperliche Erziehung zu erledigen hat. Der Ausbildung der Turnlehrer ist eine viel größere Sorgfalt zuzuwenden, als dies bisher in allen modernen Kulturstaaten mit einziger Ausnahme der nordischen geschieht. Die körperliche Pädagogik **ist kein Fach zweiten Ranges,** sie ist den szientifischen Fächern ebenbürtig und außerdem wegen ihrer viel größeren Verantwortung, die sie zu tragen hat, einer viel eingehenderen und gewissenhafteren Berücksichtigung wert und gerade die Orthopädie ist berufen hier als Lehrerin aufzutreten.

Natürlich hat auch das Verhalten und die Behandlung des Kindes **außerhalb** der Schule auf dessen endgültige Haltungsentwicklung eine große Einwirkung, aber auch da kann die Schule, deren Einfluß sich ja weit in das Familienleben hinein erstreckt, helfend und aufklärend wirken. Schon durch Verhinderung der Über-

bürdung der Kinder, durch Verminderung überflüssiger Hausarbeiten, durch Verkleinerung und Verdichtung des Lernstoffes muß für die Kinder, besonders für schwächliche Kinder, freie Zeit zu Spiel und Erholung geschaffen werden. Der vielfach noch bestehenden Abneigung der Eltern gegen Abhärtung und Körpererziehung durch Spiel und Sport sollen Schule und Arzt entgegenarbeiten, wozu sich an Elternabenden usw. reichlich Gelegenheit bietet.

Sache der Fachärzte, der Orthopäden aber ist es, die Öffentlichkeit und die schulerhaltenden Faktoren auf den eminenten Wert aufmerksam zu machen, den eine gesunde Haltungsentwicklung auf das körperliche Gedeihen der Jugend, auf ihre Widerstandskraft gegen Infektionen (Tuberkulosegefahr) und damit auf das Volkswohl und die Staatskraft ausübt.

Ist die Schulzeit vorüber, so hat die Haltung nahezu ihre endgültige Form angenommen, aber auch da können Arbeitsüberbürdung besonders bei der schulentlassenen Handwerkerjugend, sowie zuviel Sitzarbeit bei der weiblichen Jugend einen schlechten Einfluß auf die Haltungsentwicklung ausüben. Die Lieblingsstellung, die bei der Ausübung eines bestimmten Gewerbes die günstigsten Bedingungen bietet, wird einen meßbaren Einfluß auf die Haltung ausüben und auch jetzt noch kann die Umwelt, die Arbeitsbeeinflussung in der Haltung sichtbare Spuren zurücklassen. Die Übertrainierung der Beugemuskeln beim Schwerathleten, beim Steinbrucharbeiter, die Kauerstellung des Landarbeiters, des Schuhmachers, die Sitzarbeit des Schreibers, die gebückte Haltung des vielsitzenden Gelehrten wird immer in grellem Kontrast zum Leichtathletiker, Schwimmlehrer, Sportsmann und Gymnasten stehen. Soziale Fürsorge und Volksaufklärung, Erziehung von verständigen Turn- und Sportlehrern wird sich auch hier ausgleichend und mildernd geltend machen können.

Bei zunehmendem Alter schließt sich der Kreis wieder, die Wirbelsäule sinkt immer mehr in ihre kyphotische Lieblingsstellung zusammen, sie nähert sich wieder der kindlichen Ausgangsstellung. Etwa bestehende Haltungsanomalien werden durch Schwächerwerden der Muskeln immer schärfer hervortreten, bei Starrwerden der Bänder werden die Bewegungen immer mehr eingeschränkt, die Wirbelsäule wird immer weniger aus ihrer Ruhestellung heraus bewegbar sein. Das Bild wird verstärkt durch knochenverändernde Prozesse, die gerade im Alter in Knochen und Gelenken sich gerne festsetzen (Athritis, Gicht usw.), ein Grund mehr, Haltungsanomalien in der Jugend nicht nur als Schönheitsfehler zu werten.

Eine Mahnung jedoch glaube ich nicht übergehen zu dürfen, es betrifft den Einfluß von längerdauernder Krankheit auf die Haltung. So wie die Haltung ein guter Index für das Wohlbefinden des Kindes ist, ebenso ist auch das Wohlbefinden des Kindes eine Voraussetzung für seine gute Haltung. Ein Schwächerwerden der Kräfte des Organismus übt ebenso eine rückdrehende Kraft auf die Haltung aus, wie die fliehenden Jahre. Bei langer Bettruhe streckt sich die Wirbelsäule meßbar, die bestehenden Kurven flachen sich bei Wegfall der Belastung etwas ab, der Kranke erscheint, wenn er das erstemal das Bett verläßt, viel größer. Dieses Nachlassen der Bänder und Muskelspannung im Verein mit der Schwächung der durch längere Bettruhe so lange ungebrauchten Haltemuskeln muß jedoch vom Arzte berücksichtigt werden, besonders dann, wenn Haltungsanomalien vorliegen. Diese können sich bei Außerachtlassung von Vorsichtsmaßregeln außerordentlich verschlechtern. So ist die oft beobachtete Verschlechterung von Rückgratsverkrümmungen bei Frauen nach dem Wochenbett zu erklären; der Zustand der Schwangerschaft, der Geburtsprozeß, die Schwächung des Organismus leisten einer Verschlechterung der Haltung großen Vorschub, besonders wenn die Frau sich in der ersten Zeit nach der Geburt nicht schont, zu früh und dann zu lange auf einmal die Wirbelsäule belastet und dies nicht durch häufige Ruhelage unterbricht (Vermeidung von frühem Sitzen!).

# I. Die kyphotischen Haltungsanomalien (rundrückiger Typus).

Infolge der entwicklungsgeschichtlich bedingten, großen Labilität der Haltung ist es nicht leicht, genaue Anhaltspunkte für jene Haltung zu geben, die man als normal bezeichnen kann. Die Werte müssen immer in ziemlich weiten Grenzen schwanken. Noch normale Spielarten und schon pathologische Haltungstypen fließen langsam ineinander über.

Wie schon früher erwähnt, soll nach Schultheß das am Kreuzbein gefällte Lot die Brustkrümmung streifen. Engelhardt gibt uns in einer Arbeit aus der Langeschen Klinik Durchschnittszahlen für die Bogenhöhe der Brust- und Lendenkrümmung. Für die Brustkyphose ergeben sich in der Mittelstellung als Normalmaße Bogenhöhen von 7—11 cm, für die Lendenkrümmung solche von 2—5½ cm bei einer Normalbeckenneigung zwischen 29 und 35°, von der Spina ilei post. zur Spina ilei ext. sup. gemessen.

Am häufigsten beobachten wir als Abweichungen von der Norm kyphotische Haltungstypen. Entweder besteht nur eine pathologische Übertreibung der normalen Brustwirbelkyphose, oder eine Umstellung der Hals- oder Lendenlordose in eine Kyphose. Die Wirbelsäule kann dabei annähernd ihre normale Beweglichkeit behalten (lockere Kyphose) oder sie kann ihre Beweglichkeit mehr oder weniger einbüßen (versteifte Kyphose).

In ihrer äußeren Erscheinung sind die Kyphosen außerordentlich wechselnd, je nachdem die ganze Wirbelsäule oder nur einzelne Teile eine stärkere Krümmung in kyphotischem Sinne zeigen. Ein Formenreichtum, der wieder leicht durch das Zusammenwirken der verschiedenen Faktoren, die Entwicklungsgeschichte, Körperaufrichtung und dabei einspielende ererbte oder erworbene pathologische Zustände in sich birgt, verständlich ist.

Eine ätiologische Übersicht orientiert uns leicht über die verschiedenen Formen.

**1. Die angeborene Kyphose.** In seltenen Fällen wird die embryonale Kyphose bei angeborenen Mißbildungen aufrecht erhalten. Spaltbildungen der Wirbelsäule, fesselnde Ammionstränge, vorgeburtliche Zwangshaltungen fixieren die Wirbelsäule bei sonstiger pathologischer Beschaffenheit des Gewebes in dieser Haltung (Gebhardt, Dieulafé et Gilles). Die Typen zeichnen sich durch hohen Sitz des Krümmungsscheitels aus (vgl. den Ausfall der Cervikallordose beim Kretin).

**2. Der degenerative Rundrücken.** Von diesem steht ein Teil dem angeborenen Rundrücken nahe. Wir finden ihn mit höchsten Graden als degenerativen Rundrücken (Fig. 12) bei geistig Minderwertigen ausgebildet. Diese Formen haben mit den angeborenen den meist hochgelegenen Krümmungsscheitel gemeinschaftlich. Mit der geringen Entwicklung des Körpers und Geistes (Sprache) ist auch die Haltungsentwicklung zurückgeblieben; die endlich erfolgte retardierte Körperaufrichtung und die Beanspruchung führten dann zu wechselnden Formen der kyphotischen Haltung, die sich alle durch große Starrheit auszeichnen.

Als Degenerationsmal sehen wir diesen Typus sehr häufig familiär auftreten, sich durch Generationen forterben, ebenso wie andere ähnliche Entartungserscheinungen sich mit großer Zähigkeit in Familien und Völkern festsetzen, immer wieder erscheinen und dann oft als Rassenmal gewertet werden. (Häufigkeit des Rundrückens bei der jüdischen Rasse.)

Wir finden ihn auch bei sonst gesunden, muskelstarken Individuen (Hoffa). Nicht Muskelschwäche, eher eine ererbte Innervationsschwäche der Wirbelsäulenstrecker ist es, die gegen diese starre kyphotische Einstellung der Wirbelsäule nicht anzukämpfen vermag.

Spastiker, bei denen auch ein Mangel an Entwicklungsenergie oder eine gröbere Verletzung der höheren Bewegungszentren die Rückkehr zu tieferstehenden Haltungs- und Bewegungsformen verursacht hat, zeigen durchwegs diese starre, rundrückige Haltung, die durch die Insertionsannäherung der stärkeren Körperbeuger weiterfixiert wird.

**3. Der rachitische Rundrücken.** Wenn im ersten Jahre ein Kind aufgesetzt wird, ehe der Erector trunci kräftig genug ist, die Lendenwirbelsäule muskulär zu fixieren, so stellt sich die Wirbelsäule zu einer typischen kyphotischen Krümmung an den Grenzen von Brust- und Lendenwirbelsäule ein. Handelt es sich um ein rachitisches Kind, so wird die kyphotische Krümmung schon wegen der pathologischen Bänderschlaffheit wesentlich stärker, als bei einem normalen Kinde; besonders verhängnisvoll kann aber die rachitische Kyphose dann werden, wenn sie versteift. Die Regel ist allerdings, daß durch die energische Lordosierung, welche mit dem Gehen und Stehen einsetzt, die rachitische Kyphose wieder ohne eigentliche Behandlung verschwindet. Doch beobachten wir, daß bei einem Teil dieser Kinder die normale Lendenlordose sich nicht ausbildet und eine unschöne Körperhaltung (Flachrücken) und machmal direkt einen Typus inversus mit einer Lendenkyphose bedingt. Bei einem anderen Teil dieser Kinder gesellt sich zu der Kyphose später auch eine Skoliose hinzu. Bei der typischen rachitischen Kyphose sitzt der Scheitel der Biegung an der Grenze von Brust- und Lendenwirbelsäule (Fig. 13).

Fig. 12. Starrer degenerativer Rundrücken bei einem geistig minderwertigen Kinde. Beachte den hohen Sitz der Krümmung. Einbeziehung der Halswirbelsäule in die Krümmung.

Je **früher** das Kind aufgesetzt wurde, desto tiefer ist der Krümmungsscheitel dieser Sitzkyphose. Je älter das Kind ist, je später die hinzutretende Rachitis ihre destruktive und fixierende Wirkung geltend machte, desto höher rückt der Scheitelpunkt der kyphotischen Krümmung hinauf. Wenn das Kind schon gegangen ist und sich jedoch noch in jenem Frühstadium befand, in dem die Beckenneigung noch nicht ausgebildet und die Lendenlordose noch wenig bemerkbar ist, so kann es zur Ausbildung einer Kyphose kommen, deren Krümmungsscheitel

viel höher im Brustteil liegt (7.—10. Brustwirbel). Die Krümmung kann die Weiterentwicklung der Haltung, besonders, wenn noch eine ererbte Tendenz mitspricht, so beeinflussen, daß es überhaupt nicht zur normalen Ausbildung der Beckenneigung kommt.

Wir haben dann einen Rundrücken vor uns, dessen Scheitel in der Mitte der Brustwirbelsäule (7.—10. Brustwirbel) liegt und der so weit über das Gesäß vorspringen kann, daß ein von ihm ausgehendes Lot, ohne das Gesäß zu streifen, mehrere Zentimeter hinter den Fersen den Boden erreicht. Die Halskrümmung ist oft auch mit in den Bogen einbezogen, der Kopf steht nach vorne heraus und wird erst in den oberen Halsgelenken gehoben.

Die verminderte Beckenneigung bringt ein Vorstehen der Symphyse, diese wieder Auswärtsdrehung der Oberschenkel hervor, deren Beziehung zum Plattfuß bekannt ist. So sehen wir den ganzen Körper zu einer Karrikatur umgestaltet, der wir nicht selten begegnen.

Die kyphotische Kurve der Brustwirbelsäule kann jedoch viel kürzer und schärfer sein, besonders bei höher sitzenden Formen; der Radius

Fig. 13. Hochgradige rachitische Sitzkyphose (Scheitel 11 B. W.) völlig starr fixiert. $4^1/_2$ jähr. Kind.

Fig. 14. Starrer familiärer hohlrunder Rücken (die Mutter zeigt dieselbe Haltung). Beachte: Die hochsitzende Brustkrümmung, der eine tiefe Einsattelung der Lendenwirbelsäule folgt.

der Krümmung ist dann ein kleinerer, die Kurve reicht nur bis zu den unteren Lendenwirbeln, dann knickt das Kreuzbein unter starker Beckendrehung nach hinten ab, ein Typus, der besonders häufig bei kyphotischen rachitischen Kindern zu beobachten ist (Hängebauch) (vgl. außerdem das rachitische Becken mit Einsenkung des Kreuzbeines).

Ist der Radius noch kleiner, so folgt auf die starke Brustkrümmung eine tiefe Lendenlordose. Wir sehen jene Haltungsanomalie vor uns, die Staffel als den hohlrunden Rücken (Fig. 14) bezeichnet, welche eine Form hat, die sehr häufig familiär auftritt und nichts als eine Abart des runden Rückens bedeutet.

4. **Der schlaffe Rundrücken.** Wir sehen ihn häufig bei Kindern im Stadium der größten Streckung zwischen 9 und 13 Jahren. Lange nennt ihn den runden Rücken der Schulkinder. Die stärkste Krümmung finden wir in der Brustwirbelsäule. Die Haltungsentwicklung läßt diesen Typus ohne weiteres verständlich erscheinen, ja man muß sich nur wundern, daß er bei der jetzigen Art der Schulerziehung nicht häufiger ist.

Es ist jener Zerfall der guten Haltung, der eine geschwächte Konstitution des Kindes anzeigt, der besonders leicht in jener Zeit eintritt, in der bei größtem Längenwachstum der Knochen die Muskeln kaum folgen können und wie gedehnte Gummibänder mit vermindertem Querschnitt notdürftig die Knochen des Rumpfes bedecken. Sie sind ihrer Aufgabe nicht mehr gewachsen, die Brustwirbelsäule kehrt immer mehr in ihre Ruhestellung zurück und sinkt nach vorn zusammen (Fig. 15). Die Schwächung des Körpers durch Kulturschädlichkeiten, das viele Schulsitzen in gebeugter Stellung, schlechte Schulbänke, hohe Schulansprüche an den kindlichen Körper, der gerade in dieser Zeit der nahenden Geschlechtsreife Schonung und Hilfe bedarf, lassen diesen Typus so außerordentlich häufig auftreten, daß man ihn direkt als Schulkrankheit zählen kann.

Fig. 15. Schlaffer Rundrücken (8jähr. Kind) ist auf Aufforderung hin ausgleichbar, doch kehrt das Kind bald in diese Ruhestellung zurück. (Schlechte Thoraxatmung.)

Kein gewissenhafter Hausarzt soll dieses Symptom des Haltungszerfalles übersehen, er ist ein feiner Zeiger für die sinkende Lebenskraft des Kindes und soll nicht leicht genommen werden. Die Schwächung der Rückenmuskeln, die vorgebeugte Haltung mit dem vorgesunkenen Schultergürtel und den rückwärts abstehenden Schulterblättern beeinträchtigen bei dem engen Zusammenhang zwischen Atmung und Haltung die Widerstandskraft des Kindes außerordentlich. **Die Atmung wird flach, der abdominale Typus überwiegt.**

Andererseits konnte ich Kinder bei den Untersuchungen beobachten, bei denen die fehlende thorakale Atmung eine vollständig zurückgebliebene Thoraxentwicklung bedingten, die mit einer hochgradigen, rundrückigen Einstellung der Wirbelsäule im Sinne des schlaffen Rundrückens verbunden war **(respiratorischer Rundrücken).** Ebenso wie eine kräftige Brustatmung einen ständigen Reiz auf die Körperstrecker bei sonst nicht zu tief gesunkenem Allgemeinbefinden ausübt, so wird bei mangelnder Brustatmung auch die Entwicklung der Körperstrecker ausbleiben. Fortdauernde Schädigungen der Atemorgane, Atembehinderungen können bei nicht genügender Ausbildung der Strecker durch den Zug der respiratorischen Kräfte die Haltungsentwicklung ebenso schädigen und die kyphotische Ein-

stellung begünstigen, wie die Wirbelsäule im Schlafe (Jansen) bei Außerfunktiontreten der Körperstrecker oder bei hochgradig anämischen z. B. durch Tuberkulose heruntergekommenen Individuen dem respiratorischen Zuge der Atemmuskeln bei Lufthunger nicht den nötigen Widerstand gegen die Kyphosierung entgegenzusetzen vermag.

Der respiratorische Rundrücken (Fig. 16) stellt also gewissermaßen das Extrem des schlaffen durch Muskelschwäche bedingten Rundrückens vor. Mit diesem behaftete Kinder schalten die Brustatmung immer mehr aus; ich konnte bei derartigen Kindern bei einer Beobachtungszeit von 3—5 Minuten hindurch nur leichte abdominelle Flankenatmung beobachten, ohne eine einzige Rippenhebung und damit parallellaufender Streckung der Wirbelsäule.

Der eingesunkene, steil abfallende asthenische Thorax (vgl. Thoraxentwicklung), die außerordentliche Enge der oberen Brustapertur, die schlechte Ventilation der Lungen rückt bei der mangelnden Atemtiefe die Gefahr der Tuberkuloseinfektion bei diesen Individuen immer näher, wie die Untersuchungen von Freund und Harras es unzweifelhaft erscheinen lassen. Wenn vielleicht auch in der Besprechung der letzten Ursachen dieser Entwicklungsstörungen einzelnen Momenten noch nicht allgemein anerkannte Bedeutung zugemessen wurde, wie z. B. der zu frühen Verknöcherung der Rippenknorpel, so bleibt doch die Tatsache, daß Individuen, die mit derartigen Haltungs- und Thoraxanomalien behaftet sind, gegen die Tuberkulose weniger widerstandfähig sind, unumstritten: daher auch die große volkswirtschaftliche Bedeutung, die die Beachtung dieser Haltungsanomalie verdient.

Fig. 16. Respiratorischer Rundrücken, fehlende Brustatmung, eingesunkener Thorax, durch mehrere Minuten nur leichte abdominelle u. Flankenatmung bemerkbar. Beachte: Die totale Kyphose mit sakrolumbaler Abknickung. die außerordentlich geringe Thoraxtiefe, steiles Abfallen der Rippen.

**5. Der professionelle Rundrücken** (muskulärer Rundrücken) Die ohnehin schon entwicklungsgeschichtlich motivierte Kräftedifferenz zwischen den Beugern und Streckern des Rumpfes wird noch vermehrt durch einseitige Ausbildung der Beuger und Vernachlässigung der Strecker. In Masse und Lage den Beugern eher nachstehend als überlegen, kommen die Strecker des Rumpfes außerdem durch die meisten Stellungen und Tätigkeiten, die der Mensch vom Embryonalleben bis zum Ministertisch einzunehmen pflegt, ins Hintertreffen. Sowohl das tägliche Leben durch die Arbeit und Sitzbeschäftigung, wie auch vielfach unvernünftige körperliche Erziehung vermehren z. B. durch einseitiges Turnen oft den Schaden.

Der professionelle Rundrücken zeigt meist eine Vermehrung der Kyphose der Brustwirbelsäule. Bei schweren, jedoch seltenen Formen kann aber auch Lenden-, ja sogar Halslordose verschwunden sein, so daß das Bild der Totalkyphose entsteht.

Der größte Teil der Arbeit, die wir mit Armen und Beinen leisten, Heben von Lasten, Tragen dieser auf dem Rücken, Bergsteigen, Radfahren und schließlich die ganze Sitzarbeit wirken in diesem Sinne. Nur wenige Tätigkeiten, Tragen von Lasten auf dem Kopfe, Zehengang, Lauf, Schwimmen, stärken die Streckmuskeln. Von Turnübungen sind es insbesondere die der schwedischen Gymnastik entnommenen Gruppen, die die Streckung der Wirbelsäule zum Ziele haben, während viele beliebte Gruppen des deutschen Turnens mehr einseitig die Beuger ausbilden (Reckturnen, Klettern, Barrenübungen). Eine Parallele hierzu bietet auch der hochgradige „hohe Rundrücken", den ich bei Kindern nach überstandenen langwierigen Tetanus

zu beobachten Gelegenheit hatte. Der langdauernde Kontraktionszustand des überwiegenden Beuger ist als Ätiologie anzusprechen.

Auch die Überausbildung des Schultergürtels, insbesondere der Mm. pectorales führen zu einer Verkürzung der Muskeln (Fig. 17), die den Schultergürtel nach vorn ziehen und durch ihre Verbindung mit der Wirbelsäule diese im kyphotischen Sinne zu krümmen imstande sind (Rundrücken der Schwerathleten).

Kommt zu einer schon ursprüglich rundrückigen Haltung noch eine Verkürzung der Beugemuskeln hinzu, so wird sich die Deformität rasch vermehren, daher die Wichtigkeit rationeller Haltungsgymnastik und die Vermeidung aller Übungen, die im deformierenden Sinne dadurch wirken, daß sie einseitig die Beuger des Rumpfes und Vorzieher des Schultergürtels kräftigen.

Auch die zu große Belastung des Schultergürtels an seinem distalen Ende (Tragen von großen Kleiderlasten) vermag in kyphosierendem Sinne zu wirken. Der Schultergürtel gleitet nach vorn und vermehrt die Kyphose, die Schulterblätter stehen flügelförmig ab.

Fig. 17. Hochgradiger, familiärer Rundrücken mit starker Verlagerung des Schultergürtels und Verkürzung der Mm. Pectorales.

**6. Der runde Rücken der Greise** bedeutet eine Rückkehr zur frühkindlichen Form, der Totalkyphose hervorgerufen durch Schwachwerden der Haltemuskeln der Wirbelsäule, verstärkt durch arthritische Paresen, die die Wirbelsäule in ihre Ruhestellung zurückkehren lassen und sie in derselben fixieren.

## Die Diagnose des Rundrückens

kann trotz der großen Verschiedenheit der einzelnen Typen keine besondere Schwierigkeiten machen. Auch das Laienauge empfindet schon leichte Abweichungen vom normalen Schönheitstypus als unschön und der Blick des Arztes wird noch eher die unrichtige Einstellung der Wirbelsäule zu erkennen vermögen, auch wenn, wie schon gesagt, zwischen normal und abnormal keine starre Grenze zu ziehen ist.

Die einzige Schwierigkeit kann im jugendlichen Alter die Differentialdiagnose zwischen einer rachitischen Kyphose und Spondylitis bilden. Handelt es sich nur um eine hin und wieder eingenommene kyphotische Haltung, so wird dieselbe bei Bauchlage, besonders wenn man die Beine aufhebt, meist verschwinden, und eine Lendenlordose sich einstellen. Die rachitische Sitzkyphose (Fig. 18a u. b) ist nur in höheren Graden fixiert und dann immer mehr flachbogig,

während die spondylitische Kyphose auch im Initialstadium bestehen bleibt und mehr spitzwinkelig abgeknickt erscheint; dem Versuche einer Korrektur wird mit Schmerzäußerungen widerstrebt.

Gerade diese ängstlich eingehaltene Schmerzstellung, bei der die Wirbelsäule durch ihre Haltemuskulatur gegen jede Bewegung festgestellt wird, muß als pathognomonisches Merkmal gelten.

Man lasse das Kind aktive Bewegungen ausführen, sich umdrehen, nach der Seite biegen, einen Gegenstand vom Boden aufheben, da wird man sofort die ängstliche Innehaltung der Schmerzstellung und die völlige Fixierung der Wirbelsäule im erkrankten Abschnitte bemerken.

Bei einer rachitischen Kyphose sind Bewegungen nur bei florider Rachitis schmerzhaft und die Schmerzhaftigkeit beschränkt sich dann aber nicht nur auf den erkrankten Wirbelsäulenabschnitt (allgemeine Druckempfindlichkeit der Knochen). Die Bewegungen sind viel freier, der Ausdruck des Gesichtes nicht so ängstlich, das Kind sitzt, ohne sich mit den Armen zu stützen, es fehlen auch die übrigen Druckerscheinungen von seiten des Rückenmarkes, Sensibilitäts- und Motilitätsstörungen. Erhöhung der Reflexe usw.

Fig. 18a. Rachitische Sitzkyphose, etwas höher sitzend (Scheitel 11 B. W.), die Fixation ist bereits soweit gediehen, daß sich die Deformität bei passiver Lordosierung nicht ausgleicht.

Fig. 18b. Dasselbe Kind wie Fig. 18a. Die Kyphose läßt sich in Bauchlage nicht ausgleichen (fixiert).

Bei größeren Kindern und Erwachsenen stößt eine Differentialdiagnose auf gar keine Schwierigkeiten, das knopfförmige Vorragen eines Wirbelfortsatzes wird besonders bei Schmerzhaftigkeit desselben die Diagnose auf Spondylitis sicherstellen, wenn auch die ganze Wirbelsäule ober und unter dem erkrankten Wirbel sofort in ihre Mittelstellung zurückkehrt und einen Rundrücken vortäuscht. Die Angaben des Patienten werden im Verein mit den früher angegebenen Symptomen die Diagnose leicht machen.

Eines vergesse man dabei nicht, daß auch bei normaler Wirbelsäule Dornfortsätze aus der Reihe vorspringen können (vgl. die Vertebra prominens, der 7. Halswirbel); auch sonst zeigt die Wirbelsäule sehr häufig kleine Abweichungen in frontaler und sagittaler Richtung, die wohl als eine Reihe von kompensatorischen Krümmungen bei kleinen Deviationen angesehen werden können (zerworfene Wirbelsäule), doch sind dergleichen vorspringende Wirbel niemals so auffällig und auf jeden Fall niemals schmerzhaft, wie ein erkrankter Wirbel.

Plötzlich eintretende oder in kurzer Zeit ablaufende Kyphosierung der Wirbelsäule muß immer auf einen pathologischen knochenerweichenden Prozeß der Wirbelsäule deuten: Osteomalacie, bösartige Neubildungen der Wirbelsäule.

Bei rascher zunehmender Kyphosierung als es den normalen Alterserscheinungen entspricht, denke man immer an arthritische deformierende Prozesse (Arthritis deformans, Arthritis chronica).

## Die **Prognose**

der verschiedenen Typen des Rundrückens wurde schon gelegentlich der Symptomatologie gestreift. Leichte Sitzkyphosen kleiner Kinder gleichen sich nach der Aufrichtung des Körpers aus, wenn nicht familiäre Anlagen oder zu hochgradige Fixierung hier komplizierend eintreten und die Spuren dieser frühen Haltungsanomalie sich dann noch weiter in der Haltungsentwicklung störend geltend machen (Flachrücken, verminderte Beckenneigung).

Die schlechteste Prognose geben der ererbte degenerative und starre rachitische Rundrücken, besonders, wenn noch andere schädigende Momente, schlechte Säuglingspflege, unvernünftige körperliche Erziehung mit im deformierenden Sinne einwirken. Da wird es sehr bald zur nutritiven Verkürzung der sonst kräftigen Muskulatur kommen, die Deformität wird sich mit zunehmendem Alter verschlechtern. Auch bei sonst kräftigem Körperbau wird die mangelhafte Brustatmung sich unangenehm fühlbar machen, die geringe Benützung der Rippenknorpel wird eine frühe Verknöcherung derselben begünstigen (Emphysemgefahr).

Bei Schuluntersuchungen fand ich außerordentlich häufig bei Kindern mit sonstigen rhachitischen Merkmalen (Thoraxeinziehung, rhachitische Schädelbildung, Zahnbildung) eine Versteifung der Brustwirbelsäule und zwar hauptsächlich zwischen dem 7. und 11. Brustwirbel, die die ganze Brustwirbelsäule immer wieder in eine kyphotische Haltung zwang und den ganzen Haltungstypus beherrschte. Sehr häufig wohnt gerade diesen Versteifungen eine skoliosierende Komponente inne, die dann während der Schulzeit mit zur Entstehung von Skoliosen Veranlassung gibt. Es ist daher nicht früh genug auf derartige Versteifungen zu achten und auf die Beseitigung dieser für die Haltungsentwicklung außerordentlich störenden Deformität hinzuarbeiten.

Bessere Prognose geben der schlaffe Rundrücken und die asthenischen Formen. Bei Stärkung der Muskulatur und Hebung des Allgemeinzustandes kann sich die Haltungsanomalie wieder beheben lassen, besonders, wenn eine zweckentsprechende Therapie und Erziehung einsetzt. Sonst ist bei diesen schlaffen und besonders bei den respira-

torischen Formen die früherwähnte Gefahr der Tuberkuloseinfektion sehr naheliegend.

### Die Therapie

muß sich in erster Linie als Prophylaxe in einer ordentlichen Überwachung der Kleinkinderzeit betätigen. Sache des Hausarztes, des Orthopäden ist es, die Eltern auf die formgebende Wichtigkeit dieses Lebensabschnittes aufmerksam zu machen, insbesondere dann, wenn familiäre Anlage, Neigung zu Rachitis, die normale Körperaufrichtung bedrohen. Unbedingtes Abwarten der aktiven Körperaufrichtung, Begünstigung der Kriechperiode und Unterlassung des frühen Aufstellens, besonders aber Aufsetzen der Kinder, Anhalten der Kinder zu ordentlichem tiefen Atmen, zu Spiel und Aufenthalt im Freien, vernünftige Luftabhärtung der Kinder unter Vermeidung von allen die Lebensenergie herabsetzenden und schädigenden Maßregeln (Kaltwasserprozeduren), möglichste Einschränkung aller Spiele, bei denen längerdauernde Sitzhaltung eingenommen werden muß, sind als wichtige prophylaktische Vorschriften zu bezeichnen.

Der Kleidung der kleinen Kinder muß eine gewisse Aufmerksamkeit zugewendet werden. Die Kleiderlast soll nicht einzig und allein dem schwachen Schultergürtel übertragen werden, Durch anschließende, den Körper nicht einengende Leibchen soll die Last verteilt werden, die schwereren Kleider der unteren Körperhälfte, dem Beckengürtel, nur die leichteren Jäckchen dem Schultergürtel zugeteilt werden. Neue Kleider sollen nicht in schlechtester, sondern in möglichst guter Haltung angemessen werden, sonst wirken sie in entgegengesetztem Sinne wie ein Geradhalter, jedoch viel ausgiebiger als dieser, denn ihre Wirkung wird von den Entwicklungsgesetzen begünstigt. Alle Leibchen seien rückwärts eng und über die Brust weit.

Eine wichtige Aufgabe fällt dem Schularzt zu. Die Dimensionierung der Schulbänke, die Korrektur der Augen bei Kurzsichtigen vermögen viel Krummsitzen und viele Haltungsanomalien zu verhüten. Schwächliche Kinder oder durch lange Krankheiten herabgekommene Kinder sollen nicht sofort in den vollen Schulbetrieb kommen. Außer sonstiger Schädigung des Organismus ist auch ihre weitere Haltungsentwicklung in großer Gefahr.

Ein besonderes Augenmerk gebührt den körpererziehlichen Fragen, der Schulhygiene, die sich insbesondere auf die Regelung der Sitzzeitdauer, Pauseneinschaltung und deren Ausnützung bezieht. Turnen und Spiel sollen in der früher erwähnten Weise der schädigenden Einwirkung des Schulsitzens entgegenarbeiten. Sache des Schularztes wird es sein, hier seine warnende Stimme zur Geltung zu bringen. Auch für das Verhalten der Kinder im Hause soll der Arzt entsprechende Ratschläge erteilen, besonders, wenn gehäuftes Vorkommen von Haltungsanomalien dies notwendig erscheinen lassen. Häufiges Einnehmen von Bauchlage, in welcher die Kinder fast alle ihre Hausarbeiten für die Schule erledigen können, Verbieten von Beschäftigungen, die die Verlängerung der Sitzzeit erheischen, Handarbeit, Klavierspiel usw.

Bei schon ausgebildeten rundrückigen Haltungen wird die Therapie aktiver eingreifen müssen.

Bei einer schon fixierten rachitischen Kyphose wird man jedes Aufsetzen und Aufnehmen des Kindes strenge verbieten. Bei Tage nimmt das Kind Bauchlage ein, in der Nacht Rückenlage, in der es durch ein von einem Ärmelloch zum anderen über den Rückenteil des Leibchens genähten Streifen festgehalten werden kann. Der Gurt geht ums Bett herum und hindert das Kind so, ohne es weiter in den Bewegungen zu hemmen, sowohl am Aufsitzen, als auch am Zusammenkauern in Seitenlage.

Noch energischer kann diese Fixierung festgehalten werden, wenn ein dünnes, miederartiges Leibchen mit kurzen Ärmelchen durch ähnliche Bänder der Länge, wie der Quere nach an die Bettunterlage fixiert wird. Das Leibchen kann vorne durch Bänder oder Knöpfe geschlossen werden, das Kind kann nun weder in der Längs- noch in der Quervorrichtung seine Lage gegen die Bettunterlage verändern. Ein unter das Miederchen eingeschobenes Polster oder eine dort **festgeheftete** Rolle vermag eine ausgezeichnete Dauerwirkung zu entfalten, was bei den sonstigen vagen Angaben „eine Rolle unter den Rücken des Kindes zu schieben", schon durch die Unruhe des Kindes unmöglich gemacht wird. Nur bei ganz genauer Angabe einer derartigen Korrektionsmaßnahme durch den Arzt ist ein Erfolg zu erwarten und dies auch nur dann, wenn man es mit vernünftigem Elternmaterial zu tun hat. Bei diesbezüglichen Zweifeln legt man das Kind besser in ein Gipsbett, dessen Anfertigung ich in ähnlicher Weise wie Klapp durchführe (vorherige Anfertigung der Gipsplatte und Anmodellierung derselben an das in Bauchlage liegende möglichst „korrigierte" Kind), vgl. Spondylitisgipsbett.

Durch Rückenmassage kann die schwache Streckmuskulatur in ihrer Funktion unterstützt werden. Durch strenges Einhalten der Bauchlage und Beschäftigung der Kinder in dieser Stellung kann die Lordosierung werden. Bei größeren Kindern ist der Eppstein-

Fig. 19. Aufbäumen (vgl. Trockenschwimmen) höheres Aufbäumen wäre unrichtig, weil dadurch die Lendenlordose vermehrt wird. Beachte die Haltung der Arme, die ein völliges Zurücknehmen der Schulterblätter garantieren, ohne sie nach vorne zu drehen, wie bei einer Verschränkung der Arme oder Finger rückwärts.

sche Schaukelstuhl außerordentlich zu empfehlen. Auch Kriechbewegungen, auf deren Wert ich schon wiederholt hingewiesen habe, wirken in demselben Sinne. Sie sollen für diese Kinder die einzige Bewegungsart bilden, bis die Deformität völlig verschwunden ist.

Die übrigen Typen des kindlichen Rundrückens, sowohl die degenerative starre Form inkl. der spastischen Spielart wie die schlaffen asthenischen Formen können bezüglich der Therapie gemeinsam abgehandelt werden.

Der Unterschied wird nur der sein, daß wir bei den schlaffen Formen mit aktiver Gymnastik auskommen werden, während die starren Formen größere Eingriffe notwendig machen werden. Das

Hauptaugenmerk muß bei den aktiven Übungen unter genauer Spezialisierung des Krümmungstypus hauptsächlich darauf gerichtet werden, eine Streckung des kyphotischen Abschnittes zu erreichen.

Haben wir eine Totalkyphose mit geringer Beckenneigung vor uns, so wird die Auswahl verhältnismäßig leicht sein. Jede Übung, welche die Lordosierung zum Ziele hat, wird hier nutzbringend sein: Rumpfrückwärtsbeugen und Rumpfrückwärtssenken, Aufbäumen vom Boden, Schwimmübungen, Trockenschwimmen (Fig. 19) mit freigehaltenem Oberkörper, Hangstand bei tiefhängenden Ringen, vollständige Lordosierung durch Einhaken von Händen und Füßen in die Ringe zum „Nest" können da empfohlen werden.

Ganz anders aber ist es, wenn die kyphotische Form sich mit einer bestehenden Einsattelung der Lendenwirbelsäule kompensiert, was die viel häufigere Form ist und besonders bei schlaffen Formen als die Regel anzusehen ist. Wenn hier der Körper rückwärts gebeugt wird, so geschieht die Rückneigung ausschließlich unter stärkerer Lordosierung der ohnehin schon stark gekrümmten Lendenwirbelsäule, die starre Brustkyphose bleibt gleich, ja sie wird sehr häufig durch kompensierendes Vorschieben des Kopfes noch vermehrt, eine Stellung, die man nicht selten auch bei der sog. strammen Haltung der Turner beobachten kann.

Fig. 20. Ausführung der Spannbeuge. Arme sind in leichtem Bogen gehalten, werden langsam nach aufwärts gehoben; der Blick folgt den Händen. Die Bauchmuskulatur ist angespannt.

Die hier zu empfehlende Übungsfolge ist schon eine kompliziertere. Hier muß in erster Linie die Lendenlordose verflacht, die Lendenwirbelsäule gegen das Becken unter Anspannung der Bauchmuskeln festgestellt werden und jetzt erst kann der übrige Teil der Wirbelsäule die Übung in lordosierendem Sinne ausführen. In praxi

wird sich diese Übung nach meiner Erfahrung bei Kindern am besten in folgender Weise durchführen lassen.

Man läßt die Kinder die Bauchmuskeln anspannen unter ganz leichter Vorneigung des Oberkörpers. Durch Auflegen der Hände auf die gespannte vordere Bauchwand sollen sich die Kinder von dem Zustand der Muskulatur überzeugen. (Es trägt dies zur Fixierung des Muskelbildes im Gedächtnis wesentlich bei.) Nachdem dies eingeübt ist, fordert man die Kinder auf, aus dieser Stellung die Arme langsam über den Kopf zu heben, wobei die Augen immer auf die Fingerspitzen gerichtet bleiben sollen (Fig. 20). Bei dieser Bewegung muß der Rumpf, die Brustwirbelsäule sich strecken, der Kopf nach rückwärts genommen werden, wenn man darauf sieht, daß das Kinn nicht gehoben werden darf. Dabei bleiben natürlich die Bauchmuskeln immer angespannt. Bei kleinen Kindern erreicht man eine sichere Streckung der Wirbelsäule auch durch die Aufforderung, „möglichst groß zu werden", doch ist schon im 5., 6. Lebensjahre eine ganz gut ausgeführte Spannbeuge nach obigem Übungsrezept zu erreichen. Die Übung ist natürlich, besonders im Anfang nur als Einzelübung zu verwenden.

Im gleichen Sinne sollen auch alle übrigen Rumpfübungen durchgeführt werden, wie Rumpfsenken rückwärts, Rumpfsenken vorwärts im aufrechten Stand, wie aus dem Kniestande, sowie alle anderen Übungen, die die Stärkung der Rumpfmuskulatur und die Beweglichmachung der Wirbelsäule zum Ziele haben. (Rumpfkreisen an den Ringen, Rumpfrollen, Bogenstand, verschiedene Übungen an Geräten, besonders an der schwedischen Lattenwand (Ribbstoll).

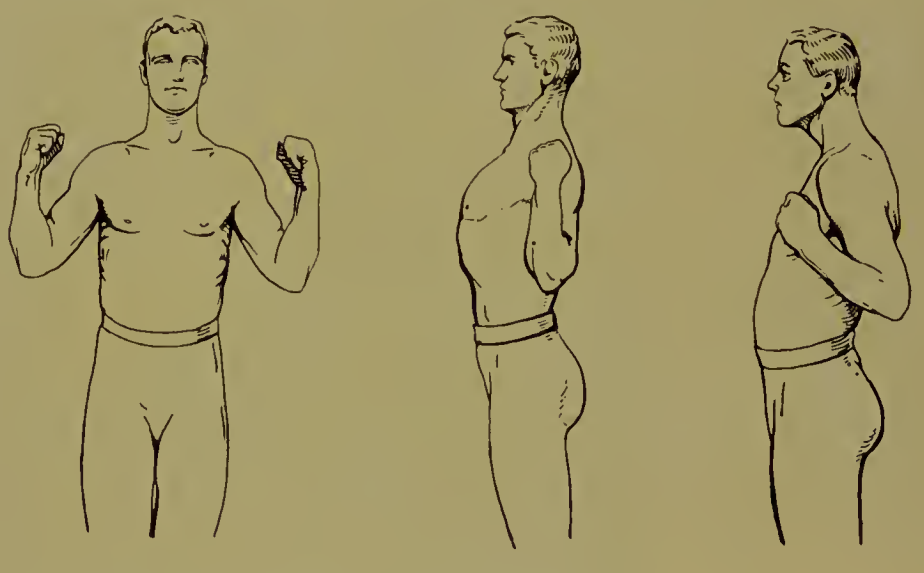

a b c

Fig. 21a, b, c. Die Seitbeugehaltung der Arme ist dem üblichen „Faust an die Brust" als Ausgangsstellung vorzuziehen, weil bei letzterer Stellung durch das Zurückschieben der Ellenbogen, die Schulterblätter nach oben und vorne gedrängt bzw. gedreht werden. (Aus „Gymnastiks Selskabs Waegbilleder"). ab richtige Armhaltung; c falsche Armhaltung.

Immer ist noch zu berücksichtigen, daß bei allen Übungen auf möglichstes Zurücknehmen der Schulterblätter geachtet werden muß. Die Dehnung der verkürzten Brustmuskeln, die Kräftigung der geschwächten Rückzieher des Schultergürtels ist mit eine der Hauptaufgaben dieses Teiles der Gymnastik.

Dabei darf nicht vergessen werden, daß einzelne Ausgangsstellungen, wie sie im gewöhnlichen Turnen üblich, für unsere Zwecke unbrauchbar sind. Z. B. wenn die geschlossene Faust unter möglichster Rückdrängung der Ellbogen an die Brust angelegt wird, so wird beim Einnehmen dieser Stellung der Schultergürtel nach oben und vorne gedrängt (Fig. 21). Je weiter die Ellbogen nach rückwärts gehoben werden, desto mehr werden sich die Schulterblätter um eine frontale Achse drehen. Ähnliches, aber in geringerem Maße ist der Fall, wenn bei abwärts gestreckten Armen die Finger hinter dem Körper ineinander geflochten werden. Auch in dieser Stellung werden die Schulterblätter etwas gedreht und, was außerdem bemerkenswert ist,

es wird durch das Abwärtsstrecken der Arme die Lordosierung der Lendenwirbelsäule begünstigt. Es soll deshalb besser bei allen diesen Übungen Seitbeugehaltung der Arme oder Nackenflechtgriff als Grund- oder Ausgangsstellung eingenommen werden. Dabei werden die Schultern möglichst dem Thorax angedrückt und nach rückwärts gezogen, ohne daß dabei eine Vermehrung der Lendenlordose entsteht.

Wertvoll sind Widerstandsübungen, zu denen man schon die Streckstellung mit Nackenflechtgriff rechnen kann. Der Kopf wird gegen die vorfedernden Arme nach rückwärts geschoben und dabei Hals- und Brustkrümmung verflacht. Eine ähnliche Übung läßt sich mit einfachen Rolle- und Gewicht-Apparaten improvisieren (Thilo, Lange); mir hat sich besonders folgende Übung sehr gut bewährt (Fig. 22): der Hinterkopf wird mittels einer steigbügelartigen Schlinge gefaßt, durch das Zurücknehmen des Kopfes wird mittels Schnur und Rolle ein Gewicht von 3 kg gehoben, in dieser Stellung der Körper im Reitsitz nach rückwärts gesenkt bzw. gestreckt, dabei Einatmen, dann Rückkehr zur Ausgangsstellung mit Ausatmen. Lange gibt noch eine andere ähnliche einfache Übung an, bei welcher die über die Rolle laufende Schnur an ihrem Ende zweigeteilt ist. Jedes dieser zwei Schnurenden trägt eine Handhabe, die Arme werden gegen das Rollengewicht ausgebreitet und wieder geschlossen. Diese Übung verfolgt ähnliche Zwecke wie der von Largiarder



Fig. 22. „Kopfziehübung." Streckung des Rumpfes, besonders der Halswirbelsäule und oberen Brustwirbelsäule. Seitbeugehaltung der Arme.

angegebene Bruststrecker: Stärkung der Rumpfstrecker und Rückziehen der Schulterblätter. Zu beachten ist, daß auch hierbei nicht Stellungen eingenommen werden, die den oben angeführten Grundsätzen zuwiderlaufen (nicht Faust an die Brust, sondern Seitbeugehaltung).

Ausgezeichnet hat sich mir die aktive Streckung des Rumpfes gegen ein auf dem Kopfe zu tragendes Gewicht bewährt (Fig. 23). Ausgehend von der Beobachtung, daß das gewohnheitsmäßige Tragen von Lasten auf dem Kopfe bei den südlichen Volksstämmen Europas eine tadellose Haltung des Rumpfes und schönes Freitragen des Kopfes bewirkt, suchte ich dies therapeutisch gerade beim schlaffen Rundrücken auszunützen.

Auf den Kopf wird ein kleines Schrotsäckchen, bei kleinen Kindern ½ kg, bei größeren 1 kg gelegt. Zuerst wird das Kind aufgefordert, die bestmöglichste Stellung einzunehmen, d. h. möglichst groß zu werden. Das Kind stellt sich auf die Zehenspitzen und streckt den Kopf in die Höhe, ohne das Kinn zu heben und nun wird nach völliger Korrektur der Haltung das Säckchen so auf den Kopf-

gelegt, daß es bei Zerfall dieser Haltung (Senkenlassen des Kopfes) herunterfallen muß. Das Kind wird nun aufgefordert, auf den Zehenspitzen in dieser Stellung auf und ab zu gehen. Beginn 3 Minuten mit allmählicher Steigerung bis zu 15 Minuten und darüber.

Das Gewicht kann bei 15—16 jährigen bis zu 10 kg gesteigert werden, nur muß natürlich strenge darauf gesehen werden, daß keine Überlastung erfolgt; der Rumpf muß leicht gegen die Last gestreckt und diese spielend überwunden werden, sonst würde die Wirkung der Übung ins Gegenteil umschlagen. Die Übung eignet sich besonders sehr gut als Massenübung in größeren Ambulatorien; sie kann außerordentlich leicht überwacht werden.

Fig. 23. Streckung des Körpers gegen ein Gewicht auf dem Kopfe. Beachte: Seitbeugehaltung der Arme, die Haltung des Kopfes, der gestreckte Rücken, geringe Lendenlordose, Zehenstand. Gewicht des Schrotsäckchens 3 kg.

Schon bei den früheren Übungen wurde immer die Verbindung mit „Einatmen" und „Ausatmen" hervorgehoben. Für alle schlaffen, besonders für die respiratorischen Typen des Rundrückens sind Atemübungen von vitalster Wichtigkeit. Wegen der hohen Bedeutung der Atemgymnastik sowie zur Kritik der gerade jetzt in wachsender Zahl auftauchenden Systeme der Atemübungen sei in kurzem auf die Technik hingewiesen.

Als Begleitübung der **Einatmung** können alle Übungen benützt werden, die

1. durch Anspannung der Hebemuskeln der Rippen den Thorax erweitern;
2. die durch Anspannung der auxiliären Atemmuskeln diesen Vorgang unterstützen;
3. die durch Streckung des Rumpfes und Rückziehung der Schulterblätter die Entfaltung des Thorax begünstigen.

Der **Ausatmung** werden sinngemäß Übungsformen beigeordnet, die die entgegengesetzten Bewegungen vermitteln und Brust- und Bauchraum verkleinern (Rumpfbeuge vorwärts, tiefe Kniebeuge).

Als einfachste Atemübung hat langsames tiefes Einatmen durch die Nase bei geschlossenem Munde, das auf der Höhe der Einatmung in tiefe Ausatmung übergeht, zu gelten (keine Pressung auf der Höhe der Einatmung). Durch Zurücknahme des Kopfes, Auswärtsdrehen der Arme, Zurückziehen der Schulterblätter und Fixierung der letzteren an die Wirbelsäule können die auxiliären Atemmuskeln (M. sternocleidomast., M. serratus) mit in Tätigkeit kommen (Fig. 24).

Alle Rumpfstreckübungen, alle Übungen, welche eine Erweiterung des Thoraxraumes bewirken, sollen von Einatmung begleitet sein. Alle Rumpfbeugeübungen, sowie alle Übungen, die eine Verkleinerung des Brust- und Bauchraumes erzielen, sollen von Ausatmung begleitet sein.

So sind als zweckentsprechende einfache Atemübungen zu empfehlen: I. langsames Seitaufwärtsheben der Arme bis zur Horizontalen mit Drehung der Handflächen nach oben (Supination) dabei tiefe Einatmung. Mit der Rückkehr zur Grundstellung wird die Ausatmung verbunden.

II. Vorwärtsaufheben der Arme bis zur wagrechten und nun Seitwärtsführen derselben bis zur Frontalebene mit Aufwärtsdrehen der Handflächen und tiefer Einatmung (Fig. 24a u. b); Vorwärtsführen der gestreckten Arme wieder zur Sagittalebene verbunden mit Ausatmung.

III. Die Arme werden völlig vorwärts, aufwärts gehoben (Elevation) unter möglichster Streckung des ganzen Körpers und Rücknehmen des Kopfes. Die Handflächen der hochaufwärts geführten Arme sehen zueinander. Mit dieser langsam ausgeführten Bewegung ist tiefe Einatmung zu verbinden (Fig. 25a).

Fig. 24a. Atemübung II. Einatmung.

Fig. 24b. Atemübung II. Ausatmungsstellung.

Aus dieser Stellung Vorwärtsbeugen des Rumpfes mit Ausatmung (Fig. 25b), darauferneute Streckung des Körpers mit Aufwärtsschwingen der Arme zur früheren Stellung, Einatmung usf. (eventuell 8—10 mal). Rückkehr zur Grundstellung, Ausatmung.

IV. Auswärtsdrehen der herabhängenden Arme — Einatmung. Rückkehr zur Grundstellung, Ausatmung (Fig. 26).

Die vorstehende Übungsgruppe zeigt ein Anschwellen der Arbeitsansprüche von der Übung I bis zur Übung III und ein Abschwellen in der Übung IV. Jede Übung wäre 5—10 mal durchzuführen und die ganze Gruppe mit einfachem Aus- und Einatmen oder einem Marsche in gestreckter Körperhaltung (eventuell mit Nackenflechtgriff) (Fig. 27) zu beschließen.

Auch mit allen übrigen Übungen läßt sich nach diesem Thema der Rhythmus der Atmung verbinden, wenn man sich immer den jeweiligen Zustand, den Brust-

und Bauchhöhle während dieses Übungsteiles einnehmen, vergegenwärtigt (z. B. Kriechübungen).

Streckung, Thoraxentfaltung: **Einatmung**. Rückkehr zur Grundstellung, eventuell Verkleinerung des Brust- und Bauchraumes: **Ausatmung**.

Im allgemeinen kommt man mit diesen einfachen Übungsformen für den Schulbetrieb sowie für das ambulatorische Turnen leicht aus. Kompliziertere Atemübungen, wie sie von verschiedenen Systemen vorgeschlagen werden, eignen sich weniger für die Massenverwendung und können in den betreffenden „Systemen" nachgelesen werden. Die immer vorkommenden Fehler werden unter Beachtung des Vorhergehenden leicht entdeckt werden.

Fig. 25a. Atemübung III. Einatmung.

Fig. 25b. Atemübung III. Ausatmung.

Gegen diese aktiv korrigierenden Übungsarten stehen gerade bei dieser Deformität jene Maßnahmen, die nicht selbsttätig vom Patienten vorgenommen werden, im Hintertreffen. Ohne daß ich damit sagen will, daß ein gewaltsames Rückbeugen der Wirbelsäule über den Wolm (Lorenz) oder das Einspannen in redressierende Apparate nicht bei häufiger Verwendung eine Lockerung der in falscher Stellung fixierten Wirbelsäule ergeben würde, ist doch immer zu bedenken, daß es eben an der richtigen Ausbildung der Streckmuskeln fehlt und die Wirbelsäule immer wieder in die falsche Stellung zurücksinken wird. Höchstens

bei den starren, steifen Formen wird man mit derartigen Eingriffen eine Besserung erhoffen können und auch dann nur, wenn sie mit energischer, aktiver Gymnastik verbunden sind.

Die passive Streckung wird am einfachsten durch die Anwendung der Glissonschen Schlinge, die allgemein in Gebrauch ist, erzielt.

Die möglichste Vermeidung der Sitzlage, Überwachen der unbedingt notwendigen Sitzarbeit, Anpassung des Subselliums wurde schon in der Prophylaxe besprochen und tritt bei den pathologischen Formen nur noch stärker in den Vordergrund.

Zur völligen Verhinderung des vorgeneigten Sitzens können die Kinder mit den Schultern durch je zwei an der Lehne festgemachten Bändchen an die Lehne gebunden und dadurch zur ständigen Benützung derselben gezwungen werden. Lange gibt außerdem einen Stirnhalter an, der im wesentlichen aus einer u-förmig gebogenen Eisenstange besteht und der am Tisch angebracht werden kann, ähnlich, wie ihn die Augenärzte zur Verhütung der Kurzsichtigkeit benützen. Einer orginellen Idee folgt Fink, der Kinder mit vorgebeugter Haltung eine Brille tragen läßt, bei welcher der obere Teil des Glases mattgeschliffen ist. Dies bewirkt, daß der Träger der Brille unwillkürlich den Kopf heben muß, um durch den unteren klaren Teil zu sehen Fink gibt an, daß es genügt, wenn sie einen halben Tag getragen wird. Da sie eigentlich auch eine aktive Korrektur der Haltung bedeutet, halte ich sie gewiß für empfehlenswert.

Fig. 26. Atemübung IV (Einatmung). (Streckung des Rückens, Zehenstand, Auswärtsdrehen der Arme.)

Auch bei der Konstruktion meines Federngeradehalters folgte ich einem ähnlichen Gedankengang. Bei schlechter Haltung kommt das Kind in eine ihm unangenehme Lage, der es nur durch Ausweichung in die richtige Körperstellung entgehen kann; es ist also eine aktive Korrektur.

Um den Hals schließt sich ein Seidenhalsband (Fig. 28), an dem rückwärts eine Feder befestigt ist, die im Sinne der Nyropschen Federn gekrümmt ist. Am unteren Ende ist eine zweite Feder quer angebracht, die mittels Riemen über die Trochanteren geschlossen wird. Dieser Geradehalter greift am oberen und unteren Ende der Wirbelsäule an und hält mit leisem Druck den Kopf zurück. Das Kind kann zwar den Kopf vorbiegen, auch den Körper vorbiegen, doch wird der Druck auf den Hals bald so unangenehm, daß es in die gerade Haltung zurückkehren muß. An einer kleinen, in Schulterhöhe befestigten Querfeder sind die zurückgenommenen Schultern mit Schlingen fixiert (passive Korrektur).

Bandagen, die nur die Schultern allein zurückziehen, halte ich für unzweckmäßig, weil, wie man sich bei sich selbst leicht überzeugen kann, bei gewaltsam Zurückziehen des Schulterblattes der Kopf und mit ihm die obere Brustwirbelsäule ebenso leicht als früher nach vorn ausweicht und der Zweck des Geradhalters dadurch fraglich wird, weil das Grundübel unberücksichtigt gelassen ist (s. darüber Schanz, orthop. Technik).

Fast alle auf den Markt geworfenen und mehr oder weniger wissenschaftlich angepriesenen Fabrikserzeugnisse erfüllen diese Bedingungen nicht und sind deshalb von jedem ernstdenkenden Arzt abzulehnen, sei es, daß sie in Form von miederartigen, die Schulter umgreifenden Schlingen, Rückenplatten mit Armschlingen oder in Hosenträgerform hergestellt sind (vgl. darüber Schanz, orthop. Technik).

Aueh die in Miederform konstruierten Geradehalter müssen nach den oben hervorgehobenen Prinzipien gebaut sein, wenn man von ihnen eine Besserung des Zustandes erhoffen will, was jedoch die durch jedes Miedertragen bewirkte ungünstige Beeinflussung der Rumpfmuskulatur ziemlich unwahrseheinlich erseheinen läßt.

Fig. 27. Nackenflechtgriff.

Wenn aber schon zu diesen Mitteln gegriffen wird, so sei man doeh bestrebt, Geradehalter und Redresseure nur während der Sitztätigkeit, Sehulsitzen usw. tragen zu lassen. Immer soll dabei bei reichliehemAufenthalt in frischer Luft, Gymnastik und Sportbetätigung den Muskeln Gelegenheit zur Erholung und Entwieklung gegeben werden.

Von Sportarten kommt hier insbesondere Sehwimmen in Betracht, das dureh die dabei notwendige Körperhaltung direkt redressierend wirkt. Auch alle Sportarten, die ein sorgfältiges Ausbalanzieren des Körpers erfordern, sind zu empfehlen (Schlittsehuhlaufen, Sehneesehuhsport, Rollsehuhfahren), während Sportarten wie Rodeln und insbesondere Radfahren wegen der dabei meist eingenommenen sehlechten Haltung minder geeignet sind (Reiten nur bei guter Aufsicht).

Der ganzen Pathogenese und Symptomatologie des Rundrückens naeh ist von gewaltsamen Einwirkungen wenig zu erhoffen, nur die allerhoehgradigsten Fälle könnten ein Redressement im Gipsverband rechtfertigen; doeh glaube ieh, daß nach der Abnahme des Gipsverbandes der Kampf mit dem Rundrüeken erst reeht beginnen wird. Am ehesten wäre durch Ausnützung der respiratorischen Kräfte etwas zu erreichen, wenn durch Ersehwerung der ausschließliehen Bauehatmung, durch Aufhebung der Beekenneigung (Kyphosierung der Lendenwirbelsäule) Rücklagerung des Rumpfes durch Widerhalt am Sternum und gänzliehe Freilassung des oberen Teiles der Brustwirbelsäule eine Zwangsstellung gesehaffen würde, aus

der der Rumpf bei der Einatmung nur durch Streckung der Brustwirbelsäule sich befreien könnte.

Bei hochgradigen Formen wird man ebenso wie bei der rachitischen Kyphose zum Gipsbett eventuell zu einer ähnlichkonstruierten Schale als **Lagerungsapparat für die Nacht** greifen müssen.

Bei vorgeschrittenen Kyphosierungen alter Leute, bei arthritischen, deformierenden Prozessen kann es durch stetiges Zusammensinken des Körpers zu Atembeschwerden, ja auch zu Neuralgien kommen, so daß man gezwungen ist, dem zusammensinkenden Körper von außen eine Stütze zu geben, was man am besten durch Korsette oder miederartige Kombinationen erreichen wird, die ähnlich wie die Spondylitisapparate aufgebaut und den individuellen Bedürfnissen angepaßt sein müssen (vgl. Skoliose).



Fig. 28. Federnder Geradehalter greift mittels eines Seidenbandes zirkulär am Halse an, umfaßt das Becken mittels einer Feder, und nimmt mittels der Federung der Rückenfeder die Halswirbelsäule mit dem Kopfe nach rückwärts, die Lendenwirbelsäule wird überbrückt. Mittels starker Strumpfbänder wird der Trochantergurt, der ebenfalls ans einer Stahlfeder besteht, und mit ihm der ganze Apparat nach abwärts gezogen.

## Die Lordose.

Der schon früher erwähnte „hohlrunde" Rücken bildet die Mittelform zwischen dem Rundrücken und dem Hohlrücken (Lordose). Die eigentliche pathologisch tiefe Totallordose stellt ein ziemlich selten beobachtetes Krankheitsbild vor. Besonders, wenn sie als primäre Erkrankung in Erscheinung tritt.

Nach Engelhard können wir nur dann von einer pathologischen Lordose sprechen, wenn die Bogenhöhe der Krümmung 5½ cm überschreitet.

Gelegentlich der Körperaufrichtung wurde dargetan, daß jede Neigung des Beckens eine Vorneigung des Rumpfes bedingt, da ja die Wirbelsäule durch das Kreuzbein mit dem Becken starr verbunden ist. Eine Rückführung des Rumpfes zur Vertikalen ist nur durch stärkere Lordosierung der Wirbelsäule in jenem Abschnitt des Rumpfes möglich, der eine Bewegung in dieser Richtung gestattet. Eine übertriebene Lordosierung der Wirbelsäule — vor allem der Lendenwirbelsäule beobachten wir bei unseren Patienten, sobald die Gefahr besteht, daß der Rumpf nach vorn überfällt.

Die Ursache zu einer solchen Haltung kann dadurch gegeben sein, daß die Schwerlinie des Rumpfes nach vorn verlagert ist. So ist bei der doppelseitigen angeborenen Hüftverrenkung das ganze Becken gewissermaßen nach vorn verschoben, es sinkt mit seinem vorderen, überstehenden Teil nach unten und der ganze Rumpf würde diese Neigung des Beckens nach vorn mitmachen, wenn nicht durch eine starke Lordosierung der Lendenwirbelsäule das Gewicht der oberen Hälfte des Rumpfes nach hinten verlagert würde.

Zu einer ähnlichen Verlagerung des Rumpfes kann das rhachitische Becken führen, wenn das Promontorium und damit die Wirbelsäule stark nach vorn verschoben ist, sei es bei wirklich vermehrter Beckenneigung im Gehbeginn bei überfetten mit einem Hängebauch belasteten leicht rhachitischem Kinde, oder daß bei einem höhergradig rhachitisch veränderten Becken das Kreuzbein nach vorne einknickt und so trotz verminderter Beckenneigung doch zu einer Vertiefung der Lordose oder besser zu einer oft sehr prägnanten lumbosakralen Abknickung (Schultheß) führt (s. Fig. 29).

Bei den Hüftbeugekontrakturen ist es die starke Neigung des Beckens und die damit verbundene Horizontalstellung des unteren

Fig. 29. Hochgradige Lendenlordose bei doppelseitiger Hüftluxation. Beachte: die tiefe Einsattelung der Lendenwirbelsäule, das Vorstehen der am Darmbein aufwärts verschobenen, unter den Glutäen vordrängenden Femurköpfe.

Fig. 30. Hochgradige Lordose bei völliger Lähmung der Hüftmuskulatur mit Ausnahme der beiden M. tens. fasciae, durch deren Verkürzung das Becken nach vorne gedreht wurde, die verstärkte Beckenneigung ist die Ursache der hochgradigen Lordose.

Teiles der Lendenwirbelsäule, welche die Patienten zwingt, um nicht vornüberzufallen, die Wirbelsäule stark zu lordosieren. Ähnliche Folgen kann die Lähmung der Bauch- und der Rückenmuskulatur haben. Wenn, wie so häufig, bei vollständiger Lähmung der unteren Extremitäten nur der M. tensor fasc. lat. übrig bleibt und dieser sich

verkürzt, so wird man bei Versuchen, den Patienten mit Hilfe von Apparaten aufzustellen, immer mit starker Beckenneigung und entsprechender Lordose zu kämpfen haben (s. Fig. 30). Aber auch bei völliger Lähmung des Beckens und der Extremitätenmuskulatur wird die starke Brustkyphose sich oft in einer übertriebenen Lendenlordose und Beckenneigung auszugleichen suchen, um so bei der mangelhaften Haltemuskulatur den Körper mit Hilfe der Knochen- und Bandhemmungen schwebend erhalten zu können (progressive Muskelatrophie).

Endlich rufen auch entzündliche Veränderungen der Wirbelsäule (Spondylitis), wenn sie z. B. starke Kyphosierungen der oberen Brustwirbelsäule hervorrufen, eine dementsprechende tiefe Lendenlordose hervor. eine Erscheinung, die ganz den statischen Anpassungsverhältnissen entspricht.

Die **Diagnose** dieser Fälle muß immer auf die Erkundschaftung des Grundleidens hinweisen, das dann mit seinen übrigen Symptomen meist stechender in die Augen fällt, als die begleitende Lordose. Nur bei der progressiven Muskelatrophie ist häufig eine beginnende Lordose eines der ersten Symptome, das auf pathologisches Nachlassen der Körpermuskulatur hinweist.

Die **Prophylaxe** fällt mit dem zusammen, was über die Kleinkinderpflege zur Zeit der Körperaufrichtung gesagt wurde.

Die **Therapie** richtet sich nach dem Grundleiden. Bei rachitischer Beckenverbildung gelten alle Maßnahmen, die gelegentlich des Rundrückens erwähnt wurden, Rückenlage, Gipsbett (natürlich Vermeidung der Bauchlage bei stark ausgebildeten lordotischen Formen).

Zu beachten ist, daß jedes Erzwingen oder künstliches Hervorrufen von Lendenlordose schädlich wirken kann wegen häufigen Auftretens der orthotischen Albuminurie. In diesen Fällen immer wiederkehrender Nierenreizung ist man direkt gezwungen, Apparate zu konstruieren, die die Lordose verhindern, um die weitere Eiweißausscheidung aus den Nieren aufzuheben.

Bei inoperablen Fällen doppelseitiger Hüftluxation ist man gelegentlich genötigt, gegen die immer zunehmende Lordose und die damit verbundene Hängebauchbildung vorzugehen. Die Unannehmlichkeiten, die ihr Zustand mit sich bringt, wird man durch ein Mieder, das halb als Mieder und halb als Bauchbinde konstruiert ist, lindern können. Der Rückenteil überbrückt mittels nur mäßig gebogener Stahlfedern das hohle Kreuz, das vorn tief gearbeitete Mieder mit Schenkelbändern und Strumpfbändern versehen, hebt nach Art einer Bauchbinde den Hängebauch und das Becken gegen die Rückenstützen. Vermehrt wird die Wirkung des Mieders noch, wenn durch Hüftbügel eventuell Trochanterstützen dem Körper beim Gehen ein Halt gegeben wird, aber auch schon ein um die Trochanteren ziehender, am Mieder angebrachter Gurt, der die Schenkelköpfe fest andrückt, vermag oft Erleichterung zu schaffen.

Die paralytischen Formen müssen bei der Konstruktion der Lähmungsapparate in ähnlicher Weise berücksichtigt und von Fall zu Fall verschieden gewertet werden.

## Die Skoliose (seitliche Wirbelsäulenverkrümmung).

Während die sagittalen Haltungsanomalien auch in ihren gröberen Erscheinungen sich nicht zu weit von der von der Natur festgelegten

Form entfernen, zwar zu Übertreibungen oder Verminderungen der physiologischen Krümmungen führen, aber doch keine asymmetrischen Veränderungen des Körperumrisses erzeugen, haben seitliche Abweichungen der Wirbelsäule die schwersten Veränderungen der menschlichen Gestalt im Gefolge. Deshalb hat sich wohl schon sehr früh die Aufmerksamkeit der Ärzte dieser Haltungsanomalie zugewandt.

Man spricht im allgemeinen von Skoliosen, wenn die Wirbelsäule eine deutliche Abweichung nach der Seite zeigt. Selbstverständlich kombinieren sich mit dieser seitlichen Krümmung der Wirbelsäule auch die sagittalen Bogen der Wirbelsäule im Sinne der physiologischen Krümmung oder einer während der Körperaufrichtungszeit entstandenen Variante derselben, so daß man eigentlich immer eine Verknüpfung beider Krümmungsformen vor sich hat, reine frontale Abweichungen ohne eine kyphotische bzw. lordotische Komponente werden deshalb selten zur Beobachtung kommen (nur bei ausgesprochenem Mangel von physiologischen Krümmungen, Flachrücken).

Das Zusammentreffen dieser verschiedenen Krümmungsrichtungen, verbunden mit den komplizierten statischen Verhältnissen der Wirbelsäule lassen oft die Entwirrung der Krümmungsrichtungen, sowie die Einwirkung dieser durch die Deformität veränderten statischen Verhältnisse auf die einzelnen Wirbelelemente und die mit ihnen in innigem Zusammenhang stehenden Skeletteile äußerst schwierig erscheinen. Indem ich diesbezüglich auf die eingehenden Arbeiten von Nikoladoni, Lorenz, Schultheß, Riedinger verweise, soll im folgenden nur unter ständigem Hinweis auf die Entwicklungsverhältnisse versucht werden, die Entstehung der seitlichen Rückgratskrümmungen und ihren umformenden Einfluß auf das normale Gewebe in kurzen Strichen zu zeichnen, soweit dies für das praktische Verständnis im Hinblick auf Diagnostik und Therapie notwendig ist.

## Ätiologie und Entwicklungsmechanik der Skoliose.

### a) Die angeborene Skoliose.

Sicher ist, daß ein Teil der Skoliosen kongenitalen Ursprunges ist (s. Fig. 31); abnorme Zwangslage bei seitlicher Einstellung der Wirbelsäule, insbesondere aber **asymmetrische Anlage** der paarig angelegten Wirbelkörper, größere Zahl derselben auf der einen Körperseite sind imstande, die Wirbelsäule in ihrem weiteren Wachstum in eine bogige Linie zu zwingen, deren Konvexität nach der Seite des überzähligen Wirbelrudimentes sieht. Putti, Garré, Drehmann, Böhm haben uns in ausgezeichneten Arbeiten den röntgenographischen und pathologisch-anatomischen Nachweis dieser Skoliosenätiologie erbracht.

Auch hochgradige Veränderungen jener Skeletteile, die mit der Wirbelsäule in unmittelbarem Zusammenhang stehen, können Skoliosen hervorrufen, die man mit zu den kongenitalen zählen muß, so der angeborene Hochstand der Schulter, Halsrippen, Beckendefekte usw. (Garré, Drehmann).

(In einem Falle von angeborenem Hochstand des Schulterblattes fand sich bei der Operation eine knöcherne Verbindung zwischen dem oberen Schulterblatt-

winkel und der Halswirbelsäule. Damit in Verbindung eine starre, seit der Geburt bestehende Skoliose.)

Durch derartige, von der Geburt an bestehende Abweichungen wird natürlich der ganze, während der Körperaufrichtung sich abspielende

Fig. 31. Angeborene Skoliose nach Putti. Beachte: die Verdoppelung des II. Lendenwirbels rechts.

Vorgang ins Pathologische verzerrt. Das weitere Wachstum zu den endgültigen Krümmungsformen der Wirbelsäule wird unter dem Druck dieser Zwangshaltung erfolgen und zu hochgradigen Veränderungen der Körperform führen, die ja naturgemäß um so schärfer ausgeprägt sein müssen, je starrer die Fixation ist und in je früherem Entwicklungsstadium die Fesselung der Wirbelsäule in dieser Zwangshaltung erfolgte.

### b) Die rachitische Skoliose.

Während Entwicklungsfehler doch immerhin seltener die Ursache für diese Deformität abgeben, stellt die Rachitis wohl das hauptsächlichste ätiologische Moment für die Entstehung der **schweren** Skoliosenformen dar.

Das erste Einsetzen der rachitischen Dekonstitution fällt in frühe Kindheit, mit in die Zeit der Körperaufrichtung. Ist es in dieser Zeit zu einer endgültigen Umformung der weichen Bausteine der Wirbelsäule gekommen, so folgt das ganze übrige Körperwachstum in Richtungslinien, die von dieser frühen Änderung der Körperform beeinflußt sind.

Fig. 32. Schiefes Tragen kleiner Kinder als Skoliosenätiologie, besonders verhängnisvoll bei bestehender Rachitis. Beachte: die schräge Beckenstellung auf dem tragenden Arm, mit der dadurch bedingten linkskonvexen Einstellung der Wirbelsäule.

Schon gelegentlich der Sitzkyphose wurde erwähnt, daß diese sich sehr häufig mit seitlichen Abweichungen der Wirbelsäule vergesellschaftet (Spitzy). Schiefer Sitz im Bett, ja auch schiefes Tragen des Kopfes, der eventuell bei bestehender Craniotabes schräg abgeplattet sein kann (Schultheß) und schließlich das Herumschleppen rachitischer Kinder auf dem Arm der Pflegepersonen (s. Fig. 32) kann bei der weichen Knochenbeschaffenheit und längerem Einhalten einer abnormen schrägen Einstellung zu einer dauernden Veränderung der Wirbelkörper führen. Die oft eingenommene Haltung wird zur Ruhehaltung. Dieser passen sich Muskel und Bänder an und ihrem Zug und Druck folgend formen sich auch die Knochenelemente. Die Form der Verkrümmung wechselt nach der Entstehungszeit, ähnlich wie bei den sagittalen Haltungsanomalien.

Dem tiefliegenden Krümmungsscheitel der Sitzkyphose entsprechend liegen auch die in dieser Zeit entstandenen rachitischen Skoliosen mit ihrem Scheitel im lumbodorsalen Teile am Übergang zwischen Brust- und Lendenwirbelsäule. Je später die rachitische Deformation auftritt, desto mehr wird ihr Scheitel

gegen die Mitte der Brustwirbelsäule rücken (s. Fig. 33). Diese vorwiegend lumbodorsalen Skoliosen kann man bei kleinen Kindern in ziemlich gleichen Prozentsatze nach rechts wie nach links beobachten. Die Angaben der Autoren gehen diesbezüglich auseinander. Riedinger zählt mehr linksseitige, Jansen mehr rechtsseitige. Der Mittelweg wird nicht weit von der Wirklichkeit entfernt sein.

Immer aber sind diese Krümmungen den kleinkindlichen Verhältnissen entsprechend scharfbogige Kurven mit kurzem Halbmesser, die weiche Wirbelsäule wird gleichsam eingeknickt, die plastischen Wirbel geben leicht nach. Dem Bau der Wirbelsäule und ihren statischen Verhältnissen entsprechend müssen sich an diese Kurven Gegenkrümmungen anschließen, die ebenfalls um so schärfer und kurzbogiger sind, je mehr in der ursprünglichen Krümmung dieser Charakter hervortritt. So können wir ganz schwere Skoliosen mit allen ihren Folgeerscheinungen schon in früher Jugend in den ersten Lebensjahren beobachten; ihrer Entstehung (s. Sitzkyphose), sowie ihrem kurzbogigen Typus gemäß tritt die kyphotische Teilkrümmung gerade bei diesen Skoliosen sehr in den Vordergrund (starker Rippenbuckel).

Fig. 33. Linksseitige Lumbodorsalskoliose bei einem 6jährigen Kinde rachitischen Ursprungs. Höhe des Bogens IX, B. W. Die Hauptversteifung wie gewöhnlich zwischen 7. und 11. B. W. Beachte: die starke Verschiebung des Körpers nach links, Überhängen des Rumpfes, die kolossale Torsion, Rippenbuckel links und Einsenkung, rechts.

Doch muß es bei seitlichen Deviationen einzelner Wirbel nicht immer zu diesen hochgradigsten Veränderungen kommen. Gerade die Labilität und Beweglichkeit der frühkindlichen Wirbelsäule macht es möglich, daß eine durch äußere oder innere Ursachen hervorgerufene seitliche Abweichung eines oder mehrerer Wirbel sofort wieder durch eine entsprechende kleine Gegenkrümmung ausgeglichen wird. So konnte ich sehr häufig bei größeren Kindern die Beobachtung machen, daß die Wirbelsäule einen vielfach geschlängelten Verlauf nimmt, die einzelnen Wirbelkörper, bzw. deren Dornfortsätze weichen abwechselnd von der Mittellinie ab (zerworfene Wirbelsäule), ein Beweis für die Ausgleichsbestrebungen der Natur und die große Zähigkeit, mit der im allgemeinen die Wachstumsrichtung festgehalten wird, sonst müßte man sich mit Recht wundern, daß bei der unvollkommenen Anpassung der Wirbelsäule an den aufrechten Stand nicht noch mehr Haltungsanomalien zu beobachten sind.

Die rachitische Skoliose entspricht der rachitischen starren Form des Rundrückens.

Auch hier spielt die Vererbung oft mit eine Rolle, vielleicht, daß eine etwas abnorme Anlage der inneren Rumpforgane, Lieblingshaltungen, schiefe intrauterine Stellung durch die Erbmasse mit vermittelt werden. Tatsache ist, daß in manchen Familien eine Häufung von Skoliosefällen zu beobachten ist; ob nicht auch geringe ererbte Widerstandsfähigkeit (Konsitutionsanomalien) oder Neigung zu bestimmten Haltungen das Hauptmoment dabei bilden, bleibe dahingestellt.

Eine verhängnisvolle Rolle spielt bei der Entstehung der rachitischen Skoliose die längere und öftere Einstellung der Wirbel-

Fig. 34a und b. Hochgradigste Skoliose rachitischen Ursprungs (44jähriger Mann). Beachte: Außer dem fast als Gibbus erscheinenden linksseitigen Rippenbuckel, die hochgradige Verkürzung des Rumpfes, der untere Rippenrand ist hinter die Darmbeinkämme gesunken.

säule in einen seitlichen Bogen. Die Rachitis an sich macht nur den Knochen weich und die Bänder und Muskeln schwach. Trotz schwerster Rachitis sehen wir aber in der Regel die Wirbelsäule unserer kleinen Patienten gerade bleiben, wenn dieselben stets in Rückenlage auf einer harten Matratze liegen bleiben. Die Skoliose der Wirbelsäule kommt aber meist erst zustande, wenn diese durch grobe Fehler des Pflegepersonals für einen großen Teil des Tages zu einem seitlichen Bogen eingestellt wird. Dahin gehören: zu frühe passive Auf-

richtung, schiefer Sitz im Bette, das Tragen auf dem schiefen Arm der Wärterin, gekrümmte Lage im Bette, kurz alle Abweichungen vom normalen Haltungstypus, die bei der pathologischen Weichheit der erkrankten Knochen leicht dauernde Deformierungen erzeugen können.

Auf derlei knochenerweichende Einflüsse und Störungen in der Körperaufrichtung sind wohl sehr viele der späteren Skoliosen zurückzuführen, gewiß alle schwersten und alle kurzbogigen, von starker Kyphose begleiteten Spielarten, die alle unverkennbare Merkmale ihres rachitischen Ursprungs an sich tragen (s. Fig. 34 a b).

Alle diese Formen zeigen, wie der rachitische starre Rundrücken Neigung zu früher Versteifung, was mit dem Wesen der Rachitis und dem zeitlich frühen Auftreten der Erkrankung zusammenhängt. Nach Aufhören des floriden Stadiums erhärten die Knochen sehr rasch in der veränderten Gestalt (Eburneation), das immer noch ausgiebige Wachstum, verbunden mit der großen Anpassungsfähigkeit der Gewebe an die geschaffene Form erklären die frühe starre Fixierung.

Ob auch alle anderen in späterer Jugend zu beobachtenden Formen einzig und allein auf diese „Jugendform" zurückzuführen sind (Böhm), bezweifle ich doch auf Grund von reichlichen Beobachtungen gerade an Kleinkindermaterial und jüngst durchgeführten Schuluntersuchungen.

### c) Die habituelle Skoliose.

Sie entspricht dem schlaffen Rundrücken und hat ganz sicher ihre Berechtigung in unserer Terminologie, insbesondere in ursächlicher Beziehung.

Eine ganze Reihe von Körpertätigkeiten bringt das Kind in asymmetrische Körperstellungen, vor allem die Schreibhaltung; wenn sie auch nur stundenweise eingenommen wird, verlangt sie doch eine auf die Skoliosenentstehung eminent einflußreiche Haltung, wie die bloße Beobachtung eines schreibenden Kindes ohne weiteres kund tut. Unsere Rechtshändigkeit, die uns zu verschiedener Betätigung der beiden Körperhälften verleitet, tut ein übriges (Spielen, Schulpack tragen, Violine spielen).

Nicht außer Acht dürfen wir noch zwei Umstände lassen, d. s. die verschiedene, asymmetrische Lagerung unserer inneren Organe und deren Befinden, das gewiß oft einen merklichen Einfluß auf die Haltung ausübt (Magenfüllung, Netzverwachsungen, Milztumoren, die bei Kindern sehr häufigen leichten Pleuritiden, Reiben der Pleurablätter, Seitenstechen). Alle diese ja immer asymmetrisch auftretenden Störungen im inneren Körperhaushalte werden sich deutlich in der Haltung ausprägen, die immer ein genauer Index für das Wohlbefinden des Kindes ist.

Alle diese äußeren und inneren Einflüsse werden häufig dazu führen, daß die **Ruhehaltung** der kindlichen Wirbelsäule aus der Sagittalebene abweicht.

Als Voraussetzung dient aber, daß die normale Haltungsentwicklung gestört erscheint, daß die Widerstandskraft gegen diese die normale Wachstumsrichtung verschiebenden Einflüsse herabgesetzt ist, was sich in erster Linie in einem Verfall der guten Haltung äußern wird. Die Wirbelsäule kehrt in ihre schlaffe nach vorn gebeugte Mittelstellung zurück. In

dieser Stellung aber sind Bänder- und Gelenkverbindungen am lockersten, sind Seitenabweichungen am leichtesten möglich, daher die Gefahr der vorgebeugten schlaffen Haltung für die Entstehung der Skoliose.

Immer wird jener Teil, der in seinen Verbindungen am freiesten ist, am leichtesten eine Abweichung zeigen, vergleiche die große Häufigkeit der primären Verbiegungen der Lendenwirbelsäule gerade bei der habituellen Skoliose. Hier setzt auch ein Faktor ein, dessen Deutung oft versucht wurde, wegen der scheinbaren Widersprüche, die bei der Erklärung einer oft beobachteten Tatsache auftraten. Der flache Rücken soll mehr zur Skoliose neigen als jener, bei dem die physiologischen Krümmungen bereits ausgebildet sind. Dies bezieht sich in erster Linie auf die Lendenwirbelsäule. Eine bereits lordosierte Lendenwirbelsäule hat ihren anatomischen Verhältnissen nach eine geringere Möglichkeit zur Seitabweichung als jene, bei der es noch nicht zur Ausbildung der Lordose gekommen ist. Je kyphotischer und schlaffer die Haltung, desto größere Exkursionsmöglichkeit nach der Seite. **Starre** kyphotische degenerative Brustwirbelsäulenverkrümmungen und eine ausgebildete tiefe Lendeneinsattlung werden naturgemäß einer Skoliosierung einen ebenso großen Widerstand entgegensetzen, wie einer Geraderichtung der Krümmung.

Einen großen Einfluß üben außerdem Ermüdungshaltungen aus; schlechte Schulbänke, deren Unbequemlichkeit gerade durch ärztliche Tüfteleien oft einen hohen Grad erreicht hat (s. Kreuzlehnen usw.), zwingen das Kind häufig zum seitlichen Anlehnen des Rumpfes. Auch beim aufrechten Stand bedeutet das Stehen auf einem Bein mit gleichzeitigem Fallenlassen des Rumpfes gegen das entlastete andere eine Ruhestellung, bei der gewisse Muskelgruppen, denen die Aufrechterhaltung des Beckens und Rumpfes zukommt, außer Arbeit gestellt werden und die Körperlast den Bandhemmungen übertragen wird.

Durch alle diese äußeren und inneren Einflüsse kann es leicht kommen, daß bei einem Kinde, bei dem die Körperentwicklung im Vergleich zum oft rapiden Wachstum [die ja bekanntlich nicht gleichen Schritt halten] zurückgeblieben ist, eine seitliche Einstellung der Wirbelsäule zur Ruhehaltung wird. Ist dies einmal eingetreten, so entwickelt sich alles andere mit derselben Naturnotwendigkeit und Präzision, wie die normale Haltungsentwicklung, nur unter geänderten statischen Verhältnissen.

**Das Primäre ist,** daß das Kind das Gedächtnisbild für die gerade Haltung verliert (Ermahnungen zur geraden Haltung fruchten nichts mehr). Jenes Projektionsbild für die gerade Haltung, das unser Muskelgefühl uns vermittelt, ist aus dem Gehirn verschwunden. Auf die Aufforderung zur geraden Haltung erfolgen einige ruckweise Muskelbewegungen: die Ruhehaltung bleibt aber die pathologische (Verlust des Haltungsbildes).

Das erste warnende Zeichen ist jenes Suchen nach einer bestimmten Haltung, das oft bei Untersuchungen zu falschen Skoliosendiagnosen führt. Das Schwinden des normalen Haltungsbildes führt bei dem Bestreben, eine schöne Haltung vor den Augen des ärztlichen Untersuchers zu zeigen, zu falschen Einstellungen, die je nach Laune und Befinden des Kindes eine bald rechts-, bald linkskonvexe Richtung haben (Unsicherheit der Haltung, Lange). Besonders häufig wird man dieses Schwanken bei Wirbelsäulen finden, die ihrem anatomischen Bau nach zu falschen Einstellungen neigen (Flachrücken, zerworfene Wirbelsäule), besonders der Kinder im 1. Lebensjahrzehnt. Anscheinend gibt es Kinder, welche die gleichmäßige Konstruktion der rechts- und linksseitigen Wirbelsäulenmuskulatur, die zur geraden Einstellung der Wirbelsäule notwendig ist, überhaupt schwer erlernen.

Lange beobachtete wenigsten die Unsicherheit der Haltung vorwiegend bei Kindern im ersten Jahrzehnt.

Schließlich muß aber auch bei einem rachitischen Skelett eine Gelegenheitsursache hinzukommen, die die normale Haltung der Wirbelsäule aufhebt und eine schiefe Einstellung der erweichten Wirbelelemente bedingt.

Übergänge zwischen beiden Formen können wir häufig beobachten. In den unteren Schulklassen finde ich außerordentlich häufig eine Versteifung der Wirbelsäule zwischen 7. und 10. Brustwirbel im Sinne einer früh entstandenen rachitischen Kyphose. In den höheren Klassen werden Skoliosen in mehr als doppelter Prozentzahl beobachtet. Da nun, wie aus früheren von mir angestellten Untersuchungen hervorgeht, diesen kyphotischen Versteifungen sehr häufig ein skoliotisches Moment inne wohnt, und andererseits die kyphotische Haltung an und für sich, wie früher ausgeführt, die Ausbildung einer Skoliose begünstigt, wird man wohl einen Teil der später häufiger werdenden Skoliosen mit diesen Haltungsanomalien in den ersten Schuljahren in Einklang bringen müssen. Aber auch bei diesen hätte sich wenigstens bei dem allergrößten Teil derselben gewiß keine Skoliose gebildet, wenn nicht eine gewohnheitsmäßige schiefe Einstellung der Wirbelsäule hinzugekommen wäre. Die Rachitis hat hier allerdings die erste Veränderung hervorgerufen, die die Grundlage für die spätere Deformität gibt, die Residuen bestehen auch nach Aufhören der Rachitis noch fort und haben das Entstehen einer habituellen Skoliose begünstigt.

Fig. 35. Linksseitige Lendenskoliose mit leichter hoher Gegenkrümmung der Brustwirbelsäule. Beachte: die Verschiebung des Rumpfes nach links, Vortreten der rechten Hüfte, Vertiefung des rechten Taillendreiecks — die starke Torsion, kennbar an der Vorwölbung des linken Erector trunci, Verminderung der Lendenlordose; die hohe Gegenkrümmung ist an den verschiedenen Kurven der Nackenschulterlinie kenntlich, die rechte Schulter steht etwas höher, ist mehr nach vorne abgezogen.

Die unbestimmten Haltungen besitzen wohl bereits einen abnormalen Charakter, gehören jedoch noch nicht zu den eigentlichen strukturellen Skoliosen (Fehlen jeder Versteifung), und sind von diesen auch diagnostisch leicht dadurch zu unterscheiden, daß **man das Kind mehrere Minuten beobachtet.** Nach dem Zerfall der Zwangshaltung wird die Ruhehaltung eintreten, die ihr wahres Gesicht bald enthüllen wird. Erst wenn die Ruhehaltung konstant immer dieselbe seitliche Einstellung zeigt, können wir von einer Skoliose sprechen.

Die Entwicklung dieser Art von Haltungsanomalien ist eigentlich so, ich möchte fast sagen, naturgemäß, um nicht eher „kulturgemäß" zu sagen, daß man gar kein besonderes Krankheitsmoment noch hinzunehmen müßte, um ihre Entstehung zu erklären (Spätrachitis). Es soll damit nicht bestritten werden, daß eine Skoliose hin und wieder in der späteren Kindheit auf dem Boden einer Rhachitis tarda entstehen kann. Aber in den meisten Fällen genügen Bleichsucht, Anämie, exsudative Diathese und status thymo-lymphaticus, um die Widerstandslosigkeit der Wirbel gegen wiederholte längere seitliche Einstellung zu erklären. Ist die falsche Ruhehaltung da, so wiederholt sich dasselbe Spiel wie bei der rachitischen Skoliose, auch hier werden sich Bänder und Muskeln und schließlich auch der wachsende Knochen, sogar sehr rasch, den veränderten Verhältnissen anpassen; entwickelt sich ja doch bei einer poliomyelitischen Lähmung der Rückenmuskeln eines Erwachsenen unter unseren Augen binnen wenigen Monaten eine hochgradige Skoliose mit allen den typischen Knochenveränderungen, um wieviel eher wird das bei wachsendem Knochenmaterial, bei einem schwächlichen Kinde der Fall sein (vgl. auch die Malignität der hysterischen Skoliose mit mangelndem Willen zur geraden Haltung).

Fig. 36. Habituelle rechtsseitige Dorsalskoliose. Beachte: den flachbogigen Verlauf, die sehr ausgesprochene Torsion an der rechten Schulter, die links konvexe lumbale Gegenkrümmung, sowie den verschiedenen Verlauf der Nackenschulterlinie (links konvexe zervikale Gegenkrümmung) und das Überhängen nach rechts (Dorsalskoliose). Die Deformität wurde „vor einem Jahre" von den Eltern bemerkt.

Ich glaube nicht, daß wir eine Rachitis tarda oder hypothetische Teilerkrankungen der Wirbelsäule herbeiziehen müssen und sollen, um eine Haltungsanomalie zu erklären, deren Entstehung aus der Lehre der natürlichen Haltungsentwicklung und Anpassung der Gewebe an Ruhehaltungen genügend begreiflich ist. Der weitere Verlauf der Skoliosenbildung bei größeren Kindern ist ganz gleich wie der bei rachitischen Skoliose, nur haben wir es hier dem Alter des Kindes und der Qualität der Knochen entsprechend meist mit flachbogigen Skoliosen zu tun, die wohl selten so hohe

Grade von Deformierungen zeigen, wie die kurzbogigen rachitischen Deformitäten.

Bevorzugt ist die linksseitige Lendenskoliose (s. Fig. 35), entsprechend der Haltung bei der Schreibtätigkeit und der leichten Beweglichkeit der Lendenwirbelsäule. Auch die linksseitige Totalskoliose mit leichten, aber deshalb doch nicht ohne Kontrolle zu lassenden Gegenkrümmungen im obersten und untersten Teil der Wirbelsäule gehört zu den Lieblingsformen der habituellen Skoliose, besonders bei sehr jugendlichen Individuen, bei denen die noch nicht so starr gewordene Brustwirbelsäule dem Zuge nach links noch leicht zu folgen vermag (4—8 Jahre).

Die Krümmung des Dorsalteiles nach rechts (s. Fig. 36) sehen wir auch teils unter dem Einfluß der Armtätigkeit, Schulter- und Rippenhebung beim Schreiben und anderen Kulturarbeiten primär entstehen, oder aber sich im Anschluß an eine primäre Lendenskoliose als Kompensationskrümmung entwickeln, die dann natürlich die besten Vorbedingungen und „Nährböden" für eine „gedeihliche" Weiterentwicklung findet.

Der beste Beweis für die Richtigkeit der Annahme einer habituellen oder Ruhehaltungsskoliose ist

**d) die paralytische Skoliose,**

der eigentlich auch die hysterische beizuzählen ist. Durch einseitige Lähmung oder Schwächung der Rückenmuskulatur, insbesondere der Strecker der Wirbelsäule, aber auch jener Muskelzüge, die quer von der Wirbelsäule zu Rippen, Schulter und Beckengürtel verlaufen, entsteht je nach Art und Ausbreitung der Lähmung eine schräge Einstellung der Wirbelsäule. Die Richtung und Form der Ablenkung ist einerseits durch die Muskelwirkung der noch vorhandenen Muskelreste und ihrer Antagonisten gegeben; andererseits spielen auch hier alle jene statischen und dynamischen Verhältnisse mit, die mit der Aufrechthaltung des Rumpfes in Beziehung stehen.

Man sollte bei der Lähmung eines Erector trunci erwarten daß die Konvexität der Skoliose infolge der einseitigen Kontraktion des gesunden Erector trunci nach der kranken Seite liegt. Solche Fälle gibt es auch. Häufiger beobachtet man aber die Konvexität auf der gesunden Seite. Diese Form erklärt sich teils durch die Art der Muskelanheftung, teils dadurch, daß der Patient das Gewicht des Rumpfes nach der kranken Seite verlagert und nun durch stärkere oder geringere Kontrakturen der gesundseitigen Muskulatur über dem Becken equilibriert. Doch kann die Verschiedenheit der Ausbreitung von Lähmungen, die nicht immer halbseitig, sondern auch segmentär erfolgen, noch ganz andere, viel kompliziertere dynamische Störungen in den Muskelwirkungen entstehen lassen, die die verschiedensten Einstellungen der Wirbelsäule bedingen, so daß sehr gut gelegentlich auch einmal eine bogige Einstellung mit der Konvexität nach der erkrankten Seite beobachtet werden kann.

Die Notwendigkeit, sich den gegebenen Verhältnissen (Muskelresten) und dem Gebrauch anzupassen, diktiert auch hier die endgültige Gestaltung der äußeren Form.

Gelegentlich größerer Poliomyelitisepidemien sah ich Skoliosen schwerster Art sich im Verlauf von wenigen Monaten ausbilden. Schon nach 4, 5 Monaten

war die Abweichung mit allen ihren Folgeerscheinungen eine komplette, nach einem Jahre in ihrer Hochgradigkeit von einer rachitischen Skoliose gar nicht zu unterscheiden, besonders wenn die Lähmung in frühem Alter eingesetzt hatte, was wieder aus der Haltungsentwicklung ohne weiteres verständlich ist (s. Fig. 37 a b). Statik, Schwere, respiratorische Kräfte haben rasche Arbeit gemacht, der sich die passiven Bauelemente anpassen mußten. Die Angaben, daß bei der paralytischen Skoliose es

Fig. 37 a. Poliomyelitisehe Lähmung ($3^1/_2$jähriges Kind), im Alter von 9 Monaten entstanden. Außerordentlich starke Torsion der oberen B. W. S.; der obere Teil der B. W. S. und die Hals W. S. scharf nach vorwärts abgeknickt. Große kyphotische Kompenente.

zu keinen Gegenkrümmungen, zu keiner Torsion käme (Nové-Josserand) kann ich nieht bestätigen. Dies hängt lediglich von der Ausbreitung der Lähmung, dem Zeitpunkt des Einsetzens der Deformation (Alter des Patienten) ab.

Ein weiterer Beweis für den verhängnisvollen Einfluß der seitlichen Einstellung ist

### e) die statische Skoliose.

Bei ungleichen Beinlängen, ungleicher Ausbildung des Beckens muß es durch schräge Einstellung des Beckens ebenso zu einer kompensatorischen Krümmung der Wirbelsäule nach der Seite kommen,

wie es bei der normalen Haltungsentwicklung durch Beckendrehung zur Lordose kommt. Kann sich eine derartige statische Skoliose fixieren? Dies hängt von der Art der Skoliose und ihrem Verhältnis zur gewöhnlichen Ruhehaltung ab. Ist das rechte Bein kürzer, so werden wir es mit einer rechtsseitigen Skoliose zu tun haben, die hauptsächlich am freien Lendenteil sichtbar sein wird. (Bei stärkerer Verkürzung kann aus statischen Gründen die Wirbelsäule sich auch nach links ausbiegen, um noch eine Ausbalanzierung zu ermöglichen, Schultheß). Ist nur das Bein zu kurz, so gleicht sich die Skoliose beim Sitzen wie beim Liegen wieder aus. Ist jedoch das Becken durch einseitige Fixierung (Koxitis) auch beim Sitzen nicht normal gestellt, so wird natürlich der Sitz keine völlige Korrektur der statischen Skoliose bewirken. Die Ruhehaltung wird auch im Sitzen, ja oft auch im Liegen (Adduktionskontraktur) eine skoliotische sein und diese Skoliose wird sich natürlich mit der Dauer ebenso fixieren wie eine habituelle, wie man sich bei der Untersuchung der Koxitisfälle leicht überzeugen kann. Wird jedoch in der Ruhehaltung die statische Skoliose im Liegen und Sitzen immer wieder korrigiert, so fixiert sie sich ebensowenig, wie die Seitenabweichung bei einer Hüftluxation sich fixiert, weil sie beim Hin- und Herschwanken des Rumpfes in steter Bewegung gehalten wird und der Sitz bei nicht fixiertem Hüftgelenk und noch nicht hochgradigen Bewegungsbehinderungen in der Hüfte auf die Deformität der Wirbelsäule korrigierend wirkt. Veraltete einseitige Hüftluxationen jedoch sind ebenfalls in der Lage, statische

Fig. 37 b. Paralytische Skoliose, nach rechtsseitiger, poliomyelitischer Lähmung. (1 Jahr bestehend.) Nur die linksseitige Muskulatur funktioniert richtig. Beachte: die Stellung des Kopfes, der durch eine zervikale Gegenkrümmung wieder geradegestellt erscheint, jedoch ganz nach rechts verschoben ist. Durch die eigentümliche Verschiebung wird es möglich, den Rumpf mit der halben Muskulatur allein auf dem Becken auszubalanzieren. Die Verkrümmung läßt sich auf Zug noch ausgleichen, doch ist die Torsion seitlich sichtbar, nahm ständig zu, fixierte sich nach ca. 2—3 Jahren.

fixierte Skoliosen zu erzeugen, besonders dann, wenn sie durch eine Lieblingsruhehaltung begünstigt sind (linksseitige Lendenskoliose, rechtsseitige Brustskoliose). Vom Verhältnis der statischen Skoliose zur Ruhehaltung hängt es also ab, ob eine statische Skoliose sich fixiert oder nicht.

Auch die Tierexperimente reden dieselbe Sprache, wenn auch die beim Vierfüßler ganz anders beanspruchte Wirbelsäule nicht ohne weiteres in eine Parallele mit den aufrechtgehenden Säugern gestellt werden kann. Stundenweise eingenommene Zwangshaltungen werden eine Skoliosierung nicht oder nur in ganz unvollkommenem Grade bewirken können (Wullstein, Böhm). Ganz anders ist es jedoch, wenn wir für das Tier eine asymmetrische Ruhehaltung schaffen, aus der heraus alle Körperbewegungen erfolgen und auf die sich der ganze Körper und die Wirbelsäule einstellt; die Deformationen erfolgen nun in ganz ähnlichem Sinne wie beim Menschen, je jünger das Individuum ist, desto rascher und ausgiebiger.

So erzeugte Arndt durch partielle einseitige Resektion der Rückenmuskulatur und v. Frisch durch einseitige Hüftluxationen und Außerfunktionssetzung der Hüfte (Nervendurchschneidung) Skoliosen. Bei beiden entwickelten sie sich auf der Basis einer vollständig geänderten Ruhehaltung, der sich alle Funktionen des Körpers inkl. Wachstum anpassen mußten.

## f) Zikatrizielle Skoliosen.

Ebenso wie die Antagonistenwirkung den Rumpf und die Wirbelsäule in ihrer Richtung ablenken kann (vgl. pleuritische Thoraxdeformität), so können auch **Narbenstränge**, die nach eiterigen Prozessen der Brusthöhle diese verengern und zusammenziehen, den Verlauf der Wirbelsäule beeinflussen (s. Fig. 38). Die Wirbelsäule wird sich nach der gesunden Seite ausbiegen. nach jener Seite, an der die Thoraxentfaltung am größten ist.

Die allseitige Verengerung der erkrankten Thoraxseite, die Verringerung des Tiefendurchmessers gegen die gebläht erscheinende gesunde Seite wird die Abgrenzung dieser Art von Skoliose unter Zuhilfenahme der Anamnese leicht machen (Walter).

Bezüglich der Anamnese sei allerdings bemerkt, daß es Formen von Pleuritiden gibt, besonders solche auf tuberkulöser Basis, die ohne besonders heftige Symptome verlaufen, leichtes Unwohlsein, Katarrhe, Husten, abendliche leichte Temperatursteigerungen (manchmal nicht über 37,5); da keine besonderen Störungen des Allgemeinbefindens vorliegen, werden diese Formen oft übersehen, sie bewirken jedoch besonders, wenn bei Befallenwerden in früher Jugend die Deformität vernachlässigt wird, daß das ganze weitere Wachstum in pathologischem Sinne erfolgt.

Anschließend an diese Form der Skoliose sei erwähnt, daß es analog dem respiratorischen Rundrücken gewiß auch eine große Anzahl von

Skoliosen **respiratorischen** Ursprunges

gibt, wie ja schon die empyematische Skoliose eine solche ist. Jansen führt eine ganze Reihe von Skoliosen darauf zurück, daß besonders bei rachitischen Kindern mit nachgiebigem Thoraxbau die linksseitige Zwerchfellhälfte die Atmung mit größerer Kraft besorgt als die rechtsseitige. Da nun die Respirationsmuskeln, einerseits das Zwerchfell an der Mitte der Lendenwirbelsäule, andererseits, wie aus der Skizze der Atmungsentwicklung hervorgeht, die Rippenheber mittelbar durch die Mm. scaleni an dem oberen Ende der Wirbelsäule angreifen, so wird die Wirbelsäule durch die Kontraktion dieser Muskeln bei rachitischen Kindern in ihrem Dorsalteile nach rechts gedrängt, während die Halswirbelsäule und die Lendenwirbelsäule durch den gleichen Muskelzug nach links gezogen werden. Wenn nun auch bei der rachitischen Skoliose eine große Anzahl von linksseitigen Dorsalskoliosen sich findet, so ist doch diesen Ausführungen ein großer Wert beizulegen und spielen die respiratorischen Kräfte bei der Entstehung der Skoliose gewiß eine sehr große Rolle. Einseitige Behinderung der Atmung durch Katarrhe, durch assymetrische Verengerung der Atemmenge bei der Nasenatmung, werden bei Lufthunger den respiratorischen Zug vergrößern, ebenso wie die vikariierend eintretende stärkere Ausdehnung der gesunden Seite durch Hebung der Rippen und des Schultergürtels eine stärkere Skoliosierung begünstigen wird. Die respiratorischen Kräfte üben infolge ihrer Stetigkeit und der unaufhörlich fortdauernden Krafteinwirkung einen außerordentlichen Einfluß auf den Ausbau des Thorax und damit auch auf die Richtunggebung der Wirbelsäule aus.

**Skoliotische Schmerzeinstellungen. (Scoliosis ischiadica, nephritica, lumbagica).**

Schmerzhafte Prozesse führen, wenn sie einseitig auftreten, immer zu asymmetrischen Haltungen.

Schon eine verletzte Zehe zwingt zu einer Abduktion des Beines und dementsprechender Schiefstellung des Beckens. Gelegentlich der habituellen Skoliose wurde erwähnt, daß Erkrankungen der inneren Organe häufig der Grund einer Veränderung der Ruhehaltung sind und dadurch der erste Anstoß zu einer fort-

Fig. 38. Hochgradige zikatrizelle Skoliose mit empyematischer Thoraxverzerrung. 1 Jahr nach dem Eintreten eines linksseitigen Empyems, das unbehandelt von selbst durchgebrochen war (empyema necessitatis); hochgradige Schwartenbildung. Durchmesser der rechten Thoraxseite an der Mamilla gemessen um 4 cm größer, als der entsprechende linke Durchmesser.

schreitenden Skoliosierung gegeben wird (vgl. S. nephritica, Zesas). Selbstverständlich werden auch krankhafte Veränderungen der Rumpfmuskulatur (Abszesse, Entzündungen, akuter Rheumatismus, Lumbago, entzündliche Veränderungen an der Synchondrosis sacro-iliaca, sowie entzündliche Vorgänge an

den Nervenwurzeln und den aus diesen hervorgehenden Nervensträngen (Ischias) eine wesentliche Änderung im Haltungstypus hervorbringen.

Von pathologischen Prozessen an der Wirbelsäule selbst, Karies, Osteomyelitis, Geschwülsten, periostitischen Abszessen gilt dasselbe, nur in noch erhöhtem Maße.

Welche Stellung eingenommen wird, hängt wohl von der Art der Erkrankung, insbesondere von der Lage der Schmerzpunkte ab. Immer wird jene Haltung eingenommen und festgehalten in der der Schmerz möglichst gering und bei der doch eine Aufrechterhaltung des Rumpfes möglich ist. Die Extremstellungen (Lordose) werden verlassen und bei einseitigen Pro-

Fig. 39. Totalskoliose nach links, durch schlechte Schreibhaltung bedingt.

zessen eine schiefe, nach vorn geneigte Haltung bevorzugt. Die Krümmung sieht dabei mit ihrer Konvexität teils nach der gesunden, teils nach der kranken Seite (heterologe, homologe Skoliosen), eine Regel wird sich bei dem vielfachen Ineinanderspielen von statischen und dynamischen Einflüssen hier wohl noch weniger aufstellen lassen, wie bei der paralytischen Skoliose.

Skoliosen im eigentlichen Sinne sind dies ja alles nicht, wohl aber kann sich aus ihnen eine Skoliose ebenso entwickeln,

wie aus einer statischen, vorausgesetzt, daß der Prozeß noch wachsende, jugendliche Knochen findet und genügend lang auf dieselben einwirkt. Ischiasskoliosen bei älteren Individuen schwinden nach dem Aufhören der Affektionen, ohne Spuren zu hinterlassen (Bahr, Ehret, Zesas, Erben).

Die hysterische Skoliose kann bei Vorhandensein von hyperästhetischen Zonen eventuell auch dieser ätiologischen Gruppe beigezählt werden, meist handelt es sich aber dabei auch immer um Herabsetzung der motorischen Innervationsstärke, eine Art Parese, die bei einseitigem Typus die skoliotische Einstellung erst im Sinne einer paralytischen Skoliose hervorruft, die sich dann ebenso, wie eine habituelle Skoliose weiter entwickeln kann, wenn sie geeignete Vorbedingungen findet. (Ständig eingenommene schiefe Ruhehaltung, jugendliches Gewebe, einseitige Beschäftigung.)

Fig. 40. Habituelle Skoliose bei einem 12jährigen Mädchen, seit 5 Jahren angeblich bestehend. Beachte: Torsion rechts oben und Gegentorsion links unten; die rechte Schulter steht höher.

## Formen der Skoliose.

Die vorstehende ätiologische Besprechung läßt schon die verschiedenen Formen der seitlichen Wirbelsäulenabweichung und die Beziehungen zu ihrer Entwicklung durchscheinen.

Der leichtbewegliche Lendenabschnitt wird infolge der Kulturtätigkeiten und der Atmungsverhältnisse zur linkskonvexen Seitabbiegung neigen, die besonders bei der habituellen Skoliose jüngerer Kinder in den ersten Schuljahren bei noch weicher Brustwirbelsäule diese mit in die Krümmung zu einer Totalskoliose einbeziehen wird (s. Fig. 39).

Bei Älteren gibt die Brustwirbelsäule nicht mehr so rasch nach und es kann sich leichter eine kompensatorische Gegenkrümmung der Brustwirbelsäule ausbilden.

Rechtsseitige Lendenkrümmungen sind verhältnismäßig selten, am ehesten als statische Krümmungen oder als kompensatorische Krümmungen zur linksseitigen rachitischen Dorsolumbalskoliose zu beobachten.

Im Brustteile der Wirbelsäule sind am häufigsten rechtsseitige Skoliosen, die, wenn sie einen tiefersitzenden Scheitelpunkt (Dorsolumbalskoliose) haben, am häufigsten rachitischen Ursprunges sind. (Einschlag der respiratorischen Ätiologiekomponente.) Ziemlich häufig ist auch die linksseitige rachitische Dorsalskoliose, während die habituelle Skoliose bei älteren Kindern die Form der rechtsseitigen Dorsalskoliose (s. Fig. 41a, b, c) bevorzugt, entweder primär oder kompensatorisch auf eine linksseitige Lendenkrümmung.

Fig. 41a. Rechtsseitige Dorsalskoliose, 15jähriges Mädchen, besteht seit 5 Jahren. Das Kind soll früher völlig gerade gewesen sein; keine rachitischen Residuen. Die hochgradige weitbogige Verkrümmung nach rechts umfaßt die ganze B. W. S., so daß die Gegenkrümmungen nicht gleich sichtbar sind. Der Körper hängt nach rechts über.

Bei dem Ineinanderfließen aller Formen in der Natur ist es wohl selbstverständlich, daß alle diese Formen Übergangsformen zeigen, die am besten aus der Haltungsentwicklung erklärbar sind.

Wichtig ist, immer die kompensatorischen Umkrümmungen im Lenden- und Halsteil zu berücksichtigen, um Irrtümer bei der Beurteilung der therapeutischen Erfolge oder Schäden bei der Applikation von Zwangsbewegungen und Zwangshaltungen zu vermeiden.

## Die pathologische Anatomie

ist in ihren Details durch die schon früher erwähnten Forscher gerade für die Skoliose mit großer Sorgfalt und ich möchte sagen Liebe ausgearbeitet. Sie gehen nur oft so sehr ins Detail, daß der allgemeine Eindruck manchmal verloren geht. Für die Praxis ist das Wichtigste, daß bei der pathologischen Krümmung der Wirbelsäule in erster Linie alle jene Formveränderungen der Wirbelsäule und der mit ihr zusammenhängenden Organgebilde vor sich gehen, die wir bei den normalen Seitbiegungen der Wirbelsäule beobachten können. Aus dem Studium der normalen Beweglichkeit und Entwicklung der Wirbelsäule geht hervor:

Fig. 41 b. Derselbe Fall wie Figur 41 a (nach zwei Wullsteinverbänden je 3 Wochen) in angestrengter Haltung, Rippenbuckel abgeflacht, bedeutende Längenzunahme (8 cm).

1. daß die Wirbelsäule in vorgebeugter Haltung (Mittelstellung) die größten seitlichen Exkursionen erlaubt;
2. daß die Seitbewegung nicht an allen Teilen der Wirbelsäule gleich groß ist;
3. daß sich die Möglichkeit der Seitbewegung mit zunehmendem Alter immer mehr auf bestimmte Bezirke einstellt (Lendenwirbelsäule, unterer Teil der Brustwirbelsäule;
4. daß bei beabsichtigter Seitbewegung der Wirbelsäule besonders in ihren starreren Teilen die Wirbel durch eine Rotation gegen die weniger gepreßte Konvexseite der Krümmung auszuweichen suchen (besonders in der oberen und mittleren Brustwirbelsäule);
5. daß diese Rotation der Wirbel durch Anspannung der gegenständigen Rotationsmuskeln zwar unterdrückt werden kann, bei schlaffer Haltung und nicht eingeschalteter aktiver Muskelwirkung sie jedoch immer eintritt, und zwar immer nach der Konvexseite;
6. daß die Rotationsmöglichkeit bei kyphotischer Lage (Mittellage) am größten ist, sich bei zunehmender Streckung vermindert, und bei lordotischer Haltung unmöglich wird, weil durch Anspannung von Knochen und Bandhemmungen die Seitenbewegungen gesperrt sind.

Daraus läßt sich unschwer die pathologische Anatomie der Skoliose ableiten.

Bei einer Seitbiegung der kyphotischen Brustwirbelsäule sehen wir eine um so größere Rotation auftreten, je schlaffer die Haltung ist, je mehr die Wirbelsäule

gebeugt wird und je mehr die langen, an den Wirbeln befindlichen Hebelarme der Rippen durch Auseinanderrücken der einzelnen Spangen in gleichsinniger Rückwärtsdrehung des Rumpfes diese Bewegung begünstigen, die schon durch ungleichseitige Atmung und dabei eintretende Rippenhebung und Drehung in ihren ersten Anfängen vorgezeichnet ist. Daß diese anfänglich eintretende Rotation der Wirbelkörper (die auch aktiv an jedem Modell bei einiger Übung demonstriert werden kann), wenn sie bei der Skoliose zur Dauerstellung wird, auf die wachsenden Wirbelkörper einen bestimmenden Einfluß ausüben wird, ist ohne weiteres verständlich. Der Wirbel wird sich in seinem Wachstum und Bau ebenso der Rotation anpassen, wie sich der Oberarm in seinem inneren Gefüge der Außendrehung des Armes beim aufrechtgehenden Menschen durch jene spiralige Drehung angepaßt hat, die in der Anatomie längst bekannt ist (vgl. die Detorsion des Oberschenkelhalses nach der Geburt). Die gleichen Wachstumsveränderungen macht der skoliotische Wirbel mit seinem Innenbau. Die Knochenbalkenzüge folgen der Drehung und so erscheint die obere Fläche des Wirbelkörpers zu der unteren Fläche im Sinne der Rotation verdreht (Torsion). Dieser Drehung und dem durch sie bedingten Umbau müssen natürlich auch alle anderen mit dem Wirbel in Konnex stehenden Skeletteile folgen. Die Seitenfortsätze, die Dornfortsätze erscheinen asymmetrisch verzerrt.

Fig. 41 c. Derselbe Fall wie in Figur 41 c. Die erreichte Stellung wird mittels eines Stahlgerüstes festgehalten. Dieses ist zu Demonstrationszwecken noch unmontiert und können daran Züge, Pelotten usw. angebracht werden (vgl. Fig. 58 b, 59 a u. b).

Die **Dornfortsätze** sind nach der Seite der Konkavität zu abgewichen, ein Verhältis, das schon aus dem Mechanismus der Rotation sich leicht erklären läßt.

Im skoliotischen Bogen ist also immer die Körperreihe mehr skoliotisch, mehr nach der Seite der Konvexität abweichend, als die Reihe der Dornfortsätze, ein Verhalten, das bei der Diagnose der Skoliose berücksichtigt werden muß.

Bei hochgradigen älteren Skoliosen kombinieren sich eine Reihe von Krümmungsrichtungen, die durch das Zusammentreten von ursprünglicher Krümmung und Kompensationskrümmungen, sowie durch das Einspielen der normalen physiologischen sagittalen Krümmungen entstehen. Die Wirbelsäule windet sich

um die Vertikalachse wie eine Rebe um den Stab (Lorenz). Seitbiegung, Torsion, Rückbiegung und kyphotische und lordotische Bogen greifen ineinander und bringen oft die sonderbarsten Verzerrungen der einzelnen Bauelemente mit sich, deren Deutung dann außerordentlichen Schwierigkeiten unterliegen kann.

So wird auch die Torsion durch dieses Ineinandergreifen der verschiedenen Krümmungen in manchen Fällen scheinbar ins Gegenteil verändert. Während der normale Bewegungsmechanismus der Wirbelsäule immer Torsion nach der Konvexseite zeigt, die nur in der lordotischen Lendenwirbelsäule mehr in den Hintergrund tritt, haben mehrere Forscher bei Skoliosen eine sogenannte Konkavtorsion beobachtet. Es mehren sich jedoch die Stimmen, die diese anscheinende Verkehrung auf das übersehene Eingreifen der Gegenkrümmung zurückführen, so daß wir wohl annehmen dürfen, daß die Konkavtorsion eben wieder die normale Konvextorsion der Gegenkrümmung ist. Ich habe mit anderen Forschern bei ausgebildeten Skoliosen niemals Konkavtorsionen beobachtet, die nicht auf die früher erwähnten Verhältnisse zurückzuführen waren.

Der **Wirbelkörper** muß natürlich je nach seiner Stellung, die er im skoliotischen Bogen einnimmt, außer der inneren Veränderung seines Gefüges auch äußerlich eine verschiedene Gestalt einnehmen, er wird am Scheitel der Krümmung wie ein Gewölbebeschlußstein zugeschrägt (s. Fig. 42a), keilförmig werden, diese Verschrägung wird immer geringer, je näher der Wirbel der Medianlinie liegt, beim Passieren der Sagittalebene, beim Übergang in die Gegenkrümmung wird sich seine Form wieder jener des normalen Wirbels nähern, um beim Übergang in die Gegenkrümmung sich wieder dem bogigen Verlaufe in seinem Gesamtgefüge anzupassen.

Der Schrägwirbel wird an der verkürzten Seite, an welcher er einer größeren Pressung ausgesetzt ist, ein zwar in seinen Dimensionen verringertes, aber desto kompakteres Gewebe zeigen, das um so mehr festes und widerstandsfähiges Material eingelagert birgt, je mehr der Wirbel zur Funktion der Körperstützung herangezogen erscheint. An der Konvexseite des Bogens erscheinen die Wirbel höher, ihr Gefüge jedoch ist lockerer, gleichsam gebläht und auseinander gezerrt (hydraulischer Markdruck, Nikoladoni).

Bei längerem Bestehen der Skoliose bilden sich den veränderten statischen Verhältnissen gemäß Hemmungen gegen nichtgebrauchte Bewegungsformen, Verstärkungen der Knochensubstanz an jenen Stellen, wo die durchgehende Schwerlinie des Körpers festeres Stützmaterial erheischt. Dort erscheint die skoliotische Wirbelsäule wie zu einer festen Latte versteift (Nikoladoni) um ihre Hauptfunktion, das Tragen des Rumpfes, erfüllen zu können (vgl. Riedinger).

Durch diese Formveränderungen der Wirbelsäule wird auch ihre **Beweglichkeit** beeinflußt. Die Bewegungsarten haben sich geändert; die sagittalen Bewegungen sind an die Übergangswirbel gebunden, ebenso die Seitbewegungen und wenn sie auch den normalen Bewegungsformen sich nähern, so erfolgen sie hauptsächlich immer in jenem Teil, in dem sie die skoliotische Abkrümmung vermehren. So wird bei einer rechtsseitigen Brustskoliose und linksseitigen Lendenskoliose die Rechtsneigung des Rumpfes hauptsächlich im Lendenteil, die Linksneigung im Brustteil erfolgen, wenn der skoliotische Bogen überhaupt noch eine Bewegung zuläßt; meist aber wird er bald steif und unbeweglich. Die starre Krümmung setzt schon nach kurzem Bestehen jeder Abflachung durch Verkürzung der konkavseitigen Muskeln und Bänder einen ziemlichen Widerstand entgegen, die durch fortschreitende Ausbildung von knöchernen Hemmungen noch verschärft wird. Diese Veränderung der Bewegungsart ist bei der Anpassung von Übungen zum Zweck der Therapie wohl zu berücksichtigen.

Außer der Wirbelsäule müssen auch alle anderen Skeletteile und Gewebsgruppen, die mit ihr in organischem Zusammenhang stehen, diesen Veränderungen folgen.

So bieten die **Rippen** jene charakteristische skoliotische Verbiegung, die sich im Rippenbuckel so unangenehm bemerkbar macht. Der sanfte, beim Kinde noch sehr flache, beim Erwachsenen immer mehr durch die respiratorischen Kräfte nach rückwärts ausgebuchtete Rippenbogen wird durch die Drehung zu einem immer schärfer abgeknickten Winkel, während die Rippe auf der Konkavseite außerordentlich verflacht erscheint und dafür an der vorderen Brustwand mehr vorragt als der gegenseitige Schenkel des Rippenringes, von dessen Längenausdehnung schon der größte Teil im Rippenbuckel aufgegangen ist (s. Fig. 42a, b). Dadurch wird die gesamte Thoraxform, die durch die Summe der einzelnen Rippenringe gebildet ist, in dem Sinne verändert, daß sich die Ellipse, die der Thoraxquerschnitt des Erwachsenen darstellt, mit ihrer langen Achse im Sinne der Tor-

sion mitdreht. Nicht mehr die Querachse, sondern die durch den rückwärtigen Rippenbuckel und den gegenseitigen vorderen Rippenbuckel gehende schräge Achse ist die längste; der Rippenring springt rückwärts an der Konvexität und vorn an der Konkavität der Krümmung winkelig vor, die gegengleichen Seiten erscheinen abgeflacht. Diese Veränderung

Fig. 42a. Hochgradige linksseitige Dorsalskoliose.
Beachte: den verschiedenen Rippenverlauf, die starke Torsion der B. W. S., die Gegentorsion der Lendenwirbelsäule, Sichtbarwerden der Körper der Lendenwirbel. Verkürzung des Rumpfes, die Rippen liegen links dem Darmbeinkamm auf.

des Thorax, die auch an der oberen Brustapertur kenntlich ist, beeinflußt die Atmung in starker Weise, die Rippenhebung ist verändert, sie ist an der Konkavseite schwer möglich, dort erscheinen die Rippen aneinandergedrängt, sie können nur an der Konvexseite gehoben werden und verstärken dadurch die Torsion: **so wirken die respiratorischen Kräfte wieder im Sinne der Deformität.** Durch schlechte Ventilation der **Lunge** ist die geringe Widerstandsfähigkeit stark Skoliotischer gegen tuberkulöse Infektionen und Pneumonien erklärt; besonders letztere werden von den Kranken sehr schwer überstanden, weil die Lageveränderungen auch das **Herz** ungünstig beeinflussen. Durch die Einengung des Atembezirkes infolge mangelhafter Brustatmung, durch Insuffizienz der Rippenhebung (Ansaugung des Blutes) wird die Arbeit des Herzens vermehrt, die durch eine Hypertrophie desselben kompensiert wird; erschwerten Respirationsverhältnissen jedoch, wie sie besonders bei Pneumonien, langdauernden Katarrhen auftreten, ist der Organismus und seine Zirkulationsorgane nicht gewachsen.

Die übrigen Innenorgane folgen dem ihnen durch die Verbildung geschaffenen Raum und zeigen dementsprechende Lageveränderungen bzw. geänderte Verlaufsrichtungen.

Durch die Annäherung der Rippen an der Konkavseite kommt es nicht selten zu einer mechanischen Abklemmung der austretenden Interkostalnerven.

Fig. 42b. Skoliotischer Thorax. Ansicht von oben.
Beachte: die Verzerrung der Rippenringe: scharfwinkelige Abknickung der Rippen links, Rippenbuckel links hinten und rechts vorne.

Die Skoliotischen werden dann, besonders in höherem Alter, in dem die Wirbelsäule physiologisch noch mehr zusammensinkt (hier natürlich im skoliotischen Sinne) häufig von Neuralgien geplagt, die von der Konkavseite ausgehen, aber in der für Neuralgien charakteristischen Art nach allen Seiten (auch nach der Konvexseite) ausstrahlen können.

Das **Becken** wird schon infolge seiner festen Verbindung mit dem Kreuzbein, das ja als Teil der Wirbelsäule den Bewegungen derselben folgen muß, durch die Form und Bauveränderungen der Wirbelsäule in Mitleidenschaft gezogen. Die Beckenapertur wird ebenso wie Brustapertur eine Gestaltveränderung erleiden, sie wird durch Bewegungen um die frontale und sagittale Achse, also durch Rotation und Neigungsveränderungen sich den geänderten Verlaufsrichtungen der Lendenwirbelsäule anpassen und der veränderte Belastungsdruck wird schließlich auch auf

die Beckenumrisse seine umformende Kraft im Sinne einer asymmetrischen Verzerrung der Beckenform ausüben.

Die scheinbar verschiedene Beinlänge bei starren Skoliosen ist auf eine schräge Einstellung und Drehung des Beckens, hervorgerufen durch eine starke bogige Abkrümmung der Lendenwirbelsäule, bedingt. (Durch Messung leicht zu erweisen.)

## Das klinische Bild der Skoliose

wird sich nach der bereits besprochenen Form der Abkrümmung richten. Auszuschalten sind vorerst jene Haltungsdefekte, die auf mangelhafte Einstellung des Rumpfes infolge schlechter Haltungsentwicklung oder Schwächung der Haltemuskeln des Rumpfes zurückzuführen sind (unbestimmte Haltung). Sie unterscheiden sich von den bereits ausgebildeten Skoliosen dadurch, daß sie keine konstante pathologische Ruhehaltung zeigen.

Alle anderen Formen der beginnenden seitlichen Verkrümmungen der Wirbelsäule zeigen im Beginn die Bevor-

Fig. 43a. Eine S förmige versteifte habituelle Skoliose in Rechtsbeugung des Rumpfes.
Beachte: die Torsion der Lendenwirbelsäule nimmt zu, die Lendenkrümmung ist vermehrt, die Brustkrümmung bleibt bestehen.

Fig. 43b. Derselbe Fall in Linksbeugung. Die Lendenkrümmung ist nicht einmal aufgehoben, geschweige denn überkorrigiert, dafür hat die Brustkrümmungtorsion zugenommen. Rechtsbeugung und Linksbeugung sind absolut nicht symmetrisch.

zugung einer seitlichen Einstellung der Wirbelsäule als Ruhehaltung, die mit dem Verlust des Muskelbildes für die gerade Haltung den Anfang nimmt.

Von da bis zur Fixierung dieser Stellung ist es nicht weit. Die **Fixierung** selbst ist eines der wichtigsten Momente in der Beurteilung der beginnenden Skoliose, auf das Lange mit Recht eindringlich verwiesen hat. Die Fixierung zeigt sich nach obiger Darstellung

in einer Veränderung des Bewegungstypus. Die Seitbiegungen nach rechts und nach links erfolgen nicht mehr im gleichen Ausmaß, noch in symmetrischer Art (s. Fig. 43a, b). Die gegengleichen Abbiegungen treten, wie schon früher beschrieben wurde, nicht **in denselben** Abschnitten der Wirbelsäule auf, die bogig fixierten Teile setzen jeder sie abflachenden Bewegung einen Widerstand entgegen, „die Dornfortsatzlinien bei Links- und Rechtsbeugung decken sich nicht mehr, sondern weichen voneinander ab" (Lange).

Um dies darstellen zu können, setzt Lange den Patienten vor eine Glastafel und legt eine Zeichnung der Dornfortsatzlinien in maximaler Rechtsbeugung und maximaler Linksbeugung an, bei normaler Beweglichkeit wird die Dornfortsatzlinie bei Rechtsdrehung das Spiegelbild jener von Linksbeugung sein, die übereinandergelegten Zeichnungen müssen sich decken, was bei veränderter Beweglichkeit nicht mehr zutrifft.

Dieser Verlust der normalen Beweglichkeit tritt schon verhältnismäßig früh ein; gleichzeitig ist mit dieser Erscheinung auch ein anderes alarmierendes Symptom zu beobachten: das Bestehenbleiben der Krümmung bei Wegfall der Belastung.

Angenommen, wir beobachten das Verhalten einer beginnenden Lendenskoliose in maximaler Vorwärtsbeugung. Die Belastung der Wirbelsäule durch den Rumpf wird durch die Vorbeugung immer mehr verringert, ja bei tiefer Vorwärtsbeugung wird sogar eine leichte Zugwirkung auf die Brust- und Lendenwirbelsäule eingeschaltet. Bei nichtfixierter Lendenskoliose wird die seitlich bogig abgewichene Dornfortsatzreihe bei starker Vorbeugung wieder in die Mittellinie zurückkehren. Jede irgendwie höhergradige Fixierung aber wird sie daran hindern.

Fig. 44. Derselbe Fall wie Fig. 43 in Vorbeugehaltung. Die Torsion der Brustwirbelsäule wird durch den Rippenbuckel deutlich sichtbar.

Gleichzeitig werden bei fixierter Krümmung schon die entsprechenden Torsionserscheinungen sichtbar werden. Die rotierten und torquierten Wirbelkörper werden auf der Konvexseite die über ihr lagernden Muskelmassen des M. Erector trunci vorschieben; die über die Rückenfläche gleitende Hand wird diese stärkere Ausbuchtung an der Konvexseite der Krümmung leicht fühlen, die meist auch schon dem Auge ohne weiteres sichtbar ist (Fig. 44). Bei tiefem Vorbeugen wird auch in der Lendenwirbelsäule die Torsion stärker sichtbar werden, da sich die Wirbelgelenke ja in dieser Stellung lockern und die Rotation begünstigen, wie ja auch im aufrechten Stand die Torsion der Lendenwirbelsäule hauptsächlich dann in Erscheinung tritt, wenn keine besondere Lordose ausgebildet war, sei es, daß sie durch die zunehmende

Krümmung und Umlagerung verloren gegangen, sei es, daß die Skoliosierung noch keine ausgebildete Lendenkrümmung vorgefunden hat (unentwickelte, flachrückige Haltung).

Deutlicher werden die Torsionserscheinungen in der Brustwirbelsäule zu beobachten sein, die der Drehung folgenden Rippenringe machen die Buckelbildung sofort kenntlich.

Durch Aufforderung, die Hände auf die gegengleiche Schulter zu legen, entfernt der Patient den Schultergürtel möglichst von der Wirbelsäule, die sonst unter dem Schulterblatt liegenden Thoraxflächen werden deutlicher sichtbar. Bei Vorbeugen des Rumpfes tritt die Mißstaltung stärker hervor, bei Streckung des Rumpfes vermindert sich die Deformation dem normalen Bewegungstypus entsprechend.

Der Verlust des Muskelbildes für die Geradehaltung, die Veränderung der normalen Beweglichkeit der Wirbelsäule und das Auftreten der Torsion sind als Hauptpunkte in der Skoliosendiagnose anzusehen. Es sei deshalb ausdrücklicher darauf hingewiesen, weil sie in vielen Beschreibungen in den Hintergrund treten, gegen die bekannteren Anfangserscheinungen der Skoliose, die für die Prognose und Behandlungsart von viel geringerer Wichtigkeit sind.

Die sonstigen Formveränderungen, die die beginnende Skoliose mit sich führt, sind leicht aus der Anpassung des Rumpfes an die Wirbelsäulenkrümmung zu erklären.

Eine linksseitige Totalskoliose, wie sie bei Kindern zwischen 4. und 8. Jahr nicht selten ist, wird die linke Schulter höher erscheinen lassen als die rechte. Bei bestehender Torsion wird sie auch nach rückwärts mehr abstehen als die rechte. Analog dieser Verschiebung des Rumpfes nach links wird die rechte Beckenhälfte mehr vortreten (hohe Hüfte), die herabhängenden Arme werden mit der rechten Rumpfkontraktur und Hüfte ein viel tiefer einschneidendes Dreieck (Taillendreieck) umgrenzen als links.

Auch im **Gange** werden Veränderungen auftreten. Das Becken wird auf der rechten Seite vorgeschoben erscheinen, besonders wenn bei längerer Dauer und starrer Fixierung der Krümmung das Becken sich schief mit Erhöhung der rechten Seite auf die Wirbelsäule eingestellt hat, was eine Verkürzung des rechten Beines vortäuschen muß. Sehr häufig läßt sich so durch die beobachtete Asymmetrie des Ganges, Vorschieben der einen Beckenhälfte, die Frühdiagnose einer Wirbelsäulenanomalie stellen.

Auch bei schräger Kopfhaltung kann besonders bei kleinen Kindern auf Asymmetrien geschlossen werden, die andererseits wieder gerade durch die schräge Einstellung des Kopfes und damit verbundener Skoliosierung der Halswirbelsäule zur Skoliosenausbildung Veranlassung geben kann (Schultheß).

Beginnende Lumbalskoliosen werden im wesentlichen ähnliche Symptome wie Totalskoliosen machen, nur werden die Veränderungen mehr auf den Lendenteil des Rumpfes beschränkt sein: Vortreten der rechten Hüfte, Vortreten der konvexseitigen Muskulatur, der konkavseitigen dann, wenn sich an eine scharfe Lendenkrümmung sofort eine kompensatorische Brustkrümmung anschließt, in deren unteren Schenkel die Wirbelsäule bereits wieder in kyphotischem Sinne gekrümmt, der Rotation bzw. Torsion eher zu folgen imstande ist (Konkavtorsion), wobei noch bemerkt werden muß, daß die seitlichen Abweichungen

der Lendenwirbelsäule immer mit einer starken Verflachung der sagittalen physiologischen Krümmung einhergehen.

Die beginnende Skoliose des Dorsalabschnittes wird sich wegen der bestehenden Kyphose der Brustwirbelsäule und ihrer Verbindung mit den Rippen schon früh in sichtbaren Torsionserscheinungen äußern, die besonders bei Rumpfvorbeugung, bei schlaffem Sitzen auffallen wird. Die asymmetrische Bildung des Thorax, das Abstehen des auf dem Rippenbuckel liegenden Schulterblattes, verbunden mit der durch Abtasten oder Zeichnen der Dornfortsätze auf der Haut sichtbar gemachten Dornfortsatzlinie werden die Diagnose leicht erscheinen lassen.

Bei vorgeschrittenen alten, insbesonders unbehandelten Skoliosen führt die veränderte Art des Rumpfansatzes an das Becken, der veränderte Bewegungsmodus, sowie die Anpassung an die Außenwelt und deren Ansprüche zu außerordentlich auffallenden Rumpf- und Körperveränderungen. Der seitlich abgewichene Rumpf fängt besonders bei starker Buckelbildung an über die Beckenseite hinauszuragen und dieses Überhängen des Rumpfes läßt die gleichseitige Hüfte vollständig verschwinden, während die gegengleiche scharf vortritt, die Rippen können schließlich den Darmbeinkämmen vollständig aufliegen, wodurch endlich dem Weitereinsinken des Rumpfes Halt geboten wird.

## Die Untersuchung und Diagnosenstellung

hat hauptsächlich die **beginnenden Formen** scharf von den normalen zu trennen; denn einigermaßen ausgebildete Skoliosen werden auch für das Laienauge leicht erkennbar sein.

Selbstverständlich erscheint es, daß der Oberkörper immer mindestens bis zu den Trochanteren entkleidet sein muß, ein um die Trochanteren angezogener Riemen vermag die Kleider zu halten und gibt das ganze Bild des Rückens vom Nacken bis zur Analfalte frei.

Bei der Rückenuntersuchung von Mädchen kann auch durch ein verkehrt angezogenes Jäckchen die Brust bedeckt bleiben. Diese Art der Untersuchung gibt außer der Schonung des Gefühles der Patientinnen, um die es sich wohl in den meisten Fällen handelt, noch dem Untersucher den Vorteil einer ruhigeren Haltung. (Verlegenheitsunruhe).

Fig. 45. Nivelliertrapez nach Schulthess zur Bestimmung der Niveaudifferenz.

Nach Besichtigung der Körperkonturen wird man gut tun, den Patienten einige Schritte auf und abgehen zu lassen, um eventuell vorhandene Asymmetrien im Gange zu entdecken.

Mit einem Hautstift lassen sich die vortretenden Dornfortsätze markieren oder man läßt sie sich selbst dadurch auf die Haut zeich-

nen, daß man mit dem Finger unter ziemlichen Druck über die Reihe entlang fährt (sichtbare Druckmarke).

Plötzliches Verschwinden der Dornfortsätze besagt, daß sie durch die hochgradige Torsion bzw. Rotation unter die Streckmuskeln hinein verdreht sind, im rückkehrenden Teil der Krümmung werden sie wieder sichtbar. Die Dornfortsatzreihe gibt nur die Skoliose der Processi spinosi in ihrer Projektion auf die Körperoberfläche wieder; die Wirbelkörperreihe ist wegen der Torsion bzw. Rotation mehr skoliotisch abgeknickt.

Durch Aufforderungen zur geraden Haltung können wir uns über den Zustand des Gedächtnisbildes Aufschluß verschaffen, das dem Patienten über seine Haltung zur Verfügung steht.

Fig. 46. Bestimmung der Beckenstellung mit dem Nivellierzirkel nach Schultheß. Kann auch durch Ansetzung des Zirkels an die Spina ilei. post. u. ant. sup. nach Engelhard gemessen werden.

Durch Beobachtung durch mehrere Minuten und einige Male vorgenommene Unterbrechung der Haltung durch Bewegungen und ablenkende Gespräche wird die Art und Form der Ruhehaltung deutlich werden: Konstanz derselben bei Skoliosen, Inkonstanz bei unsicheren Haltungstypen. Seitliche Bewegungen, Untersuchung in Vorbeugehaltung lassen den Grad der Fixation erkennen.

Abziehen der Schulterblätter nach der Seite und vorn durch Auflegen der Hände auf die gegenständige Schulter macht die Torsion bzw. die durch sie hervorgerufene Thoraxverbildung schärfer hervortretend.

Mit dem Nivelliertrapez von Schultheß (Fig. 45) kann der Rippenbuckel bzw. die Niveaudifferenz zwischen der eingefallenen Konkavseite und der vorgebuckelten Konvexseite gemessen werden.

Zur Bestimmung der Beckenneigung dient der Nivellierzirkel von Schultheß (Fig. 46).

Um der Behandlung und ihren Resultaten mit der nötigen Kritik gegenüberzustehen, ist es notwendig, den Zustand des Patienten vor der Behandlung graphisch zu fixieren. Dies kann am leichtesten geschehen durch photographische Aufnahme oder durch Zeichenapparate. Beide erfüllen nur dann ihren Zweck, wenn nicht eine nur für wenige Minuten eingehaltene

Pose, sondern entweder immer die Ruhehaltung oder immer die beste zu erreichende Haltung als Vergleichsmoment photographiert oder gezeichnet wird. Wird dies nicht befolgt, so kann man sich sehr leicht durch Photographien Täuschungen hingeben; gegen die Ruhestellung vor der Behandlung wird die Gipfelstellung nach der Behandlung immer einen großen Vorsprung bedeuten, der jedoch bald nach dem Wiedererscheinen der Ruhelage verschwindet, die angestrengte Haltung wird aber auch auf dem Bilde für das Kennerauge aus den Konturen

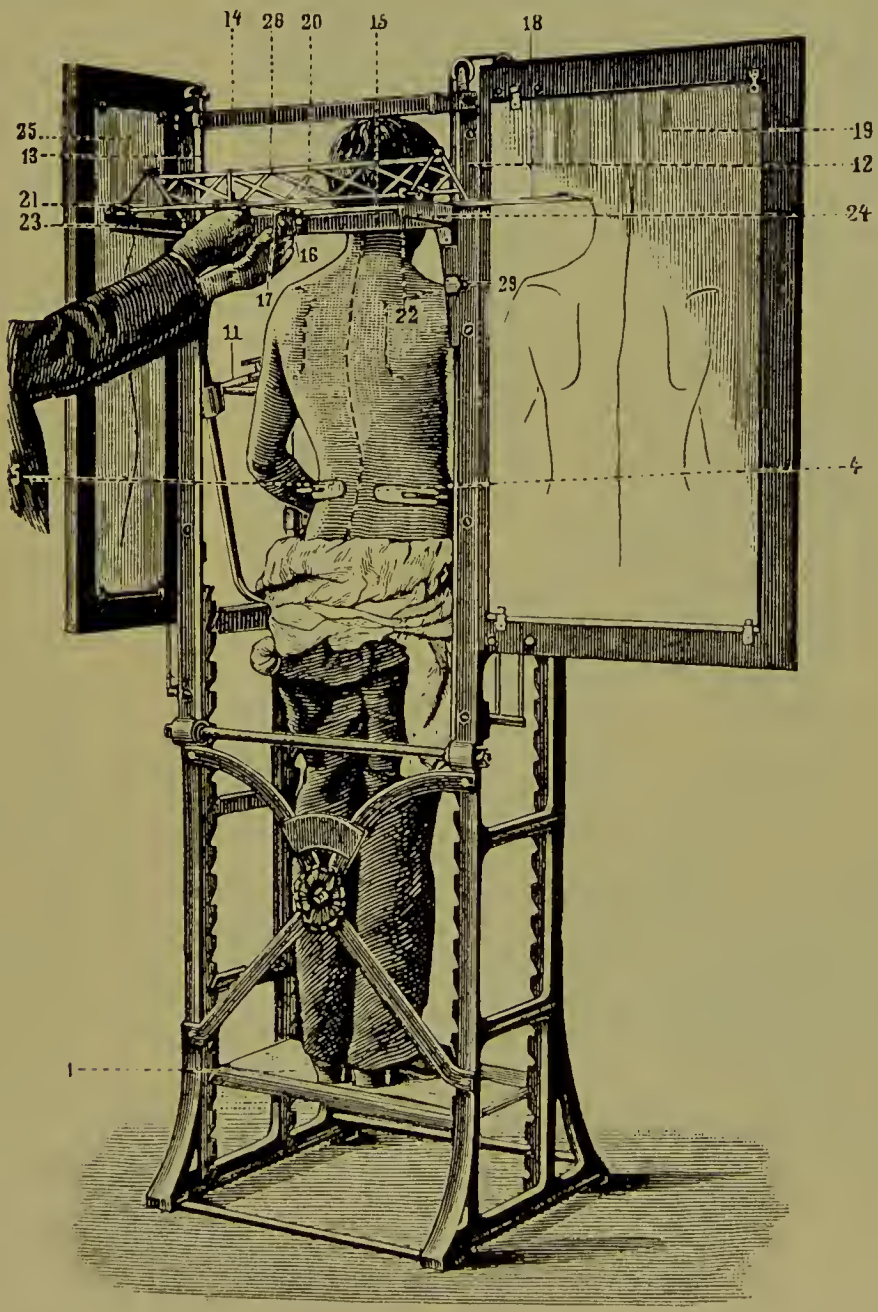


Fig. 47. Meß- und Zeichnungsapparat für Rückgratsverkrümmungen nach Dr. Schultheß. Ansicht von hinten in seiner Anwendung.

der angespannten Muskeln ersichtlich sein. Abgesehen von diesem Übelstande wird die Photographie als einfachste Kontrollmethode besonders bei der Beurteilung der Torsion in Vorbeugehaltung doch immer ihren Wert behalten.

Viel weniger täuschend sind **Zeichnungen**, die mit Zeichenapparaten und Meßapparaten angefertigt, die Rückenkonturen, Dornfortsatzlinien, Schulterblattwinkel angeben. Da die Zeichnung nicht ein Momentbild wiedergibt, sondern auch bei großer Übung einige Minuten erfordert, so ist die Gefahr, daß man es mit einer zufällig eingenommenen Besthaltung und nicht mit der dem Individuum eigentümlichen Ruhehaltung zu tun hat, ungleich geringer. Von den Meßapparaten zeichnen sich die von Schultheß und Zander durch große Exaktheit und Leistungsfähigkeit aus.

Fig. 48. Zeichenapparat nach Lange.

Der Schultheßsche Meßapparat (Fig. 47) gibt die Luftfigur, die Projektion der Dornfortsatzlinie in zwei Ebenen, der Scapulae, hintere und vordere kombinierbare Halbkonturen, alles bezogen auf die Frontalebene wieder.

Der Patient ist so vor dem Zeichenapparat fixiert, daß die Spina anterior superior des Darmbeines parallel zur Längsebene eingestellt werden kann. Die Meßvorrichtung gibt die Möglichkeit, dem Verlauf jeder beliebigen Linie am Rückenzu folgen. Der nahezu frei bewegliche Taster ist mittels eines Hebelwerkes mit einem Zeichenstifte verbunden, der die mit dem Taster nachgezogenen Körperlinien direkt auf eine frontal und sagittal gestellte Tafel zeichnet.

Das Verfahren bedarf nicht mehr als 3 bis 4 Minuten. Der Apparat ist infolge seiner genialen Konstruktion imstande, Konturveränderungen in allen drei Richtungen des Raumes zu fixieren. Die Hand führt den Taster durch den Raum, und der Apparat zerlegt seinen Gang in drei Projektionen und zeichnet sie auf [vgl. Allg. Diagnostik und Untersuchungsmethoden der Wirbelsäulendeformitäten. W. Schultheß, im Handb. d. orth. Chir. Joachimsthal].

Der Langesche Meßapparat hat den Vorzug der Billigkeit für sich, ohne an Exaktheit viel nachzugeben. Bei allen diesen Apparaten ist es jedoch wesentlich, daß immer derselbe Beobachter die Aufnahmen vornimmt, da sonst die persönlichen Beobachtungsfehler die Meßergebnisse trüben.

Beim Langeschen Apparat (Fig. 48) steht der Patient vor einer Glasplatte, seine Körperkonturen werden von dem hinter der Glasplatte stehenden Beobachter auf die Glasplatte selbst mittels eines Glasstiftes gezeichnet. Beim Zeichnen werden mittels einer auf einem Dreifuß aufgesetzten Röhre, in deren Mitte sich ein Fadenkreuz befindet, das Auge des Beobachters und der Stift immer senkrecht auf die Glasscheibe zentriert. Mit Hilfe dieses kleinen Apparates folgen Auge und Stift des Beobachters immer im selben Winkel und derselben Entfernung zur Glasplatte und dem dahinter befindlichen Objekte den Umrissen des Körpers, der Dornfortsatzlinie, der Schulterblattkonturen, die dann auf der Glasplatte erscheinen und von dort abgepaust werden können. Ein ähnlicher Vorgang macht auch die Profillinie sichtbar.

Auch die Torsion kann durch einen kleinen Hilfsapparat, der im wesentlichen aus einem in einem bestimmten Körpersegment eingestellten horizontalen Brette besteht, auf dem das Papier liegt und einem auf diesem senkrecht stehenden und in dieser Richtung verschieblichen Stab, der an einem Ende den Körperkonturen folgt und am anderen Ende den Zeichenstift trägt, dargestellt werden.

Bei der Untersuchung darf natürlich nicht nur die am meisten in die Augen springende Hauptkrümmung, sondern es müssen auch die **Gegenkrümmungen** entsprechend berücksichtigt und festgestellt werden.

Praktisch wichtig ist die z. B. bei einer linkskonvexen Lumbalskoliose fast immer zu beobachtende zervikodorsale Gegenkrümmung. Wenn bei einer lockeren Skoliose durch Handdruck die Mittelstellung hergestellt ist, werden diese Gegenkrümmungen deutlicher sichtbar (Lange). Anamnestisch soll man immer zu erfahren suchen, welche Krümmung die primäre war. Sie ist dann meist die starrere und die am schwersten ausgleichbare.

Außer dieser Festlegung des Krankheitszustandes ist auch die genaue Aufnahme der **Anamnese** wichtig. Die Beantwortung folgender Fragen wird über verschiedenes Auskunft geben, was nach den vorausgegangenen physiologischen und klinischen Erörterungen notwendig ist.

Sind Haltungsanomalien in der Familie erblich? Zeigen die anderen Kinder normale Haltung? Verlauf der Schwangerschaft? Lage des Kindes? Brustkind? Rachitis? Dentitionsbeginn? Lokomotionsbeginn? War beim Säugling eine Abnormität zu beobachten? Kopfhaltung desselben beim Liegen? In aufrechten Stande? Können Sie mir Photographien des Kindes aus früheren Jahren zeigen? Zeitpunkt und Art der Körperaufrichtung? aktiv oder passiv? Kriechperiode? Infektionskrankheiten, besonders solche, nach denen sich Pleuritiden oder Erkrankungen der Atmungsorgane einstellen können (Masern, Keuchhusten)? Zeitpunkt, an welchem die Deformität zum ersten Male bemerkt wurde? Von der Mutter? der Schneiderin? Lieblingsstellung beim Stehen (Photographien)? beim Sitzen? im Schlafe? Schulbesuch? Eventuelle Verschlechterung durch Schulsitzen oder interkurrente Krankheiten? Beschwerden des Patienten?

Die Beantwortung dieser Fragen wird über die Geschichte des vorliegenden Falles sowie über die Umwelt und Beaufsichtigung des Patienten genügend orientieren. Sie wird auch in vielen Fällen gestatten, über den weiteren Verlauf gewisse Voraussagungen den fragenden Eltern und Patienten zu geben.

### Die Prognose und der Verlauf

der Skoliose richtet sich nach dem Typus derselben, und zwar hauptsächlich nach der Ätiologie des Prozesses. Bei angeborenen Baufehlern, Asymmetrien usw. wird am wenigsten von einem therapeutischen Eingriff zu erhoffen sein. Sie sowie die rachitischen Frühskoliosen zeigen wegen ihres frühen Einsetzens die größte Verbildungskraft Sie stellen

zusammen mit den paralytischen Skoliosen, die ebenfalls eine schlechte Prognose und raschen Verlauf haben, das größte Kontingent der schweren Skoliosenformen.

Von den habituellen Skoliosen läßt sich im allgemeinen sagen, daß sie, in je späterer Zeit sie entstanden sind, desto günstigere Prognose geben, es sei denn, daß sie besondere innere Veränderungen (Pleuritis) zur Ätiologie haben.

Allerdings ist zu betonen, daß eine Gewißheit diesbezüglich nicht existiert. Ich sah bei erwachsenen Mädchen einigemale geringgradige Skoliosen außerordentlich rasch sich verschlimmern und ganz verzweifelte Formen annehmen, besonders wenn es sich um Innervationsschwäche bei Hysterischen handelt. Je kräftiger, je stärker der Wille des Patienten und je freudiger seine Mitarbeit ist, eine desto bessere Prognose wird man stellen können.

Was die Lebensaussicht der Skoliotischen anlangt, so wurde die Gefahr, in der sie sich bezüglich der Erkrankungen der Atemwege befinden, schon früher erwähnt. Auch sonst wird im allgemeinen angegeben, daß die Lebensaussichten wesentlich niedriger sind, als die der Normalen. (Die von Dorn angegebene mittlere Lebensdauer ist ca. 45—50 Jahre, vgl. Schultheß).

**Die Häufigkeit der Skoliose**

ist eine außerordentlich große. Wenn Schultheß sagt, daß ca. 30 % der Kinder der Kulturnationen skoliotisch sind, so ist die Zahl nicht zu hoch gegriffen, wenn auch gerade bei den Schuluntersuchungen wegen bei der damit verbundenen notwendigen und bei dem großen zu bewältigenden Materiale von selbst sich einstellenden Flüchtigkeit gewiß eine große Zahl von unbestimmten Haltungen mit als Skoliosen erscheinen. Auch andere Untersucher wie Kirsch, Haglund kommen auf Grund von Schuluntersuchungen zu ähnlichen Schlüssen — unter 20 % Skoliosen werden von keinem Untersucher angegeben; ich fand in den unteren Klassen 10 %, die sich in den höheren auf 20 % steigerten.

Was die Verteilung der Skoliose auf ihre einzelnen Formen anlangt, so liegen mehrere Untersuchungsergebnisse vor, von denen allen gemeinsam die große Anzahl der linksgerichteten Skoliosen, sei es Totalskoliose oder Lendenskoliose sind, während gegengleiche verhältnismäßig selten auftreten (Lorenz, Krug, Scholder, Brod) ganz analog den vorausgeschickten pathologisch-anatomischen Betrachtungen. Von neueren Untersuchern gibt Roth unter 2000 Fällen

$$C = 54\ \%,\ S = 31\ \%,$$
$$\mathfrak{O} = 6\ \%,\ S = 6\ \%.$$

Was speziell die Schüleruntersuchungen anlangt, so ist ihnen nur dann ein wirklicher Wert beizumessen, wenn die primäre Sichtung der Patienten in annähernd normale Haltungen und in pathologischen Haltungstypen erfolgt. Von diesen können sagittale Haltungsanomalien und anscheinend frontale Anomalien auch noch sofort getrennt werden: die letzteren sind aber erst in einer späteren eingehenden Untersuchung, für die dem Untersucher mehr Zeit zur Verfügung steht, zu trennen, nur dann wird man dem sonst unausweichlichen Fehler entgehen können, unbestimmte seitliche Einstellungen als Skoliosen mitzuzählen, was jedenfalls mehreren Autoren mit verhältnismäßig hoher Perzentziffer passiert ist.

Während man früher durchwegs die Schule als die Hauptquelle der Skoliosen betrachtete und direkt von einer **Schulskoliose** sprach, wurden durch die neueren Untersuchungen von Böhm, Spitzy, Schultheß die Schule diesbezüglich sehr entlastet, so daß jetzt die Anschauungen der meisten Forscher folgendermaßen zusammengefaßt werden können: Die größte Zahl der Skoliosen entsteht vor dem Schulbeginn; die meisten zur Zeit der Körperaufrichtung. Immerhin aber steigt die Zahl der Skoliosen, von der ersten Klasse bis zur letzten, von 10 bis ca. 25, auch 30 % und darüber, was darauf zurückzuführen ist, daß leichte skoliotische Anlagen und unbestimmte Haltungen sich durch die für die Haltung schädliche Sitzlage fixieren und verschlechtern. In der Verschlechterung bereits bestehender, leichter und latenter Skoliosen liegt das hauptsächlich schädigende Moment der Schule. Doch ist absolut nicht von der Hand zu weisen, daß durch Herabsetzung der Widerstandskraft des Kindes durch die Anforderungen der Schule und andere in diese Zeit hineinspielende kulturelle Schäden sich auch während der Schulzeit noch habituelle Skoliosen entwickeln können, die einen ebenso verhängnisvollen Weg nehmen können, wie bereits vor dem Schulbeginn vorhandene Skoliosen.

Sei es, wie es sei, auch wenn die Schule nicht direkt zur Entstehung der Skoliosen den ersten Anstoß gibt, das Skoliosenelend ist doch da in der Schule und verlangt dringend Abhilfe, zu der gerade die Schule wegen ihres schädigenden Einflusses verpflichtet ist (vgl. orthopädische Schulturnkurse).

Die **Prophylaxe und Behandlung der Skoliose** ist einer jener Teile der Orthopädie, der wohl von jeher die meisten Schwankungen und Änderungen erfahren hat.

Wenn wir auch nach den Worten Langes jetzt unserem Ziele näher gekommen sind, so muß man doch, je mehr man sich in diese Materie vertieft, um so mehr erkennen, daß wir noch unendlich weit von dem angestrebten Ziele entfernt sind. Bis jetzt weichen die Wege, die von den einzelnen eingeschlagen werden, noch so weit auseinander, daß der Zeitpunkt der Vereinigung aller dieser Streitkräfte noch recht in die Ferne gerückt erscheint. Wir kämpfen allerdings gegen einen übermächtigen Gegner in sehr schwierigem Terrain und mit wenig ausgebildeten Mitteln. Die geringe Anpassung des menschlichen Skelettes an den aufrechten Gang und Stand, die Labilität der Haltung, die Leichtigkeit, mit der sich abnorme Haltungen einstellen, erklären die ungeheure Häufigkeit des Leidens. Die rasche Anpassung des Körpers an die geänderten statischen Verhältnisse, die immer wirkende Schwere, der große Einfluß der respiratorischen Kräfte geben den Grund für die außerordentliche Hartnäckigkeit, mit der das Leiden unseren heilenden Einwirkungen widerstrebt. Und schließlich nicht zum geringsten die Schwierigkeit, eine dauernde Gewalteinwirkung oder Umformung auf einen Körperabschnitt hervorzurufen, der unsere lebenswichtigsten Organe birgt, macht es erklärlich, warum die Orthopädie gegen andere Deformitäten rasch und siegreich zum Ziele gekommen ist, während sie dieser Verbildung des menschlichen Körpers nur zaudernd und mit kleinen Schritten näher an den Leib rückt.

Bei der Schwierigkeit, eine erfolgreiche Behandlung durchzusetzen, ist die Pflicht der Wissenschaft, eine wirksame Prophylaxe auszuarbeiten, eine um so größere. Diese deckt sich mit jenen bei der Haltungsentwicklung und den sagittalen Haltungsanomalien für die Kleinkindererziehung angegebenen Maßnahmen. In späteren Kinderjahren soll auf das Tragen von Schulbüchern, auf die Sitzstellung beim Schreiben, Zeichnen und Handarbeiten, Violine spielen usw., schließlich auch auf Beaufsichtigung der Schlafhaltung geachtet

werden. Ebenso wie durch das Aufsetzen und Einpferchen von Kindern in Kissen schlechte Haltungen direkt gezüchtet werden können, so verhält sich auch der Körper gegen eine ständige seitliche Abbiegung in eine weiche Unterlage hinein bei Seitenlage im Schlafe nicht gleichgültig. Man gewöhne die Kinder, die Lage häufig zu wechseln, falls ständig dieselbe seitgekrümmte Haltung eingenommen wird, wird die Rückenlage durch einfache Vorrichtungen, Befestigen der Schulter mit Bändchen (s. Rundrücken) erzwungen werden müssen.

Die größte Sorgfalt hat die **Schule** auf die Prophylaxe zu verwenden. Kinder mit schlechten unentwickelten Haltungstypen, die das eigentliche Material für habituelle Skoliosen abgeben, sowie unbestimmte Haltungen sind einer Sonderturnstunde zuzuweisen, in der besonders auf Erzielung kräftiger Rückenmuskeln hingearbeitet werden muß.

Ausgebildete Skoliosen gehören in orthopädische Turnkurse, die unter der Leitung eines Arztes mit fachmännischer Ausbildung zu stehen haben, in denen eine orthopädische Behandlung durchgeführt werden kann.

Das Ideal wäre natürlich, alle skoliotischen Kinder Sonderklassen zuweisen zu können, in denen der Unterricht unter möglichster Vermeidung der Sitzarbeit dem Körperzustande der Kinder angepaßt werden kann (eventuell Angliederung von Skoliosenschulen an orthopädische Kliniken und Krüppelheime).

Auch in den Normalklassen sollen Tätigkeiten, die eine einseitige Haltung erheischen, nur kurzzeitig vorgenommen werden, das Schreiben soll besonders bei jüngeren Kindern die Zeit von 15—20 Minuten nicht überschreiten und eine tadellose Haltung der Kinder durch Eindrillung derselben von der ersten Klasse an gesichert werden. Die Körperhaltung bei der Schrägschrift bedingt direkt eine Rotationsstellung der Brustwirbelsäule durch Hebung der Rippen und Vorwärtslagerung der Schulter, ein Moment, das der Steilschriftstellung in viel geringerem Maße innewohnt. Um so mehr muß in Schulen, in denen aus pädagogischen Gründen an der Schrägschrift festgehalten wird, die Schreibzeit herabgedrückt werden, damit ihr die Haltung gefährdender Einfluß vermindert wird.

Die Schulbank soll während des Schreibaktes Minusdistanz aufweisen, da größere Distanzen stärkere Vorbeugung des Rumpfes und diese wieder größere Skoliosierungsmöglichkeit bietet. Daß dasselbe der Fall ist bei zu geringer Höhe des Schultisches (zu kleine Differenz) erscheint wegen der dabei notwendigen größeren Vorbeugung des Rumpfes selbstverständlich. Aber auch eine zu große Differenz, eine zu hohe Schulbank wird der Haltung dadurch gefährlich, daß das Kind, um höher langen zu können, die Schulter schräg einstellt, nur einen Arm auf den Tisch, den anderen hingegen unterhalb desselben hält und durch diese Schrägstellung des Schultergürtels die Wirbelsäule in skoliotischem Sinne verkrümmt und rotiert.

In Zwischenzeiten sorge man dafür, daß die Kinder angelehnt in den Schulbänken **bequem** sitzen können und die Wirbelsäule an einer vernünftig gebauten Lehne Entlastung und Stütze findet.

Die Normalturnstunde sorge für Stärkung der Haltungs- und Atemmuskeln; starker Einschlag von Turnen, Sport, Schwimmen wird für die kräftige Entwicklung der Rumpfmuskulatur und Erlangung eines widerstandsfähigen Organismus erforderlich sein.

Auch im Hause beaufsichtige man die Sitztätigkeit des Kindes und erlaube nicht, daß auch in der schulfreien Zeit viel gesessen wird (vgl. Rundrücken). Selten sieht man in der Schule ein Kind in so schlechter Schreibhaltung, wie sie sehr häufig bei der Fertigstellung der Hausarbeiten an Sitzgelegenheiten eingenommen wird, die für Erwachsene abgepaßt sind.

Vorsichtig sei man in den ersten Tagen, in welchen die Kinder nach schwerer Krankheit außer Bett sind. Schon bestehende Skoliosen können sich rasch verschlimmern, auch bei gegebener Veranlassung zu schräger Einstellung leicht entstehen.

Auch nach Beendigung der Schulzeit, besonders bei der Berufswahl muß auf die Haltung, besonders auf eine eventuelle erbliche Belastung mit Skoliose oder schon

bestehende leichte Verkrümmung Rücksicht genommen werden. Vor Berufen, die viel Sitzarbeit erfordern, (Näherin) ist abzuraten.

Die Behandlung der **Säuglingsskoliose** deckt sich im großen und ganzen mit jener der Sitzkyphose, der sehr oft eine skoliotische Komponente beigegeben ist. Strenge Beaufsichtigung der Körperaufrichtungsperiode, Einhaltung der Rückenlage in Gipsbetten, Zelluloidschalen oder ähnlichen bei Besprechung der Sitzkyphose erwähnten Behelfen, strenge Vermeidung des Aufsitzens, sowie jeder passiven Körperaufrichtung sind als unbedingte Forderungen zu betrachten. Dabei muß das Gipsbett oder dessen Äquivalent in Überkorrektur angelegt werden, um die Wirbelsäule in überkorrigierter Stellung festzuhalten. Gaugele wendet Zelluloidkorsette an.

Bei der **Herstellung des Gipsbettes** oder des Modelles für das Zelluloidbett muß von vornherein auf die Erzwingung der Überkorrektur Rücksicht genommen werden. Auf die eingefallene Seite, die schon durch die Lagerung des Patienten möglichst korrigiert sein muß, soll wenn sie nicht überkorrigiert werden kann, ein Kissen aufgelegt werden, damit die Schale an dieser Seite hohl wird. Die sich vorwölbende Konvexseite wird bei der Anmodellierung des Gipsbettes mit der flachen Hand eingedrückt. Nach Abnahme der noch weichen Schale kann die vorgebuckelte Seite auch von außen „eingetrieben" werden, der ausgeübte Druck wird dann durch ein an der Innenseite der Schale aufgelegtes Kissen noch verstärkt. Um den Druck in der beabsichtigten Weise zur Geltung kommen zu lassen, muß der Gegenhalt am Halse an der konkaven Seite gut herausgearbeitet sein, da die Wirbelsäule sonst nach dieser Seite ausweichen kann und die Druckwirkung verloren geht.

Die Körperaufrichtung kann erst gestattet werden, wenn sowohl die Deformität, wie die Neigung dazu bei der Aufrichtung des Körpers völlig geschwunden ist.

Da ich bezweifle, daß sich dies im Rahmen des Hauses bzw. des Familienlebens konsequent durchführen lassen wird, so ist ein Spital- oder Sanatoriumsaufenthalt für diese Formen ebenso zweckmäßig wie bei der Behandlung des Pottschen Buckels. Ebenso wie man durch konsequentes Liegenlassen auch stark ausgebildete Kyphosen zum Verschwinden bringen kann, ist dies auch besonders bei der Kleinkinderskoliose erreichbar. (Freiluftbehandlung, Dauerliegekuren.)

Zur Stärkung der durch das Liegen atrophisch werdenden Rückenmuskulatur wird Bauchlage, Körperaufbäumen in dieser Lage geübt, die Rückenmuskulatur massiert.

Bei ausgebildeteren Formen verschärfen sich diese Maßnahmen, insbesondere das Verbot der Körperaufrichtung. Denn damit kommt der schwerste Feind unserer therapeutischen Bestrebungen hinzu, die Schwere, den wir bei der unvollkommenen Anpassung unseres Rumpfes an den aufrechten Gang in unseren therapeutischen Bestrebungen zu bekämpfen haben. Als Fortbewegung darf nur die von der Natur vor dem aufrechten Gang eingeschaltete Lokomotionsart, das Kriechen, aus den eingangs angegebenen Gründen gestattet werden.

Werden diese Maßregeln nicht durchgeführt und die Kinder mit bestehender rachitischer Skoliose aufgestellt, so nimmt die Skoliose ihren Gang und entwickelt sich meist, bevor man noch mit aktiven Übungen beginnen kann, zu jenen schweren Formen, von denen aus es keine Rückkehr mehr gibt. Sind einmal Krümmung und Gegenkrümmung mit all ihrer bei rachitischen Knochen so leicht eintretenden Deformation ausgebildet, ist diese pathologische Knochengestaltung durch die der Rachitis nachfolgenden Sklerosierung endgültig fixiert, so ist damit die endgültige Verkrüppelung des Individuums entschieden, die durch fachgemäße Behandlung zwar in ihren Wirkungen und Aussehen gemildert werden kann, doch ist an ein völliges Rückgängigmachen dieses in früher Jugend abgelaufenen Prozesses bei der geringen

Wachstumsintensität der späteren Jahre, die nur einen Bruchteil jener der ersten Lebensjahre beträgt, schwer mehr zu denken.

Bei der Behandlung der **Skoliosen älterer Kinder** muß immer mit dem Einfluß der Schwere gerechnet werden. Ist auch nur eine kleine Deviation vorhanden, so ist schon die Schwere der Bundesgenosse der Skoliosierung. Ihr Einfluß wächst gleichsinnig mit der Zunahme der Deformation. Ihnen gesellen sich noch die starken Kräfte zu, die die Respiration auf den wachsenden Thorax ausübt.

Bei der Überlegung, wie dem entgegenzutreten sei, stehen uns mehrere Wege offen: Die statische und die dynamische Korrektur.

Zweifelsohne können wir den verderblichen Einfluß der Schwere ausschalten, wenn wir den Kranken durch die Horizontallagerung dem Einfluß der Schwere entziehen.

Wenn wir damit noch korrigierende Maßnahmen verbinden, im Sinne eines überkorrigierenden Gipsbettes, so ist damit gewiß die Möglichkeit einer therapeutischen Einflußnahme gegeben. (Passive Überkorrektur.)

Viel leichter jedoch könnten wir zum Ziele kommen, wenn wir die Schwere als Bundesgenossen gewinnen könnten, und das können wir, wenn wir imstande wären, die Krümmung nicht nur aufzuheben, sondern sie in ihr Gegenteil zu verkehren und den Rumpf in dieser Stellung für längere Zeit festzuhalten. Leider gelingt dies nicht so leicht, besonders nicht bei fixierten Krümmungen, die vorerst einer mobilisierenden Behandlung unterworfen werden müssen. Andererseits bringt wieder die Ruhigstellung des Rumpfes durch die Ausschaltung der Bewegung eine große Schädigung der Rumpfmuskulatur mit sich, denen dann wieder die Kraft, den Rumpf zu halten, fehlt.

Deshalb wird vielfach der zweite Weg eingeschlagen, durch Übung der konvexseitigen Muskeln eine **aktive Überkorrektur** anzustreben. Doch gelingt diese auch erst, wenn durch passive Überkorrektur eine derartige Lockerung im skoliotischem Gefüge erfolgt ist, daß wenigstens eine Korrektur, wenn schon nicht eine Überkorrektur erreichbar ist.

Diesen Gedankengängen folgen alle bisher verwendeten und erfundenen Skoliosenbehandlungen von Hippokrates bis auf unsere Tage.

**Allgemeine Gymnastik,** insbesondere Stärkung der Haltungsmuskulatur, hat unbedingten Wert bei **unbestimmten Haltungen,** bei denen es aber ebenso wie bei den beginnenden Skoliosen leichtesten Grades den Behandelnden als Hauptziel vorschweben muß, dem Kinde das Gedächtnisbild der geraden Haltung wiederzuschaffen.

Ich verwende zu diesem Zwecke seit 10 Jahren Übungen vor dem Spiegel (s. Fig. 49); ich lasse das Kind bis zu den Trochanteren entkleiden, vor dem Spiegel aufstellen und zeige ihm seinen Haltungsdefekt, der sich in den Veränderungen der Körperkonturen äußert. Ich zeige ihm ferner, wie man diesen Haltungsdefekt korrigieren kann (einseitige Kniebeuge usw.) und lasse das Kind dann diese Korrektur unter Kontrolle seiner Augen ausführen. In kurzer Zeit lernen die Kinder diese Ausgleichung ohne Zuhilfenahme von Hilfsbewegungen ausführen. Ist dies geläufig, so machen es die Kinder zuerst unter Kontrolle der Augen und dann ohne Spiegel usf., bis sie auch ohne Zuhilfenahme des Spiegels auf Kommando eine schöne korrigierte Haltung einnehmen können, die dann täglich ein- bis zweimal von der Mutter zu Hause geprüft werden muß, sowohl vor dem Spiegel, als ohne denselben.

Auf diese Weise gelingt es, den Kindern wieder die Muskelprojektion der geraden Haltung auf das Gehirn zu verschaffen. Durch allgemeine Gymnastik kann die Muskulatur zur Festhaltung der normalen Einstellung geübt werden.

Die **orthopädische** Gymnastik verfolgt nach den obigen Worten einerseits die Mobilisierung der versteiften Krümmung, andererseits die Trainierung jener Muskeln, die durch die Krümmung in Nachteil geraten sind und deren kräftige Entwicklung sowohl zur aktiven Überkorrektur wie zur Erhaltung einer durch passive Maßnahmen erreichten Korrektur notwendig ist. (Erektor trunci der konvexen Seite.) Mit der allgemeinen Gymnastik allein wird man hier natürlich nicht zum Ziele kommen.

Fig. 49. Spiegelübung zur Wiedererlangung des Gedächtnisbildes der geraden Haltung. Es bestand eine linksseitige bewegliche Totalskoliose, die das Kind selbsttätig unter Kontrolle der Augen korrigiert.

Zu diesem Zweck ist es notwendig, sich über die Rumpfbewegungen bzw. Wirbeleinstellungen während der Übungen immer im Klaren zu sein. (Durch am Rücken offene oder dort leicht zu öffnende Kleider oder eng anliegende Trikotjäckchen, die dem geübten Auge auch leicht die jeweiligen Körperkontrakturen verraten).

Die Mobilisierung erfolgt teils durch Übungen, welche eine allseitige Bewegung der Wirbelsäule bewirken. Rumpfbeugen und -streeken, Rumpfdrehübungen, Rumpfrollen im Stand und auf Geräten, Ringen waren von jeher gebräuchlich.

Als eine hierzu außerordentlich brauchbare Übung ist das **Kriechen** zu empfehlen. Nachdem sie von mir in der Prophylaxe der Körperaufrichtung empfohlen und therapeutisch gegen die Frühskoliose verwendet worden war, bildete Klapp die Kriechübungen zur Behandlung der Skoliose aus. Sie ist in der Tat ein außerordentlich einfaches, leicht zu handhabendes und kräftig wirkendes Mittel zur Erreichung einer weitgehenden Mobilisierung, sowie zur aktiven Umkrümmung von einfachen Krümmungen.

Durch Ausschaltung der Schwere und Rückkehr zu dem einfachen Bewegungsmechanismus gelingt es durch entsprechende An-

ordnung des Vorsetzens von Hand und Knie und Beugung des Rumpfes die Wirbelsäule in einen beliebigen Bogen einzustellen. Wenn es auch richtig ist, daß besonders bei der fixierten Skoliose die Seitbewegungen

Fig. 50. Kriechübung: Linksbeugung des Körpers.

nicht im Sinne der Aufrollung der Krümmung erfolgen, sondern daß diese skoliotischen Bogenteile der Abflachung großen Widerstand

Fig. 51. „Bogenkriechen" Körperbeugung rechts.

entgegensetzen, so ist doch gewiß nicht zu leugnen, daß durch fortgesetzte konsequente Übung dieser Widerstand durch diese Übung ebenso überwunden werden kann wie durch an

dere langgeübte oder neu empfohlene aktive Überkorrekturen.

Ich verwende hauptsächlich drei Formen des Kriechens, die gewöhnliche Seitbeugung des Rumpfes, die dadurch zustande kommt, daß auf der einen Seite die aufgestützte Hand dem Knie genähert und der Kopf nach eben dieser Seite gewendet, während der gegenständige Arm nach vorn und das gegenständige Bein nach rückwärts ausgestreckt wird. Der Rumpf erscheint in dieser Stellung in einen Bogen eingestellt, dessen Konvexität den gestreckten Extremitäten (Arm, Bein) zugewendet ist (Fig. 50).

Eine ähnliche, aber stärkere Wirkung wird entfaltet, wenn der Rumpf aus dieser Stellung seitlich aufgerichtet wird, die früher ausgestreckte Hand über den Kopf den Boden zu erreichen sucht, während das andere Bein mit dem gebeugten Knie, dem aufgestützten Arm und dem Körper in einer Vertikalebene liegt [Bogenkriechen (Fig. 51)]. Die dritte Form der einfachen Kriechbewegungen ist jene, in der der Patient aus der seitlich gekrümmten Stellung der ersten Kriechmethode sich in jener Form weiter bewegt, die man beim Pferde traversieren nennt. Es ist die Dauereinstellung des Bogens während der ganzen Zeit dieser Fortbewegung.

Fig. 52. Aktive Umkrümmung einer linksseitigen beweglichen Skoliose gegen ein auf Schulter und Nacken liegendes Gewicht.

Diese einfachen Kriechbewegungen bezwecken hauptsächlich die Mobilmachung einer Krümmung. Sie werden natürlich in erster Linie bei Totalskoliosen, aber auch bei anderen Verkrümmungen anwendbar sein, bei welchen es sich zuerst um die Mobilmachung einer bestimmten Krümmung handelt. Da es sich doch sehr häufig auch bei mehrfachen Krümmungen um eine Hauptkrümmung handelt, während die Gegenkrümmung durch die Statik der Schwere bedingt, in viel geringerem Maße oder gar nicht fixiert erscheint, so wird die Anwendung dieser Übungen doch nicht auf die geringe Perzentzahl der Totalskoliose eingeschränkt erscheinen. Auch alle übrigen Methoden müssen sich sehr oft auf die Behandlung der Hauptkrümmung beschränken.

Daß es aber Fälle gibt, in welchen diese Übungsart z. B. bei gleichmäßig ausgebreiteter Dorsal- und gegenständiger Lumbalkrümmung nicht anwendbar ist, ergibt sich aus der Betrachtung der verschiedenen Skoliosenformen von selbst.

Klapp und Fränkel haben auch für diese Formen bestimmte Kriechstellungen (Tiefkriechen) angegeben. Ganz unzweifelhaft kann man durch geeignete Beckenstellung und Einstellung des Schultergürtels sowohl die Krümmung wie die Gegenkrümmung abflachen und sind diese Übungen für die Einzelbehandlung gewiß von Wert, besonders wenn passive Überkorrekturen mit ihnen kombiniert werden. Nur verlieren sie meiner Ansicht nach ihren Hauptvorzug, den sie vor vielen anderen an Apparaten auszuführenden aktiven Korrek-

tionsübungen sonst besitzen: den der Einfachheit und leichten Kontrollierbarkeit, der sie besonders für die ambulatorische Behandlung mir wenigstens unentbehrlich macht.

Denn immer wieder drängt sich mir der Gedanke auf, wenn das Skoliosenelend so ausgebreitet ist, so müssen auch unsere therapeutischen Maßnahmen ebenso leicht erreichbar und billig sein, und eine dieser Maßnahmen verdanken wir dem Kriechverfahren.

Dieser Forderung entsprechen auch die **Langeschen Apparate zur aktiven Überkorrektur.** Es sind dies im wesentlichen Widerstandsübungen, bei welchen die zu übenden Muskeln durch Überwindung eines mittels Rolle und Gewicht einwirkenden Widerstandes gestählt werden. Zur Korrektur der Dorsalskoliosen dient der Schulterschiebeapparat.

Fig. 53a. Aktiver Detorsionsapparat für Total- und Dorsalskoliosen (nach Lange).

Fig. 53b. Einfacher aktiver Detorsionsapparat für Totalskoliosen. Von der Seite gesehen (nach Lange).

An dem einen Ende eines Hebelarmes befindet sich eine gepolsterte Delle, die auf die tiefere Schulter gelegt wird; durch Auflegen von Gewichten auf das Ende dieses einarmigen Hebels wird sein Gewicht vergrößert. Durch das Heben dieses Hebels wird eine einseitige Kontraktion der gegenseitigen Körperstrecker und eine bogige Einstellung des Rumpfes nach der Konkavseite hervorgerufen. Schiefstellung des Beckens durch einseitige Kniebeuge vermag hierbei die lumbale Gegenkrümmung ebenso zu beeinflussen, wie ein schiefer Sitz (Volkmann). Einen Apparat ähnlicher Konstruktion hat Schultheß angegeben.

Ich suche dasselbe durch Belastung der tieferen Schulter mittels eines Schrotsäckchens bei Auf- und Abgehen der Kinder in überkorrigierter Stellung zu erreichen (Fig. 52), wobei bei einer doppelten Krümmung das Becken durch einseitigen Zehengang schiefgestellt werden kann.

Ähnlich einfach sind auch die übrigen Apparate von Lange konstruiert, so der Seitenzugapparat, bei dem die Konkavseite des Rumpfes gegen einen Gewichtszug umgekrümmt wird. Auch gegen die Rotation hat er einen Detorsionsapparat angegeben, der ähnlich wirkt, wie wenn der Patient mit der eingefallenen Seite eine schwer in den Angeln sich drehende Tür (eventuell mit Selbstschließer versehen) durch Entgegenschieben der eingefallenen Seite öffnen wollte (Fig. 53 a, b). Alle diese Apparate sind einfach und können, wie obiges Beispiel zeigt, fallweise noch einfacher im Hause des Patienten improvisiert werden und darin liegt ihr Hauptwert. Die Patienten können zu Hause fortüben und sind nicht zu ständigem Aufenthalt in einem Institut gezwungen. Da die Behandlung sich über lange Zeit erstreckt, ja bei schweren Fällen, wo es sich nur um Erleichterung des Zustandes handelt, einen Teil der Tagesarbeit des Patienten für immer bilden muß, ist dies von wesentlichem Werte.



Fig. 54. Hüftpendel- und Schulterhebeapparat nach Dr. Schultheß in Anwendung zum Schulterheben.

Außerordentlich sinnreiche und was Feinheit der Einstellung und Präzision der Einwirkung anlangt, nicht zu übertreffende Apparate sind die von W. Schultheß-Zürich, welcher Forscher gewiß als der beste Kenner aller Einzelfragen der Skoliose anerkannt werden muß. Die Apparate sind für aktive Bewegungen bestimmt, „ihre mechanischen

Leistungen bestehen in der Fixation des Patienten in der Redression, der Applikation des Widerstandes und in der Führung der Bewegung". Bei den meisten Apparaten ist das Pendelprinzip mitverwendet.

Die Konstruktion läßt eine vollständige Fixierung des Patienten zu, so daß die Bewegung auf einen bestimmten Abschnitt des Rumpfes bzw. der Wirbelsäule



Fig. 55. Rotationsapparat nach Schultheß.

lokalisiert werden kann. Der gleichmäßige Ausschlag des schweren Pendels bringt es mit sich, daß der Patient weiter nach der fixierten Seite zu den Rumpf wird bewegen müssen, als er es unter normalen Umständen vermag. Es kommt also zur aktiven Korrektur noch die passive Korrektur durch Fixierung, Gegenzüge und die Wucht der Pendelschwingung hinzu. So sehen wir beim Rumpfapparat Beugung des Rumpfes in bestimmter Höhe der Wirbelsäule und festgelegten Becken, beim Hüftpendelapparat (s. Fig. 54) Ausführung von pendelnden Bewegungen mit dem Unterkörper und Extension und Fixation des Oberkörpers. Auch der Rotations-, Inklinations- und Detorsionsapparat (s. Fig. 55) folgen ähnlichen bis in die Einzel-

heiten mit großer Feinheit ausgearbeiteten mechanischen Prinzipien. Die genaueren Ausführungen s. Handb. d. orth. Chir., Behandlungen der Rückgratsverkrümmungen, W. Schultheß".

Die Apparate stellen gewiß das Vortrefflichste in dieser Art dar, das jedes gut dotierte Institut für sein Rüstzeug zu erreichen anstreben soll.

Zum Schlusse sei noch der aktiven **Korrektionsübung Hoffas** Erwähnung getan, bei welcher der Patient durch Beckenneigung und durch Hineindrücken der konvexseitigen Rumpfpartie mit der aufgelegten Hand und gleichzeitiger Streckung des Rumpfes eine Korrektur anstrebt und durch Umbiegen der Wirbelsäule über das durch die Hand gebotene Hypomochlion eine Überkorrektur zu erreichen sucht.

### Passive Korrektur und Überkorrektur.

Am einfachsten wird die passive Korrektur durch die **Suspension** am Kopf erreicht.



Fig. 56. Liegeapparat nach Lange für eine rechtskonvexe Totalskoliose.

Fig. 57. Derselbe Apparat wie Figur 56 mit dem Patienten. Durch das kräftige Anspannen des Gurtes wird die Skoliose überkorrigiert.

Mit Hilfe der Glissonschen Schwinge und einem mit ihr verbundenen Flaschenzug wird der Patient so weit gestreckt, bis seine Fußspitzen gerade noch den Boden berühren. Da das Ende der Schnur mittels Handhaben dem Patienten selbst gegeben werden kann und dieser den Grad der Streckung damit selbst in der Hand hat, so ist die gefahrlose Gewöhnung an diese Stellung ziemlich leicht.

Die Korrektur erfolgt teils durch Aufhebung der Schwere, teils durch den Zug, den die Last des Körpers auf die hängende Wirbelsäule ausübt. Wie fest die Fixierungen sind, beweist, daß sie trotz vollständiger Suspension, d. h. Einwirkung von 60 kg Zuggewicht und darüber, sich nicht strecken lassen.

Wie gering ist da erst die Aussicht, sie durch elastische Bänderzüge, die an Miedern angebracht sind, zu beeinflussen, wenn die ganze Wirkung der Schwere noch hinzukommt.

Ist die Halteschnur zweigeteilt, oder sind, wie bei dem Schmidschen Suspensionsapparat, zwei fixe Rollen und eine Laufrolle als Hebewerk da, so können mit der Suspension aktive Überkorrektionsübungen verbunden werden.

Eine etwas weniger forcierte Einwirkung bedeutet das bekannte Schrägbrett, an dessen oberem Ende wieder die Glissonsche Schwinge angebracht ist.

Dies bildet den Übergang zu den **Lagerungsapparaten,** von denen wir mehrere vorzügliche und einfache Konstruktionen Lange verdanken.

Die Patienten befinden sich in Bauch- oder Rückenlage (s. Fig. 56, 57). An einem einfachen, gepolsterten Holzrahmen wird durch seitliche Gurte ein bestimmter, entsprechend wirkender Zug ausgeübt, dem durch eingesetzte, gepolsterte Pflöcke der entsprechende Widerhalt gegeben wird. Wichtig ist, daß die Anordnung der Gurtenzüge so erfolgen muß, daß sie eine detorquierende Wirkung ausüben. mit anderen Worten, der Zug soll nicht rein seitlich wirken, sondern diagonal den Rippenbuckel treffen. Bei rein seitlicher Einwirkung müßte ja die rückwärtige Ausbuchtung des Rippenringes nur noch vermehrt werden, ein Fehler, der bei vielen von Laien verfaßten orthopädischen Turnbüchern sichtbar ist.

Fig. 58 a. Skoliose: links konvex lumbal, rechts konvex dorsal. In der gewöhnlichen Haltung.

Auch die von früher her bekannten Apparate, die Barwellsche Schlinge, der Beelysche Redressionsapparat, sowie der von Lorenz angegebene einfache Wolm, über den die Kinder mit der Konvexität übergebeugt werden, wirken in diesem Sinne, nur daß die Lagerungsapparate durch ihre längere Einwirkung (½ Stunde) eine größere Heilwirkung zu erzielen imstande sind und die korrigierende Wirkung genau auf den skoliotischen Abschnitt lokalisieren. Die beste Dauerwirkung wird durch ein nach denselben Prinzipien hergestelltes Liegebett erreicht, sei es, daß es, wie nach Vorschriften Klapps in einer überkorrigierenden Kriechstellung, oder wie nach Lange entsprechend seinen Lagerungsapparaten, mit Gurt und Widerhalt versehen angefertigt wird. Es bedeutet immer die Fesselung des Körpers in einer überkorrigierten Stellung. Die Wirkung dieses Redressionsbettes wird allerdings, außer von der Technik des Verfertigers, sehr von der Art und Konsequenz der Anlegung abhängen, die wie bei allen orthopädischen Apparaten an Intelligenz und Konsequenz der Überwachungsperson ziemliche Anforderungen

stellt. In jüngster Zeit wendet Lange in der besseren Praxis auch für die Nacht korsettähnliche Apparate mit oberem Gegenhalt am Halse an und empfiehlt ihre vorzügliche Wirkung (s. Fig. 58a, b).

Ohne Zweifel würde man durch eine Dauereinwirkung eines richtig konstruierten Liegeapparates den größten Einfluß auf eine Wirbelsäulenverkrümmung nehmen können. Durch Ausschaltung der Schwere in Horizontallage ist die Korrektur wesentlich erleichtert, nur warnt Lange mit Recht vor einer derartigen, eventuell durch mehrere Monate fortgesetzten Außerfunktionsstellung der Rükkenmuskulatur und rät deshalb zu einer Kombination der aktiven und passiven Überkorrektur in der Skoliosenbehandlung, mit der er die besten Erfolge erreichte.

Fig. 58b. Dieselbe Skoliose im Langeschen Redressionsapparat.

Die größten Besserungen wird man natürlich bei noch lockeren oder leicht locker zu machenden Skoliosen beobachten. Aber auch hier wird eine mehrmonatliche Behandlung, in Instituten und Kliniken begonnen und eingeübt, im Hause des Patienten durch Zuhilfenahme der erwähnten einfachen Apparate fortgesetzt, notwendig sein.

Versteifte und strukturelle Skoliosen werden den korrigierenden Bestrebungen, besonders der aktiven Korrektur, einen außerordentlichen Widerstand entgegensetzen. Die passiven Überkorrekturen, besonders die Dauereinwirkung der Liegeapparate, wird die Verkrümmung wesentlich bessern können, ohne daß man eine völlige Umformung der Knochen erreichen kann. Denn darin liegt ja das Wesen der knöchernen Fixierung, daß die einzelnen Bauelemente dem bogigen Verlauf angepaßt, in ihrer Innenstruktur verändert, mit knöchernen Hemmungen gegeneinander und miteinander verzahnt sind, so daß man durch derartige Einwirkungen wohl kaum einen radikalen Effekt erwarten kann.

Immer aber wird sich durch eine konsequente Behandlung nach jeder der bekannten Methoden, wenn sie mit genauer Individualisierung und verständiger Überwachung durchgeführt ist, eine außerordentliche Besserung der Figur (vgl. Fig. 41—41b) erzielen lassen;

durch Detorquierung der Rippen in den Wirbelgelenken wird man den Rippenbuckel abflachen können, auch wenn der skoliotische Bogen nicht nachgibt. Allerdings ist eine ständig fortgesetzte Behandlung oder das Tragen eines vernünftig gebauten Apparates notwendig, weil sonst mit dem Aufhören der detorquierenden Kraft sich die frühere Deformität wieder einstellen muß.

Die Methode der aktiven und passiven Überkorrektur nach Lange, die Anwendung der korrigierenden und überkorrigierenden Apparate nach Schultheß werden hauptsächlich bei der beginnenden oder noch zu lösenden, nicht völlig starr fixierten Skoliose ihre größten Triumpfe feiern.

Damit ist aber auch das Wesentliche in der Skoliosenbehandlung getan.

Auch die anderen Disziplinen stehen veralteten, durch sekundäre Komplikationen erschwerten Leiden nicht weniger machtlos entgegen, wie wir der veralteten fixierten strukturellen Skoliose. Die Verhütung der Deformität, die Aufklärung der Menge über die Gefährlichkeit derselben, die rasche und erfolgreiche Behandlung des **beginnenden** Leidens bedeuten einen großen Fortschritt, der noch dadurch vertieft werden kann, wenn es uns gelingt, die Schulen als die öffentlichen Faktoren zur Überwachung der Kinder und ihrer Haltungen zu verpflichten. Dann wird man die Zahl der schweren Skoliosen wesentlich reduzieren können.

Dem schwierigen Problem, die fixierte Skoliose zu heilen oder wenigstens zu bessern, dürfen wir trotzdem nicht aus dem Wege gehen. Mit allen möglichen Behandlungsmethoden hat man zu allen Zeiten versucht, dem Übel beizukommen. Die älteste Methode ist die, durch Mieder und ähnliche portative Apparate einen Druck auf den vordringenden Rippenbuckel und dadurch auf die immer mehr sich ausbuchtende Wirbelsäule auszuüben. Ohne auf die verschiedenen derartigen Apparatkonstruktionen einzugehen, sei nur hervorgehoben, daß selbstverständlich alle diese Apparate nur dann einen Sinn haben, wenn ihnen eine gut fundierte Basis gegeben ist. Nur dann kann von irgendeinem Punkte des Gefüges aus ein Druck ausgeübt werden. Der einzige Angriffspunkt, der die Erfüllung dieser Forderung möglich macht, ist das Becken. Je enger und inniger, unverrückbarer der Apparat den Beckenknochen anmodelliert ist, desto eher wird er seiner Bestimmung nachkommen können, oberhalb des Beckens dem Rumpfe eine Stütze zu geben oder ihn nach einer bestimmten Richtung hin zu schieben.

Sehr verdienstvoll hat Lange in neuerer Zeit auf die Notwendigkeit eines Gegenhaltes am Halse hingewiesen, da man sonst bei der Ausübung des Druckes nur eine Verschiebung des oberen Teiles der Wirbelsäule nach der Seite, kaum eine Abflachung des Bogens zu erreichen imstande ist. Man wird also immer beim Baue von Apparaten, mit welchen man einen detorquierenden oder bogenstreckenden Einfluß ausüben will, an den entsprechenden Apparaten einen oberen Gegenhalt anbringen müssen, um die ausgleichende Kraft zur vollen Geltung zu bringen.

Wenn wir aber nach dem Vorhergegangenen wissen, wie groß der Deformationsdruck ist, so wird man allen diesen Bestrebungen mit der Zeit immer skeptischer gegenüberstehen. Abgesehen von den Fixierungen und Ver-

wachsungen, zu deren Lösung Gewichte von über 100 kg nicht hinreichen, kommt noch die immer lastende Schwere dazu, die auch für die obere Körperhälfte durchschnittlich über 25 kg beträgt

Wo gibt es nun einen Apparat, der einen einigermaßen äquivalenten Seitendruck auszuüben imstande wäre, abgesehen davon, daß die zwischen dem drückenden Agens und den knöchernen Teilen des Rumpfes eingeschalteten Weichteile diese Krafteinwirkung zu ertragen vermögen?

Dadurch sind eigentlich alle Bestrebungen, mit den portativen Apparaten allein eine Besserung der Skoliose herbeizuführen, gerichtet.

Aber sie werden sie nicht nur nicht bessern, sondern sogar verschlechtern, weil sie ja alle die Rückenmuskulatur ihrer Funktion entziehen und dem Rumpf dadurch das Einzige rauben, was ihn noch aufrecht zu erhalten vermag, wenn sie ständig getragen werden. Nach Atrophie der Rückenmuskeln sind es nur mehr die Band- und Knochenhemmungen, die beansprucht werden, die aber als passive Gewebe der einwirkenden Schwere keinen Widerstand entgegen zu setzen vermögen.

Die sog. Entlastungsapparate, in denen der Körper in Achselkrücken hängt, vermögen nur Anfängern zu imponieren. Der Erfahrene weiß sehr gut, daß sie niemals so hoch sind, daß der bewegliche Schultergürtel ad maximum in die Höhe gezogen wäre. Ihr einziger Wert besteht wesentlich in der Rückziehung der Schultern oder in einer korrektiven Schiefstellung des Schultergürtels durch ungleiche Einstellung der Achselkrücken, sowie in einer Stützung des Rippenbuckels, um so ein weiteres Überhängen zu verhindern. Mit der Entlastung also ist es ebenso schlecht bestellt wie mit der Korrektur und damit ist als Fazit dieser Betrachtung dem Ausspruche Schultheß beizupflichten, daß die Therapie der Skoliose durch alleinige Miederverordnung ein Kunstfehler ist.

Anders steht die Frage, ob das Mieder imstande ist, erlangte Korrekturen zu erhalten. Und diese Frage kann man wenigstens z. T. bejahen, entsprechend vernünftige Konstruktion vorausgesetzt. So verwenden Lange und Spitzy während der Zwischenzeiten zwischen aktiver und passiver Gymnastik portative Apparate (Stahlgerüste oder Zelluloidhülsen), in denen die Patienten in korrigierter oder überkorrigierter Stellung erhalten werden.

Großes Gewicht wird auch hier auf die Anbringung eines Widerhaltes am Halse gelegt, gegen den die vorspringende Rumpfseite geschoben wird. Beim Fehlen desselben würde es nur zu einer seitlichen Verschiebung des Rumpfes, aber nicht zu einer Umkrümmung der Kurve, auch nicht zu einem Versuch, dies durchzuführen, kommen.

Am leichtesten wird dieser Aufgabe gerecht ein schalenförmig gebauter Apparat, der den möglichst korrigierten Körper allseitig eng umschließt.

Diesem Prinzip folgte der in Suspension angelegte **Sayre'sche Gipsverband**, auf dessen Wirkung man einst direkt enthusiastische Hoffnungen hegte. Allein er wirkte ebenso wie die anderen portativen Apparate, er schädigte die Muskulatur, die erreichte Korrektur ging bald nach Abnahme des Verbandes wieder verloren. Man half sich durch abnehmbare Gipsverbände, die nur stundenweise getragen wurden und immer in Suspension angelegt werden mußten.

Dasselbe, nur aus anderem Material, bedeutet das Mieder aus plastischem Filz, Zellulose, Leder, Zelluloidplatten, Zelluloidstahldraht, die nach einem in Suspension angefertigten Modell gearbeitet sind. Auch ein nach denselben Grundsätzen hergestelltes Metallgerüst mit oder ohne Verbindung mit Stoffteilen kann nur den gleichen Effekt erzielen (s. Fig. 59 a, b),

Fig. 59 a und b. Spangenapparat nach Spitzy zur Fixierung des Rumpfes nach Abnahme des Korrektionsgipsverbandes. Er besteht wie Dollingers Apparate aus einem vorderen und einem rückwärtigen Teile, die durch vier Schrauben miteinander starr verbunden werden können. Der vordere Teil lehnt sich an das obere Ende des Brustbeines, mit seinem unteren Ende schließt er sich dem Hüftbogen an. Die Spangen gestatten jede Verbindung mit redressierenden Zügen, Gegenhalt usw. die durch die jeweilige Skoliosenart erheischt werden. Grundbedingung: exakte Anmodellierung des Beckenteiles.

Vorbedingung für alle diese Apparate ist, daß der Beckenteil sehr gut herausmodelliert und möglichst tief herabreichend sein muß, nur dann können sie dem langen Hebelarm, mit dem der Rumpf auf das Korsett einwirkt und es auszuweiten oder umzukippen droht, wirksam entgegentreten. Die schaligen Apparate sollen deshalb seitlich über den Trochanter reichen, vorn nur soweit über der Sehne des Tensor fasciae und Rectus cruris ausgeschnitten sein, daß sie der Flexion des Oberschenkels keinen Widerstand entgegensetzen. Rückwärts sollen sie bis zur Analfalte reichen, um von dort gegen die Trochanteren abzusteigen.

Bei Stahlgerüsten vermittelt entweder eine schalige Beckenhülse den nötigen Halt oder es werden Hüftbügel genau den Konturen des Körpers, besonders der Crista ilei folgend, angebogen, wie sie zuerst Hessing bei dem nach ihm benannten Mieder verwendete. Von einem guten Mechaniker hergestellt, vermögen sie tatsächlich das Becken wie in eine Zwinge zu fassen und können einem Stützapparate eine gute Basis verleihen. Das sich darauf aufbauende Stahlgerüst soll an jenen Stellen, die einen größeren Druck erfahren oder ausüben sollen, entsprechend stark

gebaut sein, ohne deshalb massig zu werden. Auf jeden Fall muß aber der Grundsatz festgehalten werden, daß der untere Teil, die Basis, als der tragende Teil, der stärkste sein muß, während die sich daran anschließenden Streben und Hilfsvorrichtungen um so leichter sein müssen, je weiter sie von der Basis entfernt sind. Bei Außerachtlassen dieses allgemein gültigen Bauprinzips (das aber nicht bei allen angegebenen Konstruktionen befolgt ist, wie man sich aus der gerade in portativen „Heilapparaten" überreichen Literatur leicht überzeugen kann) nimmt man dem Redressionsapparate seine beste Wirkung weg.

Ich ziehe den Miedern bei schweren Skoliosen Stahlgerüste vor, die in Suspension angelegt und durch Flügelschrauben geschlossen werden, dadurch ist ihre Anlegung der Willkür des Trägers bzw. seiner Pflegeperson entzogen, was beim Schnüren eines Mieders immer zu befürchten ist.

Eine Weiterbildung des Sayreschen Gipsverbandes stellen jene Verbandtechniken dar, bei welchen zur Suspension oder zur Horizontallagerung (Nebel) noch seitliche korrigierende Züge angelegt wurden, um vor der Verbandanlegung eine möglichste Korrektur des Körpers zu erreichen. Ein Gipfel dieser Bestrebungen wurde in der gewaltsamen Streckung der Wirbelsäule nach Wullstein erreicht, bei der der sitzende Patient durch langsame Gewöhnung an Streckungen einer Extension von 80 kg und darüber ausgesetzt wurde. Diese Extension wurde folgerichtig durch Miteingipsen des Kopfes festgehalten.

Wullstein zeigte an Leichenexperimenten, daß hierbei bei entsprechender Steigerung des Gewichtes eine gewaltsame Streckung der Wirbelsäule erreicht werden kann. Es wurden dadurch Korrekturen von Deformierungen ermöglicht, die früher als ganz unkorrigierbar galten. Ein sinnreich hergestellter Apparat erlaubte es, mit der gewaltsamen Streckung bzw. nach derselben auch seitliche Korrekturen zu verbinden, so daß es tatsächlich gelingt, den Körper in größtmöglichster Korrektur unbeweglich einzumauern.

Die eigentliche Schwierigkeit begann allerdings wieder nach der Verbandabnahme, wenn es sich darum handelte, das erreichte Resultat zu fixieren.

Wullstein ließ seine Patienten ein Zelluloidmieder mit Kopfstütze tragen, die erst langsam nach Erstarkung der Muskulatur weggelassen wurde.

Die gewaltsame Streckung der Wirbelsäule erfuhr verschiedene Modifikationen und Anwendungen. Am ersten wurde wohl von allen die Eingipsung des Kopfes vermieden, da es einerseits für die Patienten außerordentlich störend war, andererseits immer eine technische Schwierigkeit bedeutete und schließlich doch die wenigsten Patienten dazu zu bringen waren, nachher noch monate- und jahrelang einen Apparat mit Kopfstütze zu tragen.

Ich lasse nach Anlegung eines Gipsverbandes, der vorn bis ans Jugulum, rückwärts bis an das obere Ende der Schulterblätter reicht, jetzt immer den Kopf frei und lasse die Patienten aktive Streckübungen machen, verbunden mit passiver Suspension und glaube damit eine größere Dauerwirkung und geringere Atrophie der Muskeln zu erreichen.

Mit dem Gipsverbande wurden Einlagerung von Kissen, Luftkissen und schraubenkorrigierende Manipulationen verbunden, die erst nach Anlegung des Verbandes zur vollen Entfaltung gebracht werden konnten. Durch Ausschneiden von Fenstern an jenen Stellen, denen man Entfaltung wünschte und Druckvermehrung an Körperpartien, die man einzupressen suchte, wurde die korrigierende Wirkung des Verbandes vermehrt, obgleich letztere, wie Lovett ganz richtig bemerkte, gerade in extremer Streckung am wenigsten zur Geltung kommen wird.

Wie eine gespannte Saite jeder seitlichen Verschiebung widerstreben wird, so wird auch die gespannte Wirbelsäule schwerer seitlich umkrümmbar sein, wie eine lockere. Lovett schlug deshalb vor, den Patienten in vorgebeugter Stellung in Bauchlage einzugipsen, auf Gurten liegend, die auf einem Gasrohrrahmen befestigt sind. (Vgl. Nebelscher Rahmen, Langescher Tisch.)

Die seitliche Korrektur kann ebenfalls durch Gurtenzüge eingeschaltet werden Lovett machte auch bereits darauf aufmerksam, daß es günstig ist, die Lendenlordose hierbei aufzuheben, weil dadurch die Möglichkeit zur seitlichen Korrektur durch Lockerwerden der Gelenke noch größer wird.

Den letzten Schritt hat Abbott getan, der die Patienten in kyphotischer Stellung eingipst, nach der meiner Ansicht nach richtigen und mit meinen Erfahrungen übereinstimmenden Annahme, daß in dieser kyphotischen Stellung, die die Mittelstellung der Wirbelsäule bedeutet, die Bänder am nachgiebigsten und die zu erzielenden Erfolge am größten sein werden. Ein abschließendes Urteil über die letztere Methode ist zurzeit noch nicht gegeben, so viel aber ist sicher, daß die Aussichten, damit zum Ziele zu kommen, die größten sind. Da die Ansichten der Fachmänner über die Gipsverbandbehandlung der Skoliose sehr geteilt sind, Lorenz u. a. sie direkt ablehnen, während Schanz, Gaugele u. a., darunter auch der Verfasser, sie anwenden und eine Einigung noch nicht erzielt ist, soll im folgenden meine Art der Behandlung schwerer Skoliosen dargelegt und motiviert werden.

Sicher scheint mir, daß ein gut angelegter Gipsverband eine schwere Skoliose in unverhältnismäßig kürzerer Zeit mehr zu bessern imstande ist als eine monatelange Behandlung, natürlich schwere, fixierte Skoliosen vorausgesetzt.

Ich lasse deshalb leichte Skoliosen nicht eingipsen, diese sind ja der aktiven und passiven Überkorrektur durch die früher erwähnte Gymnastik und Lagerungsapparate zugänglich. Fixierte Skoliosen leichteren Grades suche ich durch die früher besprochenen Manipulationen zu mobilisieren und behandle sie dann mit aktiver und passiver Überkorrektur wie Lange.

Gelingt dies nicht, so mache ich, wie bei schweren Skoliosen, zuerst einen Streckverband im Sinne von Wullstein, nachdem die Patientin durch ca. 14 Tage an stärkere Suspension bis zu 60 kg gewöhnt wurde. Der Streckverband wird ohne weitere Korrekturen in größtmöglichster Extension angelegt und ca. 2—3 Wochen getragen. Er erreicht gewiß eine außerordentlich weitgehende Mobilisierung und Lockerung des Gefüges, soweit dies überhaupt möglich ist. Der bis zu den Achseln reichende, den Kopf freilassende Verband erlaubt während des Tragens weitere Streckungen, sowie aktive Streckung durch Belastung des Kopfes mit Gewichten (s. diese). Nach Abnahme des Verbandes zeigt die Wirbelsäule eine viel größere Beweglichkeit, sie wird allerdings, wenn man sie jetzt ungestützt läßt, sofort zusammensinken und die alte Deformität vielleicht in erhöhtem Maße wiederkehren, was dieser Art des Verbandes vielfach zum Vorwurf gemacht wurde.

Man muß also jetzt entweder einen stützenden portativen Apparat geben und das erreichte Resultat durch unser ganzes Rüstzeug von Gymnastik, Massage, Lagerungsapparate zu erhalten suchen, oder man schreitet jetzt zum Versuch der Überkorrektur und Fixierung des Körpers in dieser Stellung. Dazu hat sich mir die **Methode von Abbott** am besten bewährt.

Ich gipse den Patienten in leicht kyphotischer Stellung nach Anbringung der entsprechenden Seitenzüge in möglichster Herauspressung der eingefallenen Seite ein. Das maximale Herauswölben der eingefallenen Seite durch Hebung der Schulter und Vornehmen derselben wird vorher nach Möglichkeit eingeübt und durch einseitige Atemübungen die Respiration, soweit dies überhaupt durchführbar ist, auf den eingefallenen Thoraxbezirk gestellt. Der Verband erhält den Körper in der vorgebeugten Stellung, zwingt die konkavseitige Schulter möglichst hoch und nach vorn, die konvexseitige Schulter bleibt tiefstehend und nach hinten gedrückt. Der Verband wird vorn nur soweit zugeschnitten, um das Sitzen zu gestatten, rückwärts reicht er so tief als möglich herunter, um die kyphotische Stellung zu erhalten. Über der eingefallenen Seite wird ein großes Fenster geschnitten, sowohl rückwärts, als auch eventuell auf der gegengleichen Seite vorn, wo man ebenfalls eine Zunahme des Thorax wünscht. Der Verband wird durch Einlagerung von Languetten verstärkt, zwischen diesen werden schießscharfenförmige Öffnungen eingeschnitten, die das Einlagern von Kissen in den Verband erlauben, besonders ausgiebige Korrektur erfolgt durch Rückschieben des vorderen Rippenbuckels mittels eingeschobener Filzstreifen und Kissen (s. Fig. 60a, b)

Fig. 60a. Lagerung einer linkskonvexen lumbodorsalen Skoliose in maximaler Beugung und dadurch erreichter Lockerheit der W. S. (nach Abbot). Die aus festem Zwilch hergestellte Hängematte ist auf der rechten Seite loser, um in diese Ausbuchtung hinein eine überkorrigierende Torsion zu erzielen, die durch Zug von Gewichten hervorgerufen und durch einen in dieser Stellung angelegten Gipsverband fixiert wird.

Dieser Verband ermöglicht eine weitgehende leichte Korrektur, weil er in der Mittelstellung der Wirbelsäule angelegt ist. Er gestattet weiter, worauf ich das größte Gewicht lege, die Ausnützung von Kräften, die bisher brach gelegen und das sind die **respiratorischen Kräfte.** Schon durch die kyphotische Stellung und den tief herabreichenden Verband ist die freie Entwicklung der Bauchatmung etwas gehemmt, so daß mehr als sonst die Brustatmung herangezogen wird; die Brustatmung wird zur Korrektur des Thorax verwendet, der sich bei der Atmung hauptsächlich in jener Richtung ausdehnen kann, die man durch das Einschneiden der Fenster frei-

läßt, während die früher vorgebauchten Seiten durch Einschieben von Kissen und Filzplatten immer mehr an den Atemexkursionen gehindert werden können, ebenso wie man bei einseitigen Atemübungen durch Einstemmen der Hand die Atemexkursionen zu hindern sucht. Dieser Verband bietet uns also zweierlei: 1. die volle Ausnützung einer ständig wirkenden Kraft, der Respiration und 2. die Heranziehung der Schwere zur Mithilfe, besonders dann, wenn wir durch Herausdrängung des Körpers an der Konkavseite mittels Anlegung des Verbandes oder Einschiebung der Kissen eine Überkorrektur des durch den Streckverband beweglich gemachten Rumpfes erreichen können. Auch wenn eine Umkrümmung nicht gelingt, so können wir doch die versteifte Stelle nach der entgegengesetzten Körperhälfte verschieben, so daß jetzt die Schwere des zur Hauptkrümmung entgegengesetzt konvex eingestellten Rumpfes im deskoliosierendem Sinne wirkt. Besonders günstig beeinflußt wird die Torsion. Durch Hervortreten der eingefallenen Seite tritt eine viel größere Korrektur ein, als durch jede andere Verbandsart. Der Verband soll nach den Angaben Abbotts schon nach 3 Wochen eine Korrektur von höhergradigen Skoliosen erreichen, die durch Tragen des Verbandes während weiterer 4—6 Wochen bis zur wirklichen Überkorrektur sich steigert (siehe Fig. 61 a, b).

Fig. 60 b. Rechtsseitige Brustskoliose im überkorrigierenden vorgeneigten Verband. Die Gegentorsion wurde bereits durch eingeschobene Filzstreifen vermehrt. Beachte: das Verdrängen der früher eingefallenen Seite, die starke Verlagerung der linken Schulter. Die Atmung erfolgt jetzt in viel höherem Maße als früher durch Hebung und Weitung der früher eingesunkenen Rippenpartie.

Wenn wir auch den schon so oft in der Geschichte der Skoliosenbehandlung aufgetretenen sanguinischen Hoffnungen zuwartend gegenüberstehen, so bin ich doch aus oben angeführten Gründen dieser Art von Gipsverbandbehandlung vielleicht auch aus dem Grunde außerordentlich zugeneigt, weil sie mit meinen Ansichten von den physiologischen und biologischen Entwicklungsgesetzen der Wirbelsäule übereinstimmt und Kräfte zur Hilfe heranzuziehen erlaubt, die bisher zu wenig ausgenützt wurden.

Auch durch ein Stahlgerüst lassen sich bei schon beweglichen Skoliosen zur Nachbehandlung die Stellungen in Überkorrektur mit besonderer Betonung der gegengleichen Rotation (Herausschieben der eingefallenen Seite) erreichen.

Damit soll weder ein abschließendes Urteil über diese noch im Fluß befindlichen Heilungsbestrebungen gefällt, noch sollen alle anderen altbewährten und jüngst angegebenen Arten der Skoliosenbehandlung in den Hintergrund gerückt werden. Die Skoliose bietet ja ein so mannigfaches Material, daß wir alle Hilfstruppen zur Behandlung heranziehen müssen. Wenn irgendwo, so gilt hier der Lieblingsspruch meines Lehrers Hoffa, „das Gute zu nehmen, wo man es findet".

Fig. 61 a. Rechtsseitige habituelle Dorsalskoliose, ca. 2 Jahre bestehend bei einem 12jährigen Mädchen. Der erste Beginn vielleicht an eine Erkrankung der linken Lunge oder Pleura anschließend, die Anamnese ist diesbezüglich nicht deutlich. Gegenwärtig keine Schwarte oder Respirationsänderung nachweisbar.

Der Vollständigkeit halber seien noch die Versuche, der Skoliose auf **operativem** Wege beizukommen, erwähnt. Nachdem die alte Methode partieller Muskeldurchschneidung mit Recht verlassen wurde (Guérin) versuchte man durch Resektion von mehreren Rippenstücken den Rückenbuckel zu verkleinern (Volkmann, Hoffa, Bade, Dietze).

Da jedoch der Rippenbuckel zwar etwas sehr Lästiges und Deformierendes, jedoch etwas ganz Sekundäres bedeutet, wird man wohl keine zu großen Erwartungen auf diese Operationsversuche setzen können, bis man, wie Schultheß mit Recht hervorhebt in der Lage sein wird, wenigstens bei den angeborenen Anomalien die Wirbelsäule operativ angreifen zu können.

## Thoraxdeformitäten.

Eine Reihe von Veränderungen der normalen Thoraxform ist aus der Thoraxentwicklung zu erklären (vgl. S. 495). Bei Entwicklungshemmungen, mangelhafter Thoraxatmung wird der sagittale elliptische Thoraxquerschnitt auch in späteren Jahren beibehalten, eine Form, die Hart und Harras als Thorax phthisicus sehr häufig bei tuberkulösen Individuen vorfinden und mit der Phthise in ursächlichen Zusammenhang bringen.

Aber auch, wenn sich der Descensus der Rippen und ihre Ausbreitung in der Frontalebene vollzogen hat, kann doch eine in späterer Jugend gelegentlich der größten Körperstreckung einsetzende Schädigung der Brustatmung und Haltung die Thoraxform dauernd krankhaft verändern. Kräftige Brustatmung wölbt jenseits der Kinderjahre die Rippenringe nach rückwärts aus und vertieft die Brust. Bei mangelhafter Brustatmung bleibt diese Vertiefung des Thorax aus. Sein Tiefendurchmesser ist außerordentlich gering. Die spätkindliche Form des querelliptischen, rückwärtsflachen, nicht kartenherzförmig nach rückwärts sich ausbauchenden Thorax (wie bei Erwachsenen) wird beibehalten.

Fig. 61 b. Derselbe Fall 61 a; 5 Tage nach Abnahme des Redressionsverbandes, der 5 Wochen getragen worden war. Geringe Niveaudifferenz; die Verbandeinstellung noch an der Haltung erkennbar.

Außer diesen direkt mit den Entwicklungs- und Haltungsverhältnissen zusammenhängenden Thoraxformen unterscheidet man noch von altersher zwei besonders in die Augen springende Typen, deren Entstehung aber ebenso wie die der vorerwähnten innig mit Haltung, Körperaufrichtung und Wachstum zusammenhängt.

### 1. Die Kielbrust (Hühnerbrust, Pectus carinatum).

Der Thorax erscheint von der Seite zusammengedrückt, besonders in seinen vordersten Partien, so daß das Sternum und die angrenzenden Rippenteile schnabelförmig bzw. kielartig vorspringen. Der sagittal-elliptische Querschnitt der Kleinkinderbrust erscheint also in seinem vorderen Anteile noch mehr zugespitzt. Entsprechend dieser Vortreibung des Brustbeines sehen wir rechts und links von demselben zwischen der 4. und 8. Rippe eine muldenförmige Delle, die in der Gegend der 6.—7. Rippe am tiefsten ist, während der untere Rippenrand wieder direkt nach außen aufgebogen erscheint.

Am häufigsten beobachtet man diese Veränderung des Thorax bei schwer rachitischen Säuglingen, die noch vollständig Flanken-

atmung zeigen und infolge ihrer Dekonstitution vielfach mit Atemstörungen, Katarrhen und Pneumonien zu tun haben. Der große Lufthunger verursacht eine außerordentlich frequente und auch in ihrer Kraft gesteigerte Zwerchfellbewegung, die in diesem Alter fast ausschließlich die Lufteinsaugung besorgt. Die wenig widerstandsfähige, krankhaft erweichte Rippenwand sinkt ein, wenn sich das Zwerchfell bei der Inspiration nach unten wölbt, und zwar hauptsächlich in jenen Partien, in denen die Verknöcherung noch am wenigsten weit vorgeschritten ist, die bei der Flankenatmung am meisten bewegt werden und an welche schließlich der Ansatz des Zwerchfelles auch noch eine einstülpende Zugwirkung entfaltet. Ob auch das Anliegen der Arme eine wesentliche Einwirkung ausübt, möchte ich weder bejahen noch verneinen. Jedenfalls ist gegen die überwiegend große respiratorische Kraft dieser Einfluß nicht sehr hoch anzuschlagen. Das untere Ende der Rippenwand erscheint wieder aufgebogen, weil der bei Säuglingen meist aufgetriebene Bauch (Magen und Leber) einen größeren Widerstand entgegensetzt.

Sehr häufig kombiniert sich mit dieser Brustform, besonders wenn die Kinder aufgesetzt werden, eine rachitische Kyphose mit höherem Krümmungsscheitel als gewöhnlich, wie denn überhaupt dieser Form der Thoraxveränderung eine starke Kyphosierung der oberen Brustwirbelsäule entspricht (vgl. das Auftreten dieser Thoraxform bei spondylitischem Buckel).

Ist diese Deformität nur in geringem Grade ausgebildet, so kann sie bei der späteren Ausbildung des Thorax (Umwandlung in die querelliptische Form) wieder schwinden, doch kann man sehr häufig noch bei größeren Kindern derlei seitliche Einziehungen der Brustwand bemerken. Es sind dies meist jene Kinder, die auch eine rachitische Versteifung der Wirbelsäule zwischen 7. und 10. Brustwirbel als Spuren abgelaufener Knochenerweichung und nachträglicher Fixierung derselben noch später erkennen lassen.

Da die Deformität keinen fortschreitenden Charakter zeigt, sondern im Gegenteil mit zunehmendem Alter bei Breiterwerden des Thorax im frontalen Durchmesser von selbst abnimmt, so braucht sich eine Behandlung nur mit den höheren Graden zu befassen. Weil die Erkrankung eine spezifisch rachitische Erscheinung darstellt, fällt ihre Behandlung im allgemeinen mit jener der übrigen frühkindlichen rachitischen Deformitäten zusammen. Schon der enge Zusammenhang mit der Kyphose wird darauf hinweisen, daß alles zu unterlassen ist, was eine Kyphosierung der Wirbelsäule bewirken könnte, weil diese einerseits auf die Hühnerbrust verschlechternd wirken würde und andererseits diese wieder bei unvernünftiger Hygiene sicher eine Kyphose auslöst. Rückenlage, vernünftige Kleinkinderpflege, Vermeidung aktiver und passiver Körperaufrichtung sind strenge zu beobachten. Beseitigung von Respirationshindernissen (Katarrhe, adenoide Vegetationen, Stimmritzenkrampf), Aufenthalt in reiner Luft, sowie möglichste Erziehung zu tiefem Atmen bei schon etwas vernünftigeren Kindern, ergeben sich aus dem früher Gesagten als notwendige Schlußfolgerung. Hoffa empfiehlt das Auflegen eines Sandsackes, Lange methodisches Zurückdrücken des vorstehenden Sternums mit der flachen Hand. Ich glaube, daß man durch aktive und passive Atemgymnastik sowie durch künstliche Brustatmung (letztere besonders bei kleinen Kindern) gute Erfolge

wird erzielen können, weil man damit auch im Sinne der veränderten Innenorgane (mangelhafte Atmung) handelt. Bei größeren Kindern wendet Hoffa eine bruchbandähnliche, mit Peloten versehene Feder an. Dieselbe umgreift den Thorax und preßt mit ihren Peloten Wirbelsäule und Sternum gegeneinander.

Bei der Tendenz dieses Übels zur Spontanheilung wird man mit der Atmungs- und Haltungsgymnastik, wie sie für den runden Rücken empfohlen ist, sein Auskommen finden.

## 2. Die Trichterbrust (Pectus infundibuliforme).

Unter dieser Deformität verstehen wir eine Einziehung der vorderen Brustwand in der Mittellinie. Gewöhnlich erscheint das Brustbein selbst in seinem mittleren und unteren Abschnitt eingezogen. Der tiefste Punkt der Einziehung ist nicht immer an derselben Stelle, meist ist der Processus xiphoideus eingekrümmt (siehe Fig. 62).

Fig. 62. Hochgradige Trichterbrust (angeboren). 21jähriger Mann.

Dieser Einziehung entsprechend folgen natürlich die Rippen- und die Thoraxwand.

Über die **Ätiologie** dieses Leidens existiert eine ziemlich reichhaltige Literatur. Vom primären Keimfehler an über intrauterine Belastung bis zu Wachstumsstörungen des Sternums (Zuckerkandl, Hagmann, Ribbert, Ebstein). Ich glaube, daß man auch diese Deformität durch Analysierung der respiratorischen Kräfte erklären kann.

Einen auf klinischen und anatomischen Instituten bekannten Muskelmann sah ich eine ganz respektable Trichterbrust ohne weiteres vorführen, ein Experiment, das in geringem Grade unschwer nachgeahmt werden kann, durch Wölbung des Zwerchfells nach unten bei maximaler Anspannung desselben.

Wenn die Rippen einmal verknöchert sind und die Brustatmung (Rippenhebung) im Gange ist, so sind nicht mehr die nach außen federnden Rippen der nachgiebigste Teil, sondern das aus mehreren Stücken bestehende Brustbein, während beim Säugling die weiche, in Flanken-

atmung sich bewegende untere Rippenwand den nachgiebigsten Teil der Thoraxumrahmung darstellt.

Eine Stütze für diese Ansicht ist mir das Auftreten der Trichterbrust bei Speiseröhrenstrikturen nach ausgedehnter Laugenverätzung. Der Narbenzug ist imstande, das Brustbein nach innen zu ziehen und eine ganz ausgesprochene Trichterbrust hervorzurufen (s. Fig. 63).

Auch die professionellen Momente, die eine Trichterbrust durch Aufstemmen der Ahle gegen die Brust oder Aufstützen des Sternums an die vorspringende Ecke des Tischbrettes beim gebückten Sitzen des Schuhmachers erzeugen, sprechen von der großen Nachgiebigkeit des Brustbeines. Wieviel davon einsinkt, ob das ganze Brustbein vom Jugulum an oder nur ein Teil, hat gewiß nur einen graduellen Wert.

Fig. 63. Trichterbrust nach einer durch Laugenverätzung hervorgerufenen Ösophagusstriktur; im Verlaufe von 1 Jahr entstanden.

Daß alle diese Veränderungen der Brustwand auch die inneren Organe nicht unbeeinflußt lassen, sondern sie natürlich verlagern werden, erhellt aus den Beobachtungen.

Nicht von der Hand zu weisen ist, daß in der Ätiologie familiäre Momente mitspielen können. Ob aber die Deformität oder die Anlage hierzu (Nachgiebigkeit des Brustbeines, eventuelle geänderte Anheftung des Zwerchfelles oder eine Verstärkung des medialen Zuges desselben) vererbt ist, wäre erst zu ergründen.

Die **Behandlung** der Trichterbrust war bis jetzt keine sehr aussichtsreiche.

Jedenfalls wird man auch hier durch Forcierung der Brustatmung den Grund des eingefallenen Brustbeines heben können, doch wird dabei die Wirkung immer eine ziemlich begrenzte sein. Ebenso wie man durch kräftige Exspirationen (Trompetenblasen) nur einen allgemeinen

aber keinen lokalisierten Effekt wird erreichen können. Den besten Erfolg sah Lange von der Wirkung des luftverdünnten Raumes. Aufsetzung einer Glasglocke über die eingesunkene Partie und Herstellung eines luftleeren Raumes unter derselben mittels Pumpe. „Dabei konnte man deutlich die sofortige Hebung des Trichters feststellen.“ Die Anpassung der Glasglocken, als welche etwa die von Perthes für die Empyembehandlung empfohlenen oder die bei Brustdrüsenabszessen gewöhnlich verwendeten in Gebrauch genommen werden können, kann dadurch erleichtert werden, daß man einen Kautschukring oder, wie Lange angibt, einen Ring von Unnaschem Zinkleim zwischen Glas und Thoraxwand einschaltet.

Außer diesen typischen Deformitäten der Brustwand wird der Praktiker noch oft wegen kleiner asymmetrischer Vorbuckelungen der Brustwand zu Rate gezogen. Besonders die linke obere Brustwand zeigt manchmal eine starke asymmetrische Vorbuckelung. Ob diese durch ungleiche Atemkraft, vielleicht durch einseitige Respirationsbehinderung oder aber als Ausdruck von kleinen, später kompensatorisch ausgeglichenen Wirbelsäulenverbiegungen im Sinne der zerworfenen Wirbelsäule sich entwickelt haben, bleibe dahingestellt. Sie haben auch nur insoweit Interesse, als derartige Asymmetrien immer auch Haltungsanomalien hervorrufen oder begünstigen können, und zu ständiger Achtsamkeit auffordern. Ihre Behandlung fällt mit vernünftiger Atemgymnastik zusammen.

### 3. Cicatricielle Thoraxdeformitäten.

Einseitige Verengerung des Thoraxraumes wird natürlich auch zu einer Veränderung der Thoraxform führen. Eine abnorme Füllung eines Pleuraraumes mit Exsudat macht die Rippen auseinander weichen und läßt den Thorax unbeweglich starr erscheinen.

Nach Entfernung oder Organisierung des Exsudates beginnt der Schrumpfungsprozeß; die den Thoraxraum umgebende Schwarte zieht sich narbenartig zusammen, besonders wenn das Exsudat so lange die Lunge zusammengepreßt hat, daß diese nicht mehr zur Entfaltung gelangen konnte. Das Einsinken der Thoraxwand, die Annäherung der Rippen aneinander bringt eine Verkleinerung der Thoraxwand in allen Dimensionen mit sich. Die gegengleiche Thoraxseite wird wie gebläht erscheinen, die Konvexität der Wirbelsäule, der Wirbelsäulenbogen wird durch die Narbenschrumpfung nach der gesunden Seite gedrängt, dort werden die Rippen auseinander gezogen, um möglichst Platz für die doppelte Arbeit leistende Lunge zu gewinnen.

Von der skoliotischen Thoraxdeformität unterscheidet sich diese durch den Mangel des vorderen Rippenbuckels, d. h. der vordere Rippenbuckel ist nicht wie bei der Skoliose auf der gegenständigen, sondern auf der gleichen Seite. Partielle, abgesackte Pleuritiden können die Thoraxform auch ändern, ein Vorgang, den wir bereits bei der Besprechung der habituellen Skoliose gestreift haben. Derlei partielle Narbenschrumpfungen im Lungen- und Pleuragewebe üben einen sichtbaren Einfluß auf Thoraxform, Wirbelsäuleneinstellung und Haltung aus, müssen also bei der Anamnese wohl berücksichtigt werden.

Die **Prognose** dieser schweren Thoraxveränderungen hängt wesentlich von der Behandlung der Grundkrankheit ab. Exsudate zelligen Charakters (Eiter) sollen so rasch als möglich beseitigt werden, um die Elastizität der Lunge nicht zu ertöten. Die Nachbehandlung soll sorgfältig auf die Wiederentfaltung der Lunge Rücksicht nehmen.

Einseitige Atemübungen müssen systematisch **jede Stunde** im Tage eingeschaltet werden, dabei wird der Körper nach der gesunden Seite gebeugt und durch tiefe Rumpfbeuge außerdem die Bauchatmung verringert. Die auf der gesunden Seite eingestützte Hand behindert die Exkursionen der gesunden Brustseite, die auf die kranke Seite aufgelegte Hand kontrolliert die Bewegungen derselben. Größere Kinder können dies selbst besorgen. Bei kleineren ist Eingreifen der Pflegeperson unerläßlich. Wird auf diese Weise die Entfaltung der kranken Lunge unterstützt, so wird sich keine schwere Skoliose entwickeln können.

Im Gegenfalle ist die Prognose die denkbar schlechteste, besonders wenn es sich um schwere Prozesse, dicke Schwarten gehandelt hat und die Erkrankung in einem frühen Lebensalter bei großer Wachstumsintensität einsetzt. Die schwersten Thoraxdeformitäten und Skoliosenformen kann man im Gefolge dieser Erkrankung entstehen sehen.

Die **Behandlung** deckt sich mit der Nachbehandlung der Grunderkrankung und mit der oben angegebenen Prophylaxe. Bei bereits ausgebildeter Deformität wird man mit dem ganzen Rüstzeug der einseitigen Atemgymnastik und Skoliosenbehandlung auffahren müssen. Besonders gute Dienste hat mir das einseitige Kriechen hier erwiesen, sowohl Bogenkriechen wie Traversieren. Außerdem haben sich mir das schiefe Gipsbett und ein der Schultheßschen Redressionsbandage nachgebildeter, an der gesunden Schulter und Hüfte bzw. Oberschenkel angreifender elastischer Zug sehr gut bewährt.

Die **statischen** Deformitäten des Thorax fallen mit der kyphotischen Deformität mit sagittal-elliptischem Querschnitt und mit den bei der Skoliose besprochenen Veränderungen des Thorax mit schräg-elliptischem Querschnitt zusammen.

### Literatur.


Abbott, Correction of lateral curvature of the spine. A. simple and rapid method for obtaining complete correction. New York Medical Journal, April 1912, Vol. XCV. p. 17.

Albert, E., Zur Anatomie der Skoliose. Wien. klin. Rundschau 1895 u. 1896.

Ders., Der Mechanismus der skoliotischen Wirbelsäule. Wien 1899, Alfred Hölder.

Bähr, Ferdinand, Zur Entstehung der Scoliose ischiatica. Zentralbl. f. Chir. 1896, S. 241.

Böhm, Über die Ursache der jugendlichen sogenannten habituellen Skoliose. Fortschr. a. d. Gebiete d. Röntgenstrahlen 1907, Bd. XI, S. 24.

Ders., Untersuchungen über die anatomische Grundlage der jugendlichen seitlichen Rückgratsverkrümmungen. Verhandl. d. Deutsch. Gesellsch. f. orthop. Chir., VI. Kongreß 1907.

Ders., Über die Rachitis als ursächliches Moment für Rückgratsverkrümmungen. Verhandl. d. Deutsch. Gesellsch. f. orthop. Chir., IX. Kongreß 1910; Zentralbl. f. Chir. 1911, Bd. II, S. 1292.

Chlumsky, Professor Dr. V., Ein neuer Beitrag zur Ätiologie der Skoliose. Zentralbl. f. Chir. 1912, Bd. I, S. 212.

Dieulafé et Gilles, Sur un cas de kyphose congenitale. Bull. et mém. de la soc. des Pari 1905, Juli; Zentralbl. f. Chir. 1906, Bd. I, S. 236.

Drehmann, Angeborene Skoliose. Zentralbl. f. Chir. 1911, Bd. II, S. 894.

Ders., Zur Anatomie der sogenannten Halsrippenskoliose. Zeitschr. f. orthop. Chir. 1906, Bd. XVI.

Engelhardt, Die Haltung, Form und Beweglichkeit der Wirbelsäule in der sagittaler Ebene. Zeitschr. f. orthop. Chir., Bd. XXVII, S. 1, 2; Zentralbl. f. Chir 1911, Bd. II, S. 1291.

Erben, Beitrag zur klinischen Medizin und Chirurgie 1897, II. 16, Ischias Scoliotica.

Fraenkel, D., Die Lokalisation der Umkrümmung und andere Forderungen in der Skoliosenbehandlung. Münch. med. Wochenschr 1909, Nr 5; Zentralbl. f. Chir. 1909, Bd I, S 755
Garrè, Über Skoliose bei Halsrippen. Zeitschr. f. orthop. Chir. 1902, Bd. XI, S. 1, 49, 1903. — Verhandl. d. Deutsch. Gesellsch. f. orthop. Chir., I. Kongreß 1902.
Gebhard, Zwei Fälle von angeborener Kyphose. Arch. f. Orthop., Bd. VIII, S. 14.
Gregor, Untersuchungen über die Atembewegungen des Kindes. Arch. f. Kinderheilk. 1903. Stuttgart, Ferdinand Enke.
Haglund, Patrik, Über die Wirbelsäulenverkrümmungen in einer Volksschule und über die Möglichkeit, Behandlung für dieselben anzuordnen. Zeitschr. f. orthop. Chir. 1910, Bd. XXV; Zentralbl. f. Chir. 1910, Bd. II, S. 1069.
Hoffa, Lehrbuch für orthopädische Chirurgie. Verlag Ferdinand Enke, Stuttgart 1902.
Jansen, Über den Einfluß der respiratorischen Kräfte auf die Wirbelsäule. Zeitschr. f. orthop. Chir. 1910, Bd. XXV; Zentralbl. f. Chir. 1910, Bd. II, S. 1065.
Jehle, Die lordotische Albuminurie. Leipzig-Wien, Verlag Deutsche 1909.
Kirsch, Bemerkungen zur Pathologie und Therapie der Skoliose. Sitzungsber. d. Magdeb. med. Gesellsch. 1900; Münch. med. Wochenschr. 1900, Nr. 49.
Ders., Untersuchungen über habituelle Skoliose. Arch. f. Orthop., Mechanotherapie, Unfallchir., Bd. VII, H. 1; Zentralbl. f. Chir. 1909, Bd. I, S. 324.
Klapp, Dr., Der Erwerb der aufrechten Körperhaltung und seine Bedeutung für die Entstehung orthogenetischer Erkrankungen.
Ders., Funktionelle Behandlung der Skoliose. Verlag Gustav Fischer, Jena 1907.
Lange, Dr. F., Die Behandlung der habituellen Skoliose durch aktive und passive Überkorrektur. Verlag Ferdinand Enke, Stuttgart 1907.
Ders., Die Behandlung der Skoliose durch aktive und passive Überkorrektur. Münch. med. Wochenschr. 1905, Nr. 1.
Ders., Chirurgie und Orthopädie im Kindesalter, Lange-Spitzy. Verlag W. Vogel, Leipzig 1910.
Lovett, W., The mechanics of lateral Curvature of the Spine. Boston medical and surgical Journal, 14. VI. 1900.
Ders., Movements of the normal spine in their relation to scoliosis. Journal of the Boston Society of medical science 1900, Vol. IV.
Ders., The treatment of lateral curvature of the spine. Reprinted from The Journal of the American Medical Association, June 23, 1906, Vol. XLVI, p. 1915—1922.
Ders., The Mechanics of lateral Curvature as applied to the Treatment of Severe Cases. (Secon Paper.) Reprinted from the Boston Medical and surgical Journal, Vol. CXIV, Nr. 18, p. 479—484, October 31, 1901.
Ders., The Mechanics of lateral Curvature of the Spine. Reprinted from the Boston Medical and Surgical Journal of June 14, 1900.
Mehltreter, Josef, Was erreichen wir durch das Redressement der fixierten Skoliose? Zeitschr. f. orth. Chir., Bd. XXIX.
v. Meyer, Statik und Mechanik des menschlichen Knochengerüstes. Leipzig 1873,
Ders., Die Mechanik der Skoliose. Virch. Arch. f. pathol. Anat. 1856, Bd. XXXV, S. 2.
Ders., Die Behandlung der Skoliose nach Sayreschem Prinzip. Diss., Bonn 1880.
Ders., Die Mechanik des Sitzens mit besonderer Rücksicht auf die Schulbankfrage. Virch. Arch. 1867, Bd. XXXVIII.
Nikoladoni, Anatomie und Mechanismus der Skoliose. Wien 1909.
Ders., Die Architektur der kindlichen Skoliose. (Denkschr. d. Akad. d. Wissensch. 1889, Bd. LV. Wien, F. Temsky.) LXI. Band d. Denkschr. d. kais. Akad. d. Wissensch., Wien 1894.
Ders., Die Torsion der skoliotischen Wirbelsäule. Stuttgart 1882, Ferdinand Enke.
Nové-Josserand, De la scoliose paralytique. Province méd. 1906, Nr.16; Zentralbl. f. Chir. 1906, Bd. I, S. 724.
Pridöhl, Das A-B-C der täglichen Körperübungen. Verlag K. Pridöhl, Berlin-Friedenau 1908.
Putti, Dr. V., Die angeborenen Deformitäten der Wirbelsäule. Separatabdruck d. Fortschritte auf d. Gebiete d. Röntgenstrahlen, Bd. XIV; Zentralbl. f. Chir. 1910, Bd. II, S. 1201.
Riedinger, J., Morphologie und Mechanismus der Skoliose. Wiesbaden 1901, F. Bergmann.
Roth, Paul B., Lateral curvature of the spine (scoliosis). Analysis of two thousand consecutive cases. Brit. med. Journ. 1912, April 20; Zentralbl. f. Chir 1912 Bd. I, S. 1035.

Schanz, Das Redressement schwerer Skoliosen. v. Langenbecks Arch., Bd. LX, H. 4; Zentralbl. f. Chir. 1900, S. 1072.
Ders., Schule und Skoliose. Zeitschr. f. orthop. Chir., Bd. XVII; Zentralbl. f. Chir. 1907, Bd. I, H. 1, S. 489.
Scholder, Die Schulskoliose und deren Behandlung. Arch. f. Orthop., Mechanotherapie und Unfallheilk., Bd. I, S. 3.
Schultheß, Die Pathologie und Therapie der Rückgratsverkrümmungen. Handb. d. orthop. Chir. v. Prof. Joachimsthal, Bd. I, II. Abt.
Ders., Untersuchungen über die Wirbelsäulenverkrümmung sitzender Kinder. Zeitschr. f. orthop. Chir., Bd. I, III. Korrespondenzblatt f. Schweiz. Ärzte 1890, Nr. 1.
Ders., Zur normalen und pathologischen Anatomie der jugendlichen Wirbelsäule. Zeitschr. f. orthop. Chir., Bd. VI, H. 3 u. 4. Zentralbl. f. Chir. 1899, S. 838.
Ders., Rückgratsverkrümmungen und Schule. Korrespondenzblatt f. Schweiz. Ärzte 1910, Nr. 3; Zentralbl. f. Chir. 1911, Bd. I, S. 58.
Spitzy, Die körperliche Erziehung des Kindes. Urban & Schwarzenberg, Wien-Berlin 1913.
Ders., Die biologische Stellung des Rundrückens. Orthopäden-Kongreß 1912
Ders , Die Klinik der frühen Wirbelsäulendeformitäten auf der Basis der natürlichen Entwicklungsgeschichte. Rapport de 1. Congrès International Physiotherapie, Liège 1905.
Ders., Rachitis und Frühskoliose. Zeitschr. f. orthop. Chir., Bd. XIV.
Ders., Körperliche Erziehung in der Schule und Schulskoliosen. Verhandl. d. Deutsch. Gesellsch. f. orthop. Chir., Bd. IX; Zeitschr. f. orthop. Chir., Bd. XXVII.
Staffel, Die menschlichen Haltungstypen und ihre Beziehungen zu den Rückgratsverkrümmungen. Wiesbaden 1889.
Walther, Über die empyematische Skoliose. Zeitschr. f. orthop. Chir. 1910, Bd. XXV; Zentralbl. f. Chir. 1910, Bd. II, S. 1068.
Wullstein, Die Skoliose in ihrer Behandlung und Entstehung nach klinischen und experimentellen Studien. Zeitschr. f. orthop. Chir., Bd. X, XII, S. 2.
Zesas, Denis G., Über Skoliosen nephritischen Ursprunges. (Scoliosis nephritica.) Arch. f. Orthop., Mechanotherapie, Unfallchirurgie, Bd. VIII, H. 1; Zentralblatt f. Chir. 1910, Bd. I, S. 728.

XII.

# Spondylitis.

Von

**H. v. Baeyer,**

Privatdozent an der Universität München.

Mit 36 Figuren im Text.

---

Die Entzündung der Wirbel kann auf die verschiedensten Ursachen zurückgeführt werden. Am häufigsten sind die chronischen Entzündungen, tuberkulöser Art. Sie führen für gewöhnlich zu einer mehr oder minder großen Einschmelzung der Knochensubstanz (Karies, Spondylarthrokace) die dann meist eine Spitzbuckelbildung (Gibbus, Pottscher Buckel, nach dem englischen Arzt Pott benannt, der die Krankheit Ende des 18. Jahrhunderts eingehend beschrieb) hervorruft. Als weitere Folgeerscheinungen sind vor allem Senkungsabzesse und Lähmungen zu nennen.

## Spondylitis tuberculosa.

Die tuberkulöse Spondylitis ist eine relativ häufige Erkrankung.

Bei den Sektionen findet man sie in etwa 1,48 % der Fälle; unter den Kranken einer chirurgischen Abteilung beobachtete Wullstein sie in 14,8 %. In der inneren Klinik für Erwachsene zählte ich unter 242 einer orthopädischen Hilfe Bedürftiger 28 Kranke mit tuberkulöser Spondylitis, also 11,5 %. In unserer Statistik von 16316 Fällen fanden sich 609 Fälle von tuberkulöser Spondylitis, also 3,7 %.

Das männliche Geschlecht ist dieser Knochentuberkulose häufiger wie das weibliche ausgesetzt. Dem Alter nach finden wir nach Wullstein, daß die meisten Erkrankungen in die ersten 5 Jahre, besonders in das 2. Lebensjahr fallen. Bei dem weiblichen Geschlecht tritt die Spondylitis zwischen dem 11.—15. und zwischen dem 20.—30. Jahr bedeutend häufiger wie bei dem männlichen auf, während bei diesem zwischen dem 16.—20. und 31.—50. Jahr mehr Fälle zu verzeichnen sind.

## Pathologie.

Da analog dem Verhalten der Tuberkulose an anderen Knochen die Infektion vorwiegend die spongiösen Teile der Wirbel befällt, so handelt es sich bei der Spondylitis fast ausschließlich um Erkrankungen der **Wirbelkörper.** Die pathogenen Keime gelangen auf dem Wege der Blutbahn zu den Knochen, meist wohl von einem Lungen- oder Drüsenherd ausgehend und verstopfen, da es sich entweder um Bakterienhaufen oder infizierte Gerinnsel handelt, die feinsten arteriellen Gefäße der Spongiosa. Primäre Knochenherde scheinen

Fig. 1. Gefäßverteilung in einem Wirbelkörper, von der Seite gesehen (nach Lexer).
*a* = Zentrales Kapillarnetz.
*b*, *b* = Epiphysäre Netze.
*c* = Vordere Netze.

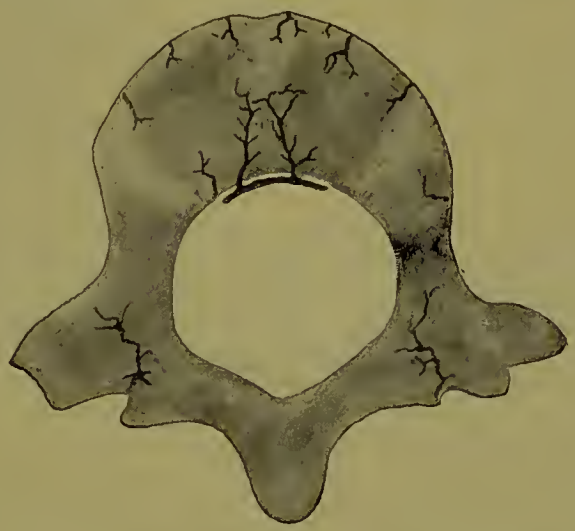

Fig. 2. Gefäßverteilung in einem normalen Wirbel (von oben gesehen) (nach Lexer).

nur äußerst selten vorzukommen, sie sind nur bei wachsenden Individuen beobachtet.

Entsprechend der Verteilung der Gefäße in den Wirbelkörpern (Lexer) können wir drei Prädilektionsstellen für das Auftreten der Tuberkulose unterscheiden: erstens den vorderen Teil des Körpers umfaßt, dann die obere und untere Fläche des Knochens und drittens den zentral gelegenen Teil (Fig. 1 u. 2). Gar nicht selten erstreckt sich die Infektion über mehrere Wirbel, besonders, wenn die Epiphyse der Sitz der Erkrankung ist. Die Zwischenwirbelscheiben können dann völlig verschwinden, so daß die beiden erkrankten Wirbel sich knöchern berühren.

Die Erkrankung im Knochen beginnt gewöhnlich mit der Bildung von grauem Granulationsgewebe, in dessen Bereich die Knochenbälkchen allmählich gänzlich verschwinden oder zu einer krümeligen Masse verfallen. Auch Sequesterbildung ist nicht selten. Der Herd wird käsig und erweicht langsam in seinen mittleren Partien; zum Schlusse findet sich Eiter vor (Fig. 3). In der Regel greift auch die Atrophie auf die gesunden Knochen der Umgebung über, nur selten werden die gesunden Partien in der Nachbarschaft der Erkrankung durch die Entzündung zu stärkerer Knochenbildung angeregt, wodurch die Höhlenbildung begünstigt wird oder starke periostale Auflagerungen entstehen. Der erkrankte Wirbel macht nun oft nicht die ganze Reihe dieser Erscheinungen durch, sondern er kann in allen Stadien zur Heilung kommen. Im ersten Stadium wandeln sich die Granulationen in bindegewebige Narben um. Ist der Prozeß weiter vor-

geschritten, so findet man verkalkte Partien, Höhlenbildung, Sequester; brach der kranke Knochen unter der Last des auf ihm ruhenden

Fig. 3. Spondylitis im unteren Teil der Brustwirbelsäule. Es sind sechs Wirbelkörper zum größten Teil zerstört. Der an Stelle der zerstörten Wirbelkörper befindliche Abszeß (*a*) hat das Lig. long. ant. (*b*) hochgehoben und übt nach hinten einen Druck auf das Rückenmark aus. Das Rückenmark (*c*) ist infolgedessen hinter dem Abszeß platt gedrückt. Es bestand eine völlige Lähmung beider Beine.

Körperabschnittes zusammen, so kommt es unter Umständen zu einer knöchernen Vereinigung der nicht betroffenen Wirbel, nachdem der

Detritus entweder resorbiert oder in Form eines Senkungsabzesses abgeflossen ist. Der Eiter dieser Abzesse ist imstande, auf seinem Wege abwärts, benachbarte Wirbel in Mitleidenschaft zu ziehen und an ihnen oberflächliche Arrosionen hervorzurufen.

Größere keilförmige Sequester entstehen dadurch, daß größere Gefäße durch einen tuberkulösen Embolus verstopft werden. Der abgestorbene Knochenteil wird langsam abgebaut und liegt dann meist in einer mit Eiter gefüllten Höhle.

## Klinische Erscheinungen.

Der Kranke bemerkt für gewöhnlich als erstes Zeichen des ernsten Leidens im Bereich des Rückens einen dumpfen Schmerz, der öfters blitzartig oder auch beständig, weithin ausstrahlt. Flaches, ruhiges Liegen lindert die Beschwerden; schnelle Bewegungen, besonders Bücken und Husten oder Niesen werden gemieden. Beim Sitzen wird gern die Hand oder ein Kissen zwischen Rücken und Lehne geschoben, oder es stützen sich die Patienten mit beiden Armen (Fig. 4). Frauen betonen, daß sie sich in einem Korsett wohler wie ohne dasselbe fühlen, Männer machen öfters die Angabe, daß eine enge Weste den Zustand bessere. Die Patienten nehmen in der Regel an Gewicht ab und fühlen sich im allgemeinen schwach; Erwachsene zeigen aber nicht selten trotz des schweren Leidens, das in ihnen langsam um sich greift, eine erstaunliche Frische im Habitus. Bei Kindern äußert sich die Spondylitis in ihren Anfängen meist dadurch, daß sie blaß und „durchsichtig“ aussehen, dunkle Ringe unter den Augen haben, allmählich abmagern, wenig essen, mürrisch und weinerlich sind und nicht gern an Bewegungsspielen teilnehmen. Vor allem aber ist der Schlaf der Patienten oft gestört, sie fahren ein bis mehrere Male plötzlich unter einem Schrei auf. Häufig klagen die Kinder über Leib- oder Brustschmerzen ohne sonstige Symptome einer Erkrankung der Bauch- und Brustorgane zu zeigen; diese Beschwerden sind als Interkostalschmerzen zu deuten. Die Messung

Fig. 4. Haltung eines spondylitischen Kindes.

der Körpertemperatur ergibt eine geringe Steigerung, aber nicht in allen Fällen.

Diese Symptome, besonders der Bauch- und Brustschmerz ohne Erkrankung der inneren Organe, sind von der größten Bedeutung und müssen, wenn sie einzeln oder in Mehrzahl geäußert werden, stets Anlaß für den Arzt sein, an eine beginnende Spondylitis zu denken und nach weiteren Erscheinungen zu fahnden. Je frühzeitiger eine tuberkulöse Wirbelsäulenentzündung erkannt und entsprechend behandelt wird, desto bessere Heilerfolge kann man erzielen und desto leichter lassen sich die nicht nur so sehr entstellenden, sondern auch schädlichen Deformierungen vermeiden.

Hat sich noch keine nach außen hin sichtbare Deformität herausgebildet, so kann in den meisten Fällen die Prüfung der Beweglichkeit der Wirbelsäule entscheiden, ob die Störungen von einer Wirbelerkrankung ausgehen. Zur systematischen Untersuchung in dieser Richtung ist es notwendig, die Beweglichkeit der gesunden Wirbelsäule im allgemeinen zu kennen.

Die Beugung und Streckung des Kopfes findet bei kleinen Exkursionen in den Atlantookzipitalgelenken, bei größeren in der gesamten Halswirbelsäule statt; die Drehung des Kopfes vorwiegend zwischen erstem und zweitem Halswirbel, bei der Seitwärtsbewegung ist die ganze Halswirbelsäule ziemlich gleichmäßig beteiligt. Die Brustwirbelsäule ist im ganzen wenig beweglich, die Vorwärtsbeugung gelingt etwas mehr, wie diejenige nach rückwärts. Letztere Bewegung geht hauptsächlich im unteren Teil dieses Wirbelsäulenabschnittes vor sich. Um so ausgiebiger ist hier das Abbiegen nach der Seite, besonders bei aufrechter Haltung. In den oberen Partien der Brustwirbelsäule vermag eine deutliche Drehbewegung um die Körperachse ausgeführt zu werden. Die Lendenwirbelsäule gestattet weitgehende Bewegungen nach vorne und hinten, weniger nach der Seite, die Rotation ist hier nur sehr beschränkt.

Bei der Untersuchung eines auf Spondylitis verdächtigen Patienten geht man nun in der Weise vor, daß man vorsichtig die oben angegebenen Bewegungen ausführen läßt; hierbei wird man nun meistens einen Abschnitt an der Wirbelsäule finden, der die Bewegungen nicht normalerweise mitmacht, sondern steif gehalten wird und an dem der Patient bei dieser Prüfung Schmerzen äußert. Eine nähere Untersuchung der verdächtigen Stelle läßt in einigen Fällen eine geringe Schwellung und Temperaturerhöhung gegenüber der Nachbarschaft erkennen. Vor allem aber wird leichtes Klopfen oder Schütteln des einen oder andern Dornfortsatzes deutlich vom Patient als schmerzhaft empfunden. Gröbere Eingriffe zum Zweck der Untersuchung soll man vermeiden, besonders forcierte Bewegungen, Herabspringen von einer Fußbank, heftiges Klopfen mit der Faust auf die Wirbelsäule oder den Kopf. Durch diese brüsken Maßregeln kann man unter Umständen einen kranken Wirbel zum Einbrechen oder einen prall gefüllten Abszeß zum Platzen bringen.

Ein Kranker, bei dem man eine Spondylitis vermutet, ist stets mit äußerster Vorsicht zu untersuchen und er muß vor allen heftigen Bewegungen und Erschütterungen gewarnt werden. Ein einfaches Mittel, das sich mir oft bewährte, um die häufig nur dumpfen, unbestimmbaren Schmerzen in schonender Weise zu steigern, besteht darin, daß man den Kranken auffordert, die Arme langsam bis zur Horizontalen vorwärts zu erheben. Durch diese Bewegung wird der Schwerpunkt des Körpers nach vorn verlegt und es resultiert eine stärkere Belastung der vorderen Partien der Wirbel, wo erfahrungsgemäß das Leiden ge-

wöhnlich beginnt. Der Untersuchte wird nun in vielen Fällen ziemlich genau den Ort der Schmerzen angeben können. Diese Methode eignet sich also auch für die Fälle, wo ein großer Teil der Dornfortsätze stark druckempfindlich ist und noch kein Gibbus besteht. Hier führt dann diese Belastungsprobe zur Bestimmung der Lokalisation der Erkrankung. Bei Brustwirbelentzündung erhält man oft einen Anhaltspunkt für den Sitz der Karies durch Drücken auf die einzelnen Rippen.

Die Schmerzhaftigkeit der erkrankten Wirbelsäule macht sich meist, sobald die Beschwerden einen gewissen Grad von Stärke erreicht haben, durch die Haltung des Patienten bemerkbar. Diese Stellungen sind teilweise so charakteristisch, daß man nicht selten auf den ersten Blick die Diagnose stellen kann.

Der Kranke sitzt z. B. aufrecht, ohne sich anzulehnen und steif auf dem Stuhl; die Hände liegen auf der Sitzfläche oder Seitenlehne und stützen den Körper. Ist der Ort der Erkrankung höher gelegen, also im Brustteil der Wirbelsäule, so lehnt sich der Patient im Sitzen an, stützt sich aber im Aufstehen in ausgiebiger Weise mit seinen Armen unter möglichster Ruhighaltung der Wirbelsäule. Charakteristisch für dieses Stützen ist, daß die Schultern fast immer sehr hoch gezogen werden, wodurch bewirkt wird, daß die Wirbelsäule am Schultergürtel hängt. Die Spondylitis im Bereich der Halswirbelsäule veranlaßt den Kranken, den Kopf zu stützen.

Fig. 5. Spondylitis. Charakteristische Stellung beim Aufheben eines Gegenstandes vom Boden.

Außerordentlich charakteristisch für das hier besprochene Leiden ist die Art und Weise, wie der Patient sich beim Aufheben eines Gegenstandes vom Boden benimmt. Er bückt sich nicht wie der Gesunde, der die Wirbelsäule und das Hüftgelenk hierbei beugt, sondern er läßt sich bei aufrecht oder steif (Fig. 5 u. 6) gehaltenem Rumpf in die Kniebeuge, stützt sich womöglich mit der einen Hand auf den Oberschenkel und ergreift nun mit der anderen Hand den auf dem Boden liegenden Gegenstand. Fordert man den Patienten auf, sich hinzulegen, so geschieht dies langsam steif, und unbeholfen.

Ebenso wie man aus den Prozeduren, die den Schmerz vermehren oder die den Patienten veranlassen, Vorkehrungen zur Verhütung des Schmerzes zu treffen, einen Schluß auf die Art und den Sitz der Erkrankung zu ziehen vermag, so lassen sich auch für die Diagnosenstellung die Angaben verwerten, welche bei Maßnahmen

zur Verminderung des Schmerzes gemacht werden. Leichte Extension am Kopf oder selbst nur eine leichte Lordosierung durch Rückwärtsdrücken des Brustkorbes von vorne bei fixiertem Becken bewirken oft ein sofortiges Aufhören des Schmerzes. Das Ergebnis dieser Untersuchungsmethode ist nicht nur in differential-diagnostischer Hinsicht von Bedeutung, sondern bietet auch wertvolle Anhaltspunkte für die Therapie und deren Erfolg, vor allem in bezug auf die Schmerzlinderung.

Sobald die Erkrankung zu einer Gibbusbildung geführt hat, ist die Diagnose einer Spondylitis wesentlich erleichtert. Der Buckel kann in ganz verschiedener Form auftreten, im Anfang springt gewöhnlich nur ein Dornfortsatz knopfartig vor, später macht die Wirbelsäule einen mehr oder minder starken Knick, oder aber sie ist in einem meist ziemlich kurzen Bogen gekrümmt. Dies letztere Verhältnis spricht für die Erkrankung und Einschmelzung mehrerer Wirbel oder auch für sehr geringe Zerstörungen an den Knochen.

Fig. 6. Spondylitis. Charakteristische Stellung beim Aufheben eines Gegenstandes vom Boden.

Sehr selten sind winklige Abbiegungen nach der Seite, die durch einseitiges Befallensein der Wirbel entstehen. Diese Skoliosen sind dadurch von den andern Seitwärtsverbiegungen der Wirbelsäule zu unterscheiden, daß bei der tuberkulösen Verkrümmung gewöhnlich die Torsion fehlt.

Einen geringgradigen Gibbus kann man sich dadurch besser bemerkbar machen, daß man den Patienten auffordert, sich leicht nach vorne zu beugen. Fährt man nun mit flacher Hand ziemlich rasch über die Wirbelsäule von oben nach unten, so wird man schon geringe Abweichungen feststellen können.

Die Abknickung führt in extremen Fällen zu Formen, die ohne weiteres durch die Kleidung erkennbar sind, ja sie kann derart hochgradig werden, daß der Patient sich nicht mehr aufrecht zu halten vermag. So sind spondylitische Deformitäten beschrieben, bei denen z. B. der Atlas fast den 4. Lendenwirbel berührt. Die Entstehung des Gibbus geht nicht selten in kürzester Zeit vor sich, für gewöhnlich bildet sich der Knick aber langsam heraus und findet sein Ende, wenn die erkrankten Knochenteile völlig eliminiert sind und die über und unter dem Herd gelegenen gesund gebliebenen Partien

der Wirbelkörper sich berühren oder wenn Narbengewebe, Sequester usw., die zwischen den gesunden Partien sich eingeklemmt haben, ein weiteres Einsinken aufhalten.

Bei stärkeren Abbiegungen treten in einigen Fällen Verschiebungen der Wirbel zueinander auf (Fig. 7a) oder es dreht sich unter Umständen ein Wirbel um seine frontale Achse um 90°, so daß dann seine Vorderfläche auf die obere Partie des nach unten folgenden Wirbelkörpers zu liegen kommt.

Aus der Form eines Gibbus darf man nicht ohne weiteres auf den Grad und die Ausdehnung der tuberkulösen Prozesse schließen. Wenn der Buckel sehr mächtig ist, so wird die Zerstörung an den Wirbeln eine beträchtliche (Fig. 7b) sein, wenn der Gibbus nur sehr gering ist oder gar fehlt, so können doch schon schwere Defekte vorliegen; dies gilt besonders bei Erwachsenen. Hier verhüten öfters Synostosen oder eine verhältnismäßig starre Wand der Abszeßhöhle im Knochen das Einsinken der Wirbelsäule.

Da ein stärkerer Gibbus die Körperhaltung in der Weise verändert, daß der über der kranken Partie liegende Teil nach vorne gebeugt ist, so müssen, wenn der Kranke sich dennoch aufrecht hält, sekundäre, von der Norm abweichende Stellungen eingenommen werden, welche die Abbiegung am Gibbus kompensieren.

Fig. 7a. Spondylitis des 11. und 12. Brust- und 1. Lendenwirbels. Der obere Teil der Wirbelsäule ist nach der Seite verschoben.

Fig. 7b. Röntgenbild einer Spondylitis von der Seite. (Die Zerstörung reicht vom 6. Brustwirbel bis zum 1. Lendenwirbel.)

Im allgemeinen wird die Wirbelsäule oberhalb und unterhalb vom Buckel mehr wie beim Gesunden lordosiert (Fig. 8). Liegt die durch die Krankheit bedingte Deformität im Bereich der Halswirbelsäule, so wird der Kopf nach hinten gelegt. Dies geschieht schon, wenn der Gibbus so geringgradig ist, daß er nur die normale Halslordose ausgleicht. Unterhalb des vorspringenden Dornfortsatzes nimmt dann die normale Brustkyphose in ihrer Krümmung ab und geht unter Umständen sogar in eine leichte Lordose über. Hierdurch kann trotz des Einsinkens eines oder mehrerer Wirbel ein Größerwerden des Kranken resultieren. Gibbositäten im Brustabschnitt der Wirbelsäule geben Grund zu einer starken Vermehrung der Hals- und Lendenlordose. Das Becken senkt sich nach vorne. Ein Buckel im Lendenteil bewirkt wieder eine Abflachung der Brustkyphose und Drehung der oberen Beckenpartien nach hinten, so daß in den Hüftgelenken eine Überstreckung entsteht. Wenn auch im Anfang diese kompensatorischen Krümmungen durch Verlagerung des Schwerpunktes und durch Muskelaktion bewirkt werden, so treten doch allmählich Veränderungen in den Weichteilen der Knochen auf, die diese sekundären Stellungsanomalien stabilisieren. Die Bänder schrumpfen, die Knochen wachsen an den Stellen des größten Zuges in der Richtung dieser Kraft. So werden die Wirbelkörper an ihrer Vorderseite im Bereich der kompensatorischen Lordose höher, die Zwischenwirbelscheiben nehmen eine Keilform an, der Nucleus pulposus wandert nach vorne und prägt sich hier als Vertiefung in den Wirbelkörpern ab. Die kompensatorischen Biegungen können sich schon sehr frühzeitig bemerkbar machen, weil sie zugleich eine Entlastung der kranken Teile herbeiführen und somit geeignet sind, den Schmerz zu lindern.

Fig. 8. Schwere Spondylitis der oberen Brustwirbelsäule mit kompensatorischer Lordose der Hals- und Lendenwirbelsäule.

Die veränderten statischen Verhältnisse verursachen auch Transformationen am Kopf und Becken, beide Knochenkomplexe werden bei gewissen Formen des Gibbus schmäler, der Kopf länger in der Richtung des mentookzipitalen und das Becken im geraden Durchmesser. Diese Eigentümlichkeiten am Kopf bewirken, daß sich die Spondylitiker häufig ähnlich sehen.

Je hochgradiger die primären und sekundären Formveränderungen an der Wirbelsäule sind, um so mehr wird auch die ganze Figur des Kranken beeinflußt und entstellt. Die meisten spondylitischen Wirbelsäulenverbiegungen verkürzen die Gestalt, der untere Rippenbogen nähert sich dem Becken, die Schulterblätter können mit ihren tiefsten Partien die Darmbeinkämme berühren. Der Brustkorb wird ebenfalls oft weitgehend deformiert. Bei hochsitzendem Brustwirbelgibbus nimmt der Thorax eine Form an, als sei er von vorn nach hinten platt gedrückt, die Rippen verlaufen steil abwärts. Liegt der Gibbus tiefer, so sind die Rippen fast horizontal gelagert, das Brustbein stark nach vorne verschoben (Fig. 8).

Infolge dieser Deformierungen kann auch die Lage der Brust- und Bauchorgane verändert werden, besonders die Aorta ist winkeligen Knickungen ausgesetzt; hierdurch entsteht eine Rückstauung des Blutes in der Lunge und eine Hypertrophie des Herzens; die oft großen Verunstaltungen des Thorax bedingen eine Beengung der Lunge, die Verkleinerung der Bauchhöhle verursacht Darmstörungen. Außerdem bedrohen die entzündlichen Prozesse und deren Folgeerscheinungen, z. B. die Abszesse, die Organe.

## Abszesse.

Wenn es sich an den Wirbeln nicht um eine trockene Tuberkulose handelt, die zur raschen Vernarbung neigt, so zerfallen die Herde im Knochen und verflüssigen sich, es bildet sich Eiter (etwa in 70% aller Spondylitiden).

Nach Gaugeles Erfahrung ist die Abszeßbildung seltener, wenn eine zweckentsprechende Behandlung frühzeitig eingeleitet wird. Er sieht in Sachsen, wo die Patienten sehr früh den Arzt aufzusuchen pflegen, viel weniger Abszesse, als in Bayern, wo die Kranken spät zum Arzt gehen.

Ganz geringfügige Herde können namentlich beim Erwachsenen große Mengen Eiter produzieren Da, wie wir gesehen haben, die tuberkulösen Prozesse in der Regel in den vorderen Teilen des Wirbelkörpers beginnen, so treten gewöhnlich die ersten größeren Eitermengen an der Vorderseite der Wirbelsäule auf; hier werden sie durch das widerstandsfähige Ligamentum longitudinale anterius auf ihrem Weg aufgehalten und zur Seite gedrängt (s. Fig. 3) und wandern nun von hier aus, entweder der Schwere (Senkungsabszesse) oder den Stellen des geringsten Widerstandes folgend, bis unter die Haut, wo sie oft schon dem Auge leicht erkennbar werden. Hier unterscheiden sie sich von den meisten übrigen entzündlichen Eiteransammlungen dadurch, daß die Haut, die sie bedeckt, nicht heiß ist (kalter Abszeß).

Die Flüssigkeit in dem Abszeß stammt zum Teil aus den ursprünglichen Herden im Knochen, zum Teil aber entsteht dieselbe auch durch Verflüssigung der mit Tuberkeln durchsetzten Abszeßmembran. Das Gewebe stirbt infolge der Giftwirkung der Bazillen ab und wird nun durch Fermente, die aus den zerfallenden Leukozyten stammen, autolysiert. Der flüssige Inhalt der Abszeßhöhle ist meist nicht homogen, sondern vermischt mit mehr oder minder großen Klümpchen; Tuberkelbazillen enthält er nur wenige. Wenn der tuberkulöse Prozeß sich seinem Ende nähert, so findet man bei der Punktion eine schleimige, öfters fast klare Flüssigkeit.

Weitaus am häufigsten sind die Psoas- und die Retropharyngealabszesse. Letztere machen sich dem Patienten sehr bald und unangenehm bemerkbar, weil sie den Schluckakt behindern und selbst Atmungsbeschwerden hervorrufen. Sie stammen fast immer von einer Karies der Halswirbelkörper. Die Psoasabszesse dagegen können oft längere Zeit im Abdomen liegen, ohne daß der Kranke auffällig belästigt wird. Diese Eiteransammlungen kommen meist aus der Gegend der Lendenwirbelsäule und wandern langsam zwischen dem Psoas und seiner Scheide abwärts und kommen dann, unter dem Poupartschen Band sich durchdrängend, an der Innenseite des Oberschenkels zum Vorschein.

Die Abszesse, die ihren Ursprung an der Brustwirbelsäule haben, zeigen häufig keine Neigung zu größeren Wanderungen, entweder bleiben sie vorne an der Wirbelsäule liegen oder sie arbeiten

sich nach rückwärts durch. In anderen Fällen folgen sie der Aorta, gelangen in die Bauchhöhlengegend und verlassen dann das Becken, entweder unter dem Leistenband vorn am Oberschenkel abwärtsziehend oder hinten unter der Glutäusfalte sichtbar werdend. In anderen Fällen wieder treten sie hinten, in der Lendengegend, in Erscheinung.

Die hier beschriebenen Wanderungen der Abszesse werden nicht gesetzmäßig eingehalten, sie sind nur sehr häufig die zu beobachtenden Bahnen. Außerdem, daß der Eiter eines hochgelegenen Herdes den Weg eines tiefer entstehenden Abszesses in seinem Verlauf einschlagen kann, tritt er ab und zu auch an den verschiedensten Stellen, unter Umständen zu gleicher Zeit auf. Man kennt bei retropharyngealen Abszessen, Eiteransammlungen in der Supraklavikulargrube, im Skrotum, an der Wade usw.; recht selten ist, daß ein Abszeß im Körper perforiert, am häufigsten wird wohl noch ein Durchbruch in den Wirbelkanal sein. In einigen Fällen kommt ein Abszeß nicht bis zur Körperoberfläche, sein Inhalt dickt sich langsam ein und wird resorbiert, ein andermal drängt er rasch und kräftig vor, so daß selbst die über ihm liegende Haut nicht Widerstand leisten kann und aufbricht.

Die **Diagnose** eines unter der Haut erscheinenden Abszesses ist meist nicht schwer, wenn man beobachtet, daß diese Eiterungen wenig oder gar keine entzündlichen Erscheinungen an der Haut machen und höchstens nur sehr geringes Fieber verursachen.

Fig. 9. Prüfung auf Psoasabszeß. (Das rechte Bein läßt sich nicht soweit überstrecken, als das gesunde Bein.)

Schwieriger ist der Nachweis einer beginnenden Eitersenkung im Bereich des Psoas, die sich zunächst nur in leichten Psoaskontrakturen äußern.

Um dieselbe festzustellen, geht man dann in der Weise vor, daß man den Patienten auf den Bauch legt und nun beide Beine zugleich möglichst hyperextendiert; ist einer der Muskeln entzündlich infiltriert oder durch die Eiteransammlung in seiner Scheide irritiert, so äußert der Patient bei dieser Untersuchung Schmerzen. Ferner läßt sich der Oberschenkel der kranken Seite nicht soweit überstrecken (Fig. 9), wie der von der Krankheit nicht tangierte. Das nämliche Phänomen trifft man auch bei einer Koxitis. Bei dieser sind aber auch meist die andern Bewegungen im Hüftgelenk, wie z. B. die Rotation und Abduktion sehr schmerzhaft, wodurch man meist die beiden Leiden wird unterscheiden können.

Die Röntgenphotographie vermag sehr oft in den Fällen Aufschluß zu geben, wo der Abszeß noch nicht zu fühlen ist. Der

dicke Eiter in einer verhältnismäßig massigen Membran bedingt nicht selten einen kräftigen Schatten. Besitzt der Abszeß nach außen hin eine Öffnung, so kann man durch Einspritzen von Substanzen, die für Röntgenstrahlen schwer durchgängig sind, die Wege des Eiters noch deutlicher sichtbar (Fig. 10) machen.

Viel gebraucht wird zu dem Zweck die Becksche Wismutpaste, die aus 33 Teilen Bismuthum subnitricum und 67 Teilen Vaselin besteht. Sie wird angewärmt unter mäßigem Druck eingespritzt.

Bei Erwachsenen verwende man nicht mehr wie 100 g, bei Kindern 50 g.

Wegen der öfters beobachteten Vergiftungen nach Injektion dieser Wismutverbindung ist es angezeigt, als Ersatz Wismutkarbonat zu nehmen; die Gefahr einer Intoxikation ist besonders bei Spondylitikern gegeben, weil hier die Abszeßhöhlen oft große Dimensionen erreichen. Ferner besteht stets die Gefahr einer Salbenembolie, besonders, wenn mit größerem Druck die Masse injiziert wird (Brandes).

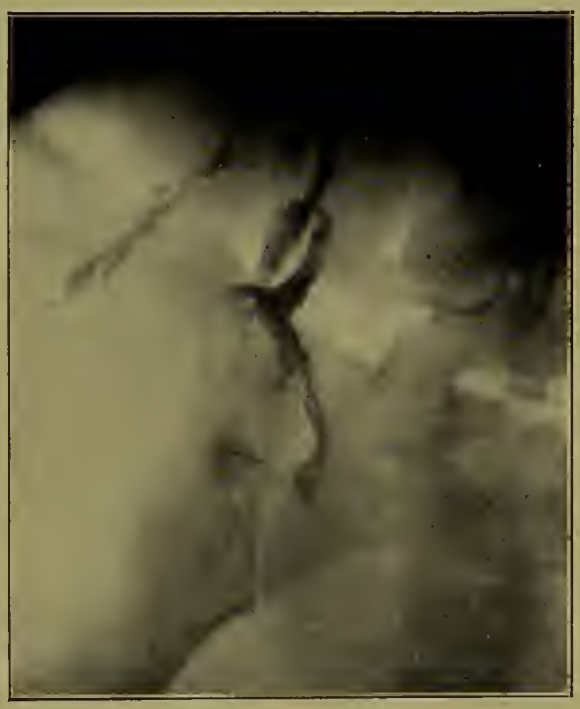

Fig. 10. Fistelgänge bei einer lumbalen Spondylitis, durch Becksche Wismutpaste auf der Röntgenplatte sichtbar gemacht.

## Erscheinungen von seiten des Nervensystems bei Spondylitis.

In etwa 30% aller Fälle von Wirbelkaries findet man Alterationen des Nervensystems. Abgesehen von den Schmerzen machen sich Erscheinungen geltend, die meist auf eine Störung im Rückenmark hinweisen. Ganz kleine Kinder liegen mit schlaffen, bewegungslosen Beinen im Bett oder man sieht, besonders wenn die Patienten einschlafen, heftige, sehr schmerzhafte Zuckungen der unteren Extremitäten. Handelt es sich um ältere Individuen, so fällt an den Kranken zuerst eine leichte Ermüdbarkeit, Steifigkeit und Stolpern beim Gehen auf. Untersucht man die Kranken eingehender, so findet man im allgemeinen anfangs spastische Erscheinungen; die Patellarreflexe an den Beinen sind gesteigert und an den Füßen läßt sich ein Klonus auslösen. Dann erst beginnt das Stadium der schlaffen Lähmung. Es tritt eine vollkommene Lähmung der Beine, häufig zugleich auch der Blase und des Darmes ein; die Muskeln der unteren Extremitäten atrophieren und in der Kreuzgegend oder an den Fersen bilden sich Druckgeschwüre. Dies sind die augenfälligen und häufigsten Erscheinungen, besonders, wenn der tuberkulöse Prozeß sich im Brustteil der Wirbelsäule abspielt; die Lähmungen bilden sich mehr oder minder rasch heraus und können auch unter Umständen wieder ziemlich rasch spontan verschwinden. Untersucht man die Kranken genauer, so ergibt sich meist ein charakteristischer Symptomenkomplex, der je nach dem Sitz der Erkrankung variiert. Bei der Darstellung der nervösen Erscheinungen beginne ich mit der Beschreibung der Spondylitis lumbalis und lasse dann die Folgezustände bei den höher gelegenen Knochen-

prozessen folgen, weil Erkrankungen in den höheren Partien unter Umständen Symptome aller Störungen von den darunter befindlichen Rückenmarksabschnitten zeigen können. Je höher in der Wirbelsäule also der Herd liegt, desto komplizierter können die nervösen Erscheinungen werden.

Erkrankungen des letzten Lendenwirbels und des Kreuzbeines bedingen Störungen an Blase und Darm und Gefühlsanomalien in Form des Lederbesatzes an Reithosen. Spondylitiden unter dem 3. Lendenwirbel äußern sich vor allem im Bereich des Nervus ischiadicus, der Kniesehnenreflex bleibt erhalten. Etwa in der Höhe des 2. Lendenwirbels endigt, wie bekannt, der Conus terminalis des Rückenmarkes und es beginnt hier die Cauda equina.

Treffen in dieser Gegend Krankheitsprozesse der Knochen den Inhalt des Wirbelkanales, so kann es zu einer kompletten atrophischen Lähmung der unteren Extremitäten kommen. Die Sensibilität ist bis zur Schenkelbeuge gestört, Blase und Darm nehmen an der Lähmung teil.

Ist das Rückenmark in der Höhe der letzten Brustwirbel oder 1. Lendenwirbel in Mitleidenschaft gezogen, so finden wir ebenfalls schlaffe Lähmungen der Beine, hierzu gesellt sich allenfalls noch eine Bauchmuskellähmung. Bei der Karies der Brustwirbel sind im Anfang der Erkrankung die Reflexe an den Beinen meist stark gesteigert und die Muskeln zeigen den Zustand einer leicht spastischen Lähmung. Schreitet die Krankheit fort, so entwickelt sich langsam aus der spastischen eine schlaffe Lähmung. Die Sensibilität ist unterhalb des Innervationsgebietes des betroffenen Rückenmarkssegmentes herabgesetzt, oberhalb desselben häufig verstärkt. Blase und Darm sind in ihrer Funktion gestört. Bei langdauernder Bettruhe mit unzweckmäßiger Lagerung treten leicht Druckgeschwüre, besonders in der Kreuzgegend auf.

Eine schlaffe Lähmung der Arme neben spastischer Paraplegie der Beine deutet auf eine Spondylitis zwischen 6. Hals- und 1. Brustwirbel hin. Am häufigsten ist hier der Ulnaris beteiligt, eventuell schon bevor ein Abszeß oder Gibbus nachzuweisen ist. Liegt die Erkrankung noch höher, so sehen wir vor allem Motilitäts- und Sensibilitätslähmungen im Bereich des Deltoideus und einzelner Muskeln der Beugefläche des Oberarmes. Spastische Lähmung der Beine und Arme ist selten und kommt bei der Entzündung der obersten Halswirbel vor. Außerdem treten bei Spondylitis cervicalis Augenstörungen (Miosis, Mydriasis) und nervöse Respirationsbeschwerden auf.

Die **Ursachen der Lähmung** sind verschiedener Natur.

Druck auf das Rückenmark durch knöcherne Verengerung des Rückenmarkkanals ist am seltensten (nur ein Fall bei 52 sezierten Lähmungen, Kraske und Schmaus). Die Abknickung der Wirbelsäule bedingt keine Volumenverminderung des Kanales, außer wenn eine Verschiebung der Wirbel oder deren Reststücke nach innen stattfindet. Häufiger findet ein Druck der Medulla durch peripachymeningitische Granulationen, epidurale Exsudate oder Ansammlungen von Eiter statt, wobei schon sehr geringe Einwirkungen starke Störungen hervorbringen können. Andere Momente für die Entstehung der Lähmungen liegen darin, daß die Blut- oder Lymphgefäße abgeknickt oder komprimiert werden oder daß Thromben die Gefäße verlegen und daß es dann zu einer Anämie oder zu Stauungen im Rückenmark kommt. Eine andere Ursache für die lokalen Störungen scheint mir dadurch gegeben zu sein, daß bei schneller Entstehung eines Gibbus die Weichteile in der Wirbelsäule stark zusammen gedrückt werden, wodurch nicht nur die nervösen Elemente alteriert, sondern auch die Blutgefäße unter Umständen so verengert werden, daß eine lokale Blutleere entsteht. Die Stauungen in den verschiedenen Gefäßsystemen rufen meist ein Ödem sowohl in den Rückenmarkshäuten wie in der Medulla selbst hervor; oder es besteht ein Ödem auf entzündlicher Basis. In beiden Fällen kann es zu einer Quellung, Erweichungen und endlich zum Zerfall der nervösen Elemente kommen. Besonders wird ein entzündliches Ödem sich dann einstellen, wenn die Meningen oder das Rückenmark selbst tuberkulös erkrankt sind. Das gleiche, was hier vom Rückenmark gesagt ist, gilt auch von den Nervenwurzeln. Sind diese affiziert, so sind die klinischen Erscheinungen im Gegensatz zu den Rückenmarkserkrankungen meist nicht an beiden Körperhälften in gleicher Weise ausgeprägt.

Die Lähmungen aller Art infolge von Wirbelkaries haben eine sehr große Neigung, spontan oder bei ent-

sprechender Behandlung auch noch nach langem Bestehen zurückzugeben. Wenn aber Partien des Rückenmarkes zerstört oder sklerosiert sind, so ist ein irreparabler Schaden eingetreten.

## Röntgendiagnose.

Große Bedeutung hat das Röntgenverfahren für die Diagnose der Spondylitis bekommen.

Eine Frühdiagnose der Wirbeltuberkulose läßt sich allerdings nur selten mittels Röntgenstrahlen stellen.

Man bemerkt zuerst an denjenigen Wirbeln, die sich deutlich darstellen lassen, wie z. B. an den Halswirbeln, oberen Brust- und Lendenwirbeln, eine Atrophie des Knochengewebes; diese ist erkennbar an der gleichmäßigen oder fleckigen Aufhellung der spongiösen Teile und oft an der Verwaschenheit der erkrankten Partien. Um diese Verschwommenheit als Zeichen für eine Erkrankung deuten zu können, ist es erforderlich, daß das übrige Bild und vor allem die benachbarten Knochenteile scharf gezeichnet sind, weil es sich sonst um einen Fehler in der Aufnahmetechnik handeln kann. Ist der Krankheitsprozeß weiter fortgeschritten, so sieht man die oberen und unteren Begrenzungsflächen der Wirbelkörper nicht mehr glatt, sondern uneben; die Spalte zwischen den erkrankten Wirbeln ist schmäler wie normal oder gänzlich aufgehoben. Hieraus läßt sich schließen, daß die Zwischenwirbelscheibe affiziert oder völlig zerstört ist. Bei der Beurteilung der Verschmälerung des Spaltes muß man stets bedenken, daß eine Höhenreduktion des Raumes zwischen den Wirbeln auch die Folge der jeweiligen Projektion sein kann oder daß bei einseitiger Verschmälerung die Wirbel schon vor der Erkrankung ungleich deformiert gewesen sein können.

Gröbere Veränderungen in den Wirbeln geben weniger Anlaß zu Täuschungen. So lassen sich Zerstörungen, die eine Abweichung in der Form eines Wirbels oder in der Lage mehrerer Wirbel zueinander zeigen, leicht zur Darstellung bringen. Besonders wertvoll ist uns das Röntgenverfahren in den Fällen, wo es trotz Unterganges größerer Knochenmassen nicht zu einer deutlichen Gibbusbildung gekommen ist oder wo lokalisierte Herde in den Wirbeln sich der äußeren Untersuchung und Erkennung entziehen; hier kann oft einzig und allein das Röntgenbild Aufklärung für unverständliche Beschwerden und Erscheinungen bringen.

Im Bereich des 5. Lendenwirbels läßt uns leider die Röntgenphotographie fast immer dort, wo nicht ganz schwere Formveränderungen vorliegen, im Stich, weil die ineinanderprojizierten Teile des 5. Lendenwirbels und des Kreuzbeines keine feineren Strukturverhältnisse zu erkennen geben.

Besonders die Arbeiten von Schede aus der Langeschen Klinik und von Fischer lehren uns, wie vorsichtig man mit der Deutung der Befunde am 5. Lendenwirbel sein muß. Ersterer schildert eingehend, warum die Konturen, die an anderen Wirbeln auf dem Röntgenbild scharf hervortreten, am 5. Lendenwirbel meist nicht sichtbar sind. Die seitlichen Konturen des 5. Lendenwirbels können nicht auf dem Bild erscheinen, weil der Körper dieses Wirbels von seinem Bogen nicht scharf abgesetzt ist. Die oberen und unteren Vorderränder dieses Wirbels werden meist von kräftigeren Gebilden überdeckt oder erscheinen aus Belichtungsgründen nicht. Besonders wichtig ist der Hinweis von Schede, daß die Konturen der Ober- und Unterfläche des 5. Lendenwirbels häufig unscharf auf dem Bilde erscheinen, weil vertikal auffallende Strahlen diese Flächen infolge seiner Keilform schräg durchdringen. Man darf somit diese Unschärfe nicht ohne weiteres als Zeichen einer Erkrankung des Wirbels auffassen. Desgleichen ist ein Schrägstehen des 5. Lendenwirbels, das sich am deutlichsten durch verschiedenen Abstand der beiden Querfortsätze von den Darmbeinkämmen dartut, kein sicheres Symptom einer Wirbelerkrankung, weil diese Lageveränderung an normalen Wirbelsäulen auch zu sehen ist. Ebenso ist eine Differenz in der Dichtigkeit der Sakroiliakalgelenke nur mit Vorsicht als pathognomisches Zeichen zu verwerten.

Fischer betont, daß man die vollen Spalten der Gelenke des 5. Lendenwirbels auf Röntgenplatten nie zu Gesicht bekommt. Die vertikalen Aufhellungen entsprechen nur den Anfängen oder Enden der Gelenkspalten. Ferner darf man, besonders bei den unteren Gelenken aus dem Fehlen eines Gelenkspaltes auf irgendeine pathologische Veränderung keinen Schluß ziehen.

## Differentialdiagnose.

Solange keine ausgesprochenen Erscheinungen im Krankheitsbild vorhanden sind, fällt es meist sehr schwer, mit Sicherheit die Diagnose einer tuberkulösen Wirbelkaries zu stellen.

Bei Kindern handelt es sich meist darum, zu entscheiden, ob eine Buckelbildung durch Rachitis oder durch eine Tuberkulose verursacht ist. Man findet in fast allen Abhandlungen über die Spondylitis die Angabe, daß die Unterscheidung ohne weiteres dadurch gelingt, daß die rachitische Kyphose locker ist und mittels Durchbiegen der Wirbelsäule nach rückwärts ausgeglichen werden kann, während der spondylitische Buckel starr in seiner Form bestehen bleibt. Zur Prüfung dieses differenten Verhaltens wird stets vorgeschlagen, das Kind flach auf die Bauchseite zu legeu und nun die beiden Beine des Patienten hoch zu heben, dabei soll die rachitische Deformität verschwinden. Dies entspricht jedoch nicht den Tatsachen, denn in vielen Fällen von sicherer Rachitis, die in dieser Weise untersucht wurden, sahen wir, daß auch bei Rachitis die Krümmung nicht wesentlich abnahm.

Fig. 11. Bogenförmiger Buckel auf tuberkulöser Basis.

Fig. 12. Rachitisches Kind mit einem fast winkeligen Gibbus.

Fernerhin wird fälschlicherweise angegeben, daß sich die rachitische Kyphose von der entzündlichen dadurch unterscheidet, daß jene einen runden Bogen und diese einen spitzen Winkel bildet. Im allgemeinen trifft dies Verhalten auch zu, aber bei den tuberkulösen Erkrankungen mehrerer Wirbel, können auch rundliche Abbiegungen (Fig. 11) vorkommen. Die Unterscheidung beider Leiden ist in manchen Fällen sehr schwer. Die schwer rachitischen (Fig. 12) wie die spondylitischen Kinder sehen kränklich aus, sie jammern beide oft

über Leibschmerzen, zeigen Temperaturerhöhung und sind besonders nachts auffallend unruhig.

Ähnliche Schwierigkeiten (Fig. 13) in der Diagnosenstellung entstehen in denjenigen Fällen, bei denen ein knopfförmiges Hervorstehen eines Dornfortsatzes als harmlose Anomalie im Bau der Wirbelsäule vorkommt. Man beobachtet diese Erscheinung zuweilen im Bereich der Lendenwirbelsäule; wenn nun noch eine rheumatische Affektion wie eine Lumbago hinzutritt, so kann das Bild einer Spondylitis gegeben sein. Der Grad der Schmerzhaftigkeit, die Anamnese und das Röntgenbild werden noch am ehesten die Diagnose sicherstellen.

Diese letztere Verbildung der Wirbelsäule ist nicht sehr selten, ich schätze, daß bei etwa 1 % aller Wirbelsäulenverbiegungen diese Abweichungen zu finden sind.

Fig. 13. Spitzwinkliger Gibbus bei tuberkulöser Spondylitis im Beginn des Leidens.

Fig. 14. Knopfartiges Vorspringen einiger Dornfortsätze (Spina bifida occulta).

Ein prägnanter Fall ist auf Fig. 14 abgebildet, der Gibbus war so prominent und einem spondylitischen Buckel so ähnlich, daß ich erstaunt war zu hören, daß weder Tuberkulose in der Familie des 9jährigen Kindes noch eine Fixierung der Wirbelsäule selbst zu konstatieren war. Bei der Abzählung der Dornfortsätze fiel es auf, daß oberhalb des Gibbus zwei Processus spinosus zu fehlen schienen. Eine Röntgenaufnahme in sagittaler Richtung (Fig. 15) zeigte nun, daß die Wirbelbögen des 11. und 12. Brustwirbels hinten nicht geschlossen und daß die betreffenden Dornfortsätze fehlten (Fig. 16). Eine seitliche Aufnahme zeigte den Defekt noch deutlicher. Es handelte sich also um eine Spina bifida occulta dorsalis (Rachischisis). In einem anderen, ebenfalls prägnanten Fall wies ein kleines Schwänzchen in der Lendengegend auf die knöcherne Mißbildung hin.

Wenn weder ein Gibbus, ein Abszeß, noch ein deutlicher Befund auf dem Röntgenbild zu sehen ist und doch Schmerzen im Bereich der Wirbelsäule bestehen, der Kranke sich nur mühsam auf-

richten oder schwer im Bett umdrehen kann, so ist es für gewöhnlich unmöglich, mit Bestimmtheit zu sagen, ob eine tuberkulöse Wirbelsäulenentzündung vorliegt oder nicht. Für diese Erkrankung spricht, wenn der Patient schon längere Zeit und in ziemlich gleichmäßiger Weise die Beschwerden hat, wenn er trotz Bettruhe an Gewicht nicht recht zunimmt, fiebert, an Nachtschweißen leidet und besonders, wenn man andere tuberkulöse Prozesse nachweisen kann. Der allgemeine Ausfall der verschiedenen Proben mit Tuberkulin nach Pirquet, Moro u. a. gibt keine Anhaltspunkte für die Diagnose, während lokale Exazerbationen des Schmerzes an der Stelle der Erkrankung nach Waldenström (nach Injektion von 0,2—0,5 mg Alttuberkulin) für eine Tuberkulose sprechen.

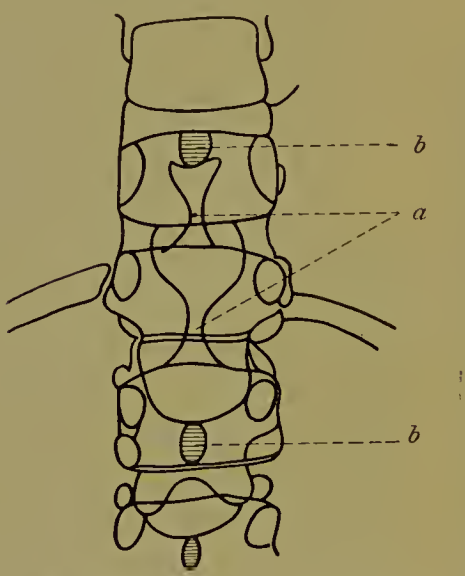


Fig. 15. Kongenitales Fehlen der Dornfortsätze des 11. und 12. Brustwirbels. Röntgenbild von vorn.
*a* die Stellen, wo die Dornfortsätze fehlen
*b* normale Dornfortsätze.

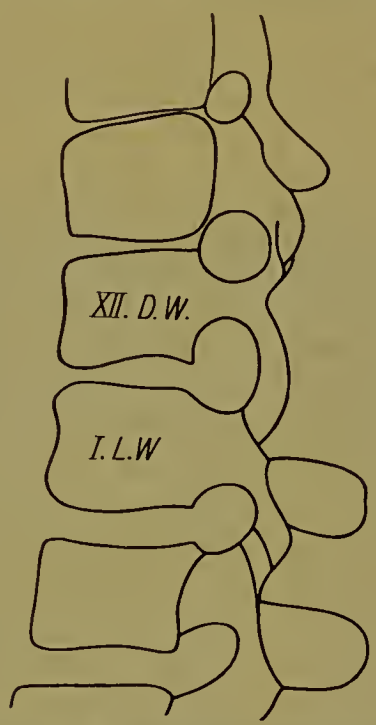


Fig. 16. Kongenitales Fehlen der Dornfortsätze des 11. und 12. Brustwirbels. Röntgenbild von der Seite.

Anlaß zur Täuschung kann bei Erwachsenen besonders die Spinalirritation der Neurastheniker und Hysterischen geben.

Bei diesen Leiden ist oft auch ein Dornfortsatz besonders druckempfindlich. An diese Erkrankungen muß man auch dann denken, wenn Sensibilitätsstörungen vorhanden sind, welche von höher, als es dem empfindlichen Dornfortsatz entsprechen würde, gelegenen Segmenten des Rückenmarkes innerviert werden.

Auch der Kreuzschmerz (Lumbago) bietet ein der beginnenden Spondylitis sehr ähnliches Bild. Man hat stets an ihn zu denken, wenn der Schmerz plötzlich angefangen hat und wenn kein lokalisierter Druckschmerz an der Wirbelsäule besteht. Man findet ebenso wie bei der Spondylitis auch bei ihm eine gewisse Fixation der Lendenwirbelsäule. In der Regel klingt er in 2—3 Wochen ab. Chronischer Kreuzschmerz kann seine Ursache in deformierenden Prozessen an den Wirbeln haben; hier bringt das Röntgenbild meist Aufklärung. Auf jeden Fall ist es in unklaren Fällen angezeigt, alle Organe der Bauch- und Brusthöhle auf das genaueste zu untersuchen; denn sie alle können Beschwerden verursachen, die denjenigen einer

beginnenden Spondylitis ähnlich sind. Selbst auf Grund eines Senkungsabszesses darf noch nicht auf eine Wirbelkaries gefolgert werden, weil der Eiter z. B. von einer Rippentuberkulose oder von einem paranephritischen Abszeß herstammen kann.

Wegen der Differentialdiagnose zwischen tuberkulöser Spondylitis und Wirbelerkrankungen infolge anderer Infektionen, durch Tumoren, Tabes usw., vergleiche die Beschreibung dieser Leiden.

## Prognose.

In den Abhandlungen über Spondylitis steht, daß die Prognose der Wirbelsäulenkaries bei Kindern viel günstiger wie bei Erwachsenen ist. Dieser Ansicht kann ich mich bei den Fällen, wo der erwachsene Kranke nicht zu spät in sachgemäße Behandlung kommt, nicht anschließen. Wenn natürlich Lähmungen schon jahrelang bestehen, so wird die beste Therapie meist wohl wenig Aussicht auf Erfolg haben. Andererseits kann in frischen Fällen unzweckmäßiges Verordnen oder eine schlechte Ausführung richtig gewählter therapeutischer Maßregeln oft nichts nützen, sondern eher schaden.

Erwachsene Spondylitiker werden gewöhnlich vom allgemeinen Arzt oder von Chirurgen an einen Bandagisten überwiesen, der dann ein Korsett anfertigt, das technisch tadellos ausgeführt sein kann, seinen Zweck aber in der Regel nicht erfüllt. Infolge der meist fehlenden Ausbildung der Ärzte in Orthopädie sind diese nicht im stande, die Wirkungsweise dieser Bandagen zu beurteilen; daher die schlechten Resultate. Seitdem in München in der medizinischen Klinik eine Hausarztstelle für Orthopädie geschaffen ist, haben sich die Resultate ganz wesentlich zum Nutzen der Kranken gebessert. Die Kranken, die früher Jahr für Jahr im Bett lagen, kommen meist in kurzer Zeit wieder zum Gehen und die wesentlich gebesserten Fälle überwiegen bei weitem die ungeheilten. Die meisten Patienten sind wieder im stande, leichtere Arbeit zu verrichten, auch wenn sie langdauernd gelähmt waren. Ein Kranker, der monatelang mit schwerer Blasen-, Darm- und Beinlähmung scheinbar hoffnungslos darniederlag, ist seit Jahresfrist wieder aktiver Schauspieler in großen Rollen.

Die Heilung erfolgt fast stets mit Gibbusbildung, besonders bei Kindern. Die erkrankten Knochenpartien werden entweder auf dem Wege der Senkungsabszesse eliminiert oder sie verwandeln sich in bindegewebige Narben, die langsam verknöchern. In anderen Fällen tritt schon während der Einschmelzung eine reaktive, periostale Knochenneubildung an den Wirbeln auf, welche die kranken Teile gegeneinander fixiert und so zur Heilung beiträgt. Die Entwicklung der kalten Abszesse kommt zum Stillstand, wenn der tuberkulöse Herd völlig eingeschmolzen ist oder eine Reizung durch Sequester aufgehört hat.

So erlebte ich die vollständige Wiederherstellung einer Kranken, die annähernd 2 Jahre wegen ihrer Lähmungen gelegen war, als sie in einem Gehstuhl trotz allen Abratens von meiner Seite Gehversuche machte. Wahrscheinlich senkte sich hierbei ein Abszeß, der das Rückenmark beengte. Bade hat bei alten schweren Lähmungen vom Aufstehen und Gehen der Patienten ebenfalls Gutes gesehen, und empfiehlt in verzweifelten Fällen, wenn die eingeleitete Behandlung erfolglos war, den Versuch.

In den ungünstig verlaufenden Fällen entwickeln sich meist sehr qualvolle und langdauernde Zustände. Die Kranken sterben dann an tuberkulöser Meningitis oder an anderen tuberkulösen Prozessen. Infolge der Blasenlähmung kommt es oft zu einer Nephritis. Die Senkungsabszesse können, besonders wenn sie nach außen durchgebrochen sind, sekundär infiziert werden. Schüttelfröste und hohes Fieber zeigen

diese Komplikation an. Sehr gefährlich sind für Spondylitiskinder Masern und Pneumonien. Die Mortalität beträgt etwa 30%. Zum Schluß muß noch darauf hingewiesen werden, daß die Heilungen in nicht seltenen Fällen nur temporär sind. Nach Jahren kann der Prozeß wieder aufflackern und schwere Folgeerscheinungen von neuem zeitigen. Besonders ist dies zu befürchten bei denjenigen Individuen, die sich in einem ungünstigen Ernährungszustand befinden oder die gezwungen sind, in licht- und luftlosen Räumen zu existieren.

## Allgemeine Therapie.

Bei der Behandlung der tuberkulösen Wirbelsäulenentzündung muß man stets eingedenk sein, daß ein kräftiger Organismus die beste Gewähr dafür bietet, mit einer in ihm steckenden Tuberkulose fertig zu werden und ferner, daß es sich bei einer tuberkulösen Spondylitis meist um eine sekundäre Infektion der Knochen handelt; die Lungen sind fast immer an der Krankheit beteiligt, diese Tatsachen müssen uns veranlassen, neben einer lokalen Behandlung des Leidens auch ebenso energisch zur Hebung des Allgemeinzustandes des Kranken alles nur Mögliche tun. Dieser Punkt wird häufig vernachlässigt; wenn auch der Arzt gute Ratschläge, die zwar meist nur allgemein gehalten sind, gibt, so wird vom Patienten oder seinen Angehörigen nicht genügend Sorgfalt hierauf verwandt. Man soll den Kranken gegenüber stets betonen, daß die beste lokale Behandlung unter Umständen gar keinen Erfolg bringt, wenn der Körper im übrigen nicht gepflegt wird. Sehr schädlich ist es für einen Spondylitiker, Wochen und Monate nicht nur in einem engen, licht- und luftlosen Raum zubringen zu müssen, sondern auch überhaupt in einem geschlossenen Zimmer zu liegen und nicht ins Freie zu kommen. Krankenhäuser, in denen keine Gelegenheit zur Freiluftbehandlung besteht, taugen deshalb nichts für einen Spondylitiker. Auf jeden Fall sollte jeder Kranke, der an einer Wirbelkaries leidet, sich einen trockenen Aufenthaltsort wählen, wo er leicht auf einen Balkon, in einen Garten oder auf eine Wiese gelangen kann, oder wo ihm wenigstens ein Fenster zur Verfügung steht, durch das die Südsonne unbehindert hereinscheinen kann. Besser Situierte werden ins Hochgebirge oder auch an die See geschickt, aber nicht nur auf 2—3 Wochen, sondern für Monate.

Ein wesentliches Hilfsmittel hierfür ist die Sonnenbehandlung, über die im allgemeinen Teil nachzulesen ist. Bei Spondylitis läßt Rollier die Sonne auf den Rücken des Patienten scheinen, der auf dem Bauch liegt. Die Besonnung dauert erst nur 5 Minuten und wird allmählich bis zu 3 Stunden ausgedehnt, dabei übt ein Sandsack einen leichten Druck auf den Gibbus aus. Später muß der Patient bis zu einem halben Tag in Knieellenbogenlage verharren und in der übrigen Zeit ständig liegen. Die Resultate sind ausgezeichnet.

Bardenheuer zeigte, daß man auch in der Niederung (Köln) mit Erfolg die Sonnenbehandlung verwenden kann, nur darf man an zu heißen Tagen die Sonne nicht zu lang einwirken lassen. Besonders vorsichtig muß man bei brünetten und schwächlichen Patienten sein.

Man beginnt hier die Behandlung mit dreimal täglich je einer Viertelstunde und steigt allmählich auf zweimal täglich je 2 Stunden. Wenn eine stärkere Rötung oder Blasen an der Haut entstehen, so muß die Behandlung eingeschränkt werden.

Die gebräuchliche Abhärtung mit kaltem Wasser, besonders bei Kindern, ist zur Behandlung der Spondylitis nicht ratsam.

Abgießungen mit kaltem Wasser, auch wenn sie nur lokal gemacht werden, rufen momentan Muskelzuckungen hervor, die für die entzündeten Partien schädlich sein können. Ebenso sind Bäder zu verwerfen, solange die Tuberkulose sich noch im floriden Stadium befindet, weil beim Bad Abbiegungen der Wirbelsäule schwer zu vermeiden sind, wenn man nicht besondere Vorrichtungen verwendet. Am besten geeignet für eine Abhärtung sind milde Frottierungen mit warmem Salzwasser (1 %). Bettlägerige Kranke schiebe man mit ihrem Bett möglichst viel ans offene Fenster.

Den Ernährungszustand der Kranken prüfe man mittels der Wage; wenn das Gewicht dauernd zurückgeht, so ist bei ambulanten Kranken eine Liegekur unbedingt notwendig.

Die Zusammensetzung der Nahrung selbst spielt bei Kindern eine untergeordnetere Rolle, bei Erwachsenen fällt sie jedoch sehr ins Gewicht. Besonderer Wert ist auf reichliche Fettzufuhr, wie z. B. in Form von Milch, Rahm oder auch Skotts Emulsion zu legen.

Die Fleischzufuhr soll nicht zu sehr beschränkt werden. Anstatt weniger, großer Mahlzeiten sind viele kleine empfehlenswert. Bei schwächlichen Kindern hat sich mir folgendes Rezept oft gut bewährt: $^1/_4$ l gewöhnlicher Hafer wird mit $^3/_4$ l Milch (oder $^1/_2$ l Milch und $^1/_4$ l Rahm) 2 Stunden eingekocht, dann durch ein Tuch gedrückt und zweimal täglich 1 Stunde nach dem Essen je ein Eßlöffel bis $^1/_8$ l gegeben.

Erfahrungsgemäß günstig wirkt auf den Appetit und den Ernährungszustand der Kranken die Behandlung mit grüner Schmierseife anzusehen. Man reibt dreimal wöchentlich 30 g derselben solange in die Rückenhaut des Patienten ein, bis die Seife verschwunden ist; nach einer Viertelstunde Abwaschen mit lauwarmem Wasser (Kapesser und Kollmann).

Besonderes Augenmerk ist auf die Darmtätigkeit der Patienten zu richten. Es besteht sehr oft Neigung zur Verstopfung, vor allem, wenn Bandagen verwendet werden, die den Leib einengen. Außerdem trägt die Ruhe, zu der die Kranken angehalten sind, dazu bei, die Tätigkeit des Darmes herabzusetzen. Als Abführmittel sind bei Kindern Laxin oder Califig am geeignetsten. Abends gebe man größere Portionen von gekochten Apfelschnitten (kein Apfelpüree).

## Spezielle Therapie.

Die spezielle Therapie der Spondylitis bezweckt vor allem, die entzündlichen Prozesse an der Wirbelsäule zur Ausheilung zu bringen. Zu gleicher Zeit müssen aber auch diejenigen Folgeerscheinungen beeinflußt werden, welche das Allgemeinbefinden beeinträchtigen.

Da wir keinen direkten Einblick in den Ablauf der Entzündungsvorgänge haben, so bleibt uns nichts anderes übrig, als aus dem Zustand der sekundären Störungen die Zweckmäßigkeit der eingeschlagenen Behandlung zu kontrollieren. Der beste Wegweiser ist der Schmerz, weil er nicht nur in den meisten Fällen das erste und oft nur das einzige Symptom der beginnenden Krankheit ist, sondern auch, weil erfahrungsgemäß mit dem Schwinden des Schmerzes der Anfang einer Besserung der eigentlichen Erkrankung angezeigt wird. Der Schmerz ist also in erster Linie zu bekämpfen. Dies geschieht am vorteilhaftesten dadurch, daß man eine mechanische Reizung der erkrankten Knochen verhütet. Zu diesem Zweck ist die Wirbelsäule sofort exakt zu immobilisieren; ferner hat man dafür Sorge zu tragen, daß die kranken Stellen nicht, sei es durch das Gewicht der darüber liegenden Körperteile, sei es durch falsche Lagerung des Kranken, belastet oder gedrückt werden.

Am zweckmäßigsten und einfachsten läßt sich die Fixation und Entlastung der kranken Wirbel in **horizontaler Lage** des Patienten durchführen; da man aber nur dann einen Menschen langdauernd ins Bett legen soll, wenn es dringend notwendig ist, so muß die Indikation für diese Behandlungsart genauer überlegt sein. Die Kur im Liegen muß bei allen denjenigen Kranken durchgeführt werden, die starke Schmerzen haben oder fiebern, an Gewicht abnehmen, oder, was fast selbstverständlich ist, bei frischen Lähmungen.

Das gewöhnliche Bett selbst ist zu einer Liegebehandlung der Spondylitis wenig geeignet, auch wenn man den Kranken nur auf einer Roßhaarmatratze liegen läßt. Abgesehen davon, daß jegliche Matratze bald Mulden bildet, in die der Kranke einsinkt, ist bei dieser Art der Lagerung gar keine Gewähr dafür gegeben, daß sich der Patient besonders nachts nicht umdreht oder keine gekrümmte Haltung einnimmt. Man sieht vielfach noch die Glissonsche Schlinge in Gebrauch, selbst bei solchen Fällen, wo sich die Spondylitis am Lendenabschnitt der Wirbelsäule abspielt. Man glaubt, auf diese Weise die kranken Wirbel voneinander zu entfernen. Dies gelingt jedoch, wie Untersuchungen gezeigt haben, nur an der Hals- und oberen Brustwirbelsäule, und auch nur dann, wenn die Extension mit beträchtlicher Stärke erfolgt und das Bett entweder mit dem Kopfende um 15 cm höher wie das Fußende steht, oder wenn an den Beinen des Patienten ein Gegenzug wirkt. Die Glissonsche Schlinge ist nicht empfehlenswert, besonders für Männer wegen des Bartwuchses. Der Nutzen dieser Bandage entspricht keinesfalls den Unannehmlichkeiten, die sie bringt. Es scheint mir auch nicht so wichtig zu sein, die Wirbel in toto voneinander zu distrahieren. In fast allen Fällen genügt das Ausschalten der Belastung der kariösen Wirbelkörper, was durch Lordosieren der Wirbelsäule viel zweckmäßiger erreicht wird. Die noch notwendigere Fixation der kranken Teile wird durch diese Extension nicht einmal an der Halswirbelsäule in genügender Weise bewirkt.

Die beste Methode, um die Wirbelsäule ruhig zu stellen und um den Druck der Wirbelkörper aufeinander zu beseitigen, ist die Lagerung des Kranken in dem **Lorenzschen Spondylitisbett** (Fig. 18).

Diese Bandage bedeckt den ganzen Rücken des Patienten unter Einschluß der hinteren Partien des Kopfes. Unten in der Mitte endigt sie am Beginn der Rima ani, während sie unten seitlich bis über die Sitzknorren hinabreicht. Die Seitenwände der Schale dürfen nicht zu niedrig sein, sie müssen mindestens die Höhe des sagittalen Durchmessers des Rumpfes haben; in der Gegend der Achselhöhlen wähle man den Ausschnitt reichlich und sorge dafür, daß hier die Ränder der Schale nicht zu dick sind. Vom Halsteil der Bandage bringe man beiderseits je eine Strebe in sagittaler Richtung an, die den Körper etwa dort, wo die Halskontur in die Schulterlinie übergeht, fixiert. Bei hochsitzenden Spondylitiden muß der Kopfteil den Kopf auch seitlich umfassen.

Die Entlastung der Wirbelkörper geschieht durch mehr oder minder starke Lordosierung der erkrankten Wirbelsäulenabschnitte.

Der Grad der Lordosierung ist nicht willkürlich, aber doch möglichst groß zu wählen. Ein zuviel könnte unerträgliche Schmerzen auslösen. Um einen Anhaltspunkt zu erhalten, wieweit man gehen darf, lagert man den Patienten auf den Bauch und lordosiert nun durch Unterschieben von Kissen die Wirbelsäule. In derjenigen Stellung, bei welcher gerade noch keine Schmerzen entstehen, ist die Schale anzufertigen. Bei diesem probeweisen Lordosieren ist eine Hyperextension der Oberschenkel zu vermeiden, weil dadurch, im Falle eine Psoasreizung oder Kontraktur vorliegt, Beschwerden hervorgerufen werden können, die veranlassen, von einer sonst weiter

erlaubten Durchbiegung der Wirbelsäule, Abstand zu nehmen. Bei kleinen Kindern, die uns keine Angaben machen können, beginne man erst mit einem geringeren Grad von Lordosierung und vermehre dann dieselbe. Am billigsten und am schnellsten herstellbar sind Schalen aus Gips.

## Herstellung einer Gipsschale.

Auf die vorspringenden Dornfortsätze klebt man mit Heftpflaster einen schmalen Streifen Filz, damit später in der Gipsschale hier eine seichte Rinne entsteht. Auf diese Weise läßt sich beim Liegen ein direkter Druck auf die

Fig. 17. Vorbereitung für ein Gipsbett. Auflegen von Filzstücken, um eine übermäßige Lordosierung der supra- und infragibbären Teile zu verhindern.

schmerzhaften Knochenteile vermeiden. Dann zieht man dem Patienten einen Trikot über den ganzen Rumpf und Kopf und legt den Kranken auf einen flachen Tisch. Die Oberarme sollen nicht ganz bis zum rechten Winkel abduziert, die Oberschenkel leicht gebeugt gehalten werden. Wenn durch Unterlegen von Kissen oder Sandsäcken die günstigste Lordosierung gefunden ist, bringt man noch unter die Stirn ein Kissen, das den Kopf soweit rückwärts beugt, bis die Nasenspitze der Unterlage nicht mehr aufruht. Nun schiebt man unter den Trikot einen Bausch Watte in die Nackengegend, um hier die Lordose etwas auszugleichen. Verabsäumt man dies, so entsteht an der Schale ein Wulst, der die Kranken am Hals belästigt. Ferner kann man bei sehr hochgradigen Kyphosen die supra- und infragibbäre Lordose durch Watte (Fig. 17) etwas abflachen. Zuletzt legt man auf den ganzen Rücken, d. h. auf den Trikot, eine bis zwei Lagen fingerdicken Filz und noch je ein Stück Filz auf die Schulterblätter und auf die Kreuzbeingegend. Nach diesen Vorbereitungen werden Gipsbinden quer zur Körperachse, auf beiden Seiten den Rumpf möglichst umfassend, abgerollt, bis der ganze Rücken, Hals und Kopf bedeckt ist (Fig. 18). Hierauf folgen Längstouren vom Scheitel bis zum Gesäß und mehrfache Verstärkungen für die am

Fig. 18. Noch nicht überzogenes Gipsbett.

meisten dem Brechen ausgesetzten Teile zwischen Kopf und Schulter. Bei großen Individuen empfiehlt es sich einer größeren Festigkeit halber, noch Bandeisen, das leicht anzubiegen ist, sowohl längs über die ganze Schale weg, wie auch quer an Becken und Schulter, miteinzuarbeiten. Bei kleineren Kindern genügt es, fingerdicke Rippen aus zusammengeschobenen Gipsbinden in verschiedenen Richtungen anzubringen. Nachdem der Gips erhärtet ist, schneidet man den Trikot vorne auf, egalisiert mit einer kräftigen Schere die Gipsränder und näht den Trikot an der Schale fest. In der Analgegend muß die Schale ausgeschnitten sein, damit der Stuhlgang auch in liegender Stellung und, ohne das Becken zum Unterschieben einer Schüssel aus der Schale heben zu müssen, erfolgen kann. Zweckmäßig ist es, die Rückseite der Bandage noch nachträglich mit Wasserglas ($^1/_2$ l Wasserglas mit $^1/_4$ l Schlemmkreide) zu verstärken. Zu diesem Zweck legt man Längs- und Quertouren von Mullbinden etwa sechsfach übereinander, die mit der Wasserglasemulsion eingestrichen werden.

Bei ganz kleinen Kindern, die beim Anlegen des Gipsverbandes durch Abwehrbewegungen die Herstellung desselben stören, modifiziert man das Verfahren in der Weise, daß man das Kind auf ein Brett legt, das schmäler wie der Rumpf des Patienten ist. Man wickelt nun die Gipsbinden rings um den Körper und um das Brett und fixiert sich somit zugleich den Körper. Das Aufschneiden des zirkulären Gipses geschieht leicht auf dem Brett. Riedinger lagert die Kinder in Bauchlage auf einen breiten aus Handtuchstoff bestehenden Gurt, welcher auf seinem Extensionstisch beliebig in Spannung versetzt werden kann. Je weniger gespannt der Gurt ist, desto stärker ist die Lordosierung.

Da die Gipsschalen nicht sehr widerstandsfähig und bei Erwachsenen auch sehr schwer sind, so empfiehlt es sich, wenn die Mittel hierfür vorhanden sind, den starren Teil aus Gurten und Stahldraht, die mit Zelluloid aneinander geklebt werden **(Zelluloidstahldrahtbetten nach Lange)** herzustellen.

Man gießt zu diesem Zweck den oben beschriebenen Gipsabguß nach Entfernung der Polsterung mit Gips aus und läßt nun über dieses Positiv die Zelluloidschale arbeiten; sie wird mit Roßhaar oder Filz gepolstert und dann mit Trikot oder Leder überzogen. Diese Zelluloidbetten sind leicht und sehr dauerhaft.

In diesem mit einem Leintuch bedeckten Fixations- und Reklinationsbett läßt man den Kranken nun Tag und Nacht liegen; unter den Kopf schiebt man ein kleines, dünnes Roßhaarkissen. Um ein Wechseln des Hemdes zu ermöglichen, soll dasselbe hinten von oben bis unten aufgeschlitzt sein und hinten über der Schale geschlossen werden. Zur Hautpflege und Besichtigung des Rückens darf der Patient unter gar keinen Umständen aufgerichtet werden, man wälzt ihn vielmehr vorsichtig unter ständigem Festdrücken der Schale an den Körper auf den Bauch und nimmt dann erst die Bandage ab. Besonders bei größeren Kranken empfiehlt es sich außer der Liegeschale noch eine ventrale Schale, die bis zur Stirn reicht, anzufertigen. Mittels dieses Hilfsmittels kann der Kranke ohne Anstrengung und ohne Gefahr täglich einige Stunden in Bauchlage verharren, was für die Hautpflege von großem Vortbil ist. Ist der Patient zwischen diesen beiden Hülsen eingeschlossen, so kann man ihn umdrehen, ohne die kranken Partien irgendwie zu irritieren. Mit Erwachsenen wird man keine Schwierigkeiten haben, sie in dieser Lagerstätte zu halten, während Kinder oft nicht dauernd darin bleiben. In diesem Fall muß man noch mit Binden den Patienten fixieren. Treten an den Beinen häufig Krämpfe auf, so wird man entweder die Schale noch mit Beinhülsen versehen oder an den Knöcheln eine Längsextension anbringen.

Man macht bei der Behandlung von Kindern, wenn sie zu Hause durchgeführt wird, nur allzuoft die Erfahrung, daß schwerwiegende Fehler begangen werden, auch läßt sich, besonders in den ärmeren Klassen, nur selten erreichen, daß die Kranken reichlich an die Luft kommen, obwohl ein Kind in dem Fixationsbett verhältnismäßig leicht zu transportieren ist, ohne daß eine Bewegung der Wirbelsäule stattfindet. Man findet die armen Kinder meist in einer dunklen Ecke der Wohnung, während die Eltern zur Arbeit gegangen sind. Deshalb ist es eine dringliche Forderung, diese Kinder in Anstalten unterzubringen, wo sie nicht nur eine sachgemäße Pflege finden, sondern auch soviel wie möglich ins Freie kommen.

Für die Fälle, wo eine konsequente Liegekur in einer Schale zwar erwünscht, aber nicht durchführbar ist, muß man einen festen, nicht abnehmbaren **Gipsverband** anlegen, in dem der Kranke sich auch einmal ohne großen Schaden aufrichten kann. Ein großer, zirkulärer, ganz geschlossener Kontentivverband ist zwar für den Patienten unbequem, vor allem, weil er die Atmung beeinträchtigt. Diese Gipsverbände bewähren sich aber, wenn es gilt, schlecht gehaltene Kinder zu behandeln, doch immer noch am besten. Manche Autoren, z. B. Gaugele und Lange ziehen sogar die Gipsverbände den Gipsbetten meist vor.

Bevor man einen Gipsverband anlegt, muß man sich darüber klar sein, was man eigentlich bezwecken will. Die kranke Wirbelsäulenpartie soll, wie wir schon hervorgehoben haben, in erster Linie ruhiggestellt, und zweitens soll eine Belastung der kariösen Knochen vermieden werden. Letzterer Forderung sucht man heute noch oft dadurch gerecht zu werden, daß am Kopf des Patienten ein kräftiger Zug ausgeübt und in dieser Stellung der Gips angelegt wird.

Es erfordert einesteils eine außerordentlich gute Gipstechnik, um diese Extension im Verband aufrecht zu erhalten und anderenteils wird bei Spondylitiden im Bereich der unteren Brust- und Lendenwirbelsäule auf diese Weise keine Wirkung mehr zustande kommen. Außerdem ist für die Ausgleichung eines Gibbus die Extension sehr wenig geeignet. Man versuche einmal ein eingeknicktes Zündholz durch Zug gerade zu richten (Fink).

Wir müssen durch den Verband einen Druck auf den Gibbus oder die kranke Stelle ausüben und vorne ober- und unterhalb der betroffenen Wirbel einen Gegenhalt geben. Auf dieses Prinzip machte schon Taylor ausdrücklich aufmerksam und konstruierte einen Stützapparat, der in diesem Sinne wirkt. Bei einer Spondylitis im unteren Brustteil lasse man also einen Gegendruck auf die Gegend unter den Schlüsselbeinen und auf die vordere Seite des Beckens einwirken.

Die Extension der Wirbelsäule durch Hochheben der Achselhöhlen scheint mir zwecklos und überflüssig zu sein. Man riskiert hierbei einen Druck auf die Nerven der Arme. Auch entstellt das Hochziehen der Schultern in beträchtlichem Maße, wir begnügen uns mit Lordosierung der Wirbelsäule. Die Technik des Gipsverbandes ist einfach.

Man zieht dem Patienten einen Trikot an, der über den Schultern so zusammen genäht wird, daß er hier einer Weste gleicht. Dann folgt Umwicklung des ganzen Rumpfes mit einer dünnen Lage Watte, isolierte dickere Polster auf die Spinae anterior. superior., auf den Gibbus und einen dicken Wattebausch auf den

Leib. Fixation der Polsterung mit Mullbinden, die in der Taille über den Darmbeinkämmen einschnüren sollen. Dann schnelles Anlegen des Gipsverbandes in abwechselnd zirkulären und longitudinalen Touren auch über die Schultern. Während dieser ganzen Prozedur muß man auf genügende Lordosierung achten und über den Darmbeinkämmen eng anmodellieren. Toilette der Ränder und Armlöcher. Vorne unten ist der Verband bis fast an die Spinae anterior. superior. abzuschneiden, weil er sonst im Sitzen hindert.

Wasserglasverstärkung. Ein Ausschneiden des Verbandes am Bauch ist nicht zweckmäßig, weil von hier aus die Kinder den Verband demolieren können. Das Wattekissen, das wir hier mit eingewickelt haben, schiebt sich bald zusammen, so daß der Leib dann durch den Verband nicht mehr wesentlich beengt wird. Es kann auch nachträglich wieder entfernt werden.

Wenn durch die Liegekur die Erscheinungen beseitigt sind, welche eine Horizontallagerung bedingten, also wenn vor allem die Schmerzen und die Lähmungen vorüber sind, so darf man den Patienten nicht ohne weiteres aufstehen lassen. Man muß ihm meist noch jahrelang ein womöglich **abnehmbares Korsett** geben, weil die Gefahr nur bei völliger Ausheilung, die meist erst bei einer knöchernen oder bindegewebigen Konsolidation vorhanden ist, als beseitigt gelten kann.

Der portative Apparat muß ebenfalls die erkrankten Partien der Wirbelsäule fixieren und lordosieren, zum mindesten aber eine Belastung der kariösen Wirbelkörper verhüten. Mir bewährte sich für für diese Zwecke am besten ein Korsett aus Stoff, das mit Stahlbändern verstärkt ist. Es wird über einen Gipsabguß gearbeitet und vor der völligen Fertigstellung am Patienten noch genau angepaßt.

Das **Gipsnegativ** wird zweckmäßigerweise direkt auf der Haut des Patienten, wenn es die Behaarungsverhältnisse erlauben, angelegt, weil Trikot oder dergleichen kleinere Vertiefungen überspannt und somit eine genaue Abnahme der Form verhindern kann. Bei Erwachsenen sind die Haare in der Achselhöhle mit einer möglichst konsistenten Salbe an der Haut festzukleben, da sonst bei der Abnahme des Gipses Schwierigkeiten und Schmerzen entstehen. Wenn es irgendwie angängig ist, mache ich den Abguß im Stehen und extendiere den Patienten in keiner Weise, die Glissonsche Schwebe benütze ich höchstens, um dem Kranken einen gewissen Halt zu geben. Die Arme stützt der Kranke auf die Lehnen von zwei Stühlen, die zu seiner Seite stehen, die Schultern dürfen nicht hochgezogen werden. Die Abformung des Beckens bedarf besonderer Sorgfalt, weil besonders bei tiefsitzenden Spondylitiden hier nur ein kurzer Hebel zur Fixation zur Verfügung steht, aber auch bei höher gelegenen Herden garantiert ein guter Sitz am Becken am sichersten eine gute Immobilisation.

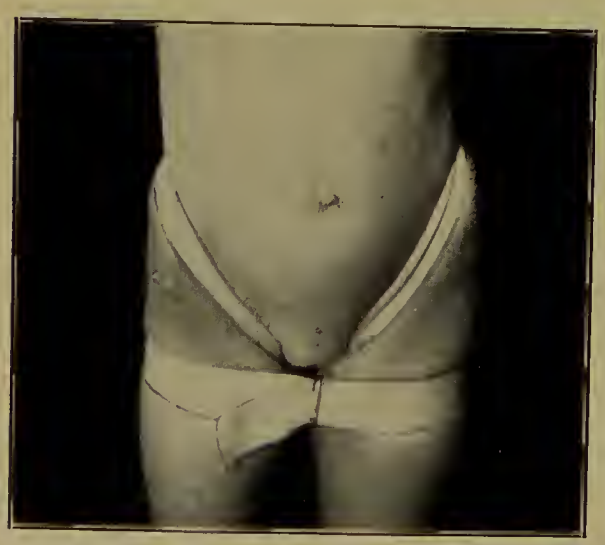

Fig. 19. Vorbereitung zum Korsettabguß Taillenband, um die Darmbeinkämme hervortreten zu lassen.

Bisher modellierte man, nachdem einige Gipstouren um das Becken gelegt waren, die Gegend über den Darmbeinkämmen fest in die Taille, hierdurch erzielt man aber Verschiebungen am übrigen Gips, die eine ungetreue Form verursachen. Viel besser wird der Abguß, wenn man ein Band, wie es auf Fig. 19 abge-

bildet ist, bevor man mit dem Gipsen anfängt, in die Taille und unter die Trochanteren schlingt. Dies Band, das die Darmbeinkämme und die Spinae anterior. superior. hervorhebt, stört beim Abnehmen des Gipsverbandes in keiner Weise, man hat nur die Sicherheitsnadel zu öffnen. Nachdem die Gipsbinden (Mullbinden mit Gips, am besten die Cosackbinden) zirkulär, unten am Becken angefangen, bis zum Brustkorb gewickel sind, legt man die folgendenTouren etwa in der Richtung, wie die Hosenträger über die Schulter verlaufen, und achte auch dabei darauf, daß sowohl die ganze Brust wie der Rücken gleichmäßig bedeckt werden. Will man sehr rasch arbeiten, so läßt man sich Longuetten machen und zwar in der Weise, daß nasse Gipsbinden über ein etwa 60 cm langes und bindenbreites Brett der Länge nach aufgewickelt und dann an einer Seite aufgeschnitten werden. Diese Längstouren sind dann noch mit einigen zirkulären Gängen am Körper zu fixieren (Fig. 20), wobei besonders darauf zu achten ist, daß der Gipsabguß in den Achselhöhlen so dicht wie möglich dem Brustkorb anliegt. Nach Erhärten des Gipses schneidet man ihn an seiner Vorderseite und über einer Schulter auf einem Gurt, der vor dem Gipsen am Hals des Patienten aufgehängt wurde, entweder mit einem scharfen Messer oder einer Stilleschen Gipsschere auf. Sind diese Vorschriften befolgt, so erhält man einen Abguß, über welchen der Bandagist ohne weiteres ein Korsett arbeiten kann.

Fig. 20. Verlauf der Gipsbinden bei Anfertigung eines Modelles.

Fig. 21. Horizontale Lagerung zur Herstellung eines Korsettabgusses. Taillenband. Achtertour zum Nähern der Schulterblätter. Lordosierung der Lendenwirbelsäule durch untergelegte Kissen.

Schwieriger gestaltet sich ein Korsettabguß, wenn er am liegenden Patienten gemacht werden soll. Dies ist der Fall, besonders bei allen denjenigen Kranken, die lange in der Schale sich befanden.

Man schlinge wieder dem Patienten das Band um die Hüften, die Schulterblätter werden durch eine Achtertour um beide Schultergelenke herum einander möglichst genähert (Fig. 21). Dann hebe man noch durch unterlegte Sandsäcke das Becken in reichlichem Maße, so daß eine starke Lordose entsteht. Unter die Brust kommt ein flaches Kissen und ebenfalls eine Stütze unter das Kinn. Die hierdurch bewirkte Haltung kommt annähernd derjenigen des stehenden Patienten gleich. Je nach dem Sitz des Gibbus sind noch Änderungen in der Lordosierung vorzunehmen. Man macht nun einen Abguß in der Weise wie für die Liegeschale; wenn der Gips erhärtet ist, dreht man den Patienten mit der Gipshülse um und schließt den vorderen Teil. Lange benutzt an Stelle eines Tisches seinen Rahmen (Fig. 22).

Die Bauart der Bandage darf nicht dem Mechaniker überlassen werden, der Arzt hat die Konstruktion, wenigstens in ihren Grundzügen, zu bestimmen und muß infolgedessen genau wissen, welche Forderungen ein rationelles Korsett erfüllen muß.

Das im folgenden Gesagte gilt nur für Spondylitiden im Bereich der unteren Brust- und der Lendenwirbelsäule, für höhere Herde werden Apparate gebraucht, welche aus einem Korsett und einer Halskravatte oder nur aus einer Halskravatte bestehen (s. S. 627).

Ein Spondylitiskorsett soll:

1. Jegliche Bewegung des kranken Wirbelsäulenabschnittes um eine frontale und eine sagittale Achse verhindern. Der Patient darf die Wirbelsäule also weder nach vorne, noch nach hinten, noch nach seitwärts biegen können;
2. Lordosieren (vgl. das beim Gipsverband Angegebene);
3. Keinen Druck auf die meist empfindlichen Dornfortsätze der erkrankten Wirbel ausüben;
4. Luftdurchlässig sein, um den Patienten nicht unnötig durch Hitze zu belästigen;

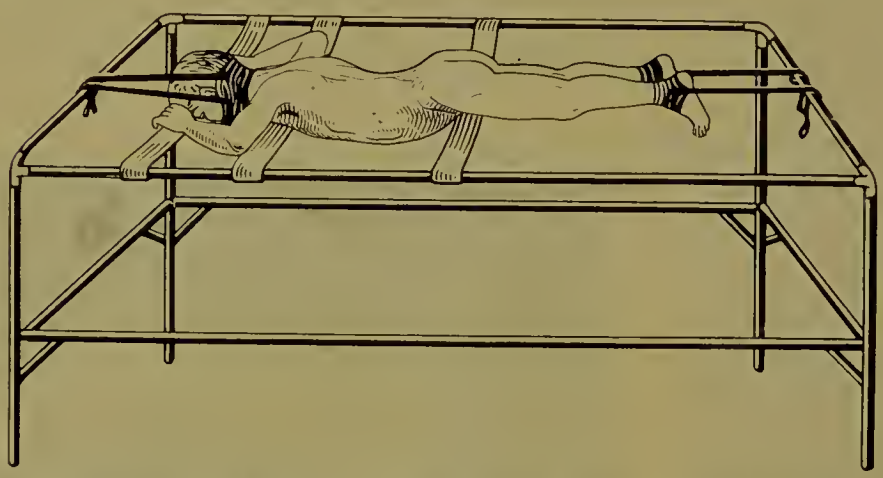

Fig. 22. Horizontale Lagerung zur Herstellung eines Korsettabgusses auf dem Tisch nach Lange.

5. Die übrigen Bewegungen des Körpers nicht wesentlich beschränken, also vor allem Gehen und Sitzen gestatten, aber auch Erheben der Arme zulassen, ohne daß das Mieder verschoben wird;
6. Die Figur des Patienten nicht auffallend verändern;
7. In den wesentlichen Teilen starr und dauerhaft sein.

Das auf Fig. 23 u. 24 abgebildete Stahlstoffkorsett erfüllt diese Forderungen.

Es besteht aus einem metallenen Beckenkorb, der in seinen Grundformen dem Hessingschen Korb folgt, mit einem unteren Bügel, der sich der Trochantergegend eng anschmiegt und der dazu dient, Seitwärtsbewegungen zu verhindern.

Der Schultergürtel des Korsetts wird von je zwei Schienen gebildet, die hinten an den Rückenstangen beginnen und nach vorne in Brustpelotten auslaufen. Auf der Rückenseite sind diese beiden Schienen durch ein etwas tiefer liegendes Stahlfederband (*a*) starr miteinander verbunden, während vorne ein abnehmbarer Stahlbügel (*e*) den Kreis umschließt. Dieser Bügel ist unbedingt notwendig, um ein Nachgeben der Pelotten in irgendeiner Richtung möglichst zu verhüten. Der Beckenkorb und der Schulterring sind durch sechs feste, nicht federnde Längsschienen verbunden: zwei zu beiden Seiten der Dornfortsatzlinie, zwei vom unteren Rand des Beckenkorbes zur Achselstütze und davor noch einmal zwei, aber nur vom Darmbeinkammbügel ausgehend (Fig. 25). Das ganze System von Stahlbändern ist mit Stoff, wie abgebildet, bezogen. Zwischen den Schienen *b* u. *b* befindet sich eine Schnürung, ebenso zwischen *b* u. *c*, die jedoch nur vom Darmbeinkammbügel bis zum Schulterring reicht. Zieht man diese Schnürung zusammen, so erhält der Rücken eine weitere gleichmäßige Stütze von hinten und auch von

der Seite, wenn der Stoff an der Schiene (*c*) nicht angenäht ist. Den Änderungen in der Haltung des Rückens oder in der Form infolge von Fettansatz oder Abmagerung kann man das Korsett ohne weiteres durch seitliches Schnüren und

Fig. 23 u. 24. Stoffstahlkorsett für Spondylitisbehandlung. Starrer Schultergürtel, seitliche Rückenschnürungen.

Nachbiegen der Längsstangen anpassen. Das Korsett soll im Anfang Tag und Nacht getragen und darf nur in Bauchlage des Patienten an- und abgelegt werden.

Eine andere Methode, dem Spondylitiskorsett einen festen Halt zu geben, besteht darin, daß man auf jeder Seite eine Stahlschiene von der Rückenschiene über die Schulter hinweg zur Achselkrücke führt. Die Methode wird von Bade benützt; Lange hat dieselbe früher viel verwandt, zieht aber jetzt das v. Baeyersche Verfahren vor, weil die Stahlschienen die über die Schulter verlaufen, in den Kleidern auftragen.

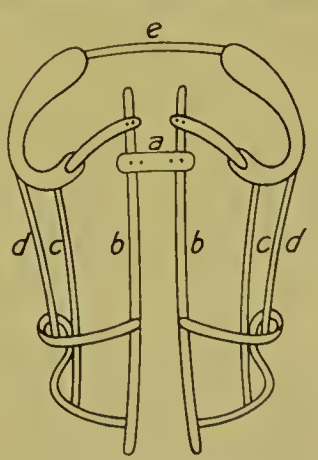


Fig. 25. Gerüst eines Spondylitiskorsettes.

Die mechanische Behandlung der Spondylitiden der Halswirbel weicht von den hier besprochenen Methoden ab und gleicht derjenigen einer Spondylarthritis cervicalis, wo sie beschrieben wird.

## Methoden zur Korrektur des Gibbus.

Im Jahre 1896 berichtete Calot über eine Methode, den Pottschen Buckel in Narkose gewaltsam zu redressieren. Bis zu dieser Zeit galt der Gibbus für eine Deformität, die kaum zu verhüten und noch weniger zu beseitigen ist. Die Versuche, die in dieser Richtung in früheren Zeiten unter anderem schon von Hippokrates angestellt waren, hatten keine durchschlagenden Erfolge erzielt.

Calot ließ den Patienten kräftig an Kopf und Beinen auseinander ziehen und den Gibbus mit Gewalt eindrücken. In korrigierter Stellung wurde dann ein großer, Rumpf und Kopf umfassender Verband angelegt, der so lange liegen blieb bis eine Konsolidierung der kranken Wirbelsäulenpartie anzunehmen war. Da aber sehr bald von vielen Autoren Todesfälle nach diesem gewaltsamen Eingriff gemeldet wurden, verließ man die Methode, versuchte aber auf andere Weise, die Buckelbildung zu bekämpfen. Zahlreiche Apparate wurden zum schonenden Redressement des Buckels konstruiert, unter denen besonders der Redressionsapparat von Wullstein eine ausgedehnte Verwendung fand. Lange empfahl 1899 anstatt den Gibbus selbst einzudrücken, den supra- und infragibbären gesunden Teil der Wirbelsäule zu lordosieren und dadurch die Figur zu verbessern. In den letzten Jahren ist es aber gelungen, auch den Gibbus selbst allmählich in schonender Weise zu redressieren und dadurch die Resultate wesentlich besser zu gestalten, als das mit der supra- und infragibbären Lordosierung möglich war.

Calot selbst ging zu einem etappenweisen Redressement in einem Gipsverband über (Fig. 26 u. 27).

Dasselbe wird an dem leicht extendierten, mit zwei Lagen Trikot bekleideten Patienten in der Ausdehnung angelegt, daß das Becken, der Rumpf, die Brust, die Schulter und der Hals, eventuell auch noch Hinterhaupt und Kinn bedeckt sind. Nachdem der Gips erhärtet und getrocknet ist, schneidet man vorne ein großes Fenster an der Bauch- und Brustfläche aus; hinten im Bereich des Gibbus wird eine kleine Öffnung angebracht, von der aus man durch Einschieben von Watte, die mit einer Stärkebinde fixiert wird, den Gibbus etwa alle 14 Tage redressiert.

Fig. 26. Gibbus, der 4 Jahre lang bestand. Nach Calot.

Fig. 27. 5 Jahre nach Beginn der Behandlung. Nach Calot.

Gaugele modifizierte dies Verfahren, indem er mit einer Pelotte an einer Schraube in sehr einfacher Weise den Gibbus in genau dosierbarer Weise ohne Narkose redressiert (Fig. 28, 29 u. 30). Er erzielte überraschend gute Erfolge bei 10 Fällen mit Parese oder vollkommener Lähmung.

Finck schlug einen anderen Weg ein. Er läßt die Patienten jahrelang in Gipsbetten andauernd liegen.

Unter den Gibbus wird ein Wattekreuz angebracht, das behutsam und allmählich durch Anlegen immer weiterer Schichten verstärkt wird und das den Buckel langsam korrigiert. Sehr wichtig ist, daß der Kranke durch Binden, die auch über die Schultern laufen, fixiert ist. Nachdem das Wattekreuzpolster eine Höhe von 4—5 cm erreicht hat, macht man ein neues Bett in verstärkter Reklinationshaltung und beginnt wieder mit dem Anlegen der Watte. Selbstverständlich darf der Patient sich nie nach vorne abbiegen; deshalb ist die Watte immer nur in Bauchlage des Patienten, der dabei den Kopf mit den Händen stützt, anzubringen. Bei hochgradiger Buckelbildung läßt Finck eine Extensionsbehandlung vorangehen, um die paragibbäre Lordosierung zu verkleinern. Ist der Buckel völlig im Bett ausgeglichen, so erhalten die Patienten ein hohes Zelluloidkorsett.

Wie die Bilder zeigen, lassen sich mit jedem der drei Verfahren gute Resultate erzielen. Technisch am einfachsten ist die Methode von Finck, doch ist eine über Monate und Jahre sich hinziehende Liegebehandlung nur dann durchzuführen, wenn die Kinder in einer Anstalt untergebracht sind.

In Deutschland wird am meisten die Methode von Gaugele geübt.

In neuerer Zeit sind Versuche, um eine Gibbusbildung auf operativem Wege zu verhüten, gemacht worden. Lange vernähte mit Paraffinoxycyanatseide zwei verzinnte Stahldrähte von 10 cm Länge und Bleistiftdicke oberhalb und unterhalb vom Gibbus seitlich mit den Dornfortsätzen, um die Schienen, die wir sonst am Korsett anbringen, organisch mit der Wirbelsäule zu verbinden. Bradford verwendete zu gleichen Zwecken Knochenspangen. Hibbs suchte eine



Fig. 28. Redressement des Gibbus nach Gaugele mit Pelotte und Schraube.

Ankylose zwischen den Bögen und Dornfortsätzen des erkrankten Wirbelsäulenabschnittes zu erzeugen, indem er die Dornfortsätze von oben her halb durchmeißelte und nach unten klappte, so daß die Spitze des herabgeklappten Dornfortsatzes in den durch die Abmeißelung entstandenen Spalt des nächst unteren Dornfortsatzes zu liegen kam. Diese Methoden, bei denen starre Körper die Dornfortsätze miteinander verbinden, verdienen entschieden den Vorzug vor denjenigen, die schmiegsames Material (Hadra nahm Silberdraht) verwenden, weil dieses eine Biegung und Bewegung der Wirbelsäule nur wenig verhindern kann. Die weitere Erfahrung muß erst lehren, ob die Dornfortsätze wirklich genügend stabil sind, um den Zug dauernd, ohne sich abzubiegen, aufzunehmen. Die Transformationen der Dornfortsätze auf Fig. 8 scheinen dagegen zu sprechen.

## Behandlung der Abszesse.

Die Abszesse müssen möglichst bald, wenn sie leicht zugänglich geworden sind, entleert werden; man soll, wenn irgendmöglich, nie solange warten, bis der Eiter nach außen durchbricht, weil die Folge eines spontanen Durchbruches meist eine Fistel ist, von der aus die Abszeßhöhle sekundär infiziert werden kann. Aus dem gleichen Grund inzidiere man auch nicht den Eitersack (Ouvrir les tuberculoses, c'est ouvrir une porte par laquelle la mort peut entrer — Calot), sondern suche durch schrägen Einstich unter Verschiebung der Haut mit einer dicken Hohlnadel den Eiter zu entfernen.

Fig. 29. Spondylitis vor der Behandlung (Beobachtung von Gaugele).

Fig. 30. Spondylitis nach der Behandlung mit Gipsverband. (Beobachtung von Gaugele). (Derselbe Fall, wie in Fig. 29).

Nicht selten verstopfen größere Eiterflocken die Kanüle, so daß auch Aspirieren mit einer Spritze oder Durchstoßen mit einer Sonde den Kanal nicht freimachen. In diesen Fällen ziehe man die Nadel aus der kleinen Wunde heraus und drücke den Eitersack kräftig zusammen.

Zwecks einer Injektion läßt sich die gleiche Öffnung wieder benutzen. Als Verband bewährte sich Kollodium mit Watte. Die Psoasabszesse punktiert man am besten dicht über dem Poupartschen Band, etwa 2 cm medial von der Spin. ant. sup. entfernt (Fig. 31); läßt man hierbei den Eitersack durch den Assistent gegen die Bauchwand vordrängen und palpiert man mit der einen Hand die Art. femoralis, so ist man einigermaßen davor sicher, weder das Peritoneum,

noch eine Darmschlinge, noch die Arterie anzustechen. Die Punktion unterhalb des Lig. Poupartii ist gefahrvoller wegen der Nähe der großen Gefäße.

Die Entleerung von Kongestionsabszessen im Bereich des Rückens bietet keine Schwierigkeiten. Um so mehr die Behandlung der Retropharyngealeiteransammlungen.

Diese kann man von außen punktieren, wenn man die Nadel in frontaler Richtung etwa in der Höhe des Kieferwinkels auf den Querfortsatz des dritten Halswirbels einsticht und wenn man diesen erreicht hat, die Kanüle etwas nach vorne schiebt (Calot). Muß man den retropharyngealen Abszeß wegen

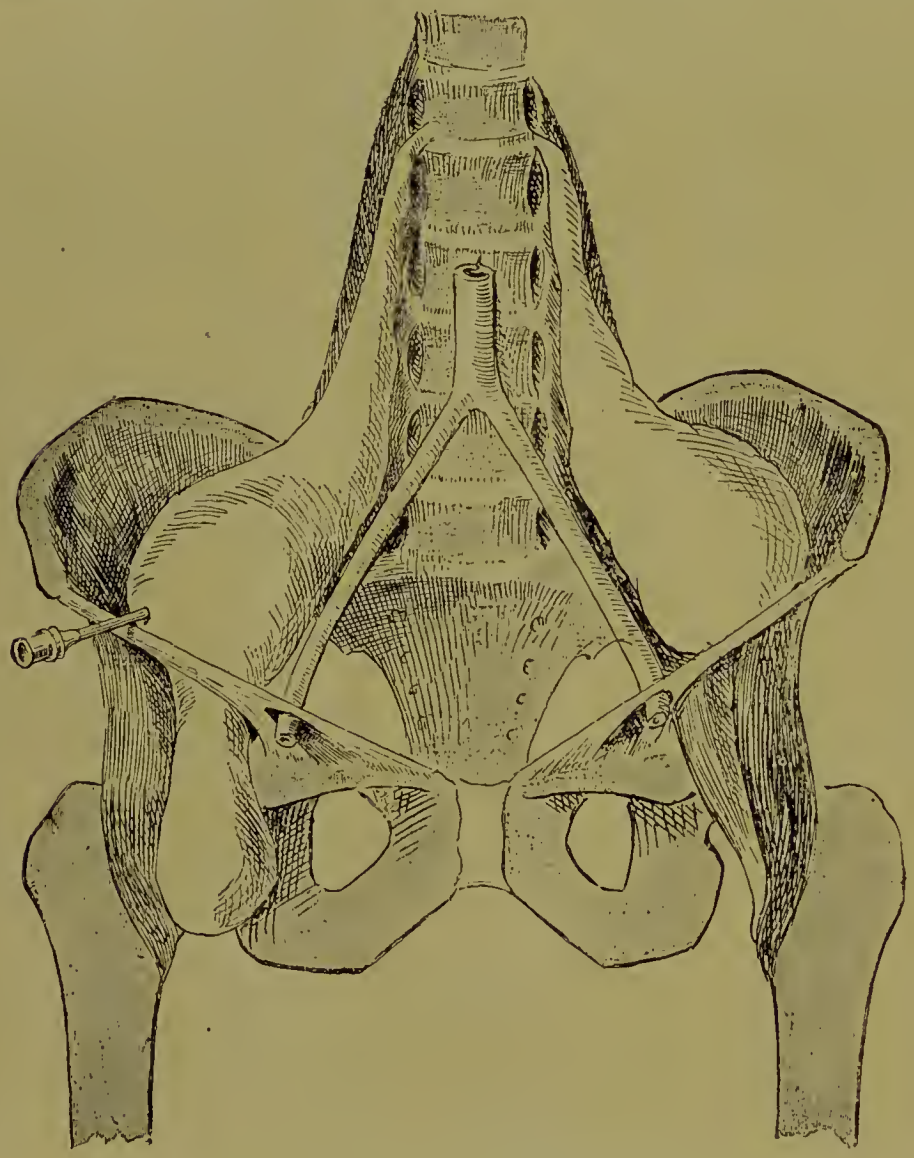

Fig. 31. Punktion eines Senkungsabszesses nach Calot.

Durchbruchsgefahr, Schluckbeschwerden usw. inzidieren, so ist es besser, von außen her, nach Chiene, am hinteren Rand des Kopfnickers einzugehen, als vom Rachen aus den Eiterherd zu eröffnen, weil im letzten Fall die Gefahr einer Aspiration des Eiters und bei Fistelbildung eine dauernde Eiterung in die Mundhöhle vorhanden ist. Eine weitere Indikation für eine Inzision ist in solchen Fällen gegeben, wo hohes Fieber den Kranken gefährdet und eine rasche und ausgiebige Entleerung des Eiters erwünscht ist.

Nach der Entleerung des Eitersinjiziere man in die Höhle eine 10%ige Jodoformmandelölemulsion (Jodoform 10,0 Ol. amygd. 90,0), welche im kochenden Wasserbad sterilisiert werden kann. Bei Kindern nehme man 2—5, bei Erwachsenen 10—30 ccm der Aufschwemmung. Die Jodoforminjektion ist kein ganz harmloser Eingriff, weil sich in den von der Luft abgeschlossenen Räumen giftige Pro-

dukte bilden können. Zu sehr unangenehmen Nebenerscheinungen kann es bei solchen Kranken kommen, die an einer Jodoformidiosynkrasie leiden. Nach der Punktion tritt häufig etwas Fieber ein. Die Einspritzung der Emulsion soll nicht zu oft erfolgen, weil das Jodoform nur langsam verschwindet; einen Anhaltspunkt dafür, ob noch Jodoform in der Abszeßhöhle ist, hat man durch den Nachweis von Jod im Harn. (Bei Anwesenheit von Jod färbt sich ein mit Stärkelösung und Chlorwasser versetzter Harn bläulich.) Die Punktion der Abszesse dagegen kann alle 8—14 Tage erfolgen, wenn es erforderlich ist.

Zur Behandlung von Fisteln wird vielfach die oben angegebene Wismutsalbe nach Beck angewendet.

Bei geringer Sekretion ist es besser, die sterilisierte Wismutpaste (30 Teile Bismuthum subnitricum, 5 Teile weißes Wachs, 5 Teile Paraffin [Schmelzpunkt 49°] und 60 Teile Vaselin) mittels einer gläsernen Harnröhrenspritze in die Fistel zu injizieren (Beck). Die Behandlung der Senkungsabszesse mit Trypsinpräparaten ist in den Fällen, wo die Jodoformbehandlung versagt, empfohlen worden. Von anderer Seite dagegen ist vor dieser Methode gewarnt worden. Wegen der Röntgentherapie siehe den allgemeinen Teil. Die Erfahrungen auf diesem Gebiete sind noch so gering, daß ein abschließendes Urteil nicht zu geben ist.

## Behandlung der Lähmungen.

Treten bei einer Spondylitis Erscheinungen von seiten des Nervensystems auf, so hat sich unsere Therapie sowohl gegen die Ursache der Lähmungen als auch gegen die Folgezustände derselben zu richten. Wie wir gesehen haben, ist die Ursache der nervösen Störungen seltener infolge von knöcherner Raumbeengung als durch Druck von Abszessen oder durch Ödeme usw. bedingt. Wenn eine frische Lähmung vorliegt, so muß man den Patienten unter allen Umständen flach lagern, und zwar entweder in einem Korsett oder in einer Schale. Aufrichten oder Sitzen, selbst mit einem Verband, ist strengstens zu verbieten. Wenn die Lähmung nach Monaten sich nicht gebessert hat oder gar zunimmt und ein Gibbus besteht, so ist ein vorsichtiges Redressement des Buckels angezeigt.

Man legt zu diesem Zweck den Kranken auf den Bauch und sucht, während Gehilfen am Kopf und den Beinen extendieren, die Deformität langsam zu korrigieren. Ein Gipsverband, der vom Scheitel bis zum Becken geht, hat dieser Prozedur zu folgen.

Erzielt man mit diesen unblutigen Methoden keine Besserung, nehmen die Lähmungen im Gegenteil zu, treten krankhafte Erscheinungen von seiten des Darmes oder der Blase auf, oder aber ist die Knochentuberkulose, so weit man es entscheiden kann, ausgeheilt und persistieren dennoch die Lähmungen so empfiehlt Bade dem Patienten ein Korsett und Schienenhülsenapparate zu geben und in vertikale Lage zu bringen, d. h. Steh- und Gehversuche zu machen. In seinen Fällen gingen die Lähmung fast ausnahmslos bei einer solchen Behandlung zurück.

In ganz hartnäckigen Fällen von Lähmung kann ein blutiges Vorgehen in Frage kommen.

Im floriden Stadium der Tuberkulose folgt man am zweckmäßigsten dem Vorschlag von Ménard, besonders dann, wenn durch das Röntgenbild ein prävertebraler Abszeß nachgewiesen ist, und reseziert denjenigen Querfortsatz mit dem entsprechenden Rippenstück (4 cm), der auf der Höhe des Buckels liegt. Dieser Eingriff führt sowohl zum Herd im Knochen wie auch meist zum Abszeß. Schwere

Lungenerkrankungen oder ein sehr darniederliegender Organismus bilden eine Kontraindikation der Operation.

Bei scheinbar ausgeheilten Spondylitiden eröffne man mittels der Laminektomie den Wirbelkanal, weil in diesen Fällen gewöhnlich Narbengewebe, Veränderungen der Knochen usw. der Grund der Lähmungen sind (Macewen 1888).

Einen dritten Weg, um an kranke Wirbel in der Lendengend zu gelangen, schlug Müller vor. Er ging von vorne in die Bauchhöhle ein, durchtrennte das Peritoneum und erreichte so die Vorderfläche der kariösen Wirbel. Fritz Fischer laparotomierte bei Tuberkulose des Ileosakralgelenkes.

Die blutige Operation der Wirbelsäulentuberkulose soll immer nur ein letztes Zufluchtsmittel sein, weil oft Todesfälle beobachtet worden sind. Andererseits werden aber auch wieder Erfolge gemeldet, die zu dieser Art des Vorgehens ermuntern.

Nach Chipault starben nach Laminektomie von 103 Patienten 43, während bei 28 die Lähmungen geheilt wurden. Die Erfolge mit der Costotransversektomie scheinen bessere zu sein. Ménard hatte bei 24 Kranken 17 dauernde Heilungen, 5 Patienten starben. Bastianelli berichtet von 32 Erfolgen unter 41 Operierten.

Spasmen in den Extremitäten bekämpft man am besten mit Extension (5 k am Bein etwa).

Bei der Lagerung von gelähmten Spondylitikern hat man auch darauf zu achten, daß keine Kontrakturen entstehen oder daß vorhandene langsam korrigiert werden.

Die häufigste Kontraktur, die infolge einer Lähmung sich bildet, dürfte ein leichter Grad von Spitzfuß sein. Man beugt am besten dieser Deformität dadurch vor, daß man die Füße an eine Kiste oder dgl. dauernd anstemmen läßt. Die Kontrakturen im Hüftgelenk sind keine Folge der Lähmungen, sondern hervorgerufen durch eine Schrumpfung des Psoas. Außerdem sind in hochgradigen Fällen von Spondylitis beide Hüftgelenke zu einer völligen Streckung nicht fähig. Hier handelt es sich wohl um eine Bänderschrumpfung an den Hüftgelenken, bedingt durch die sekundäre Neigung des Beckens nach vorne.

Da das Leben der Kranken durch Sekundärinfektion eines Dekubitus gefährdet werden kann, so ist die Entstehung dieser Komplikation besonders zu vermeiden. (Häufige Bauchlage).

Am meisten sind die Fersen und die Gegend des Kreuzbeines dieser Gefahr ausgesetzt. Erstere lassen sich leicht dadurch schützen, daß man sie hohl legt, z. B. durch ein weiches, flaches Kissen unter die Wade, aber nicht durch gutgemeinte Polsterung direkt unter die Fersen. Ich sah auf diese Weise schon mehrfach tiefgreifende Nekrosen entstehen. Der Dekubitus am Kreuzbein ist schwerer zu verhüten Sehr wichtig ist, daß die Haut hier trocken gehalten und nicht durch Falten im Bettuch, Krümel von Brot oder dgl. gereizt wird. Ein Wasserkissen ist bei Lagerung des Kranken in einer Schale schlecht anzubringen. Am besten sucht man die exponierten Stellen durch flachverlaufende Polsterungen seitwärts von der Artic. sacroiliac. zu entlasten. Da eine entstehende Drucknekrose meist durch geeignete Behandlung schnell wieder zurückgeht, so sollen die gelähmten bettlägerigen Kranken fast täglich, wenn es der Zustand erlaubt, auf den Bauch gelegt werden und auf rote Stellen hin inspiziert und dann entsprechend gebettet werden. Zur Behandlung eines bestehenden Dekubitus eignet sich sehr gut eine Dermatolsalbe (1 : 100).

Die gefährlichste Komplikation ist eine Cystitis, die in den Fällen, wo katheterisiert werden muß, kaum zu vermeiden ist.

## Spondylitis suboccipitalis.

Die Tuberkulose im Bereich der oberen Halswirbelsäule findet eine gesonderte Besprechung, weil hier vorwiegend die Bögen und

Gelenke der Wirbel befallen sind und weil die mechanische Therapie in anderer Weise wie bei der Spondylitis der Brust- und Lendenwirbelsäule zu erfolgen hat.

Die Erkrankung beginnt meistens an den Gelenken (Spondylarthritis) und zwar analog den sonstigen Gelenktuberkulosen entweder als ostale Form oder in den Weichteilen, welche die Gelenke begrenzen (synovial). Bei letzterer tritt neben der lokalen Entzündung erst ein seröser Erguß im befallenen Gelenk auf, der allmählich eiteriger Natur wird. Der häufigste Ausgangspunkt dieser Art von Tuberkulose scheint die seitliche Gelenkverbindung zwischen Atlas und Epistropheus zu sein. Ferner erkranken nicht selten die Gelenke zwischen Hinterhaupt und Atlas. Unter den ostalen Formen spielt die Karies an der Basis des Epistropheuszahnes eine besondere Rolle, weil hierdurch oft bei einem ganz leichten Trauma der Zahn abbrechen und sich in das Rückenmark einbohren kann. Beginn der Karies am Occiput ist auch beobachtet. Die tuberkulösen Erkrankungen an der oberen Halswirbelsäule haben die Neigung, sich weiter zu verbreiten, Knorpel und Knochen zu zerstören und größere Mengen Eiter zu produzieren, der oft als retropharyngealer oder bei Karies des 3.—5. Halswirbels als retroösophagealer Abszeß in Erscheinung tritt, Schluck- und Atembeschwerden macht und in hochgradigen Fällen selbst die Stimme verändert. An der Rückseite des Halses beobachtet man sehr häufig eine sehr feste, etwa handflächengroße Schwellung, welche die Halslordose ganz ausgleichen kann.

Die Krankheit beginnt meist damit, daß mehr oder minder starke Schmerzen an der hinteren Hälfte des Kopfes und auch in den Armen auftreten. Der Kopf wird vor jeder stärkeren Bewegung und Erschütterung bewahrt. Allmählich tritt eine fast vollkommene Steifheit der oberen Halsgelenke ein; wenn die Erkrankung einseitig ist, so hält der Patient das Kinn nach der kranken Seite hin, während beim muskulären Schiefhals das Kinn sich von der kranken Seite abwendet. Die Schmerzen werden immer stärker, gewöhnlich kann man erhöhte Temperaturen konstatieren, an den Armen machen sich Zuckungen oder Lähmungen bemerkbar, die Augen weisen Anomalien wie Nystagmus, Miosis, Mydriasis auf. Auch der Hypoglossus kann in Mitleidenschaft gezogen sein. Werden größere Partien der Knochen zerstört, so sinkt der Kopf abwärts und zwar am häufigsten nach vorne, weil die vorderen Teile des Atlas und Epistropheus am meisten der Zerstörung ausgesetzt sind.

Die Spondylitis suboccipitalis kann in jedem Stadium zur Ausheilung kommen, doch bildet sie im ganzen eine größere Gefahr für das Leben wie die übrigen Wirbelsäulentuberkulosen, weil in ihrem Verlauf schwere, sich fast über den ganzen Körper erstreckende Lähmungen auftreten können. Wenn eine Heilung erfolgt, so bleibt meistens eine Steifheit und Stellungsanomalie des Kopfes als Zeichen der überstandenen Krankheit zurück.

Therapeutisch läßt sich auf mechanischem Wege meist sehr rasch ein Erfolg erzielen. Die vielfach empfohlene Extension mittels einer Glissonschen Schlinge am Bett halte ich für wenig zweckmäßig, vor allem, weil sie der wichtigsten Forderung, nämlich Ruhigstellung der erkrankten Teile nicht gerecht wird. Der Kranke kann den Kopf trotz kräftigsten Zuges immer noch bewegen. Ferner muß man sie beim Umbetten des Kranken und beim Essen entfernen, auch wird sie oft vom Patienten selbst trotz ärztlichen Verbotes zeitweise entfernt.

Sehr viel besser ist ein **Watteverband**, der aber in seiner Größe und Festigkeit beträchtlich von dem Schanzschen Verband abweichen muß.

Wie aus der Fig. 32 ersichtlich, muß er von der Mitte des Hinterhauptes bis zum unteren Winkel der Schulterblätter reichen und sich über die ganzen

Schultern hin erstrecken. Auf der Vorderseite muß er ebenso weit wie hinten herabgehen und so dick sein, daß er das Kinn stützt. Zur Verhütung des Zusammenschiebens der Watte verstärkt man den Verband mit Schusterspan oder dicken Kartonstreifen, die mit Stärkebinden fest angewickelt werden. Da der Verband sehr bald locker wird, muß man ihn durch Einschieben von Watte wieder in seiner Form ergänzen. Riedinger legt über den Watteverband noch eine nach Art der Mensurbinden gefertigte Binde.

Fig. 32. Watteverband in unfertigem Zustand von hinten gesehen. Versteifungen mit Schusterspahn.

Dieser Verband eignet sich sehr gut als Provisorium, weil er den Kopf in genügender Weise stützt und fixiert. Dies erkennt man daran, daß die Schmerzen in kürzester Zeit schwinden und der Patient ungestört schlafen kann. Auch sah ich prompt das Fieber verschwinden. Ein in gleicher Ausdehnung angelegter, gut gepolsterter **Gipsverband** ist dauerhafter, aber entschieden schwieriger herzustellen und kann leichter Veranlassung zu Dekubitus am Kinn geben. Ein **abnehmbarer Apparat** (Fig. 33) muß ebenfalls einen festen Halt am Rumpf haben, wenn er den Hals ruhigstellen und ein Vorwärtssinken des Kopfes verhüten soll.

Am zweckmäßigsten läßt man die Bandage nach unten den ganzen Brustkorb, besonders aber hinten umfassen. Die Riemenbindungen der beiden Teile, die den Rumpfteil bilden, müssen seitwärts sein, damit die Teile am liegenden Patienten abgenommen werden können, ohne daß dieser viel bewegt wird. Will man z. B. zwecks Reinigung den Rückenteil entfernen, so wird der Kranke auf den Bauch gelagert. Auf der Schulterhöhe greift der vordere Teil etwas nach hinten, der Rückenteil nach vorne über, so daß die Schulterkappen sich decken. Der Kopfteil besteht aus zwei etwa halbkreisförmigen Schienen, die gepolstert und ebenfalls seitwärts auseinanderzunehmen sind. Der hintere Teil ist breit und soll am Hinterhaupt nicht tiefer herabreichen als bis dort, wo die Nackenmuskulatur ansetzt. Legt man die hintere Schiene tiefer, so kann sie sehr heftige Schmerzen verursachen, besonders dann, wenn die Weichteile hier infiltriert sind. Kopf- und Rumpfteil werden durch vier nicht federnde, aber verstellbare Schienen verbunden. Die an ihrer Stelle empfohlenen Drahtspiralen, Schienen mit Gummizügen und ähnlichem, sind nicht zweckentsprechend, weil sie den Kopf nicht genügend ruhigstellen.

Fig. 33. Apparat mit Halsstütze bei zervikaler Spondylitis.

Operativ kommt an der Halswirbelsäule wohl nur die Laminektomie in Betracht, ein seitliches Umgehen bietet keine Vorteile. Nach Payr soll man nicht operieren, wenn Lähmungserscheinungen vorhanden sind; eine frische unilaterale Erkrankung bietet für diese Behandlungsart die beste Aussicht.

Über die Eröffnung der retropharyngealen Abszesse ist an anderer Stelle berichtet. Die retroösophagealen Eiteransammlungen macht man sich, vom medialen Rand des Kopfnickers ausgehend, zugänglich.

## Die Sacrocoxitis.

Die meist tuberkulösen Entzündungen des Gelenkes zwischen Darm- und Kreuzbein kommen bei Erwachsenen häufiger wie bei Kindern vor. Das Leiden macht sich nach Spitzy beim Kind zuerst durch Schmerzen und watschelndes Hinken bemerkbar. Versucht man die Darmbeinschaufeln gegeneinander oder gegen das Kreuzbein zu bewegen, so werden Schmerzen verursacht. Weiteren Aufschluß über das Leiden erhält man bei rektaler Palpation und durch das Röntgenbild. Bei Erwachsenen sind nach Denis G. Zesas die Erscheinungen ähnlich. Sehr nahe liegt die Verwechslung mit Ischias oder rheumatischem Lumbago. Die trockene Form dieser Tuberkulose bietet eine günstigere Prognose wie diejenige, bei der Eiter entsteht. Die konservative Behandlung muß vor allem ein Ruhigstellen des kranken Gelenkes anstreben, was sich nur erreichen läßt durch einen fixierenden Verband, der von der Schenkelbeuge bis zu den Schultern reicht.

Abszesse werden, wenn sie tuberkulöser Natur sind, nur mit Punktion und Jodoformölinjektion behandelt. Wenn die bakteriologische Untersuchung aber Staphylo- oder Streptokokken ergibt, und höheres Fieber besteht, so ist die Inzision notwendig.

## Die übrigen infektiösen Spondylitiden und Spondylarthritiden.

Außer den tuberkulösen Entzündungen an der Wirbelsäule kommen noch bei einer größeren Anzahl von anderen Krankheiten infektiöse Prozesse an den Wirbeln vor. Was die Häufigkeit und die Gefährlichkeit anbelangt, steht hier an der Spitze die

### Akute Osteomyelitis der Wirbel.

Sie ist meist bedingt durch eine sekundäre Infektion mit Streptokokken oder Staphylokokken. Am häufigsten befällt sie meist bei jugendlichen Individuen (5.—15. Lebensjahr) nur einen Wirbel der Lendenwirbelsäule, seltener tritt sie im Brust- und Halsteil auf. Die Bögen und Querfortsätze sind der Infektion mehr wie die Körper der Wirbel ausgesetzt. Bisher sind etwa 100 Fälle bekannt geworden. Die Krankheit beginnt unter Schüttelfrösten mit hohem Fieber, der Dornfortsatz des befallenen Wirbels ist auf direktes Drücken oder Klopfen sehr empfindlich. Nach wenigen Tagen macht sich ein heißer Abszeß bemerkbar, der nicht selten den Bahnen der tuberkulösen Senkungsabszesse folgt. Liegt der Herd in den Bögen der Wirbel, so schwillt die entsprechende Rückenpartie an, rötet sich und die Venen treten hier stärker hervor. Eine Gibbusbildung kommt nur sehr selten zustande.

Wenn nicht sobald als möglich wenigstens der Abszeß breit eröffnet und unter Umständen, besonders bei Erkrankungen der hinteren Partien auch die kariöse Stelle im Knochen operativ in Angriff genommen wird, tritt der Tod fast ausnahmslos ein. Ein Abwarten des Verlaufes der Krankheit oder Punktieren der Eiteransammlung ist dringend zu widerraten, weil diese Art von Infektionen sehr rasch auf die Nachbarschaft übergreift und die Organe der Brust- und Bauchhöhle und des Rückenmarkskanales gefährdet oder weil sie zu einer allgemeinen Pyämie führt.

Hat eine Operation Erfolg gezeitigt, so ist der Kranke noch längere Zeit in einem Gipsbett zu halten und darf später noch monatelang nur mit einem Stützkorsett aufstehen.

## Spondylitis typhosa.

Die Wirbelentzündung nach Typhus stellt eine verhältnismäßig harmlose Erkrankung dar, weil nur selten Eiterungen und nie ein tödlicher Ausgang beobachtet sind. Diese Entzündung beginnt durchschnittlich einen Monat nach Ablauf des eigentlichen Typhus mit Fieber. Es werden vorwiegend Männer befallen, die sich in der Rekonvaleszenz entweder zu viel körperliche Anstrengung zugemutet oder die ein leichtes Trauma an der Wirbelsäule erlitten haben. In einigen Fällen waren jedoch diese schädigenden Momente nicht vorangegangen. Auch bei dieser Erkrankung ist die Lendenwirbelsäule der Prädilektionsort für die Infektion. Die Gegend der erkrankten Wirbel schwillt an, ist schmerzhaft und wird steif gehalten; Sensibilitäts- und Motilitätsstörungen sind hierbei ebenfalls beschrieben. Da jeder Typhuskranke dieser Art von Spondylitis ausgesetzt ist, was aus dem konstanten Befund von Typhusbazillen in den Lendenwirbeln (Fraenkel) Typhuskranker zu schließen ist, so sollen die Kranken sich mindestens 4—6 Wochen nach Ablauf des Typhus körperlich sehr ruhig verhalten. Ist die Spondylitis typhosa zum Ausbruch gekommen, so ist wieder eine Liegeschale und später ein Korsett angezeigt. Die Heilung ist meist vollkommen.

Bemerkenswert ist bei Spond. gummosa die auf spezifische Therapie einsetzende rasche Regeneration selbst größerer Defekte. Preiser stellte dem Hamburger Ärztl. Verein zwei Fälle von Halswirbelgummen vor, bei denen es in einem Fall zur Zerstörung des vorderen Atlasteiles gekommen war. Auf spezifische Therapie völlige Neubildung des Defektes. Der andere Fall betraf eine Zerstörung des 4. Halswirbels vor Luxation der derüberliegenden Halswirbel nach vorne ohne Nervenerscheinungen. In beiden Fällen bestand die orthopädische Behandlung in einem Lederkorsett mit Jurymast auf 4—5 Monate (neben spezifischer Behandlung).

Bei Aneurysma der Aorta descendens kann es bisweilen zu so starker Arrosion der Wirbelsäule und Zerstörung der Körper kommen, daß ein Gibbus entsteht. Gleichzeitig bestehen Belastungsbeschwerden, Stauchungsschmerz und meist große Schmerzen. Bei diesen Fällen muß man sich auf das Stützen beschränken und darf nicht redressieren (Gefahr der Ruptur!).

## Spondylitis syphilitica.

Die Entstehung eines Gumma am Periost oder in der Markhöhle der Wirbel scheint selten zu sein; dagegen ist das Übergreifen eines Geschwüres auf die Knochen häufiger und besonders an der Halswirbelsäule und zwar vorwiegend an den vier oberen Wirbeln öfters beobachtet, wo die mit Vorliebe affizierten Schleimhäute der Mundhöhle den Ausgang der Erkrankung bilden. Der Knochen wird nekrotisch und kann spontan durch den Mund ausgestoßen werden. Es sind mehrere Fälle bekannt, wo ganze Wirbelkörper oder Bögen ausgehustet wurden. Todesfälle ereigneten sich durch plötzliches Abbrechen des Epistropheuszahnes. Besonders charakteristisch für eine syphilitische Spondylitis sind die heftigen Schmerzen, die nachts mit Intervallen auftreten. Erscheinungen vom Rückenmark stellen sich bei fortgeschrittenen Fällen ein, während eine Gibbusbildung meist ausbleibt, weil reaktive Knochenwucherungen die Wirbelsäule stützen.

Neben der allgemeinen Behandlung muß auch hier wieder vor allem für eine Ruhigstellung der erkrankten Wirbelsäulenpartien gesorgt werden. Ludloff empfiehlt sehr den Halswatteverband.

## Spondylitis actinomycotica.

Diese sehr seltene Affektion bildet sich immer dadurch, daß anderwärts entstandener Eiter mit Pilzen sich bis zur Wirbelsäule durcharbeitet und nun hier die Wirbel besonders an ihrer Oberfläche annagt. Die Therapie kann sich nur gegen die starken Schmerzen richten und muß eine Fixierung der Wirbelsäule bezwecken. Ein Versuch mit Jodkali innerlich ist angezeigt.

## Tumoren der Wirbelsäule.

Die Geschwülste der Wirbelsäule verursachen nicht selten ein Krankheitsbild, das täuschend demjenigen der Wirbelsäulentuberkulose ähnlich sieht. Die Sektion erst enthüllt oft die Fehldiagnose. Ich konnte unter 28 Wirbelsäulenaffektionen

der Erwachsenen drei durch Tumoren bedingte feststellen; von Berenberg-Goßler fand unter 150 an malignen Tumoren gestorbener Kranken in 20% der Fälle Metastasen in der Wirbelsäule. Besonders oft scheint bei Magenkrebs dies der Fall zu sein. Meist machen diese verschleppten Geschwülste keine klinischen Erscheinungen.

Das Karzinom tritt am häufigsten, allerdings immer nur als Metastase oder durch Übergreifen an den Wirbeln auf, während das Sarkom sich öfters primär hier lokalisiert. Die Geschwülste befallen öfters viele Wirbel und verursachen dann weniger einen Gibbus, als eine Steifheit der Wirbelsäule, die hierbei auch durch reaktive Exostosen fixiert wird. In anderen Fällen wieder, besonders beim multiplen Myelom, bildet sich ein typischer Buckel; starke Schmerzen und ein lokales Ödem deuten auf die Knochenerkrankungen hin; durch Kompression entstehen krankhafte Erscheinungen von seiten des Rückenmarks. Das wichtigste Merkmal, das eine Unterscheidung zwischen einer tuberkulösen und einer durch Tumor bedingten Erkrankung öfters zuläßt, sind die trotz aller Therapie zunehmende Kachexie und starke Schmerzen. Fieber kommt auch bei Tumoren vor. Außerdem kann das Röntgenbild Klarheit bringen; besonders ist diese Untersuchungsmethode dann heranzuziehen, wenn es sich in der Halsgegend um Schwellungen handelt, die durch ein Sarkom am unteren Schädel hervorgerufen sein können. Außer Karzinom und Sarkom kommen auch gutartige Geschwülste, besonders bei Kindern, wie multiple Exostosen und Enchondrome, vor, die auch das Bild einer tuberkulösen Spondylitis verursachen können. Zum Schluß sei noch der Echinokokkus erwähnt.

Therapeutisch kommt nur eine Linderung der Beschwerden durch ein Korsett oder eine Liegeschale in Betracht, wenn man nicht operativ den Tumor angreifen will. Dies letztere ist jedoch nur bei streng lokalisierten bösartigen Tumoren, bei gutartigen Geschwülsten und als letztes Mittel bei schwersten Lähmungen angezeigt.

## Wirbelveränderungen bei Rückenmarkserkrankungen.

Im Prodomalstadium der Tabes kann es zu eigentümlichen Erscheinungen an der Wirbelsäule kommen. Die Kranken halten sich, leicht vorwärts oder seitlich gebeugt, steif; bei Bewegungen in der Lendenwirbelsäule macht sich eine Krepitation bemerkbar. In einigen Fällen trat dann bei einem ganz geringen Trauma plötzlich eine Abknickung der Wirbelsäule oder eine Spondylolisthesis auf. Auffallend an diesen ganzen Vorgängen ist, daß sie völlig schmerzlos verlaufen. Auf dem Röntgenbild erkennt man erst eine Deformierung der Wirbel. In den späteren Stadien sieht man Frakturen und starke Knochenwucherungen, die entweder von den Rändern der Wirbel ausgehen oder in den Bändern und Gelenkkapseln auftreten und welche die kranken Knochen stützen. Bei der Syringomyelie entstehen ebenfalls schmerzhafte Abbiegungen der Wirbelsäule, aber meist nach der Seite. Hier handelt es sich nicht um Frakturen, sondern um totale Formveränderungen der chemisch abnorm zusammengesetzten Wirbel. Auch bei diesen Wirbelsäulenaffektionen kann nur ein Stützkorsett von Nutzen sein. Eine weitere Therapie ist nicht angezeigt, weil bei diesen Leiden Rückenmarkssymptome die auf eine Kompression schließen lassen, scheinbar nie vorkommen.

Mit Übergehung der akuten Verrenkungen und Brüche an der Wirbelsäule muß hier eine posttraumatische Erkrankung an der Wirbelsäule besprochen werden, die als

## Kümmellsche Spondylitis

bekannt ist. Wenn auch der Begriff, traumatische Spondylitis, der von Kümmell als besondere Krankheit aufgestellt worden ist, für endgültig beseitigt erklärt wurde, so kann man dennoch den Symptomenkomplex, der dies Leiden kennzeichnen sollte, häufig beobachten. Kümmell teilte die Erscheinungen in drei Stadien ein:

1. Nach der Verletzung hat der Kranke nur kurze Zeit Schmerzen an der Wirbelsäule.

2. Der Verletzte erholt sich soweit, daß er keine Beschwerden mehr hat und wieder arbeiten kann.
3. Nach längerer Zeit bildet sich ein mehr rundlicher Gibbus; es treten an der Wirbelsäule wieder Schmerzen ein.

Kümmell nahm an, daß infolge des Traumas ein entzündlicher rarefizierender Prozeß im Wirbelkörper entstünde; später kam er von dieser Annahme ab und vertrat mit vielen anderen Autoren übereinstimmend die Ansicht, daß es sich um Folgezustände von kleineren Kompressionsfrakturen handle. Ich glaube, daß in manchen Fällen doch wieder die ursprüngliche Kümmellsche Voraussetzung für den Gibbus anerkannt werden wird. Warum sollen an den Wirbeln nicht ähnliche atrophische Vorgänge nach einem Trauma sich abspielen, wie am Oberschenkelkopf (Coxa vara) oder an der Handwurzel? Ferner kennen wir doch auch Kyphosen infolge einer porotischen Malacie. In der Regel scheint aber der nach langer Zeit sich bildende Gibbus tuberkulöser Natur zu sein, wenigstens kann man nicht selten beobachten, daß sich der Krankheitsverlauf in der typischen Weise entwickelt und daß dann das Endresultat eine einwandfreie tuberkulöse Spondylitis ist. Es handelt sich hier stets um Patienten, die zur Tuberkulose disponiert sind, worauf die Anamnese oder Befunde am Kranken selbst hindeuten.

Sehr vorsichtig muß man mit der Deutung derjenigen Fälle sein, wo sich an eine Verletzung der Wirbelsäule eine deformierende oder ankylosierende Wirbelsäulenentzündung anschließt. Hier kann es sich auch um Verschlimmerung eines bestehenden Leidens handeln, das erst durch das Trauma sich bemerkbar macht und dann in bekannter Weise mit Remissionen fortschreitet.

Die Behandlung aller dieser Arten von Wirbelsäulenerkrankungen entspricht derjenigen bei tuberkulöser Spondylitis; man kann im allgemeinen früh zum Korsett übergehen,

## Spondylolisthesis.

Die sehr seltene Spondylolisthesis muß hier angeführt werden, weil die starke Lordose, die sie hervorrufen kann, unter Umständen zu einer Verwechslung mit einer sekundären Lordose bei Spondylitis führen kann. Das Wesen der Erkrankung besteht in einem Abgleiten des 5. Lendenwirbelkörpers nach vorn vom Kreuzbein. Ursächlich unterscheidet man mehrere Typen. Die bekannteste ist diejenige beim weiblichen Geschlecht. Nach Ansicht der Autoren liegt hier eine Disposition des letzten Lendenwirbelkörpers zum Abrutschen schon von Geburt an vor (Spondylolysis), die später dann, z. B. bei einer Schwangerschaft, zu einem völligen Abgleiten führt. Da nur der Wirbelkörper diese Verschiebung eingeht, während die unteren Gelenke des 5. Lendenwirbels in Verbindung mit den Gelenken des Kreuzbeines bleiben, so muß eine beträchtliche Verlängerung des hinteren Teiles des Wirbels oder eine Kontinuitätstrennung stattfinden. Außerdem ist eine Spondylolisthesis noch bei Tabes, Entzündungen und Traumen beobachtet worden.

## Distorsio articul. sacro-iliacae.

Die auslösende Ursache dieser Verletzung kann sehr geringgradig sein und dennoch treten oft langdauernde weitausstrahlende Schmerzen auf, die eine Fehldiagnose auf eine tiefsitzende Spondylitis veranlassen können. Nach Goldthwait wird sehr oft der Nervus ischiadicus in Mitleidenschaft gezogen. Die Schmerzen sind in der Regel zu beseitigen durch einen sehr fest zwischen Trochanter

und Spina angelegten Gurt. Damit derselbe sich nicht nach oben schiebt, sind zwei Schenkelriemen wie bei einem Bruchband angebracht. Genügt diese Bandage nicht so muß man außer diesem Gurt noch ein Korsett tragen lassen, um die Wirbelsäule ruhig zu stellen.

Auf eine andere Gruppe von Rückenschmerzen in der lumbosakralen Gegend bei Frauen machten Lovett und Reynolds aufmerksam. Sie fanden, daß bei dem Vorhandensein von solchen Schmerzen meist der Schwerpunkt des Körpers nach vorn verlagert ist und sie nehmen an, daß durch diese krankhafte Haltung Zerrungen und Spannungen in den Gelenken und Muskeln der Lumbo-Sakralgegend bedingt sind und die Schmerzen auslösen.

Als Ursache dieser falschen Haltung und Verlagerung des Schwerpunktes nach vorn fanden die Verfasser gynäkologische Leiden aller Art, falsch gebaute Korsette, zu niedrige Absätze u. a.

## Chronische traumatische Spondylitis.

In der Unfallpraxis begegnet man öfters erwachsenen Patienten, die nach einem mehr oder minder starken Trauma, wie z. B. Prellungen, durch hohes Herabspringen oder Ausgleiten beim Heben schwerer Lasten, Schmerzen in der Wirbelsäule, besonders in deren Lendenabschnitt empfinden. Die Beschwerden sind ziemlich konstant, doch werden sie durch Bewegungen gesteigert. Bei der Untersuchung findet man nur wenig, höchstens eine geringe Steifigkeit. Auch das Röntgenbild ergibt keinen pathologischen Befund. Bei der Auskultation der Wirbelsäule nach Ludloff hört man keine Krepitationen. Das Leiden kann sich über Monate und Jahre hin erstrecken, wenn der Kranke sich nicht schont. Man wird hier wohl Veränderungen annehmen müssen, wie sie in ähnlicher Weise an den Knie- und Fußgelenken auftreten, wo man öfters trotz hochgradiger Versteifung keine Veränderungen im Röntgenbild nachweisen kann. Wahrscheinlich handelt es sich um krankhafte Prozesse an den Bändern und am Periost.

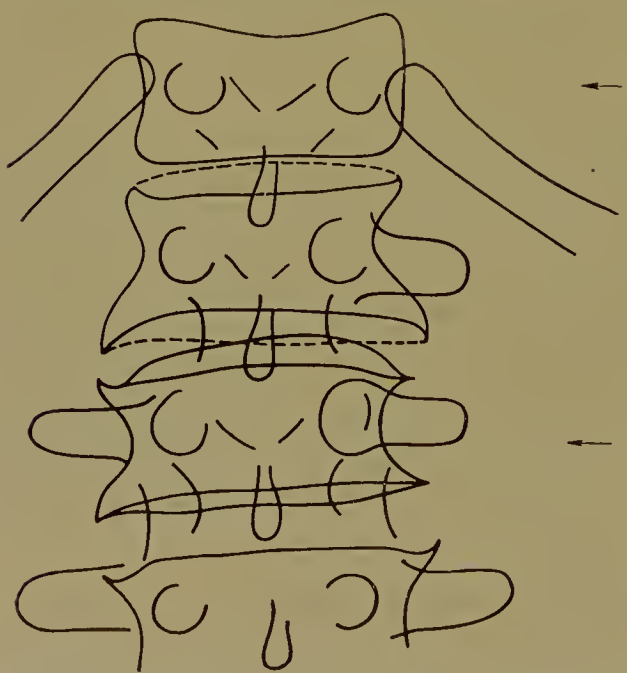

Fig. 34. Arthritis deformans der Lendenwirbel. *a* Normaler Brustwirbel. *b* Deformierter Wirbel.

In anderen Fällen wieder schließt sich diesen Reizerscheinungen eine Deformierung der Knochen an oder aber es handelt sich um eine schon bestehende.

## Spondylitis deformans.

die erst durch das Trauma manifest wurde. Diese Erkrankung gibt sich auf dem Röntgenbilde besonders dadurch zu erkennen, daß die Wirbel nicht gleichmäßig vierkantig erscheinen, sondern etwa wie eine

projizierte Fadenspule aussehen (Fig. 34), d. h. die Ränder der Wirbel sind in horizontaler Richtung ausgezogen. Dabei hat der deformierte Wirbel an Höhe abgenommen. Die Zwischenwirbelspalten sind oft beträchtlich verschmälert, die kleinen Gelenke zwischen den Wirbeln zeigen ebenfalls Veränderungen. Der Gelenkspalt als solcher scheint jedoch fast immer erhalten zu bleiben. In hochgradigen Fällen treten Osteophyten und selbst knöcherne Brücken zwischen den einzelnen Wirbeln auf. Die deformierende Wirbelentzündung findet man fast ausschließlich bei älteren Menschen, besonders bei Arbeitern. Entwickeln sich die Knochenneubildungen weiter, so kommt es zu der eigentlichen

## Chronischen Wirbelsäulenversteifung.

Man unterschied längere Zeit zwei Formen, die nach den neueren Untersuchungen jedoch derart in ihren Erscheinungen ineinander übergehen können, daß häufig eine strenge Klassifikation nicht möglich ist. Aus manchen Gründen jedoch scheint es angezeigt, die beiden Arten einander gegenüber zu stellen. Man gab folgende Unterscheidungsmerkmale an:

| Krankheitsbild nach | |
|---|---|
| Bechterew: | Strümpell-(Pierre Marie): |
| 1. Entstehung einer Kyphose. | 1. Kyphose fehlt meist. |
| 2. Versteifung beginnt in der oberen Wirbelsäule und schreitet nach unten fort. | 2. Versteifung beginnt in der Lendenwirbelsäule. |
| 3. Die großen Gelenke bleiben frei. | 3. Einige der großen Gelenke versteifen ebenfalls. |
| 4. Erscheinungen von seiten der Nerven, Sensibilitätsstörungen und Schmerzen am Rücken. Paresen. | 4. Selten Wurzelsymptome. |
| 5. Entstehungsursachen: Heredität, Trauma, Syphilis. | 5. Vor allem Rheumatismus. |

Diese Erkrankungen werden mit den verschiedensten Namen bezeichnet, z. B. Spondylitis und Spondylarthritis ankylopoëtica, Spondylose rhizomelique für die Fälle, bei denen die großen Gelenke mit versteift sind, ankylosierende Spondylitis usw. Eigentümlich ist diesen Leiden, daß sie meist bei jüngeren Individuen auftreten. (Ende des dritten Dezenniums.)

Pathologisch-anatomisch findet man die verschiedensten Verknöcherungen und Knochenwucherungen. Es kommen nicht nur Verwachsungen zwischen den Wirbeln vor, sondern auch die Rippenwirbelgelenke können soweit ankylosieren, daß nicht einmal ein Gelenkspalt auf dem Röntgenbild zu sehen ist. In anderen Fällen treten die Exostosen ganz zurück und es verknöchern nur die Bänder und Zwischenwirbelscheiben. Als Ursache für diese Versteifungen nimmt man außer dem oben Genannten noch Gicht, Gonorrhoe und Influenza in einigen Fällen an.

Es ist ohne weiteres einleuchtend, daß die Muskeln im Bereich der versteiften Wirbelsäule atrophisch sind und daß die Atmung bei

Mitbeteiligung der Rippengelenke an dem Verknöcherungsprozeß nur mehr mit dem Zwerchfell erfolgen kann.

Die Patienten fallen durch ihre gebückte Haltung auf, der Kopf ist nach vorne geneigt (Fig. 35) und kann infolge der Muskelatrophie auf längere Zeit nicht, soweit es die Versteifung zuläßt, gehoben werden. Der Gang weist oft Anomalien auf.

In bezug auf Prophylaxe nnd Behandlung der Ankylosen sagt van Amstel: „Man ist ohnmächtig, zuvorzukommen, so gut wie ohnmächtig, zu heilen.“ Wenn jedoch Schmerzen bei Bewegungen auftreten oder wenn die aufrechte Haltung des Kranken durch die Verbiegungen erschwert ist, so können Stützapparate Erleichterungen

Fig. 35. Chronische Wirbelsäulenversteifung (ankylosierende Spondylitis).

Fig. 36. Chronische Wirbelsäulenversteifung infolge von Myositis ossificans progressiva.

bringen. So hatte die abgebildete alte Patientin großen Nutzen von einer Hals- und Kopfstütze, wie sie für Spondylitis cervicalis angegeben wurde. Bade sah bei diesen Leiden Gutes von heißen Sandbädern.

Außer diesen Wirbelsäulenankylosen, die auf einer Erkrankung der Wirbel und ihrer Bänder beruhen, gibt es nun noch andere Leiden, die den Rücken versteifen. So finden wir in der Literatur als ursächliche Momente hierfür Spasmen (Hysterie) der Muskulatur und Verknöcherungen in den Muskeln. Letztere Erkrankung ist auf Fig. 36 wiedergegeben. Es ist der bekannte Helferichsche Patient in seinem jetzigen Zustand.

**Literatur.**

Beck, E., Behandlung und Verhütung von Fistelgängen. Beitr. z. klin. Chir. 1909, Bd. LXII.

Calot, Die Behandlung der tuberkulösen Wirbelentzündung. Übersetzt von Ewald. Stuttgart 1907.

Finck, J., Das Problem der absoluten Ausgleichbarkeit des spondylitischen Buckels. Zeitschr. f. orthop. Chir. 1904, Bd. XII.

Finck, Das allmähliche Redressement des Pottschen Buckels im Liegen. Zeitschr. f. orthop. Chir. 1906, Bd. XVI.
Fischer, Der letzte Lendenwirbel. Fortschr. a. d. Geb. d. Röntgenstr. 1912, Bd. XVIII.
Gaugele, Zur Behandlung spondylitischer Lähmungen. Arch. f. klin. Chir., Bd. XC.
Hibbs, R. A., A further consideration of an operation for Potts disease of the spine. Annales of surgery 1912. May.
Lange, F., Die orthopädische Behandlung der Spondylitis. Wiener Klinik 1899.
Ders., Support for the Spondylitic Spine by means of buried steel bars, attached to the vertebrae. Americ. journal of orth. surgery. 1910; Nov.
Lorenz, Die Behandlung der tuberkulösen Spondylitis. Wiener Klinik. Wien 1889.
Lovett u. Reynolds, Der Schwerpunkt des Körpers. Zeitschr. f. orthop. Chir. 1910, Bd. XXVI.
Müller, W., Transperitoneale Freilegung der Wirbelsäule bei tuberkulöser Spondylitis. Deutsche Zeitschr. f. Chir., Bd. LXXXV.
Schede, Der 5. Lendenwirbel im Röntgenbild. Fortschr. a. d. Geb. d. Röntgenstr., Bd. XVII.
Spitzy u. Reiner, Die Sakrokoxitis im Kindesalter. Zeitschr. f. orthop. Chir. 1906, Bd. XVII.
Taylor, C. F., The mechanical treatment of angular curvature or Potts disease of the spine. New York. Woad 1870.
Wullstein, L., Die Behandlung der tuberkulösen Spondylitis. Zeitschr. f. orthop. Chir. 1904, Bd. XII.
Ders., Die Wirbelentzündungen. Handbuch der orthop. Chir. Fischer. Jena 1905—1907.
Zesas, D. P., Über die Tuberkulose des Iliosakralgelenkes. Zeitschr. f. orthop. Chir. 1906, Bd. XV.

XIII.

# Deformitäten der oberen Extremität.

Von

Dr. **Leonhard Rosenfeld**
in Nürnberg.

Mit 10 Figuren im Text.

## 1. Der angeborene Hochstand der Schulter.

Hochstand der Schulter wird als Krankheit für sich beobachtet, er findet sich als angeborenes Leiden sowohl einseitig wie doppelseitig.

Schon 1888 von Burney und Sands erkannt, ist die Erkrankung erst 1891 durch Sprengel bekannter geworden („Sprengelsche Deformität"). Sie ist nicht selten — Horwitz hat im Jahre 1908 aus der Literatur 136 Fälle zusammengestellt; von diesen waren 122 einseitig, 14 doppelseitig; Bergel fand gelegentlich der militärischen Untersuchungen je einen Fall auf 2941 resp. 3001 Männer.

Pathologisch-anatomisch unterscheidet sich das hochstehende Schulterblatt: 1. durch ein verändertes Verhältnis der Durchmesser, in 53% der Fälle, und zwar ist der quere Durchmesser relativ größer als der vertikale; 2. durch hakenförmige Umbiegung des supraspinösen Teiles nach vorn, in 15 % der Fälle; 3. durch die Gegenwart von Exostosen, von knöchernen, knorpeligen und fibrösen Verbindungen mit der Wirbelsäule, vor allem im Bereiche des 4.—7. Halswirbels, in 28% der Fälle; 4. durch gleichzeitige Rippen-, Wirbel- und Muskeldefekte. In der Hälfte der Fälle besteht eine Skoliose der Wirbelsäule; überwiegend, bei etwa drei Fünftel der einschlägigen Fälle, ist dieselbe mit der Konvexität nach der Seite des Hochstandes gerichtet, in zwei Fünftel nach der entgegengesetzten, gesunden Seite. Kombinationen mit anderen Deformitäten finden sich häufig; insbesondere mit Klumpfuß, angeborener Hüftverrenkung, Spina bifida und Hasenscharte.

Die Ursachen sind verschieden: es liegt entweder eine intrauterine Störung der normalen Entwicklung — Ausbleiben des Herabsteigens des im fötalen Leben höherstehenden Schulterblattes, Druck bei geringer Fruchtwassermenge — oder kongenital angelegte Mißbildung vor — fehlerhafte Gliederung im Mesoblast, Verschmelzen oder Fehlen von Rippen, Halswirbeldefekte, abnorme Knochenbrücken zwischen Schulterblatt und Rückgrat.

Max Cohn hat einen Fall von rechtsseitigem Schulterhochstand beschrieben, bei welchem ein Keilwirbel über dem 7. Halswirbel bestand. Die Basis des Keils war nach rechts, die Spitze nach links gerichtet. Es war eine rechtskonvexe Skoliose entstanden, dadurch war der rechtsseitige Levator angulae scapulae in Spannung versetzt worden und hatte die Scapula in die Höhe gezogen.

Die Symptome bestehen in einer Stellungsveränderung des Schulterblattes, welches, statt zwischen 2. und 8. Rippe, 1½—12 cm höher steht. Die verkürzte und verbreiterte Skapula ist um die mediale Achse gedreht, der obere Rand nach vorn verlagert und verkrümmt, er springt häufig grätenartig hervor. Die Schulter erscheint verkürzt, der ganze Schultergürtel hängt nach vorn (Fig. 1). Das Röntgenbild (Fig. 2) zeigt meist deutlich die Umbiegung des oberen Schulterblattrandes in Form eines breiteren und stärkeren Schattens, nicht selten auch Exostosen, Halsrippen, Anomalien der Insertion der Rippen, Verschmelzung solcher oder Knochenbrücken. Die Bewegungsfähigkeit des Armes ist in der Erhbung und Einwärtsdrehung beschränkt, die Ursache der Behinderung ist rein mechanisch in dem Anstemmen der inneren Schulterblattkante, der Exostosen usw. gegen Thorax und Wirbelsäule gegeben.

Fig. 1. Angeborener linksseitiger Schulterblatthochstand (Beobachtung Dr. Gaugele).

Die mit dem Schulterblatthochstand verbundene Verkrümmung der Wirbelsäule hat man in den Fällen, bei welchen die Konvexität nach der Seite des Hochstandes gerichtet ist, durch den Muskelzug erklärt; in denjenigen mit der Konvexität nach der gesunden Seite als unwillkürlichen Ausgleich; es handelt sich jedoch in der Regel um Kombination mit den erwähnten angeborenen Irregularitäten, durch welche dann die Form der Skoliose in der Art der gleichzeitigen Defekte gegeben ist.

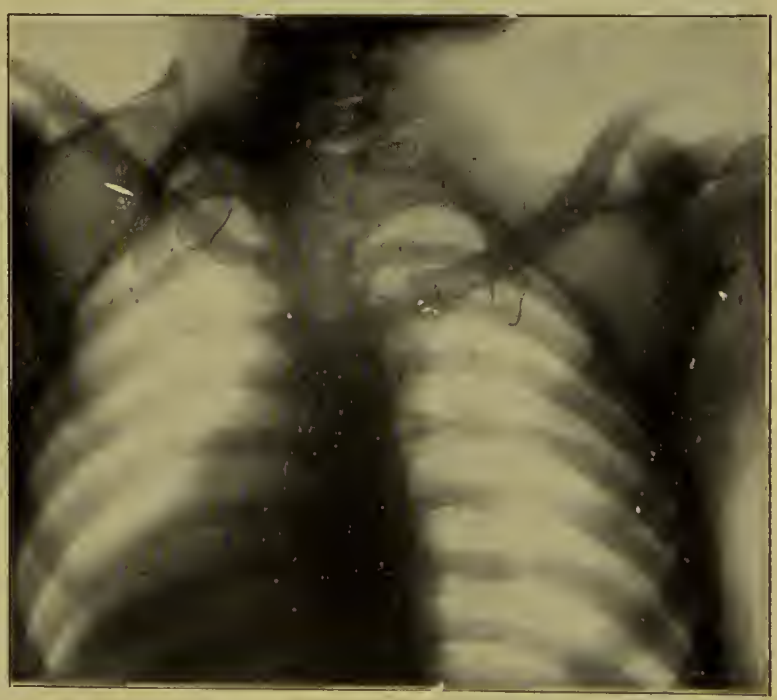

Fig. 2. Röntgenbild beim angeborenen Schulterblatthochstand (Dr. Gaugele).

Doppelseitig ist der angeborene Schulterhochstand relativ selten, bisher sind 16 Fälle bekannt geworden, eine eigene Beobachtung, der 17. Fall, dessen Röntgenaufnahme deutlich die charakteristische Formveränderung der Schulterblätter wiedergibt und welcher mit zahlreichen Anomalien der Rippen kombiniert ist, zeigt Fig. 3.

Die pathologische Anatomie und Ätiologie des doppelseitigen Hochstandes ist die gleiche wie bei dem einseitigen; klinisch ergibt die doppelseitige

Affektion das Bild einer hoch in die Halswirbelsäule hineinreichenden schweren Kyphose. Bei dem doppelseitigen Hochstand ist die Bewegungshemmung sehr groß, die seitliche Erhebung der Arme kaum bis zur Horizontalen möglich; das Hindernis besteht in dem Zusammenstoßen der Schulterblätter in der Mitte des Rückens direkt über der Wirbelsäule.

Die Behandlung hat sich dem besonderen Falle entsprechend zu gestalten. Nur dann, wenn keine oder ganz geringfügige Funktionsstörung und keine nennenswerte Entstellung durch die Diformität gegeben ist, kann auf eine Therapie verzichtet werden. Im übrigen ist einerseits der Verbesserung der Funktion, andererseits kosmetischen Rücksichten Rechnung zu tragen. Von einer mechanischen Beeinflussung, Massage, Gymnastik usw. ist wenig zu erwarten. Bei Kindern im 1.—2. Lebensjahre können elastische Züge, welche die Schulter fassen, und durch einen Beckengürtel an der entgegengesetzten Seite fixiert sind, versucht werden. Im übrigen ist operativ vorzugehen, wobei der Defekt, die Bewegungsstörung, und vor allem der Röntgenbefund maßgebend ist. Handelt es sich nur um kosmetische Zwecke, so ist die Durchschneidung aller Muskeln indiziert, welche sich dem Herabziehen des Knochens in die Wege stellen. Das so mobilisierte Schulterblatt wird in geeignetem Verbande (Gipsverband mit von oben die Skapula angreifenden, eingefügten Luftkissen) in der Stellung der Wahl festgehalten. Bei Funktionsstörung muß sich der Operationsplan nach den Ursachen der Bewegungshinderung richten: Ist der mediale Schulterblattwinkel und der obere Schulterblattrand verlängert, nach vorn gegen das Schlüsselbein umgebogen und infolgedessen die zur Erhebung des Armes notwendigen Ab- und Auswärtsbewegung des durch die Verbildung festgestellten Schulterblattes nicht möglich, so ist Resektion des medialen Schulterblattwinkels und des oberen Schulterblattrandes notwendig (Köllicker):

Fig. 3. Doppelseitiger angeborener Schulterblatthochstand.

Schnitt am oberen Schulterblattrande, Durchtrennung des M. cucullaris, Ablösung des Levator scapulae und Supraspinatus bis zum Omohyoideus, des Serratus anterior und Subscapularis, Abtragung des Knochens, bis der Arm vertikal erhoben werden kann!

Ist die abnorme Vergrößerung des Rabenschnabelfortsatzes Ursache der Bewegungsstörung, so ist dieser zu entfernen:

Schnitt zwischen Pectoralis major und Deltoideus, Ablösung der am Processus coracoideus inserierenden Muskeln, Resektion des Knochens nach Bedarf, Annähung der abgetrennten Muskeln am Knochenstumpf, Hautnaht, Verband.

Sind Exostosen, Knochenspangen und Halsrippen Grund des Leidens, so sind diese jeweils nach dem Röntgenbefunde zu entfernen; die Nachbehandlung besteht auch in allen diesen Fällen in Fixation im Gipsverbande für ca. 6 Wochen.

Spitzy empfiehlt bei jeder Operation zunächst nachzusehen, ob eine Verbindung zwischen Wirbelsäule und innerem Schulterblatts besteht und erst diese zu durchtrennen. Die Verbindung braucht nicht immer knöchern zu sein, sondern kann fibrös sein und ist dann im Röntgenbilde nicht sichtbar.

### 2. Der erworbene Hochstand der Schulter.

Der erworbene Hochstand der Schulter ist bei Rückgratsverkrümmungen häufig, bei gerader Wirbelsäule als selbständiges Leiden selten.

Der Ursprung dieser letzteren Erkrankung ist verschieden. In der überwiegenden Zahl der Fälle handelt es sich um Deformierung auf rachitischer Grundlage (s. S. 129), sie wurde aber auch als Folge entzündlicher Verkürzung der Schulterhebemuskeln, nach Ankylose des Schultergelenkes in Abduktionsstellung, bei Muskelkontrakturen auf hysterischer Basis und endlich bei Psychopathen nach Infektionskrankheiten beobachtet.

Fig. 4. Links gerades, rechts stark gebogenes Schulterblatt.

Pathologisch-anatomisch ist nur der rachitische erworbene Schulterblatthochstand gekennzeichnet, durch die nahezu typische Formveränderung des Schulterblattes. Dasselbe ist kahnförmig nach vorn gekrümmt, in der Fläche eingezogen, der Rabenschnabelfortsatz verlängert und verbreitert, die Gelenkpfanne weiter nach vorn gewendet (Fig. 4), als es der Norm entspricht.

Die Symptome ergeben ein Höherstehen der Skapula, während die Schulter selbst nach vorn, innen und unten gesunken ist (im Gegensatz zu der Stellung bei angeborenem Hochstand), der untere Winkel des Schulterblattes steht flügelförmig ab, die untere Halspartie erscheint verlängert, die Supraclaviculargegend ist grubenförmig eingezogen, bei doppelseitiger Affektion ist die ganze Brust eingesunken. Die Bewegungen der Schulter sind eingeschränkt, der Arm kann nur bis zur Horizontalen erhoben werden, auch die Innenrotation ist meist geringer, als es regulär der Fall ist.

Therapeutisch ist bei der rachitischen Form bei kleinen Kindern neben allgemeiner antirachitischer Behandlung die Beeinflussung mittels elastischer Züge angezeigt, bei älteren Individuen die operative Entfernung des supraspinären Teiles.

Die Schnittführung erfolgt am oberen Schulterblattrand durch den Trapezius bis auf den Knochen, es werden die Ansätze des Levator scapulae und des

Supraspinatus bis zum Omohyoideus, der Serratus anterior und der Subskapularis abgelöst, hierauf der Skapulawinkel abgemeißelt, die Muskeln an den Stumpf angenäht.

Für den myogenen Hochstand kommt neben der Behandlung des Grundleidens (Hysterie!) die Durchschneidung der Hebemuskeln in Betracht, gute Fixation im Gipsverbande während der Nachbehandlungsperiode ist in allen Fällen zu beobachten.

**Literatur.**

Bergel, Zwei Fälle von angeborenem Schulterblatthochstand. Zeitschr. f. orthop. Chir., Bd. XXVI.
Bibergeil, Der erworbene Schulterblatthochstand. Zeitschr. f. orthop. Chir., Bd. XXVII.
Ders., Über doppelseitigen angeborenen Schulterblatthochstand. Zeitschr. f. orthop. Chir., Bd. XXVIII.
Cohn, M., Eine anatomische Grundlage zur Erklärung des Schulterblatthochstandes. Zentralbl. f. Chir. 1907.
Horwitz, Congenital elevation of the scapula Americ. journ. of orthop. surgery, Vol. VI.
Jünger, Über angeborenen Schulterblatthochstand. Deutsche Zeitschr. f. Chir., Bd. XLIX.
Kölliker (bis 1907), Deformitäten im Bereich der oberen Extremität. Handb der orthop. Chir., herausgeg. von Joachimsthal. Jena 1907.
Lilienfeld, Zwei Fälle von Schulterblatthochstand und Schiefhals, bedingt durch hysterische Muskelkontraktur im Kindesalter. Zeitschr. f. orthop. Chir., Bd. XXIII.
Putti, Beiträge zur Ätiologie, Pathogenese und Behandlung des angeborenen Hochstandes des Schulterblattes. Fortschritte aus dem Gebiet der Röntgenstrahlen, Bd. XII.
Teske, Beitrag zur Ätiologie des angeborenen Schulterblatthochstandes. Zentralbl. f. Chir. 1908.

## 3. Die Scapula scaphoidea.

Als Scapula scaphoidea beschreibt Graves ein typisches Krankheitsbild (kahnförmige Verbildung des Schulterblattes) als eine Affektion, welche unter den Erscheinungen einer nahezu einheitlichen Veränderung des Schulterblattes einhergeht und namentlich bei erblich belasteten oder psychopathischen Individuen beobachtet wird. Die Verbildung besteht pathologisch-anatomisch darin, daß der Knochen im Verhältnis zur Norm länger ist als es der Breite entspricht, daß der mediale Rand nahezu parallel der Längsachse des Knochens und geradliniger verläuft, als es sonst der Fall ist. Die klinische Erscheinungen bestehen in einem Hängen der Schulter nach vorne und unten und dem Hervorspringen des medialen Randes des Schulterblattes (Flügelstellung). Es handelt sich um eine Anomalie der Entwicklung, welche in der Nachkommenschaft entsteht, veranlaßt durch einen abnorm wirkenden Umstand, der die Eltern betroffen hat; Graves nimmt als häufigste Ursache Syphilis an, doch mag es noch andere Ursachen geben, welche die Keimanlagen und die Entwicklung des wachsenden Embryos beeinträchtigen, so daß neben anderen Disharmonien des Körpers die Scapula scaphoidea entsteht.

**Literatur.**

Graves, The clinical recognition of the scaphoid type of scapula and of some of its correlations, Journ. of the Americ. Medical Assoc. 1910, Vol. LV.

## 4. Der sogenannte Schulterrheumatismus.

Der Titel dieses Kapitels ist ein Beweis für die ungenügende Einsicht, die wir in das Wesen und die Ursache mancher Schulterschmerzen heute noch haben. Bei der Häufigkeit des sogenannten Schulterrheumatismus ist aber eine Besprechung nicht zu umgehen.

Früher bezeichnete man jeden Schulterschmerz als Rheumatismus. Tatsächlich kommt auch ein isolierter Rheumatismus im Delta-

muskel nicht sehr selten vor. Wahrscheinlich ist die Schultergegend nachts im Bett bei Seitenlage besonders Erkältungen ausgesetzt, weil die Bettdecke sich im Schlaf leicht verschiebt und die Schulter der Einwirkung des Luftzuges aussetzt.

Bei solchem Deltamuskelrheumatismus ist am 1. Tage der ganze Muskel oft druckempfindlich und in toto hart und geschwollen. Die Hebung des Armes, sei es nach vorne, nach hinten oder nach der Seite, ist schmerzhaft und mehr oder weniger unmöglich. Diese allgemeine Schwellung und der diffuse Schmerz schwinden in einigen Tagen und statt dessen treten einzelne umschriebene Schmerzpunkte auf. Untersucht man diese genau, so findet man bei der Palpation an diesen Punkten kleine Muskelschwielen. Die Bewegung ist freier geworden, doch wird ein Liegen auf der kranken Seite in der Nacht nicht vertragen. Auch gewisse Bewegungen, wobei die betreffenden Muskelpartien sich kontrahieren müssen, können noch beschränkt sein. Wird der Zustand nicht als Rheumatismus erkannt, so kann er wochenlang dem Patienten Beschwerden bereiten.

Die Behandlung erfordert im frischen Stadium Aspirin 0,5 dreimal täglich oder äußerlich Salitj (einen halben Teelöffel voll leicht einreiben!). Ist die allgemeine Schwellung zurückgegangen, so ist eine kräftige, in die Tiefe dringende und speziell die Muskelschwielen angreifende Massage am Platze.

Ganz ähnliche Erscheinungen, wie ein echter Muskelrheumatismus können Verletzungen des Muskels machen. Sie kommen bei momentanen kräftigen Kontraktionen des Deltoideus leicht vor. Berüchtigt in dieser Hinsicht ist das Heben von schweren Koffern auf die Gepäcknetze im Eisenbahnwagen.

Anatomisch handelt es sich wahrscheinlich um kleine Einrisse in den Muskel und hierbei erfolgende Blutungen. Klinisch ist das Bild das gleiche wie beim Rheumatismus. Am 1. und 2. Tage kann auch diffuser Schmerz und diffuse Schwellung bestehen, bald aber beschränken sich die Beschwerden und die Schwellung auf eine oder zwei Muskelschwielen. Die Behandlung ist im großen und ganzen die gleiche wie bei dem akuten Muskelrheumatismus. Nur empfiehlt es sich, um die Resorption des Blutergusses zu befördern, noch die nächtliche Anwendung eines Prießnitz mit essigsaurer Tonerde hinzuzunehmen.

Eine dritte Art des Schulterschmerzes kann bedingt sein durch Quetschungen des Muskels. Nach den Beobachtungen von Lange kann bei schlaffen Muskeln der Druck eines in harte Falten zusammengeschobenen Kopfkissens in Seitenlage genügen, um isolierte Quetschungen einzelner Muskelpartien am Oberarm oder Schulter hervorzurufen, die unbehandelt gelassen, es dem Patienten oft wochenlang nicht möglich machen, auf der kranken Seite im Bett zu liegen.

Charakteristisch für diese Schmerzen ist, daß sie auf der Außenseite des Deltoideus und des Oberarmes lokalisiert sind. Bei der Palpation findet man genau die gleichen Muskelschwielen wie beim Rheumatismus. Außer dem Muskel kann auch zuweilen der Nervus radialis oder axillaris durch den zufälligen Druck einer Kopfkissenfalte gequetscht werden.

Bei der Behandlung muß vor allem dafür gesorgt werden, daß der schädigende Druck des Kopfkissens vermieden wird. Patienten, die wochenlang nicht auf der kranken Seite liegen konnten, können oft sofort wieder Seitenlage einnehmen, wenn sie das Kopfkissen so nach oben zusammenschieben, daß es die Schulter gar nicht berührt und nur den Kopf stützt. Außerdem ist bei solchen Quetschungen des Muskels Massage und aktive Widerstandsgymnastik (s. S. 76) angezeigt.

Ebenfalls auf der Außenseite des Deltamuskels ist der Schulterschmerz lokalisiert bei der Bursitis subacromialis.

Wie auf S. 253 ausgeführt wird, ist die Diagnose leicht zu stellen durch die Art des Bewegungsausfalles. Heben nach vorne und nach hinten ist unbehindert, Heben nach der Seite aber mehr oder weniger eingeschränkt und schmerzhaft. Die Behandlung ist auf S. 254 beschrieben.

Daß die Distorsion des Schultergelenkes ebenfalls Schulterschmerzen hervorrufen kann, wird S. 643 näher ausgeführt.

Die von Lange beschriebene pathognomische Stellung des Oberarmes (Abduktion 45°, Heben nach vorne 45° und starke Einwärtsrotation) ermöglicht eine rasche und sichere Diagnose und Behandlung.

Die gleichen objektiven Erscheinungen wie die Distorsion macht der akute und chronische Rheumatismus des Schultergelenkes.

Außer diesen durch Muskel-, Schleimbeutel- oder Gelenksveränderungen bedingten Schulterschmerzen beobachtet man Schmerzen, die im Verlaufe eines oder mehrerer Nerven lokalisiert sind und die zunächst den Gedanken an eine Neuritis wachrufen. Der betreffende Nerv ist auf kürzere oder längere Strecken seines Verlaufes druckempfindlich, es besteht jedoch keine sensible oder motorische Lähmung. Auch sind die Schmerzen nicht so lebhaft, wie bei einer echten Neuritis.

Für die Entstehung dieser Schulterschmerzen fehlte bisher jede Erklärung. In den letzten Jahren aber sind Untersuchungen von Goldthwait erschienen, die Licht in das Dunkel zu bringen scheinen. Goldthwait beobachtete diese Schmerzen vor allem bei Menschen, welche die Schulter nach vorne hängen lassen. Er fand, daß die Schmerzen besonders heftig wurden, wenn die Schultern längere Zeit diese Stellung einnehmen, während die Schmerzen in der Regel sofort schwinden, wenn die Schultern nach hinten genommen werden oder wenn der Arm z. B. durch ein unter den Ellenbogen gelegtes Kissen gehoben wird. Diese Erfahrungen sprechen dafür, daß die Schmerzen durch ein mechanisches Moment bedingt sind. Nach Goldthwait kann die Ursache dieser Schmerzen eine doppelte sein. In einigen Fällen wird durch das Sinken des Schultergürtels nach vorne der Processus coracoideus gegen das Tuberculum minor des Oberarmkopfes gepreßt und der zwischen ihnen befindliche Schleimbeutel eingeklemmt. Die Einklemmung wird begünstigt durch eine abnorme Länge und abnorme Biegung des Rabenschnabelfortsatzes, die nicht selten zu sein scheint. Der Druck erzeugt dann eine Bursitis subcoracoidea.

In anderen Fällen führt das Sinken der Schulter nach vorne zu einer Pressung des Plexus brachialis oder eines einzelnen Nerven: — besonders häufig scheint der Ulnaris durch den gegen die Rippen sinkenden Humeruskopf gefährdet zu sein. Einwärtsrotation des Humerus erhöht in der Regel den Schmerz. In diesen Fällen ist der Schmerz weniger lokalisiert wie bei der Bursitis, er strahlt vielmehr in der Richtung der oder des betreffenden Nerven aus. Der Nerv ist auf größere oder kleinere Strecken außerordentlich druckempfindlich, Lähmungen bestehen jedoch nicht, doch soll nach Goldthwaits Beobachtungen nicht selten der Schreibkrampf durch diese Pressung der Nerven ausgelöst werden.

Die Behandlung hat die Ursache anzugreifen und die Schulter zurückzubringen. Dazu dienen in erster Linie gymnastische Übungen, die für den runden Rücken empfohlen worden sind. Werden dadurch die Schmerzen nicht genügend beseitigt, so muß eine Zeitlang ein Geradhalter getragen werden.

**Literatur.**

Goldthwait, An anatomic and mechanical study of the shoulderjoint, explaining many of the cases of painful shoulder etc., Americ. Journ. of orthop. Surgery 1909.

## 5. Das gebogene Schulterblatt.

Unter dieser Bezeichnung — Goldthwait spricht von einer Flected scapula — versteht man eine hakenförmige Umbiegung der supraspinösen Partie des Schulterblattes nach vorn. Wir haben diese Deformität bereits als eine Teilerscheinung bei dem angeborenen Schulterblatthochstand kennen gelernt (s. a. Fig. 4). Dieses gebogene Schulterblatt kommt jedoch auch unabhängig von einem angeborenen Schulterblatthochstand vor und kann erhebliche Beschwerden verursachen.

Die nach vorn zu abgebogene und scharf zulaufende Kante der Fossa supraspinata drängt sich gegen die Rippen und kann die Beweglichkeit des Schulterblattes erheblich erschweren. Die scharfe Kante kann sich ferner im interkostalen Raum verfangen und dann erst bei starker Muskelanstrengung unter einem lauten Geräusch

frei werden und über die entgegenstehende Rippe hinüberspringen. Dieses Geräusch ist bekannt als sog. Skapularkrachen. Es ist nicht immer mit Schmerzen verbunden. Wenn aber die ständigen Bewegungen der scharfen Knochenkante allmählich das Periost der Rippen durchreiben (man beobachtet dieses im 3. oder 4. Jahrzehnt), dann wird bei den Bewegungen des Schulterblattes ein deutliches Krepitationsgeräusch auftreten mit welchen dann in der Regel mehr oder weniger lebhafte Schmerzen verbunden sind. Künstlich läßt sich dieses krepitierende Geräusch am besten hervorrufen, wenn man am stehenden Patienten den senkrecht herabhängenden Oberarm abwechselnd kopf- und fußwärts bewegt und gleichzeitig kräftig das Schulterblatt gegen die Rippen drückt. Die Ursache der Verbiegung der Fossa supraspinata führt Golthwait auf die Haltung zurück, welche das Schulterblatt bei dem runden Rücken einnimmt. Das Schulterblatt liegt dabei nicht wie unter normalen Verhältnissen dem Rücken auf, es sinkt nach vorne und unten und ist infolgedessen dem deformierenden Einfluß des Muskelzuges (in Frage kommt vor allem der Levator scapula) mehr ausgesetzt.

Die Behandlung der gebogenen Scapula in der Kindheit ist die gleiche, wie die des runden Rückens. Bei Erwachsenen kann aber, wenn lebhafte Beschwerden, entweder mit dem Skapularkrachen oder mit dem krepitierenden Geräusch verbunden sind, die operative Beseitigung des supraspinösen Teils notwendig werden. Die Operation ist die gleiche, wie bei dem angeborenen Schulterhochstand. Sie ist zuerst von Hofmeister ausgeführt worden; in den letzten Jahren hat sie Golthwait häufig mit gutem Erfolg ausgeführt. Um bei Frauen die Narbe weniger sichtbar zu machen, hat Goldthwait die Hautwunde mehrere Finger breit unter der Spina angelegt.

**Literatur.**

Goldthwait, A consideration of the round or stop shoulder deformity. Americ. journ. of orthop. surgery 1908.

### 6. Die paralytische Erkrankung des Schultergelenkes (S. 391).

### 7. Die angeborenen Luxationen des Schultergelenkes (S. 303).

### 8. Die habituelle Luxation des Schultergelenkes (S. 304).

### 9. Die Entzündungen des Schultergelenkes (S. 194 ff.).

### 10. Die Kontrakturen und Ankylosen des Schultergelenkes (S. 194 ff.).

### 11. Die Distorsion des Schultergelenkes.

Die Distorsion des Schultergelenkes ergibt ein Krankheitsbild, welches durch Zerrung, Quetschung und nach sonstigen Verletzungen der Schultergegend entsteht.

Pathologisch-anatomisch hat Lange neuerdings nachgewiesen, daß es sich hierbei um einen Flüssigkeitserguß in das Schultergelenk handelt, welcher zu einer typischen Kontrakturstellung führt, wie es für das Knie und Hüftgelenk längst bekannt ist. Die pathognomonische Stellung bei der Schlterdistorsion besteht in einer Abduktion und Hebung des Armes nach vorn um etwa 30—40° (diese pathologische Stellung wird jedoch nicht durch eine Bewegung des Armes, sondern durch Drehung des Schulterblattes erzeugt) und in einer starken Einwärtsrotation des Armes.

Die Symptome ergeben eine Schwellung des Gelenkes an der Vorderseite, während der Deltamuskel meist atrophisch erscheint. Der untere Schulterblattwinkel ist von der Brustwand abgehoben und der Wirbelsäule genähert. Stellt man das Schulterblatt mit der gesunden Seite gleich, so ergibt sich als pathologische Stellung eine

extreme Einwärtsdrehung, eine Abduktion von etwa 30° und eine Hebung nach vorn.

Die Diagnose ergibt sich aus der Kontrakturstellung und dem Ausfall der Bewegungsexkursion beim Heben nach hinten und beim Auswärtsdrehen des Armes. In zweifelhaften Fällen ist durch Röntgenbild die Unversehrtheit der Knochen- und Gelenkteile nachzuweisen.

Mit der Distorsion kann auch eine traumatische Entzündung eines um das Schultergelenk gelagerten Schleimbeutels verbunden sein. Dadurch kann das reine Bild der Distorsion getrübt und die Behandlung wesentlich erschwert werden.

Die Behandlung verlangt Ruhigstellung des Gelenkes für etwa eine Woche. Bei starker Schwellung und Verdacht auf Bluterguß in das Gelenk sind kühle Umschläge anzuwenden, mit Bleiwasser oder essigsaurer Tonerde, später Prießnitz. In der 2. Woche folgt die Drehung der durch die Kontrakturstellung verkürzten vorderen Kapsel durch gymnastische Übungen mit passiven Gewichtszug und Widerstandsbewegungen (Auswärtsdrehung, Heben des Armes nach vorn, nach der Seite und nach hinten) (s. S. 76).

**Literatur.**

Bardenheuer in Deutsche Chir. 1881—86, Lief. 64.
Lange, Die Distorsion des Schultergelenkes. Münch. med. Wochenschr. 1912, Nr. 23.
Vogt, Deutsche Chirurgie. Lief. 632.

## 12. Die Entbindungslähmung des Armes.

Eine Lähmung des Armes wird beim Neugeborenen nach schweren Geburten, sowohl bei spontaner Geburt, häufiger aber nach künstlichen Entbindungen, Zange, Wendung, Lösung des zurückgeschlagenen Armes beobachtet.

Ursächlich handelt es sich um zwei Formen: entweder um echte Lähmungen infolge Verletzung des Plexus brachialis (s. Biesalski, S. 451) mit oder ohne gleichzeitigem Bruch des Oberarmknochens oder aber um Zustände, bei welchen in keinem Muskel eine Lähmung nachzuweisen ist, trotzdem aber die Unmöglichkeit besteht, den Oberarm aktiv oder passiv nach außen zu drehen, bei gleichzeitiger Beschränkung der Hebung des Armes nach hinten. Bei der letzteren Form handelt es sich nach Lange um eine echte Distorsion des Schultergelenkes während des Geburtsaktes.

Die Symptome bestehen in frischen Fällen in der Einschränkung der Beweglichkeit, bei älteren gesellt sich Atrophie und Kontrakturstellung des Armes in Innenrotation, Herabhängen der Hand und der Finger in Beugestellung bei pronierter Hand dazu.

Die Differentialdiagnose zwischen einer echten Entbindungslähmung und den Folgen einer Schultergelenkdistorsion kann schwierig sein, zumal eine echte Entbindungslähmung fast stets durch eine Distorsion des Schultergelenkes kompliziert ist. In zweifelhaften Fällen entscheidet die elektrische Untersuchung der Muskeln, ob eine wirkliche Lähmung vorliegt. Bei Verdacht auf Epiphysenlösung oder Fraktur muß eine Röntgenaufnahme des Humerus gemacht werden.

Therapeutisch ist bei frischen Fällen von Distorsion nach Lange die Fixierung des Armes in starker Außenrotation und Abduktion von 90° in einem, Arme und Körper des Kindes umfassenden

Gipsbette vorzunehmen, bei veralteten Fällen kann, wenn die Schrumpfung der Gelenkkapsel an der Vorderseite der Schulter nicht sehr bedeutend ist, versucht werden, die Kapsel durch gymnastische Übungen zu dehnen (s. S. 76). Scheitert diese Behandlung, so ist die Operation angezeigt. Diese beschränkt sich im ersten und zweiten Lebensjahr auf eine forcierte unblutige Dehnung der Gelenkkapsel in Narkose. Um ein Rezidiv zu verhüten, müssen die Kinder nach der 6 Wochen dauernden Gipsverbandbehandlung noch ½ Jahr lang nachts Gipsbetten (s. Fig. 5) benutzen, um den Arm in Außenrotation festzuhalten. Nach dem 2. Jahre gelingt die unblutige Dehnung der Kapsel nicht mehr, dann ist die Osteotomie des Oberarmes der beste Weg, um die Gebrauchsfähigkeit des Armes, welche durch die mangelnde Außenrotation sehr herabgesetzt ist, zu heben.

Der Schnitt verläuft in der Mitte des Oberarmes an der äußeren Bizepsfurche, es folgt Abhebelung der Beinhaut, quere Durchmeißelung des Knochens, dann Korrektur der Stellung durch Drehung des rechtwinklig gebeugten Vorderarmes und mit ihm des unteren Humerusendes nach außen, Fixation im Gipsverband. Nach 8 Tagen ist Kontrolle im Röntgenbild vorzunehmen, nach 6 Wochen beginnt man mit gymnastischen Übungen.

Fig. 5. Gipsbett zur Behandlung der Distorsion des Schultergelenkes bei Säuglingen nach Lange.

Bei der echten Lähmung ist durch eine frühzeitig eingeleitete elektrische Massage und gymnastische Behandlung dahin zu trachten, daß die Inaktivitätsatrophie und die Verkürzung des ganzen Armes, vor allem aber die Schrumpfung der Schultergelenkkapsel vermieden wird. Ist es schon zu einer solchen gekommen, so kommt bei jüngeren Kindern das unblutige Redressement der Kontraktur in Frage, bei älteren ist wiederum die Osteotomie des Oberarmknochens indiziert.

Die Behandlung der Lähmungen, welche nicht zurückgehen, ist auf S. 451 besprochen.

**Literatur.**

Finkh, Über die Entbindungslähmung. Verhandl. d. Deutsch. Gesellsch. für orthop. Chir. VIII. Kongreß 1909.

Lange, Die Entbindungslähmung des Armes. Münch. med. Wochenschr. 1912, Nr. 26.

Osterhaus, Obstetrical paralysis, treated by nerve dissociation. New-York med. journ. 1908.

Peltesohn, Über die die Geburtslähmung komplizierenden Verletzungen im Bereiche des Schultergelenkes. Zeitschr. f. orthop. Chir., Bd. XXVII.

Vulpius, Zur Behandlung der Lähmungen der oberen Extremität. Münch. med. Wochenschr. 1909, Nr. 21

### 13. Deformitäten des Oberarmes.

Krankhafte Veränderungen des Oberarmes sind verhältnismäßig selten, dies gilt sowohl für die angeborenen Defekte (meist handelt es sich um Hypoplasien der Diaphyse bei Vorhandensein von Epiphysenresten), als auch für die rachitischen Verbildungen (s. S. 129), für die Deformitäten nach schlecht geheilten Knochenbrüchen und Spontanfrakturen nach Osteomalacie (s. S. 162), wie auch für die Veränderungen nach Lähmungen. Starke Verkürzung des Humerus (11 cm) ohne nachweisbare Ursache ist nach Schulterresektion im frühesten Kindesalter beobachtet worden (Broca), als Folge einer Schädigung der Epiphysenlinie bei der Operation.



Fig. 6a. Normaler Humerus.

Fig. 6b. Humerus varus (Beobachtung von Riedinger).

Ein dem Humerus eigentümlicher Symptomenkomplex, eine Analogie der Coxa vara, ist

### 14. Der Humerus varus.

Derselbe wurde zuerst von Riedinger (1900), später von Ewald und Preiser bei Arthritis deformans beschrieben. Im Jahre 1909 lenkte Bircher die Aufmerksamkeit auf das Vorkommen der Deformität bei Kretinen hin. Es handelt sich bei diesen Fällen um eine Abwärtsbewegung des Kopfes mit bis zu 20 Grad geringerem Neigungswinkel und Hochstand des Tuberculum majus bei pilzförmiger Verbildung des Kopfes.

Klinisch hat der Humerus varus keine Bedeutung (Fig. 6a und b).

**Literatur.**

Bircher, Ein Beitrag zum Humerus varus. Fortschritte a. d. Gebiete d. Röntgenstrahlen 1911, Bd. XVI, S. 5.

Broca, Raccourcissement de l'humerus par résection de l'épaule, pratiquée en bas age. Gaz. des hôpitaux 1908.

Riedinger, Die Varität im Schultergelenk. Deutsch. Zeitschr. f. Chir., Bd. LIV.

### 15. Die angeborenen Luxationen des Ellenbogengelenkes (S. 303).

### 16. Die Entzündungen des Ellenbogengelenkes (S. 194).

### 17. Die Kontraturen und Ankylosen des Ellenbogengelenkes (S. 194).

### 18. Der Cubitus valgus und varus.

Der Cubitus valgus und varus ist nach Analogie des Genu valgum und varum die von der physiologischen Stellung des Ellenbogengelenkes abweichende abnorme Abduktions- bzw. Adduktionsstellung des Vorderarmes.

Der Cubitus valgus ist die Übertreibung einer physiologischen Winkelstellung der Längsachsen des Ober- und Vorderarmes. Als physiologisch ist eine Abduktion noch zu betrachten: bei Männern eine

Abweichung von der geraden (= 180°) von 1—9°, bei Frauen von 15 bis 25° (Hübscher). Der größere physiologische Abweichungswinkel bei Frauen läßt sich dahin erklären, daß beim weiblichen Geschlecht bei relativ geringer Schulterbreite das breitere Becken die Vorderarme in Abduktion drängt. Er finde sich aber zuweilen auch schon bei Mädchen im jüngeren Alter, bevor das Becken breit wird (Biesalski). Die Abknickung erfolgt hierbei nicht im Gelenke, sondern im unteren Humerusende.

Der Cubitus varus ist immer pathologisch, er ist häufiger als die Valgusstellung.

Beide Affektionen sind oft rachitischen (s. S. 129), vereinzelt auch traumatischen Ursprunges, sie treten insbesondere nach Bruch des Oberarmes mit Absprengung des Condylus externus auf — Cubitus

Fig. 7a. Linksseitiger Cubitus valgus infolge von Fractura condyli externi (Beobachtung von Lange).

Fig. 7b. Röntgenbild eines Cubitus valgus infolge von Fractura condyli externi. Der abgesprengte Condylus externus ist nach oben geschoben (Beobachtung von Lange).

Fig. 7c. Röntgenbild der gesunden Seite (gehört zu Cubitus valgus).

valgus (s. Fig. 7a, b, c) — oder nach Luxation des Radius mit isolierter Fraktur des Condylus internus humeri — Cubitus varus.

In der Therapie ist bei Oberarmbrüchen zunächst prophylaktisch zu wirken. Um jede pathologische Stellung zu vermeiden, sind Kondylenbrüche, welche in Supinationsstellung Neigung zur Ab- bzw. Adduktionsstellung zeigen, in Streckstellung unter sorgfältiger, wiederholter Kontrolle im Röntgenbilde zu behandeln. Läßt sich durch die Verbandtechnik (Gipsverband oder Extensionsbehandlung nach Bardenheuer) eine genügende Anlagerung der abgesprengten Kondylen nicht erzielen, so müssen letztere durch Silberdrahtnaht, Nagelung oder Verschraubung in der richtigen Lage fixiert werden.

Bei ausgebildeter Deformität ist die suprakondyläre Osteotomie (lineär oder keilförmig) vorzunehmen, mit Fixierung im Gipsverband oder in Gipsladen; in der Nachbehandlung ist frühzeitige Entfernung des Fixationsverbandes (nach etwa 3 Wochen) und baldige Einleitung von Massage und gymnastischen Übungen, insbesondere Widerstandsbewegungen zur Verhütung einer Ankylose notwendig.

**Literatur.**

Kölliker (bis 1907). Handbuch d. orthop. Chir., herausgegeben von Joachimsthal. Jena 1907.
Mc. Lennan, The treatment and prevention of cubitus varus and valgus. Practitioner 1910.
Peltesohn, Über Cubitus valgus mit sekundären Störungen im Gebiet des N. ulnaris. Zeitschr. f. orthop. Chir., Bd. XVII.
Schwarz, Über patholog. Cubitus valgus. Deutsch. Zeitschr. f. Chir., Bd. LII.

## 19. Deformitäten des Vorderarmes.

Verbildungen des Vorderarmes sind nicht häufig, sie kommen sowohl angeboren, als auch erworben vor. Die angeborenen Deformitäten sind Defekte des Radius und der Ulna (s. S. 648), die erworbenen treten, abgesehen von den durch Rachitis und schief geheilte Frakturen bedingten Verbiegungen vorwiegend auf als:

### Die erworbene Manus valga und vara.

Ungleiches Längenwachstum der beiden Vorderarmknochen verursacht eine seitliche Abweichung der Hand. Ist der Radius zu kurz, so entsteht eine Manus valga, ist er im Verhältnis zur Ulna zu lang, so bildet sich eine Manus vara aus. Die Ursache des ungleichen Längenwachstumes kann sein: Rachitis, entzündliche Prozesse, wie Osteomyelitis oder Tuberkulose, eine schlechtgeheilte Fraktur und besonders die traumatische Epiphysenlösung.

Therapeutisch ist in solchen Fällen die Osteotomie resp. Keilexzision des Knochens vorzunehmen, oder, wenn plastisch verlängert werden soll, die Einsetzung eines Knochenperiostlappens oder Knochenspanes in den verkürzten Vorderarmknochen.

**Literatur.**

Binet, Trènel et Worms, Les incurvations de l'os de l'avantbras consécutives à l'osteomyelite de leur extrémité inférieure. Archive med. des enf. 1910.
Goerlich, Über einige Radiusmißbildungen. Beitr. z. klin. Chir. 1908, Bd. LIX.
Jakobsthal, Deformität des Vorderarmes bei erworbenem Radiusdefekt. Deutsch. Zeitschr. f. Chir., Bd. LXXV.

## 20. Die angeborene Klumphand.

Die angeborene Klumphand (Fig. 8) ist eine dauernde Lageabweichung der Hand gegen die Vorderarmachse, bei welcher, entsprechend dem angeborenen Klumpfuß, das Skelett des Vorderarmes keine Defektbildung aufweist. Die bei Entwicklungsstörungen der Vorderarmknochen, dem angeborenen Radius- und Ulna-

defekt, vorhandene analoge Stellungsanomalie der Hand ist nicht als Klumphand zu bezeichnen, da sie nur ein Symptom des Grundleidens ist. Die angeborene Klumphand ist relativ selten, in der Literatur sind etwa 78 Fälle niedergelegt.

Ätiologisch ist die angeborene Klumphand auf mechanische Ursachen, auf das Einwirken eines modellierenden Traumas, wie intrauterine Raumbeschränkung usw., zurückzuführen, in einzelnen Fällen ist Keimvariation oder neurogener Einfluß nicht auszuschließen.

Pathologisch-anatomisch sind zwei Gruppen zu unterscheiden: die radiale und die ulnare Klumphand: Verlagerung der Hand nach der Ulnarseite resp. Radialseite des Vorderarmes. Diese zwei Hauptgruppen zerfallen wieder in je zwei Unterabteilungen je nach der Drehung der Hand volar- oder dorsalwärts: in palmare und dorsale Form. Es gibt demnach eine radiopalmare, ulnarpalmare usw. Klumphand.

Bei der radialen Form ist der Bizeps des Oberarmes fast immer abnorm, meist einköpfig, die Muskeln der Radialseite des Vorderarmes defekt, Trizeps und Ulnarseite des Vorderarmes normal. Bei der ulnaren Klumphand dagegen zeigen Trizeps und die Muskeln der Ulnarseite Defekte. Die Schädigung betrifft auch die entsprechenden Knochen und Nerven. Häufig finden sich Kombinationen mit anderen angeborenen Deformitäten, insbesondere mit Klumpfüßen, angeborener Hüftverrenkung, mit Spaltbildungen und Strahldefekten.

Fig. 8. Angeborene Klumphände. (Beobachtung von Gaugele.)

Die Symptome bestehen in einer dem Typ entsprechenden Verlagerung der Hand, verbunden mit mehr oder weniger ausgesprochenen Störungen in der Bewegungsfähigkeit des Handgelenkes und der Finger, welch letztere bei gestrecktem Handgelenk stark gebeugt stehen und dann passiv nicht gestreckt werden können.

Differentialdiagnostisch ist die Radialislähmung in Betracht zu ziehen (s. S. 456); für diese ist charakteristisch die Erhaltung der aktiven Streckfähigkeit der zweiten und dritten Fingerphalangen (Interossei und Lumbricales, vom Ulnaris versorgt), während die Grundphalangen (Extensor digitorum, Radialis) nicht gestreckt werden können.

Die Behandlung besteht in leichteren Fällen und bei jugendlichen Individuen im forcierten Redressement, eventuell auch in Etappen und unter Zuhilfenahme der Narkose, welchem ein gut anmodellierter Gipsverband, der nur wenig gepolstert werden darf und die Fingerstellung sorgfältigst fixiert, sich anschließt. Führt dieses Vorgehen nicht zum Ziel, oder ist der Patient schon zu alt für das Redressement, so ist Osteotomie der Vorderarmknochen, mit oder ohne Keilbildung, indiziert. Lassen sich nach der Osteotomie die Finger und das Handgelenk nicht vollständig exakt korrigieren, so ist der Durchmeißelung der Knochen die plastische Verkürzung resp. Verlängerung der ausgezogenen bzw. verkürzten Sehnen anzuschließen.

In der Nachbehandlung müssen für längere Zeit Nachtschienen angelegt werden, während untertags energische Massage und gymnastische Behandlung durchgeführt wird.

### Literatur.

Handeck, Zur Ätiologie der angeborenen Klumphand ohne Defektbildung. Zeitschr. f. orthop. Chir., Bd. XVI.

Hohmann, Zur Ätiologie und Pathologie von Klumphand und Klumpfuß. Zeitschr. f. orthop. Chir., Bd. XIX.

Stoffel und Stempel, Anatomische Studien über die Klumphand. Stuttgart 1909. F. Encke.

## 21. Die spontane Subluxation der Hand.

(Madelungsche Deformität, Radius curvus, Gabelhand.)

Im Jahre 1897 hat Madelung ein Krankheitsbild beschrieben, welches er als „spontane Subluxation der Hand nach vorn" charakterisierte, und das seitdem nach ihm als Madelungsche Deformität bezeichnet wird, obwohl es schon früher bekannt und beobachtet war.

Es handelt sich um eine pathologische Stellung der Hand, welche in einer Verschiebung des unteren Radiusendes mit dem Carpus nach der Palmarseite zu besteht. Infolgedessen springt das untere Ende der Ulna stark auf der Dorsalseite (Fig. 9) hervor. Wie Gaugele nachgewiesen hat, wird diese Verschiebung im Carpo-ulnar- und Radio-ulnar-Gelenk möglich durch eine Lockerung im Bandapparat. Im Frühstadium läßt sich deshalb die Deformität meist durch einen kräftigen Zug an der Hand ausgleichen.

Später tritt eine Schrumpfung der Handgelenkkapsel in der pathologischen Stellung ein, die Reposition der luxierten Knochen wird dann unmöglich und häufig gesellen sich sekundäre Verbiegungen der Knochen (besonders des Radius — Konkavität volar- und ulnarwärts) hinzu. Auch besteht nicht selten gleichzeitig eine Abweichung der Hand nach der radialen oder ulnaren Seite (Fig. 10 u. 11).

Fig. 9. Madelungsche Deformität (× Vorspringen der Ulna). (Gaugele.)

Als „Madelungsche Deformität" sind nur die spontan auftretenden Verbildungen welche dem beschriebenen Symptomenkomplex entsprechen, zu bezeichnen, ähnliche Krankheitsbilder, welche durch Traumen oder entzündliche Prozesse entstanden sind, müssen ausgeschieden werden. Aus diesem Grunde ist der Ausdruck „Gabelhand", den Springer vorschlägt, nicht zu empfehlen, da er zu Verwechslungen führt, nur dem äußeren Eindruck Rechnung trägt, und ohne weitere Klassifizierung nicht genügt.

Die Madelungsche Deformität ist nicht selten. Immerhin hat Stokes im Jahre 1910 aus der Literatur nur 58 Fälle sammeln können. Sie tritt vorzüglich im Pubertäts-, seltener im Kindesalter auf, das weibliche Geschlecht ist viermal häufiger betroffen, als das männliche. Das Leiden befällt gleich oft eine wie beide Seiten. Erblichkeit, auch durch mehrere Generationen hindurch, ist wiederholt beobachtet worden.

Ätiologisch kommen verschiedene Ursachen in Betracht. In einer Reihe von Fällen handelt es sich um die Folgen von Erweichungsprozessen der Knochen (Rachitis), in anderen, bei welchen Rachitis und ähnliche Erkrankungen auszuschließen sind, liegt eine kongenital angelegte Störung der Ossifikationsgrenze in der distalen Epiphysenlinie des Radius zugrunde. Für gewisse Fälle ist eine Entstehung durch professionelle Schädigung nachgewiesen (Gaugele), aber auch bei diesen Fällen ist meist eine angeborene Disposition vorhanden.

Pathologisch-anatomisch ist charakteristisch die beschriebene Stellungsveränderung im Handgelenk und die Formveränderung des Radius. Bei den nicht rachitischen Fällen ist typisch ein im Röntgen-

Fig. 10. Röntgenbilder einer Madelungschen Deformität von der Seite gesehen (Gaugele).

bild sich äußernder muldenförmiger Defekt im ulnaren Teil der Radiusepiphyse, wodurch die Handwurzelknochenreihe statt eines Bogens einen Winkel bildet (Fig. 11).

Die klinischen Erscheinungen sind: Auf der dorsalen Seite des Handgelenkes springen Radius und Ulna stark hervor, die Hand ist nach der Palmarseite und meist auch radial- oder ulnarwärts verschoben. Auf der Volarseite straffen sich die Beugesehnen „brückenförmig" vor. Die Streckung der Hand ist behindert und beim Versuche der Bewegung schmerzhaft, die Beugung dagegen im größeren Maße als normal möglich. Bei starkem Zug an der Hand verschwindet die Deformität, um beim Nachlassen des Zuges sofort wieder einzutreten. Die Veränderungen sind begleitet von mehr oder weniger heftigen Schmerzen, welche den Patienten zum Arzt führen und das erste und wichtigste Symptom bilden.

Fig. 11. Röntgenbild einer Madelungschen Deformität von vorn gesehen (Gaugele).

Die Prognose ist nicht ungünstig. Das Leiden zeigt anfangs

Neigung zum Fortschreiten, späterhin jedoch Tendenz zum Stillstand. Nach Langes Beobachtungen verschwinden die Beschwerden meist im dritten Lebensdezennium.

Therapeutisch ist in der Mehrzahl der Fälle Heilung zu erzielen, durch die längere Zeit fortgesetzte Anwendung von Handgelenksmanschetten aus Zelluloid oder Walkleder mit Seitenschienen (orthopädischer Handschuh nach Lange). Diese Manschetten werden in gewöhnlicher Weise (s. S. 71) über ein Gipsmodell angefertigt, welches von der durch Zug korrigierten Extremität abgenommen ist; sie müssen von der Mittelhand bis über die Mitte des Vorderarmes reichen und die Finger freilassen. Mit dem Tragen dieser Manschetten geht vorsichtige Massage und mediko-mechanische Behandlung einher. Nur in den schwersten veralteten Fällen ist, vorausgesetzt, daß die Wachstumsperiode des Kranken abgelaufen ist, Osteotomie des Radius oder der beiden Vorderarmknochen vorzunehmen.

**Literatur.**

Brandes (Literatur bis 1910). Zur Madelungschen Deformität des Handgelenkes. Zeitschr. f. orthop. Chir., Bd. XXVIII.

Chrysospathes (vollständiges Literaturverzeichnis bis 1912). Zwei Fälle von gegengleicher Madelungscher Deformität. Archiv f. Orthop., Mechanotherapie und Unfallchirurgie, Bd. XI, 1912.

Ewald, Die Madelungsche Deformität als Symptom und Krankheit sui generis. Zeitschr. f. orthop. Chir., Bd. XXIII.

Gaugele, Madelungsche Handdeformität. Archiv f. klin. Chir., Bd. LXXXVIII.

Madelung, Die spontane Subluxation der Hand nach vorne. Verhandl. d. Deutsch. Gesellsch. f. Chir. 1878.

Springer, Zur Kenntnis der Madelungschen Deformität des Handgelenkes. Zeitschr. f. orthop. Chir., Bd. XXIX.

## 22. Die Entzündungen und Kontrakturen des Handgelenkes (S. 194).

## 23. Die Dupuytrensche Kontraktur.

Die Dupuytrensche Kontraktur ist ein zuerst von diesem Autor beobachteter und beschriebener typischer Symptomenkomplex, welcher eine nicht seltene Erkrankungsform bildet. Sie besteht in einer chronisch sich entwickelnden Beugekontrakturstellung der Finger, ist pathologisch und anatomisch jedoch eine Erkrankung der Palmarfaszie.

Für das Verständnis des Leidens ist eine kurze Übersicht über die Anatomie der Palmarfaszie notwendig: Die Palmarfaszie bedeckt die Weichteile der Hohlhand: sie ist eine Fortsetzung der Vorderarmfaszie, mit dieser direkt verbunden und greift mit fünf Zipfeln auf die Finger über, sie ist, speziell in der Hohlhand mit der Haut und an den Fingern, mit den seitlichen Bändern der Grundphalangen fest verwachsen.

Eine fast ausschließlich Männer befallende chronische Entzündung dieser Palmarfaszie, deren Ursache teils in Traumen, in neuropathischer Belastung, Tabes, Gicht oder chronischer Arthritis, teils in professioneller Überanstrengung (feine Handarbeit liefernder Gewerbetreibender, wie Graveure, Schreiber, Klavierspieler usw.), zu suchen ist, führt zu einer ständig zunehmenden Schrumpfung der Gewebsteile der Faszie und durch die geschilderten anatomischen Verbindungen zu Deformierung und Kontraktur der Hohlhand und Finger.

Verlauf und Symptome geben ein einheitliches Bild: Ohne besondere äußere Ursache tritt eine Beugekontraktur des Ring-, manch-

mal auch zuerst des Kleinfingers ein, welche dann den Klein- resp. Ringfinger ergreift, später auf den Mittelfinger übergeht, während Zeigefinger und vor allem der Daumen freibleiben und nur in ganz seltenen Fällen mit einbezogen werden. Klinisch lassen sich in diesen Fällen, oft schon frühzeitig, durch Abtasten Verdickungen in der Palmarfaszie nachweisen, anfangs in Form derber Knötchen, welche später sich zu fortlaufenden festen Strängen umbilden und in der Regel schon vor Eintritt der sekundären Fingerkontraktur fühlbar sind.

Die Prognose ist bei frühzeitiger Erkennung nicht ganz ungünstig, in der Mehrzahl der Fälle immerhin zweifelhaft.

In der Behandlung ist — frühzeitige Diagnose vorausgesetzt — der Prophylaxe weitgehendst Rechnung zu tragen. Die Verhütung geschieht am besten durch orthopädische Handschuhe und Nachtschienen aus Zelluloid oder Leder (s. S. 71), welche Hand und Finger in Streckstellung fixieren. Gleichzeitig ist energische Massage, verbunden mit kräftigen passiven, korrigierenden Bewegungen und Widerstandsgymnastik anzuwenden. Beim Massieren ist insbesondere die Lockerung der Faszienbündel durch Friktion und Effleurage zu berücksichtigen.

Spitzy empfiehlt jede Stunde mindestens zweimal die gebeugten Finger kräftig zu überstrecken und hat innerhalb eines halben Jahres dabei die Kontrakturen verschwinden sehen.

Dem ausgebildeten Leiden gegenüber können Thiosinamin- und Fibrolysininjektionen versucht werden (2,0:4,0 Glyzerin, 14,0 Aqua destillata, alle 2 Tage 1 ccm injizieren!), womit in einzelnen Fällen Heilung und Besserung erzielt wurde, die meisten unserer Mitarbeiter haben aber hiervon keine Erfolge gesehen. In mittelschweren Fällen hat Lange mit sehr gutem Erfolge die verkürzten Faszienstränge subkutan tenotomiert mit unmittelbar folgenden Redressement. Für schwere Fälle kommt fast ausschließlich die operative Totalexstirpation der Palmarfaszie in Betracht.

Die Technik der Operation ist: Viereckiger Hautlappen mit der Basis am Handgelenk, seitlich am Rande der Mittelhand und über die Metakarpalköpfchen am Fingerende verlaufend oder kreuzförmiger Schnitt nach Lexer, (ein Schnitt vom Handgelenk zum Grundglied des 4. Fingers, der andere senkrecht zu diesem in der Querfalte der Hand); sorgfältige Exstirpation der ganzen Palmarfaszie einschließlich der zu den Grundgliedern der Finger und zu den Sehnenscheiden verlaufenden Fortsätze, Mitentfernung erkrankter Hautteile und Ersatz dieser durch frei transplantierte Hautlappen vom Vorderarm, Naht. Auch nach der Totalexstirpation der Faszie ist Hauptsache für dauernden Erfolg eine sorgfältigste Nachbehandlung mittels Nachtschienen, Massage, passiven Bewegungen und Widerstandsgymnastik.

Bei älteren Leuten ist für das operative Vorgehen eine gewisse Vorsicht geboten, es sind wiederholt Nekrosen der Finger nach größeren Eingriffen beobachtet worden.

**Literatur.**

Keen, An new method of operating on Dupuytrens contraction of the palmar fascia etc. Americ. Journ. of med. sciences 1906.

Kölliker (bis 1907). Deformitäten der oberen Extremität. Handb. d. orthop. Chir. G. Fischer, Jena 1907.

Quorato, Azione della tiosinamina e della fibrilosina nel morbo di Dupuytren. La Liguria medica 1910.

Röpke, Dupuytrensche Fingerkontraktur. Münch. med. Wochenschr. 1911, Nr. 20.

Tricomi, Su tre asportazioni totali di ambedue le aponevrosi palmari per malattia di Dupuytren. Archivio di ortop., Fasc. XXIV.

## 24. Digitus valgus und varus.

Digitus valgus und varus ist die seitliche Abweichung von Fingern nach der ulnaren bzw. radialen Seite; Deviationen, welche, wie die analogen Deformitäten am Knie und Ellbogen, nur in der Streckstellung augenfällig sind und bei der Beugung verschwinden.

Das Leiden ist in der Regel angeboren und häufig erblich, oft mehrere Generationen hindurch. Es handelt sich hierbei nicht um Subluxationsstellungen, da das Röntgenbild immer eine Berührung des Gelenkkörpers in ganzer Ausdehnung ergibt. Die seitliche Abweichung einzelner Phalangen im Mittel- oder Nagelglied wird als Klinodaktylie bezeichnet, die Erscheinungen sind die gleichen wie bei der Verbildung im Grundgliede der Finger: Digitus valgus und varus im engeren Sinne.

Ätiologisch handelt es sich meist um kongenitale Veränderungen im Keimplasma, auch neuropathische Belastung scheint ursächlich in Frage zu kommen, es wird wenigstens das Leiden bei Irren doppelt so häufig gefunden wie bei geistig Gesunden.

Am häufigsten ist die Varusstellung des Klein-, Ring- und Zeigefingers; Daumendeformitäten sind sehr selten. Als erworbener Defekt findet sich die Varus- und Valgusstellung der Finger nach Knochenbrüchen und Zerreißungen der seitlichen Gelenkbänder.

Die Behandlung, welche nur kosmetischen Zwecken dient, erfolgt durch Schienen- oder Gipsverband, in hartnäckigen Fällen kann auch lineäre oder Keilosteotomie der Phalanx notwendig werden.

Gegenüber dem traumatisch erworbenen Digitus valgus und varus kommt eine geeignete Prophylaxe in Frage, die am besten dadurch ausgeübt wird, daß verletzte Finger an den anliegenden gesunden Finger, welcher als Schiene wirkt, anbandagiert werden (Hohmann).

### Literatur.

Bibergeil, Klinodyaktlie und Störung des Knochenwachstums. Zeitschr. f. orthop. Chir. Bd. XXIV.

Dubreuil-Chambardel, Les clinodaktylies, Camptodactylie, deviations des doigts en varus et valgus. Gaz. med. du Centre 1908.

Féré und Perrin, Note sur des anomalies des doigts et en particulier du petit doigt valgus. Revue de chirurgie, Tome XXV.

Hohmann, Fingerverletzungen. Münch. med. Wochenschr. 1912, Nr. 33.

## 25. Erworbene Fingerkontrakturen.

Die erworbene Kontraktur eines oder mehrerer Finger ist nach den Erhebungen der Krüppelstatistiken die häufigste orthopädische Erkrankung. Sie besteht in Verkürzung der Beugesehnen, selten der Strecksehnen, mit winkeliger Verbiegung in den Fingergelenken.

Die Ursachen sind verschieden; sie gliedern sich in:

1. Traumen: Schnitt-, Stichwunden, insbesondere Verletzungen des Sehnenapparates, Verbrennungen mit größeren Hautdefekten und derben eingezogenen Narben;
2. Entzündung und Eiterung nach Infektion, namentlich infolge von Panaritien, welche zu Sehnenverlusten geführt haben;
3. sogenannte ischämische Insulte (s. S. 257);
4. chronische Krankheiten, wie Arthritis rheumatica und deformans (s. S. 232), Gicht;
5. Nervenkrankheiten, welche mit schlaffen (Poliomyelitis!, s. S. 374) oder spastischen (s. S. 332) Lähmungen einhergehen;
6. Neurosen, wie Schreibkrampf und ähnliche Beschäftigungserkrankungen.

Die klinischen Erscheinungen bestehen neben der pathologischen Stellung und Haltung der Finger in mehr weniger ausgesprochener Beeinträchtigung der Bewegungsfähigkeit derselben, in

Feststellung in maximaler Beugung oder Überstreckung, manchmal auch in seitlicher Abweichung.

Therapeutisch ist vor allem entsprechende Verhütung des Leidens von Bedeutung, insbesondere bei Verletzungen und bei entzündlichen Prozessen der Finger. Verletzte Sehnen müssen genäht werden, bei Eiterung ist frühzeitige und ausgiebige Inzision vorzunehmen, allzulange Feststellung in Verbänden ist zu vermeiden; wegen der Gefahr der Ischämie sind alle festen Verbände sorgfältig zu kontrollieren. Frühzeitig einsetzende energische gymnastische Nachbehandlung von Verletzungen schützt am besten gegen die Gefahr der Kontraktur.

Die Behandlung der vorhandenen Kontraktur besteht in leichteren und frischen Fällen in der Mobilisierung durch Apparate, verbunden mit Massage und Gymnastik unter gleichzeitiger Anwendung von Nachtschienen. Für die Apparatbehandlung empfehlen sich in erster Linie die Pendelapparate (nach Kruckenberg, Zander, Herz). Mit dieser mediko-mechanischen Therapie ist reichliche Anwendung von Heißluftbädern und Saugglockenbehandlung nach Bier zu verbinden. Zum Fassen der Finger in den Apparaten hat Hoffa den sogenannten „Mädchenfänger" empfohlen, derselbe ist nur mit größter Vorsicht zu verwenden, da wiederholt Nekrose der Finger durch Druckgangrän bei dessen Gebrauch beobachtet wurde.

Für alle schweren Fälle von Fingerkontraktur ist ein operatives Vorgehen angezeigt. In einer Reihe von Erkrankungen genügt die Exstirpation der Narbe mit Deckung durch Transplantationen nach Thiersch oder mit Überpflanzung freier Hautlappen. Sehr zu empfehlen ist die Operation nach Busch: Bildung eines V-förmigen Lappens aus Haut und Unterhautzellgewebe, Durchschneidung und Exstirpation aller sich spannenden Stränge, Vernähung in Y-Form. Es muß jedoch bei diesem Vorgehen ausgedehnt seitlich mobilisiert werden, um gute Nahtführung zu ermöglichen.

Bei größeren Defekten am Sehnenapparat ist die Verlängerung oder Überpflanzung der Sehnen (s. S. 49) mit sorgfältigster Umhüllung und Einbettung des transplantierten Materials in Fettlappen u. dgl. vorzunehmen. Auch die Anlegung künstlicher Seidensehnen nach Lange kann notwendig werden.

Bisweilen führt nach Bades Erfahrung der Ersatz der Sehne durch freie Faszienlappen (Kirschner), die, um Verwachsungen zu verhüten, durch ein herausgeschnittenes Stück der Vena saphena geführt werden — auch bei schwierigen Fällen zum Ziel.

**Literatur.**

Bähr, Hand- und Fingergelenk-Mobilisierungsapparat im Heißluftbad. Deutsch. med. Wochenschr. 1909.
Hoffa, Lehrbuch d. orthop. Chir. 1905. Stuttgart, F. Encke.
Kölliker, (bis 1907), Deformitäten der oberen Extremität. Handbuch d. orthop. Chir. Jena 1907, G. Fischer.
Kummant, Über die ischämischen Kontrakturen. Inaug.-Diss. Breslau 1910.

## 26. Krukenbergsche Fingerkontraktur.

Krukenberg hat zuerst eine mit Luxation der Sehnen einhergehende Beugekontraktur der Finger beschrieben, welche bei chronischem Gelenkrheumatismus beobachtet wird. Die befallenen Finger sind in den Interphalangealgelenken gestreckt, in den Gelenken zwischen Metakarpus und Grundphalange um 90° ge-

beugt, sie zeigen Auftreibung der Metakarpalköpfchen und sind seitlich im Metacarpophalangealgelenk gleichzeitig ulnar abgewichen. Durch diese seitliche Stellung kommt es zu einer veränderten Zugrichtung, welche zum Abgleiten der Sehnen in die ulnarwärts zwischen den Fingern gelegene Furche führt. Infolge dieses Vorganges bleibt bei dem Streckversuch die Grundphalange in Beugestellung. Zur Beseitigung dieses, nicht häufigen Leidens empfiehlt Krukenberg die Einmeißelung einer Knochenrinne, in welche die abgeglittene Sehne reponiert und mit Naht fixiert wird, doch besteht dabei die Gefahr der Verwachsung zwischen Sehne und Knochen.

Spitzy beobachtete ähnliche Kontrakturen bei Paralyse einzelner Fingermuskeln und empfiehlt zur Beseitigung der Luxation der Sehnen die Bildung eines neuen Retinaculums für die Sehne, indem man nach Haberer (Deutsche Zeitschr. f. Chir., Bd. LXII) einen Lappen aus der fibrösen Bekleidung des Metakarpophalangealgelenkes heraus präpariert und diesen flügelförmig über die reponierte Sehne schlägt und vernäht. Wenn es sich um eine Luxation des Extensor pollicis longus handelt, so kann man die Sehnenverbindung nach Spitzy vornehmen, d. h. die Sehne in der Mitte der Tabatière freilegen und mit der Sehne des Abduktor poll. long. vernähen (in 5 Fällen Spitzys trat volle Heilung ein, Arch. f. Orthop., Bd. I, S. 401).

**Literatur.**

Krukenberg, Beugekontraktur der Finger infolge Deviation der Strecksehnen. Jahrbuch d. Hamb. Staatskrankenanstalten, Bd. II, 1890.
Ritschl, Über Fingerbeugekontraktur infolge von traumatischer Strecksehnenspaltung. Münch. med. Wochenschr. 1907.

## 27. Schreib- und Beschäftigungskrämpfe (S. 471).

## 28. Der schnellende Finger.

Unter „schnellendem Finger" versteht man eine Erkrankung, deren Charakteristikum eine scheinbare Feststellung des Fingers in Kontrakturstellung (Beugung oder Streckung) ist, welche jedoch von dem Kranken, wenn auch mit Anstrengung oder unter Schmerzen überwunden werden kann. Diese durch den Willen ausgelöste Bewegung erfolgt dann aber gewissermaßen automatisch mit einem „schnellenden" Ruck bis zur vollendeten Ausführung der Bewegung.

Die Ätiologie ist keine einheitliche; in erster Linie kommen Traumen in Betracht, ferner professionelle Anstrengungen (militärische Griffe!), Gicht, Rheumatismus und chronische Arthritis.

Pathologisch-anatomisch handelt es sich um Verdickungen der Sehnen des Fingers infolge von Tumoren (Fibrome, fibröse Wucherungen), von durch Verletzung abgetrennten Sehnenstücken, von tuberkulösen und anderen Granulationen. Seltener sind als Ursache Gelenkveränderungen gefunden worden (Sesambeinchen im Gelenk und Deformierung infolge chronischer Arthritis).

Die Symptome bestehen in der Bewegungshinderung und in dem bei aktiver Überwindung der Hemmung entstehenden „Schnappen" n das Extrem der Bewegung, wobei mehr oder weniger starke Schmerzen auftreten. Während des Vollzuges der Bewegung läßt sich meist das Hindernis (Knötchen, Tumor) in der Sehnenscheide fühlen; diese Stelle ist in der Regel auch auf Druck schmerzhaft. Bei passiver Bewegung ist des öfteren die bemerkbare Überwindung des Widerstandes an einer bestimmten Stelle durch die aufgelegte Hand nachweisbar.

Therapeutisch empfiehlt sich in leichten Fällen Ruhigstellung des Fingers, Aussetzen der schädigenden Beschäftigung, Bäder, Umschläge und Massage. Führen diese Maßnahmen nicht zum Ziele, und liegen deutlich nachweisbare und fühlbare Hemmnisse vor, so

ist ein operatives Eingreifen angezeigt. Dieses besteht bei Verengerungen der Sehnenscheide in Spaltung und Offenlassen der Sehnenscheide, in dem Aufsuchen und Entfernen der Tumoren. Auch nach Beseitigung der Verdickungen ist Offenlassen der Sehnenscheide zweckmäßig. Der Operation schließt sich als Nachbehandlung vorsichtige Massage und frühzeitige aktive und passive Bewegungen an.

**Literatur.**

Poulsen, Der schnellende Finger. Archiv f. klin. Chir., Bd. XCIV.
Weir, (Literatur bis 1907), Trigger Finger. Journ. of americ. med. Association 1907.

## 29. Die stenosierende Sehnenscheidenentzündung am Processus styloideus des Radius.

De Quervain, später auch Poulsen und andere haben ein charakteristisches Krankheitsbild beschrieben, welches ein typisches, früher nicht richtig gedeutetes Leiden darstellt.

Es handelt sich um eine Geschwulstbildung, welche oberhalb des Handgelenkes im Verlaufe der Sehnenscheiden des M. abductor und extensor pollicis auftritt, wobei der Processus styloideus radii, namentlich an der äußeren Kante, am Ansatze des Ligamentum carpi, auf Druck sehr schmerzhaft ist. Ein Erguß in die Sehnenscheide oder knirschende Geräusche sind nicht vorhanden.

Pathologisch-anatomisch haben die operativen Eingriffe ergeben, daß eine chronische Entzündung des Ligamentum carpi vorliegt, durch welche die Sehnen fest eingeschnürt werden; die Sehnen selbst sind hierbei nicht verändert.

Die Ursachen sind nicht geklärt, als auslösendes Moment spielt in der Mehrzahl der Fälle Trauma oder Überanstrengung eine Rolle.

Biesalski hat in drei Fällen als Ursache festgestellt, daß die betreffenden Patientinnen täglich stundenlang mit derselben Hand ihr Kleid bei Ausgängen trugen. Die erfolgreiche Behandlung bestand in der Verordnung, kürzere Kleider zu tragen, die das Halten mit der Hand nicht erforderten.

Die Behandlung geschieht mittels eines fixierenden Verbandes, welcher das Handgelenk mit Einschluß des Daumens umfaßt; nach 2—3 Wochen schließt sich Massage und leichte Gymnastik an. Führen diese Anwendungen nicht bald zum Ziele, so ist die Eröffnung der Sehnenscheide mit Durchtrennung des einschnürenden Ligamentes angezeigt. Die Wunde wird sofort geschlossen, der Erfolg ist ein prompter.

**Literatur.**

Michaelis, Stenosierende Tendovaginitis im Bereiche des Processus styloideus radii. Zeitschr. f. orthop. Chir., Bd. XXX.

XIV.

# Deformitäten der unteren Extremität.

Von

Dr. **Peter Bade,**

Spezialarzt für Orthopädie und leitender Arzt am Krüppelheim Anna-Stift Hannover.

Mit 37 Figuren im Text.

## Coxa vara.

Unter Coxa vara verstehen wir zweierlei; einmal eine anatomische Bezeichnung für eine Verbiegung des Schenkelhalses, zweitens ein durch diese Verbiegung in vielen Fällen hervorgerufenes bestimmtes Krankheitsbild.

Die Varität, die Verbiegung des Schenkelhalses in dem Sinne, daß der normalerweise stumpfe Winkel zwischen Schaft und Hals sich verkleinert, in einen rechten oder gar spitzen Winkel übergeht, wurde zuerst 1847 an einem Präparat von Wernher beschrieben, während die erste genaue Aufstellung des klinischen Krankheitsbildes von Ernst Müller 1888 gegeben wurde. Dem Italiener Fiorani jedoch gebührt das Verdienst, schon vor Müller im Jahre 1882 auf eine Verbiegung des Schenkelhalses bei rachitischen Kindern hingewiesen zu haben. Hofmeister und Kocher schufen 1894 den Namen für die Verbiegung und für das Krankheitsbild. Und als 2 Jahre später die Entdeckung der Röntgenstrahlen kam, mehrten sich die Arbeiten über Coxa vara ganz bedeutend, so daß man wohl sagen kann, die Namensnennung durch Hofmeister und Kocher und die Möglichkeit, mittels der neuen Strahlen genaue Einblicke in das Hüftgelenk des Lebenden zu bekommen, haben den größten Einfluß auf die Erforschung und Popularisierung des neuen Krankheitsbildes gehabt. Für den Fleiß, mit dem das Krankheitsbild durchforscht wurde, legen die zusammenfassenden Arbeiten, besonders von Hofmeister und Helbing, die eine reiche Literaturangabe enthalten, beredtes Zeugnis ab. Einzelarbeiten, so von Alsberg, Unger, Joachimsthal, Manz, Fröhlich, Codivilla, Galeazzi, Adolf Lorenz und vielen anderen, haben nach jeder Richtung Ätiologie, Pathologie und Therapie der Coxa vara gefördert.

Fassen wir die Coxa vara als einen anatomischen Begriff auf, so müssen wir alle Krankheiten, die zu dieser Schenkelhalsverbiegung führen, anführen. Fassen wir jedoch die Coxa vara als ein mehr oder minder scharf umschriebenes Krankheitsbild auf, und das können wir mit Rücksicht auf die Kenntnis von der Coxa vara jetzt wohl tun, so ergibt sich etwa folgende Einteilung:

I. Die angeborene Coxa vara,
II. Die erworbene Coxa vara.
    1. Die rachitische Coxa vara.
    2. Die statische Coxa vara.

3. Die traumatische Coxa vara.
4. Die entzündliche Coxa vara.
5. Coxa vara aus sonstigen Ursachen.

## I. Die angeborene Coxa vara.

Die **Entstehung** der Coxa vara congenita ist keine einheitliche; es gibt Fälle, die wohl auf intrauterine Belastung zurückzuführen sind (Kredel, Schanz), es gibt aber auch Fälle, die zweifellos als Vitium primae formationis aufgefaßt werden müssen, und endlich solche, bei denen man eine Erkrankung des Schenkelhalses im fötalen Leben als Ursache annehmen muß.

In die erste Gruppe sind die Fälle zu rechnen, die bei der Geburt schon eine besondere Zwangsstellung der Extremitäten einnahmen und die mit anderen Verbildungen kombiniert sind, welche durch raumbeengende Momente, Eihüllendruck, Amnionfalten, hervorgerufen werden, wie der Klumpfuß. Die dauernde Lage des Beines in Abduktion biegt den Schenkelhals in die Varusstellung ab.

Zur zweiten Gruppe gehören die Fälle, die sich mit angeborenem Defekt des Femur kombinieren oder die anfangs angeborenen Defekt des Femur vortäuschen. Ferner die Fälle, welche mit anderen auf Keimstörungen zurückzuführende Mißbildungen vergesellschaftet sind, wie Patellardefekt, Luxatio coxae congenita der anderen Seite, angeborene Skoliose, Zwergwuchs (Fig. 1). Nach Damany, Böhm und Spitzy ist endlich manche kongenitale Coxa vara als ein atavistischer Rückschlag in ältere Typen, die alle einen kleinen Schenkelhalswinkel hatten (Neanderthalmensch), aufzufassen.

In die dritte Gruppe lassen sich alle die Fälle unterbringen, bei denen eine fötale Erkrankung zur Coxa vara führte. Es müssen hierhin gerechnet werden auch die Fälle, bei denen chronische Entzündungen im Fötalleben zu Gelenkversteifungen und Kontrakturen führten, bei denen man gleichzeitig ein oder doppelseitige Coxa vara findet. Zu dieser Gruppe der angeborenen Formen gehören ferner die Fälle, bei denen gleich nach der Geburt oder in der ersten Zeit des Gehenlernens zwar noch keine Ganganomalie sich nachweisen läßt, bei denen aber die Röntgenuntersuchung typische Ernährungsstörungen im Schenkelhals und Kopf dann schon erkennen läßt, wenn der Gang des Kindes auf den Verdacht der Coxa vara hinlenkt.

Fig. 1. Doppelseitige kongenitale Coxa vara bei zwei Brüdern. Kombination mit Skoliose und Zwergwuchs, zum Vergleich ist ein ebenso alter Knabe mit photographiert.

Die **klinischen Erscheinungen** der angeborenen Coxa vara treten erst dann auf, wenn die Kinder anfangen zu gehen. In den mit anderen Leiden komplizierten Fällen überwiegen meist diese, so daß man an die Coxa vara gewöhnlich nicht denkt. Der Klumpfuß, oder die Kniversteifung, oder die allgemeine Chondrodystrophie beherrschen völlig das Bild. Untersucht man jedoch die Hüftgelenke, so findet man eine Bewegungsbeschränkung im Sinne der Abduktion und oft auch Flexion. Die Abduktion ist deshalb beschränkt, weil der Schenkelhals schon bei Parallelstellung der Beine in starker Abduktion zum Kopf steht, weil das untere Kapselband dadurch stärker gespannt ist, nicht selten auch deshalb, weil der Schenkelhals bisweilen auch die Trochanterspitze gegen den oberen Pfannenrand oder die Darmbein-

schaufel sich anstemmt. Die Beine lassen sich schwer auseinander bringen, wenn die Coxa vara doppelseitig ist; wenn sie einseitig ist, bemerkt man, daß bei rechtwinkliger Flexion der Hüft- und Kniegelenke das eine Kniegelenk etwas tiefer steht als das andere, ein deutliches Zeichen der Verkürzung des Beines. Besteht der Verdacht auf Coxa vara, so muß die **Röntgenuntersuchung** die Entscheidung bringen. Das mit weicher Röhre hergestellte Bild ergibt bei Coxa vara stets Hochstand des Trochanters, oft das Fehlen des Kopfes und auch Halses, bisweilen auch das Fehlen des coxalen Endes vom Femurschaft. Die manuelle Untersuchung läßt jedoch deutlich den Kopf in der Schenkelbeuge fühlen und man kann auch keine Verschiebung des oberen Femurendes erzielen.

Hat man Gelegenheit, solche Fälle nach Jahren wieder zu untersuchen, so findet man anfangs undeutliche zarte Knocheninseln in der Gegend des Halses und Kopfes. Diese Knocheninseln werden bei einer späteren Untersuchung schon deutlicher und stärker und nach einigen Jahren — in einem von mir beobachteten Falle vergingen 5 Jahre — kann man deutlich einen knöchernen Kopf, der mehrere Ossifikationskerne besitzt, in der Pfanne finden; einen Hals, der rechtwinklig oder bisweilen hochgradig spitzwinklig mit dem Schaft in Verbindung steht, entdecken, kurz, ein komplettes coxales Femurende, das die typischen Zeichen anatomischer Coxa vara darbietet.

Der **Gang** dieser Kinder unterscheidet sich kaum von dem der angeborenen Hüftverrenkung. Ich finde allerdings, daß bei einseitiger Coxa vara das Einsinken des Kindes auf die kranke Seite nicht so ausgesprochen und der Gang fester ist, bei doppelseitiger die Lordose meist nicht so hochgradig ist, aber auch sie kann bei doppelseitiger Luxation ganz fehlen. Auch das Trendelenburgsche Phänomen, Herabsinken des Beckens beim Wechseln des Standbeines, ist bei der Coxa vara vorhanden, es kann nicht zur Differentialdiagnose herangezogen werden. Die Kinder klagen nicht über Schmerzen beim Gehen, nur tritt eine schnellere Ermüdung ein, wie sie auch bei der Luxation vorkommt. Unbehandelt kommen die mit schweren anderen Mißbildungen sonst noch behafteten Patienten meist überhaupt nicht zum Gehen, die chondrodystrophischen oft erst im Alter von 10 oder 12 Jahren. Die nichtkomplizierten, durch Störungen in der Ossifikation bedingten kongenitalen Formen lernen so früh oder nur ein wenig später als normale Kinder das Gehen. Die Ganganomalie wird aber mit den Jahren stärker, das Hinken ausgesprochener, die Schenkelhalsverbiegung meist stärker; man muß, um dies festzustellen, genaue Röntgenuntersuchungen machen und die Platten vergleichen.

Zweckmäßig schneidet man sich die Papierpausen des oberen Femurendes aus und legt sie übereinander, um eine Veränderung der Deformität festzustellen; in einigen Fällen beobachtet man auch unbehandelt einen Stillstand. Meist aber wird der Schafthalswinkel mit den Jahren kleiner. Man kann auch beobachten, daß Erweichungszonen im Hals, die man vor einigen Jahren nicht sah, auftreten und danach gewöhnlich eine starke Verschlimmerung.

Die **Behandlung** der kongenitalen Formen ist verschieden, je nach der Ursache. Bei den mit anderen Deformitäten, die auf Belastung oder Vitium primae formationis zurückzuführen sind, stehen diese im Vordergrunde des Interesses und müssen erst behandelt werden. Gewöhnlich kann man sich darauf beschränken, die Adduktionsspannung zu beseitigen. Bei der Chondrodystrophie ist jede Behandlung nutzlos. Bei der sich allmählich entwickelnden Form muß jedoch eine energische

Behandlung einsetzen. Zunächst eine Allgemeinbehandlung. Die Beobachtung hat gezeigt, daß diese Formen oft bei erethischen fettreichen Kindern angetroffen werden. Es muß deshalb auf die Diät eine besondere Sorgfalt gelegt werden. Oft wird monatelang die Milch fortgelassen. Viel Obst, viel Gemüse wird verordnet. Bei etwas größeren Kindern wird vor dem Essen ein Glas Wasser, gewöhnliches Brunnenwasser oder ein Mineralwasser, Fachinger, Luhacovic usw. gerne gegeben, damit der Magen vor der Mahlzeit schon etwas Füllungsgefühl bekommt. Die Lokalbehandlung besteht zunächst in Massage und Übungen. Es werden besonders aktive und passive Abduktionsübungen (s. S. 77) verordnet. Spannen sich die Adduktoren stark, so werden sie in Narkose gedehnt, für etwa 14 Tage ein Gipsverband angelegt und dann wieder energisch mit Massage und Widerstandsübungen fortgesetzt. Diese Übungen lasse ich zuhause machen und nur alle ¼ Jahr die Kinder zur Kontrolle kommen. Treten trotz dieser Behandlung keine Besserungen ein, so werden operative Maßnahmen, Infraktion des Schenkelhalses oder blutige Operation, zur Anwendung kommen müssen. Über diese wird eingehender bei der essentiellen Coxa vara gesprochen werden.

## II. Die erworbene Coxa vara.

### 1. Die rachitische Coxa vara.

Nicht so selten, wie man nach den anatomischen Präparaten, die von erworbenen Rachitikern stammen, glauben sollte, befällt die Rachitis den Schenkelhals und führt dort zur Coxa vara-Bildung. Wenn man sich der Mühe unterzieht, junge Rachitiker zwischen dem 1. und 3. Lebensjahr prinzipiell auf die Hüftgelenke zu untersuchen und den Befund durch Röntgenstrahlen zu kontrollieren, so wird man häufiger, als man früher glaubte, Andeutungen von Coxa vara, oft aber auch ausgesprochene, namentlich doppelseitige Coxa vara finden. Isoliert, ohne andere rachitische Stigmata, findet man sie jedoch nicht. Jedenfalls ist eine Coxa vara ,die ohne rachitische Symptome auftritt, kaum als rachitisch anzusprechen. X-Beine, O-Beine, Oberschenkelverbiegungen, namentlich nach vorn, Abbiegungen der Oberschenkel direkt unterhalb des Trochanter major, starke Plattfüße sind mit der rachitischen Coxa vara meist vergesellschaftet. Ebenso oft treten aber auch noch rachitische Zeichen des Rumpfes und der oberen Gliedmaßen hinzu.

Preiser fand bei der rachitischen Coxa vara gleichzeitig in der Regel eine ventrale Pfannenstellung und dadurch bedingt eine Retrotorsion des oberen Femurendes, so daß die vordere Fläche des Halses konvex gestaltet war.

Der **Gang** der Kinder erinnert sehr an den der doppelseitigen Luxation. Der starke Bauch fällt auf, dagegen ist die Lendenlordose nicht so ausgesprochen, wie es der Bauchwölbung eigentlich entsprechend sein müßte. Der Trochanterhochstand ist nicht immer leicht festzustellen. Die Kinder sind oft sehr fettreich, lassen sich schlecht untersuchen, bisweilen sind die Oberschenkel selbst so verbogen, daß dadurch eine Coxa vara vorgetäuscht werden kann.

Die **Diagnose** ist sehr einfach, wenn man kongenitale Coxa vara ausschließen kann und wenn Zeichen allgemeiner Rachitis vorliegen.

Bei ganz kleinen Kindern, die noch nicht gelaufen sind und bei denen auch auf dem Röntgenbilde noch kein Kopfschatten zu sehen ist, kann man mit Sicherheit noch keine Diagnose stellen.

Differentialdiagnostisch ist von Hoffa die Stellung der Kopfepiphysenlinie verwertet worden. Bei der kongenitalen Form soll sie senkrecht, bei der rachitischen schräg von außen oben nach innen unten verlaufen (Fig. 2). Für manche Fälle stimmt das, aber durchaus nicht für alle. Für die kongenitale Form jedenfalls ist dieser Verlauf der Epiphysenlinie nicht charakteristisch. Sie deutet nur an, daß der Kopf mit seiner größeren Peripherie mehr im unteren Quadranten steht als im oberen. Dagegen ist für die rachitische Form immer typisch die starke Verbreiterung zwischen der unteren Schenkelhalsspitze und dem Trojanter major. Dadurch bekommt der Hals etwas Dickes, Plumpes. Oft verläuft die Epiphysenlinie auch nicht geradlinig, sondern zeigt in ihrer Mitte, dem Kopfe gegenüber, eine tiefe, wie ausgefressene Delle. Dadurch markiert sich dann die Schenkelhalsspitze um so deutlicher. Bei der rachitischen Coxa vara spielt sich eben der Krankheitsprozeß, der zur Schenkelhalsabknickung führt, in der Kopfepiphyse ab, während bei der kongenitalen Coxa vara das ganze obere Femurende, namentlich Kopf und auch der Hals, in seiner ganzen Breite und Länge ergriffen sein kann und dadurch ganz andere Röntgenbilder entstehen. So kaun man mit Sicherheit aus dem Röntgenbilde zwischen rachitischer und kongenitaler Coxa vara die richtige Entscheidung treffen.

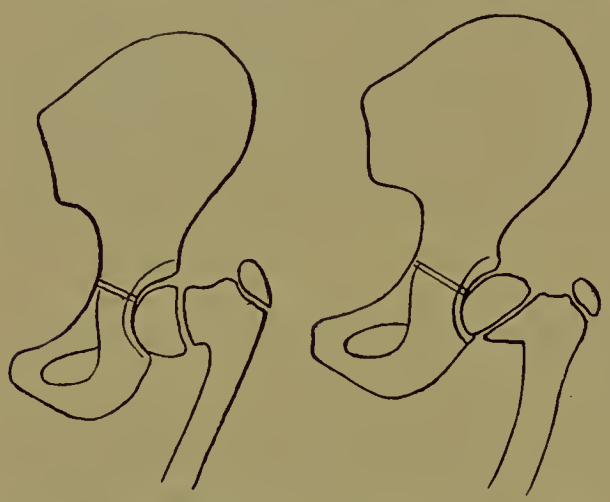

Fig. 2. Schema des Verlaufes der Kopfepiphysen bei kongenitaler und rhachitischer Coxa vara nach Hoffa.

Der **Verlauf** der rachitischen Coxa vara ist meiner Beobachtung nach ein guter, d. h. bleibt der Rachitiker am Leben, so bessert sich die Coxa vara nach der Behandlung der allgemeinen Rachitis in der Regel.

Die **Behandlung** der rachitischen Coxa vara braucht meist keine lokale zu sein. Eine gut durchgeführte Allgemeinbehandlung der Rachitis genügt meiner Erfahrung nach, vorausgesetzt, daß die übrigen rachitischen Deformierungen, wie hochgradige X- oder O-Beine, Unterschenkelverbiegungen, nicht eine besondere Behandlung verlangen. Diese müssen dann zuerst beseitigt werden. Ich warte in der Regel das Nachlassen der floriden rachitischen Erscheinung ab, beseitige dann die übrigen rachitischen Deformierungen und verhalte mich bezüglich der Coxa vara exspektativ. Ich habe noch niemals eine rachitische Coxa vara operativ zu behandeln nötig gehabt. — Aus dem Grunde muß ich von der von Hofmeister allerdings nur theoretisch empfohlenen, von Hoffa und Helbing jedoch praktisch durchgeführten und empfohlenen pertrochanteren Keilosteotomie abraten.

### 2. Die statische Coxa vara.

Unter statischer Coxa vara verstehen wir diejenige Form der Schenkelhalsverbiegung, welche durch ein Mißverhältnis zwischen der Tragfähigkeit des Schenkelhalses und der auf ihr wirkenden Last zustande kommt. Sie wird demgemäß beobachtet in einer Zeit beson-

derer Weichheit des Knochens und gleichzeitig besonderer Arbeitsleistung des jugendlichen Menschen. Das sind die Entwicklungsjahre, das 14. bis 18. Lebensjahr, wo der junge Mensch die Schule verläßt und zu besonders kräftiger Arbeit herangezogen wird. Wie das X-Bein besonders bei den jungen Bäckern auftritt, so ist die Coxa vara bei den jungen im landwirtschaftlichen Beruf tätigen Arbeitern, den Feldarbeitern, den Schweizern usw. zu finden. Sie betrifft hauptsächlich das männliche Geschlecht, im Gegensatz zu der kongenitalen und rachitischen Form, die das weibliche bevorzugt (Bauernbein).

Folgende Berufsskala über 30 Fälle von Coxa vara statica zeigt deutlich das Überwiegen des männlichen Geschlechts und die Bevorzugung des jugendlichen Arbeiters.

| 26 männliche: | 4 weibliche: |
|---|---|
| 12 Landwirte | 3 Dienstmädchen |
| 3 Gärtner | 1 Bäckerstochter |
| 2 Bierbrauer | |
| 1 Schmied | |
| 2 Schlosser | |
| 1 Säger | |
| 1 Schreiner | |
| 1 Sattler | |
| 1 Wagner | |
| 1 Müller | |
| 1 Mechanikerlehrling | |

Außer dieser im Entwicklungsalter vorkommenden Coxa vara statica gibt es aber zweifellos noch eine statische Coxa vara, die viel früher einsetzt, etwa um das 6. Lebensjahr herum, und die besonders Kinder mit sog. exsudativdiathetischem Habitus befällt Bei Kindern mit starkem Fettansatz, mit schlaffen Gelenken, Neigung zu X-Beinen, bei Kindern, die häufig an Lichen scrophulos und Exanthemen leiden, kann man bisweilen namentlich eine einseitige Coxa vara beobachten, für deren Zustandekommen kein anderer Grund sich finden läßt, als eine besondere Weichheit des Knochens in der Kopfepiphyse, oft im Kopf selbst, seltener im ganzen Halse. Rachitis liegt sicherlich nicht vor. Diese Form kann mit einer Tuberkulose verwechselt werden. Hierzu dürften auch wohl diejenigen Fälle von Coxa vara, die nach der Behandlung von angeborener Hüftverrenkung entweder am eingerenkten Gelenk selbst oder am vorher gesunden Gelenk entstehen, zu rechnen sein, wenngleich eine Anzahl der bei der Luxation beobachteten Coxa vara-Fälle zweifellos angeborener Natur sind.

## Die Entstehung der Coxa vara statica.

Entscheidend für das Zustandekommen und für die endgültige Form der Coxa vara ist meines Erachtens der Sitz der pathologischen Knochenschwäche. Ich befinde mich hier allerdings im Widerspruch mit Hofmeister, der die bisher erhobenen Befunde und den allgemeinen Habitus der Patienten als nicht genügend erachtet für die Annahme eines pathologischen Knochenprozesses. Die Röntgenbilder zeigen uns doch immer, daß an irgendeiner Stelle eine Aufhellung des Knochens, d. h. ein Verlust von Kalksubstanz vor sich gegangen ist.

Diese Beobachtungen decken sich auch mit den pathologischen Untersuchungen Frangenheims, der aus Resektionspräparaten von Coxa vara eine starke Vaskularisation des Knorpels, größeren Zellenreichtum in der Epiphyse nachwies, und diese Veränderungen als chondrodystrophische oder chondromalacische ansprach, der also auch als primär einen Krankheitsprozeß annimmt. Er beansprucht ihn für die Epiphyse, ich für diese, aber auch für andere Stellen.

Befindet sich diese mangelhafte Widerstandsfähigkeit im **Kopf**, so wird die Oberfläche des Kopfes und die dem Knorpel zunächst liegende Zone in einzelne Knocheninseln aufgelöst, sie wird breit und flach gedrückt, hebt sich von der Kopfepiphysenlinie ab, die Rumpflast, welche nicht mehr auf einen halbkugeligen Kopf, sondern auf eine flache Kopfscheibe drückt, wirkt jetzt stärker auf den oberen Teil des Halses ein und drückt ihn nach abwärts. Dadurch wird die Schenkelhalsspitze sich stärker vorwölben; der dem Kopf benachbarte Teil kann infolge der Auflösung seiner ihm zufallenden Kopfpartie dorthin nicht Knochen produzieren, deshalb fällt sein Anteil am Knochenwachstumsprozeß dem Schenkelhals und zwar der Schenkelhalsspitze zu. Diese wird massig und rollt sich ein. Die Entfernung zwischen ihr und der Innenseite des Schenkelschaftes wird kleiner, d. h. der Schenkelhals hat sich eingerollt, knickt sich ab im Sinne der Coxa vara.

Fig. 3a. Coxa vara capitalis.

Befindet sich die mangelhafte Widerstandsfähigkeit, der dystrophische Prozeß mehr in der **Epiphyse,** wie ihn z. B. das erste Re-

Fig. 3b. Coxa vara epiphysarea.

sektionspräparat von Müller zeigte, so bleibt der Kopf zwar besser erhalten, aber der der Epiphyse zunächst liegende Teil wird zerstört, der Hals rollt sich infolge der Belastung ein, knickt zur typischen Coxa vara ab.

Endlich kann der dystrophische Hauptherd im **Hals** selbst sitzen, und zwar meist näher der Trochanterwurzel zu, dann bleibt der Kopf ziemlich gut erhalten. Er behält dieselbe Form und Größe, aber der Hals schrumpft mehr oder weniger vollständig ein, das schöne Wolffsche System von Zug und Druckbogen löst sich auf, die Belastung drückt den Kopf abwärts, schiebt ihn am Rest des Halses vorbei, so daß der Trochanter emporrückt und weit über der Roserschen Linie zu stehen kommt. Oft ist vom Hals fast nichts mehr zurückgeblieben.

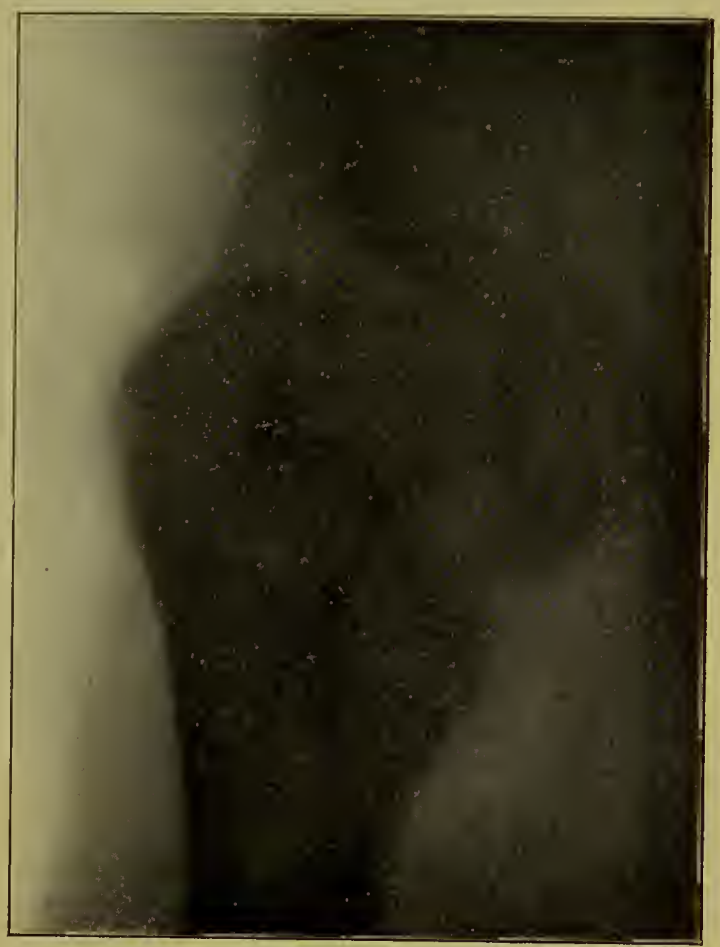

Fig. 3c. Coxa vara epiphysarea.

In einigen Fällen ist der Krankheitsprozeß noch näher an den Trochanter herangerückt, so daß der Schenkelhals schon von seiner **Wurzel** an eine falsche Richtung bekommt (Fröhlich). Dann kann man mit einem gewissen Recht von einer Coxa vara trochanterica sprechen. Infolge dieser verschiedenartigen Lokalisierung könnte man vier anatomische Typen von Coxa vara aufstellen, wovon zwei schon Fröhlich aufstellte:

1. Coxa vara capitalis,
2. Coxa vara epiphysaria,
3. Coxa vara cervicalis (Fröhlich),
4. Coxa vara trochanterica (Fröhlich).

} Fig. 3a, b, c, d, e.

Durch den Krankheitsprozeß und die Belastung kommen also diese vier Typen der Coxa vara zustande, nicht bloß durch eine infolge „übermäßiger Inanspruchnahme des oberen Femurendes verursachten Epiphysenwanderung", wie Hofmeister glaubt. Ich messe auch dem Sudeckschen Zugbogen nicht den Einfluß auf die Entstehung zu und befinde mich da im Einklang mit Bähr. Sudeck weist nämlich nach, daß der Schenkelhals Erwachsener ein Bälckchenzugbogensystem besitzt, das dem oberen und vorderen Halsanfang zukommt und diesen schützen soll vor einer Verbiegung nach unten und hinten, also gegen die Verbiegung, die gerade bei Coxa vara eintritt. — Dieses Zugbogensystem ist verstärkt durch eine Krista, welche vom oberen Gelenkknorpelrand über der Mitte des Schenkelhalses vorne herabzieht. Aber gerade bei jugendlichen Individuen fehlt diese Verstärkungsleiste, sie entsteht erst in der Pubertätszeit durch Verknöcherung des Knorpelüberzugs der oberen Schenkelhalsfläche mit der Verknöcherung der Epiphysenlinie. — Bähr, Albert lassen diese Leiste aber keine

Schutzvorrichtung sein, sondern fassen sie auf als bedingt entweder durch den Ansatz kräftigerer Faserzüge der Synovialis oder sekundär als Produkt des Auf-

Fig. 3d. Coxa vara cervicalis. An der mit × bezeichneten Stelle fanden sich im R. B. Defekte des Knochens, die genau der Stelle entsprechen, an welcher der Hals an den Pfannenrand angepreßt wurde.

Fig. 3e. Coxa vara trochanterica.

einanderdrückens der Knochen, weil die Leibeslast auf den Schenkelhals bei jedem Schritt auf einen Augenblick geworfen wird.

Der Entstehungsmechanismus der Coxa vara bedingt die anatomischen Formen. Stets ist eine **Abwärtsbiegung** des Schenkelhalses vorhanden, die aber oft kombiniert ist mit einer **Rückwärtsbiegung**, d. h. durch die Biegung des Kopfes nach hinten wird die vordere Halsfläche konvex. Kocher endlich hat noch auf eine Torsion im Schenkelhals hingewiesen, so daß der Schaft überstreckt erscheint im Verhältnis zum Kopf.

Die Verbiegung des Schenkelhalses hat Alsberg durch seinen „Richtungswinkel", Helbing durch seinen „Epiphysenwinkel" bestimmen wollen. Beide Winkel haben nur ein

theoretisches Interesse. Für die Praxis kommen sie nicht in Betracht. Wer seine Coxa vara-Diagnose davon abhängig machen wird, ob dieser Winkel einige Grad mehr oder weniger beträgt als Helbing angibt, der dürfte wohl mit Recht mathematischer Pedanterie bezichtigt werden können.

Die **Diagnose** in klinischer Beziehung hängt nicht nur von der Größe des Richtungs- oder Epiphysenwinkels ab, sondern von anderen gleich zu besprechenden Erscheinungen. Um aber anatomische Maße einer Besserung oder Verschlechterung zu bekommen, kann man sich nach einem Verfahren, das von Bade und Lange angewandt wird, sicherer orientieren. Man nimmt eine Röntgenpause der fraglichen Coxa vara und schneidet diese aus. Dieses Papiermodell bringt man zur Deckung mit vorrätigen Papiermodellen, die auf dieselbe Weise von normalen Hüften gewonnen wurden. Man sticht zum Vergleich ein Modell aus, das von einem annähernd gleich alten und großen Menschen stammt, das in seiner Größe sich deckt

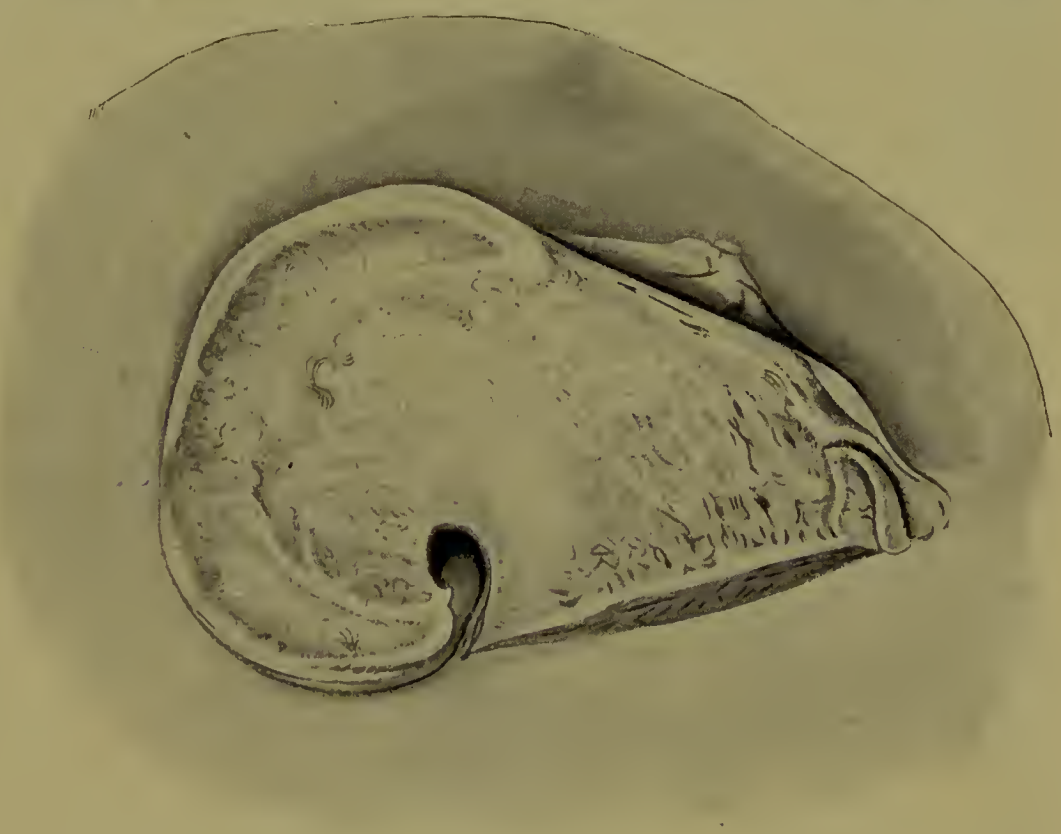

Fig. 4. Resektionspräparat von Haedke nach Hofmeister.

mit dem Modell der Coxa vara. Man kann dann zwar nicht in Graden genau, aber man kann doch nach dem Augenmaß entscheiden, ob eine solche Abbiegung vorliegt, daß man im Verein mit den übrigen klinisch gewonnenen Symptomen die Diagnose Coxa vara stellen kann. Mehrere in Abständen von ¼—½ Jahr gewonnene Pausen werden verglichen und zeigen dann deutlich, ob die Coxa vara stationär oder progressiv ist. — Außer der Abbiegung des Schenkelhalses besteht oft eine Verschiebung des Kopfes in der Pfanne selbst. Meist füllt er den unteren Quadranten der Pfanne mehr aus als den oberen, so daß dadurch der Abstand zwischen oberem Kopfpol und Cavitas glenoidalis größer wird als gewöhnlich, bisweilen jedoch, in hochgradigen Fällen, erscheint der Kopf fast völlig aufgelöst, d. h. knorpelig in der Pfanne

zu stehen, und der Trochanter minor steht scheinbar ohne Zusammenhang am oberen Pfannendach oder im oberen Pfannenquadranten.

Resektionspräparate und mikroskopische Untersuchungen haben uns Müller, Hofmeister, Kraske, Kocher, Nasse, Haedke, Frangenheim geliefert (Fig. 4). Die Epiphysenlinie, welche normal annähernd horizontal verläuft, zieht mehr senkrecht und gelenkwärts konvex gebogen. Der Kopf erscheint oft verflacht und nach dem Hals zu eingerollt, so daß er oft mondsichelförmig dem Halse aufsitzt. Der Kopf ist oft weich, durchsichtig, eindrückbar, atrophisch. Der Hals blutreich, in anderen Fällen hart und schlitternd, je nach dem Stadium, in dem die Präparate gewonnen werden. Mikroskopisch gehen die Mitteilungen noch auseinander. Frangenheim fand ihn vaskularisiert, zellreicher als normal. Müller fand die Osteoklasten und Osteoblasten vermehrt, Langhans hingegen fand sie nicht nur nicht vermehrt, sondern fehlend, dagegen viel Fett und Markzellen. Jedenfalls geht wohl so viel aus den verschiedenartigen Befunden hervor, daß auch die mikroskopische Anatomie für einen Erkrankungsprozeß des Knochens spricht, der im Anfangsstadium mit Erweichung, Auflösung der Kalksubstanz, Zerstörung der Knochenbälkchen einhergeht und der in seinem späteren Stadium wieder zu Eburneation führt. Die erhobenen Befunde sollen nach den Urteilen maßgebender Pathologen weder auf juvenile Osteomalacie noch auf Rachitis hindeuten. Vielleicht muß hierbei der Untersuchungen und Beobachtungen Fröhlichs gedacht werden, der aus den Coxa vara-Herden Staphylococcus albus züchtete und deshalb sie als schleichende Osteomyelitis des Schenkelhalses deutete. Wenngleich der Staphylococcus albus aus der normalen Haut nicht zu verdrängen ist und auch sehr leicht aus ganz scheinbar sterilem Wundsekret gezüchtet werden kann, so sollte meiner Ansicht nach die Beobachtung dieses sehr ernsten Forschers doch nicht ohne weiteres von der Hand gewiesen werden.

## Der klinische Verlauf der Coxa vara statica.

Die Patienten kommen meist erst dann zum Arzte, wenn ihr Gang ein hinkender geworden ist, wenn sie selbst beobachtet haben, daß das eine Bein schwächer geworden ist, oder wenn die Umgebung sie darauf aufmerksam machte, daß sie seit einiger Zeit anfingen zu hinken. Auf die Frage, ob sie Schmerzen hätten, wird verschieden geantwortet; eine Reihe von Patienten haben durchaus keine Schmerzen gehabt, andere wieder leiten den Ursprung ihres Leidens von einem Unfall, einer größeren Anstrengung, die von einem heftigen Schmerz begleitet gewesen sei, her, oder aber sie geben an, daß sie seit einiger Zeit, ohne einer Ursache sich bewußt zu sein, Schmerzen in einem oder beiden Beinen hätten. Die Schmerzen werden nicht immer im Hüftgelenk lokalisiert, sondern oft im Oberschenkel, sehr oft in den Knien angegeben. Bisweilen strahlen sie bis zum Fuß hin aus. Einige Patienten klagen darüber, daß sie ganz außerordentlich intensive Schmerzen teils sofort im Beginn der Krankheit, teils im Verlauf derselben bekommen hätten. Die Schmerzen werden als derartig heftig geschildert, daß jede Arbeit, jede Anstrengung unmöglich ist, daß selbst passive Bewegung nicht geduldet wird, daß manche durch Operation dringend davon befreit zu werden wünschen. So kann man auch, wie beim Plattfuß, von einer nicht entzündlichen und einer akuten entzündlichen Form der Coxa vara sprechen.

Die entzündliche Coxa vara führt infolge der Schmerzhaftigkeit, die jede Bewegung der Hüfte auslöst, zu einem Zustand, den man, wie beim Plattfußleiden, **Coxa vara contracta** genannt hat, die im Anfangsstadium durch Bewegungshemmung im Hüftgelenk, in ihrem Höhepunkt durch starre Kontraktur in Adduktion und Außenrotation bei gestrecktem Hüftgelenk charakterisiert ist. Diese Versteifung ist aber keine ossäre, sondern eine muskuläre. In leichteren

Fällen gelingt es dem geschickten Untersucher, wenn er die Aufmerksamkeit der Patienten abzulenken versteht, wenn er leichte Bewegungen bald mit dem einen, bald mit dem anderen Bein versucht und namentlich nicht sofort mit dem kranken Hüftgelenk, sondern mit Fuß und Kniegelenken erst Bewegungen macht, eine Lockerung des kontrakten Gelenkes zu erzielen, so daß meist nur eine Adduktionsstellung zurückbleibt. In anderen schwierigeren Fällen kann man erst in Narkose völlige Lockerung des Gelenkes erzielen.

Objektiv lassen sich bei der statischen Coxa vara vor allem die **Behinderung der Abduktion**, welche durch die gleichen anatomischen Veränderungen bedingt sind, wie bei der kongenitalen Coxa vara, die **Beschränkung der Innenrotation** welche sich durch die Rückwärtsbiegung des Schenkelhalses erklärt, das Hinken, der **Hochstand des Trochanters** und die abnorme Außenrotationsstellung des Beines und das Trendelenburgsche Phänomen feststellen. Bei einseitiger Coxa vara ist der Gang wie bei kongenitaler Luxation, doch fällt auf, daß der Trochanter nicht höher rutscht, wenn das kranke Bein als Standbein benutzt wird und besonders fällt eine starke Prominenz des Trochanters auf, die bei der Luxation fehlt, und eine starke Delle hinter dem Trochanter major und den Glutäen, die besonders bei Atrophie der Glutäenmuskulatur deutlich wird und bei doppelseitiger Affektion das Bild von hinten betrachtet zu einem außerordentlich charakteristischen gestaltet. Der Trochanter steht immer höher, bis 7 cm Hochstand ist beobachtet worden, doch beträgt die Entfernung von der Trochanterspitze bis zum äußeren Knöchel ebenso viel Zentimeter wie an der gesunden Seite, während zwischen Spina anterior superior und Malleolus externus die Messung ein Minus an der kranken Seite ergibt, ein Minus, das gewöhnlich genau dem Hochstand der Trochanterspitze entspricht.

Als abnorme Stellung des Beines fällt besonders die Auswärtsdrehung auf, welche durch die Seitwärtsstellung des Fußes schon äußerlich sichtbar ist. Infolgedessen gelingt es nicht oder nur in wenigen Fällen, das Bein so nach einwärts zu rotieren, daß die Patella nach vorn schaut, geschweige denn noch eine weitere Einwärtsrotation zu erzielen. Die Außenrotation ist jedoch ganz frei in den nicht kontrakten Formen, ja sie erscheint sogar weiter möglich, als beim normalen Gelenk.

Die Streckbewegung ist frei, manchmal kann man das Gelenk sogar überstrecken (Kocher). Die Beugebewegung ist jedoch immer beschränkt, und zwar läßt sich das Hüftgelenk besser beugen, wenn man die bestehende Außendrehung noch vermehrt. Man hört bei dieser Bewegung oft ein knackendes Geräusch, als wenn der Kopf durch die Außendrehung erst ein Hindernis überwinden muß, so daß Ogston Veränderungen in der Pfanne oder an der Kopfoberfläche annahm. Ist doppelseitige Coxa vara vorhanden, so kann es infolge der Flexionsbehinderung und infolge der starken Außenrotation zu eigentümlichen Stellungen beim Knien kommen. Die Patienten bringen, um knieen zu können, d. h. um die Hüftgelenke zu flektieren, ihre Beine in starke Außenrotation, sie müssen zu dem Zweck die Unterschenkel kreuzen (Fig. 5a, b). Die Behinderung der Außenrotation ist sehr selten (Nasse, Hofmeister).

Der **Verlauf** der Krankheit kann insofern als ein gutartiger bezeichnet werden, weil Lebensgefährdung nicht eintritt und weil in vielen Fällen eine funktionelle Ausheilung vor sich geht, selbst wenn keine oder nur eine ungenügende Behandlung erfolgte. Das schmerzhafte Stadium hindert natürlich die Patienten in jeder Tätigkeit, ist dieses aber vorüber — die Dauer kann eine sehr variable sein, sie

schwankt zwischen Wochen und Jahren — so können sich die eingetretenen Bewegungsstörungen, namentlich die Beuge- und Drehverminderung, durch den Gebrauch der Glieder und durch eine Dehnung der gespannten Gelenkbänder allmählich wieder zurückbilden. Was zurückbleibt, ist natürlich die Verbiegung des Schenkelhalses, der durch die Verkürzung bedingte hinkende Gang und fast immer die Verminderung der Abduktionsfähigkeit.

Die **Diagnose** ergibt sich sehr leicht, wenn man sich an die Beschreibung des Krankheitsbildes hält. Die Klagen der Patienten, Schmerzhaftigkeit, allmählich stärker werdendes Hinken, das Aussehen

Fig. 5a. Schematische Zeichnung der Oberschenkelstellung bei Coxa vara nach Hofmeister.

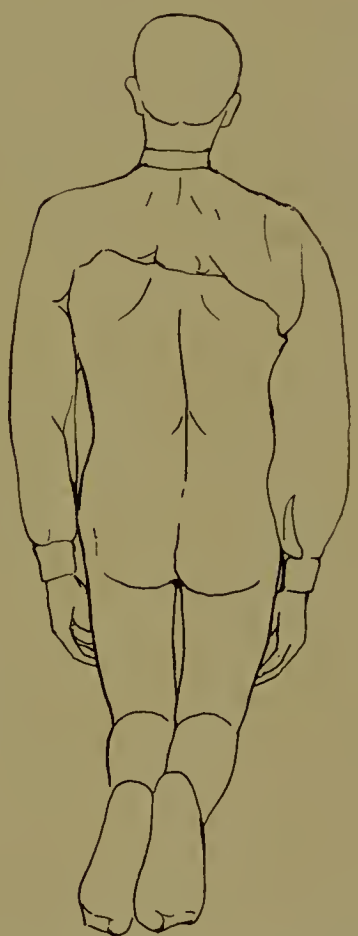

Fig. 5b. Schematische Zeichnung der Oberschenkelstellung unter normalen Verhältnissen nach Hofmeister.

der Patienten (jugendliche Männer mit abnorm langen muskelschwachen, kalten und oft blauroten Extremitäten, oder abnorm fette Kinder) erregen sofort den Verdacht auf Coxa vara statica. Die Verkürzung zwischen Spina anterior superior und Malleolus externus, der Hochstand der Trochanterspitze bei sicher in der Pfanne nachweisbarem Kopfe, Trendelenburgsches Phänomen, die charakteristische Behinderung der Abduktion und Innenrotation, und endlich ein gutes Röntgenbild sichern in jedem Falle die Diagnose.

## Die Behandlung der Coxa vara statica.

Befindet sich der Kranke im **Stadium der Entzündung** und der akuten Schmerzhaftigkeit, so muß diese beseitigt werden. Das geschieht am besten durch sofortige Ruhe und Fernhaltung der schädlich wirkenden Belastung. Die Kranken müssen also ins Bett, dürfen nicht gehen. Die Anlegung eines Extensionsverbandes ist sehr förderlich.

Ich lege den Extensionsverband folgendermaßen an: Unter- und Oberschenkel sind vorher gut gereinigt, bei starker Behaarung sind die Haare rasiert worden. Dann wird ein Trikotschlauch über das Bein gezogen bis zur Inguinalgegend an der Innenseite und bis über den Trochanter an der Außenseite. Der Trikot muß sehr eng sein und sich faltenlos sowohl dem Oberschenkel wie dem Unterschenkel bis handbreit vor den Malleolen anschmiegen. Ein Assistent hält das Bein so, daß es von allen Seiten zugängig ist und nun wird der ganze Unter- und Oberschenkel, soweit der Trikot ihm eng anliegt, sehr schnell mit der von Oettlingerschen oder Heußnerschen Klebeflüssigkeit eingestrichen, nicht bloß an den Seiten, sondern überall und während die Flüssigkeit noch feucht ist, schnell eine Mullbinde darüber gewickelt, dann kommt eine Stärkegazebinde. — Dieser Verband hat den Vorteil, daß er die ganze Fläche des Beines als Zug und Angriffsfläche benutzt. Man kann, ohne Schmerzen zu erzeugen, eine große Zugkraft anwenden und läuft nicht Gefahr, den Verband vom Gliede abzureißen. Die beiden Enden des Trikotschlauches, welche nicht angeklebt sind, werden mit kräftigem Leinenstoff benäht, an deren Enden das Extensionsquerbrettchen befestigt ist, von dem aus die Schnur für die Gewichte ausgeht.

Der Verband bleibt wenigstens 14 Tage lang liegen und zwar wird die Extension allmählich gesteigert. Sie darf aber dem Patienten keine Schmerzen machen. Ich lasse die Extension in mäßiger Abduktion wirken; wenn man die Parallelstellung der Extremität als 180 Grad bezeichnet, so wende ich etwa 145 Grad an. Hören die Schmerzen nach einigen Tagen auf, was man nicht gar so selten beobachtet, so lasse ich doch noch etwas länger, mindestens 14 Tage, den Verband. Dann beginne ich, wenn keine hochgradige Verbiegung vorhanden ist und wenn keine deutliche Knochenerweichung im Halse nachzuweisen war, mit Massage und vorsichtigen Übungen, Quadrizepsfaradisation, Pflege der Glutäalmuskeln. Treten bei aktiven und passiven Bewegungen, die manuell ohne Belastung gemacht werden, keine Beschwerden mehr ein, so lasse ich die Übungen verstärken durch solche an Pendelapparaten, Hüftrotationen, Abduktionen, Bergsteigübungen und lasse den Patienten stundenweise außer Bett bleiben. Notwendig für alle Coxa vara statica sind beim Gehen Stiefeln mit guten Einlagen, denn alle Patienten mit Coxa vara haben Plattfüße; man kann ihnen durch gutes Schuhwerk das Gehen sehr erleichtern; Kräftigung des ganzen Körpers durch Hebung des Allgemeinbefindens ist notwendig. Hofmeister empfiehlt stets Phosphorlebertran.

Handelt es sich bei dem entzündlichen Stadium um Patienten mit schon **stärkerer Schenkelhalsverbiegung** oder um solche, bei denen man im Schenkelhals deutlich osteoporotische Prozesse auf dem Röntgenbilde nachweisen kann, so bevorzuge ich statt des Extensionsverbandes den Gipsverband. Gewöhnlich sind in diesem Stadium die Adduktoren auch schon verkürzt, deshalb lege ich den Gipsverband in Narkose an und lasse vorher die Adduktoren wie bei der angeborenen Hüftverrenkung durchwalken, oder aber ich myotomiere sie. Dann wird in etwas stärkerer Abduktion, als wie ich es beim Extensionsverband tue, der Gipsverband angelegt. Dieser umschließt das Becken

bis zum Fuß einschließlich. Der Patient liegt damit. Nach einigen Wochen, 4—6, wird der Verband entfernt, die Empfindlichkeit des Gelenkes geprüft, der Schmerz hat nachgelassen, die Abduktion ist freier.

Jetzt wird ein neuer Gipsverband zur Fixierung und Entlastung angelegt, Becken, Ober- und Unterschenkel und Fuß gut wattiert, die Gegend der Tuber ischii besonders gut gepolstert und herausmodelliert, damit der Patient den Druck dort aushalten kann. Ich gipse keinen Fußbügel ein, sondern lege besonders dicke Watteschicht auf die Fußsohle, so daß der Fuß gewissermaßen in der Watte schwebt.

Mit diesem Verband entlasse ich die Patienten für ¼ Jahr. Ich wiederhole nach der Zeit den Verband, nachdem ich nach seiner Entfernung etwa 14 Tage lang wieder Bettruhe und währenddem energische Massage, Faradisation, Galvanisation, aktive und passive Bewegungen in der Ruhelage zur Kräftigung der geschwächten Muskulatur verordnet habe. Zeigt das Röntgenbild eine Besserung des osteoporo-

Fig. 6. Infraktion des Schenkelhalses bei Coxa vara.

tischen Prozesses, so gebe ich einen entlastenden Hessingschen Schienenapparat, der genau über Gipsmodell gearbeitet wird. (Prinzip auch hierbei: Reiten auf dem Tuber ischii und Schweben des Fußes.) Der Apparat wird Tag und Nacht getragen und nur zur Massage und Übungen am Tage einmal entfernt. Scheinen mir die Knochenverhältnisse nach dem Röntgenbilde noch nicht günstig, so wiederhole ich jedoch den Gipsverband zunächst noch einmal für ein Vierteljahr. Der Hessing-Apparat wird mindestens 1 Jahr, meist jedoch 2—3 Jahre hindurch getragen, bis das Röntgenbild den Rückgang der Knochenerkrankung erwiesen hat, bis der Vergleich der Röntgenpausen zum mindesten keine Verschlechterung der Schenkelhalsverbiegung ergeben hat.

Durch diese Therapie lassen sich eine Reihe von statischen Coxa vara-Fällen erfolgreich behandeln, so daß die Schmerzhaftigkeit aufhört, eine Funktionsverbesserung eintritt und einer Zunahme der Halsverbiegung vorgebeugt wird.

Um die Deformierung selbst zu beseitigen, hat man Operationen vorgenommen: 1. die unblutige Infraktion des Schenkelhalses und 2. die blutige Operation am coxalen Femurende.

Die **unblutige Infraktion,** die unabhängig voneinander von Drehmann, Ludloff, Lange und Lorenz ausgeführt worden ist und besonders warm von Lorenz empfohlen worden ist, ist meiner Erfahrung nach möglich, aber unsicher. In etwa der Hälfte der Fälle bekommt man die Infraktion nicht am richtigen Orte. Lange erzielte bei 25% eine Korrektur. Mißerfolge haben eine Reihe von Autoren gehabt, ich nenne nur Sudeck und Hofmeister. Die Indikation zur unblutigen Infraktion ist gegeben 1. wenn die vorher angewandten Mittel keine Besserung zeigten und das Hinken hochgradig ist, 2. wenn eine deutliche Verschlechterung trotz der Behandlung eintritt, 3. wenn der Sitz der Erkrankung hauptsächlich im Hals und am Trochanter ist (Coxa vara cervicalis, Coxa vara trochanterica) und vor allem, wenn aus dem Röntgenbilde auf eine stark osteoporotische Form zu schließen ist.

Die unblutige Infraktion mache ich folgendermaßen: Hauptbedingung gute Beckenfixation. Auf meinem Operationstisch wird das Becken fixiert durch einen

Fig. 7a. Coxa vara vor dem Redressement. Die Knochen waren sehr kalksalzarm und machten eine Verstärkung auf der Platte notwendig, um genügend deutlich zu werden.

Fig. 7b. Coxa vara, nach dem Redressement. (Beobachtung von Lange.)

Horizontalzug und einen Vertikalzug. Ersterer wird durch breite Quergurte, die genau die Spinae ant. fassen und nach den unteren Extensionswellen meines Tisches geleitet werden, besorgt. Letzterer durch einen Gurt, welcher seinen Gegenhalt am Damm hat, dessen eines Ende über den Bauch, dessen anderes Ende über den Rücken nach der Kopfextensionswelle geleitet wird. So liegt das Becken fast wie in einem Schraubstock eingespannt. Die ersten Abduktionsmanöver sprengen die Adduktoren. Dabei liegt die Hand des Operateurs direkt oberhalb des Kniegelenkes. Sind sie ganz nachgiebig geworden, so erfolgt die Infraktion des Halses. Zu dem Zweck geht die Faust des Assistenten in die Leistenbeuge und drückt schräg von innen unten nach außen oben in der Richtung auf den Kopf; die Hände des Operateurs umfassen den Oberschenkel direkt hinter den Trochanteren und machen nun forcierte Abduktionsmanöver, bis der Hals unter knirschendem Geräusche nachgibt (Fig. 6). Hört man das Knirschen, so adduziert man maximal und läßt einige intensive Rotationen folgen, dann kann man sicher sein, den Hals genügend gelockert zu haben.

Soll jedoch der Erfolg (Fig. 7a u. b) ein guter sein, so darf man jetzt keinen Gipsverband in Abduktion machen, sondern muß eine gute Extensionsbehandlung nachfolgen lassen, wie ich sie bei der blutigen Behandlung kurz beschreiben werde. Diese dauert 6 Wochen, dann folgt für ¼ Jahr der übliche Gipsverband, dann der Hessingsche Schienenapparat und die weitere Nachbehandlung für 1 Jahr wie oben beschrieben.

## Die blutige Operation.

Es sind eine ganze Reihe von blutigen Operationen zur Beseitigung der Coxa vara angegeben worden.

Von den ersten Autoren wurde die Resektion des Hüftgelenkes ausgeführt. Wir verdanken diesen Operationen die gewonnenen Coxa vara-Präparate und damit eine Bereicherung unserer Kenntnis von der Krankheit. Jetzt aber, wo wir genau wissen, daß es sich um keine Erkrankung des Gelenkes handelt, wo wir ferner wissen, daß die Schmerzen und die Bewegungsstörungen unter anderer Behandlung zurückgehen, wird die Resektion bei Coxa vara als Kunstfehler betrachtet werden müssen.

Fig. 8a. Coxa vara vor der Behandlung.

Ferner sind Osteotomien ausgeführt worden und zwar lineare und Keilosteotomien (Fig. 8a, b, c).

Die Keilosteotomien haben alle den Nachteil, daß sie die Verkürzung nicht beseitigen. Sie sind deshalb nach Lange nur erlaubt bei der doppelseitigen Coxa vara, aber nicht gestattet bei einer einseitigen Coxa vara, bei der man das Bein verlängern soll.

Lange hat bei der doppelseitigen Form gutes von der Keilexzision gesehen. Die Spitze des Keiles liegt etwas oberhalb vom Troch. minor, die Basis unterhalb der Trochanter major spitze. Wenn man eine genügend starke Knochenbrücke auf der Innenseite erhält, so ist die Gefahr einer Verschiebung der Fragmente ausgeschlossen. Das Redressement der Adduktionskontraktur ist leichter

als nach der linearen und bogenförmigen Osteotomie. Wie gute Knochenformen man erzielen kann, zeigt Fig. 8a, b, c.

Kraske nahm einen Keil aus dem Hals. Dies hat den Nachteil der Gelenkverletzung und die Gefahr der Kopfnekrose. Hoffa nahm den Keil aus dem Schaft, direkt unterhalb des Trochanters. Dies hat den Nachteil, daß die Deformität ausgeglichen wird durch Schaffung einer neuen Deformität, und den weiteren Nachteil, daß die Verkürzung noch größer wird. Büdingers lineare Osteotomie durch den Hals hat den Nachteil aller Operationen am Hals. Da sie linear ist und das andere Bruchstück, soll die Deformität beseitigt werden, stark herabgezogen werden muß, so ist die Berührungsfläche mit dem oberen nur eine sehr kleine und die Gefahr schlechter Verheilung oder Kopfnekrose eine große. Dieselbe Gefahr, wenn auch nicht in dem Maße, hat die lineare subtrochantere schräge Osteotomie Hoffas, die den Sitz der Erkrankung auch nicht direkt angreift. Obwohl die Hoffaschen Operationen von Helbing sehr empfohlen, bringt dieser Autor doch nicht ein einziges Röntgen-

Fig. 8b. Derselbe Fall von Coxa vara wie in Fig. 8a unmittelbar nach der Osteotomie. Bei × Osteotomiestelle (Keilosteotomie.) (Beobachtung von Lange.)

Fig. 8c. Derselbe Fall von Coxa vara wie Fig. 8a 1 Jahr nach der Osteotomie. (Beobachtung von Lange.)

bild, das wirklich die Güte der Operation deutlich beweisen könnte. Es muß überhaupt ausgesprochen werden, es liegen nicht genügend einwandfreie Operationsresultate vor, die den Wert der genannten Operationen darlegen könnten; meiner eigenen Erfahrung nach kann man auch mit diesen Operationen nicht so viel nützen, als der Zeit und Mühe, die geopfert werden, entspricht.

Für mich kommen als einzige Operationen bei Coxa vara nur die pertrochantere Osteotomie (Fig. 9), nämlich die von Hofmeister empfohlene, aber nie ausgeführte Osteotomia intertrochanterica in Frage und die von Codivilla ausgeführte Charnierosteotomie, die auch von Galeazzi warm empfohlen wird. Die von Codivilla gebrachten Röntgenbilder vor und nach der Operation sind beweisend für die Güte. Ich habe keine besseren Operationsresultate gesehen. Daher halte ich mich verpflichtet, die Operation unseres italieni-

schen Kollegen, der uns so viel Gutes brachte und oft viel zu spät die Anerkennung dafür fand, ausführlich zu beschreiben:

Fig. 9. Coxa vara essent. nach der blutigen Operation.

Codivilla geht zwischen Sartorius und Tensor fasciae latae ein und legt die Vorderfläche der Regio trochanterica frei. Gleich nach außen von der Linea intertrochanterica anterior, trennt er, nach Verschiebung der Weichteile mittels des Raspatoriums, den Hals vom Schaft (Fig. 10). „Der Schnitt im Sinne eines Halbkreises wird mit einem passend gekrümmten Skalpell ausgeführt. Auf der hinteren Knochenfläche fällt der Schnitt ebenfalls in den ziemlich weiten Raum zwischen Kapsel und der Insertion der Muskeln. Somit wird die Regio cervico trochanterica in zwei Teile geteilt, einerseits der Hals mit den Insertionen der Kapsel und der Ligamente, andererseits der Rest der Regio trochanterica mit sämtlichen Muskelinsertionen. Die krummlinige Osteotomie wird zu dem Zwecke ausgeführt, damit nur charnierartige Verschiebungen stattfinden können.“ Die nötige Extension nach der Operation erzielt er durch seinen Nagelextensionsverband. Der Gipsverband umfaßt das Becken und das Bein und wird einige Tage nach der Operation zirkulär am Oberschenkel durchsägt. Dann kräftig am Codivillaschen Nagel, der bekanntlich durch den Calcaneus geht, extendiert und der im Gipsverband entstehende Zwischenraum zugegipst.

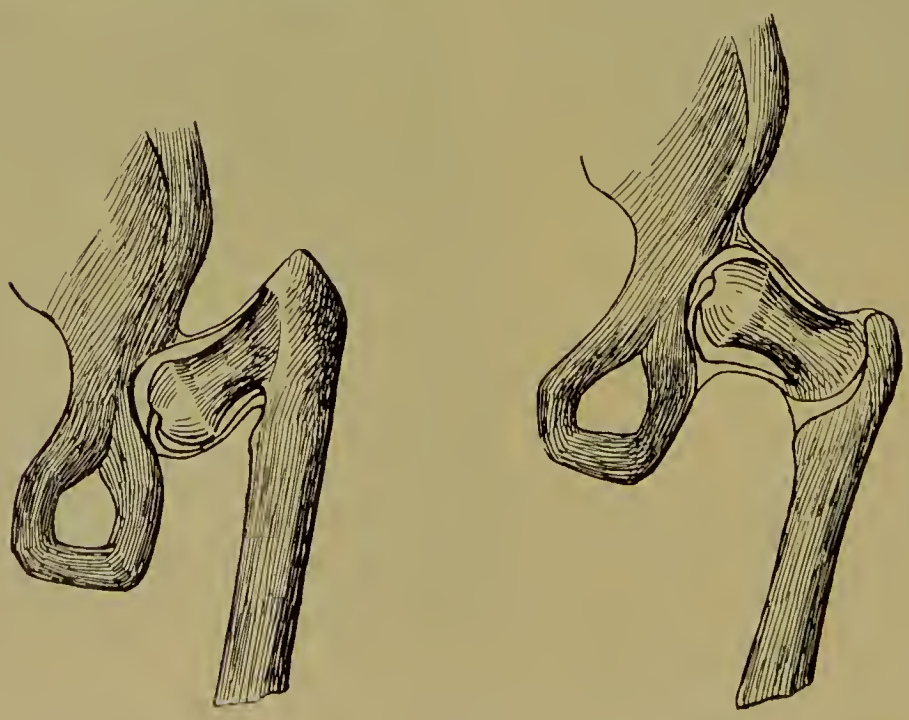

Fig. 10. Scharnierosteotomie nach Codivilla. (Aus Zeitschr. f. orthop. Chir., Bd. XII, S. 93.)

Ich selbst führe — wenn ich operiere — die pertrochantere Osteotomie aus, und zwar halte ich es für gut und namentlich

dem Erstoperierenden für sehr empfehlenswert, wenn er sich eine Reihe von Röntgenpausen des betreffenden Falles zurecht schneidet und nach diesen aus Ton oder Plastilin sich das deforme coxale Femurende modelliert und nun aus diesen Modellen sich die beste Schnittlegung herausprobiert. Bei der Operation wird der Trochanter major freigelegt und nun durch die Trochantermasse hindurch in der Richtung auf den kleinen Trochanter zu, also von außen oben nach unten innen, die lineare Osteotomie ausgeführt.

Der ganze Knochen wird nicht durchmeißelt, sondern eine Knochenbrücke bleibt unten hinten stehen und dieser Rest wird frakturiert. Es muß möglichst das Periost geschont bleiben. Nach der vollen Frakturierung: Versorgung der Wunde, Hautnaht. Aseptische Gazerolle, mit Heftpflaster fixiert, sichert die Wunde. In derselben Narkose Bolzung eines scharfen Stahlnagels durch die Femurkondylen. Aseptische Versorgung der Nagelwunde durch kräftigen Watteverband. Extension von diesem Nagel aus in mäßiger Abduktion. Die Extension wird allmählich gesteigert, je nach dem Alter des Patienten. Man darf die Extension nicht zu stark treiben, weil man sonst den Kopf nach unten luxiert (Fig. 11), was mir einmal passierte. Mindestens 6 Wochen Extensionsverband. Inzwischen Röntgenkontrolle, nach der man die Extension reguliert, die Extension und Abduktion schwächer oder stärker macht, je nach dem Befund. Nach Abnahme des Extensionsverbandes muß noch für Wochen ein Gipsverband gegeben werden, weil es sonst leicht zu einer Verschiebung der offenbar sehr weichen und wenig zu Knochenproduktion neigenden Bruchenden kommt. Nach dem Gipsverband Hessing-Apparat.

Erwähnt muß noch werden, daß Mikulicz den Schenkelhalssporn an der Ober- und Vorderseite des Halses, welcher der Abduktion Widerstand bereitete, abmeiselte und mit dieser Operation in einigen Fällen gute Resultate erzielte.

Fig. 11. Subluxation des Kopfes nach unten bei Coxa vara nach Extensionsbehandlung.

Die Indikation zu den blutigen Operationen muß mit Rücksicht auf die lange Zeit, welche die Nachbehandlung der Operation erfordert, und mit Rücksicht auf die nicht unbedingt sicheren Resultate sehr vorsichtig gestellt werden. Meiner Ansicht nach darf nur operiert werden, wenn die jahrelange Beobachtung eines Falles dauernde Verschlechterung der anatomischen Verbiegung bei gleichzeitigen Erweichungsherden im Hals oder in der Trochantergegend erweist, wenn der Fall einseitig ist. Ist der Fall doppelseitig, so sehe man bei einigermaßen gutem Gang lieber von der Operation ab. Es kann vorkommen, daß das Resultat etwas different ausfällt an den Seiten und dann kann das kosmetische und funktionelle Resultat nicht den Hoffnungen entsprechen.

Zum Schluß noch einmal die Mahnung, die Extension niemals mittels Heftpflaster, sondern mit dem Codivillaschen Nagel auszuführen und unter Röntgenkontrolle zu arbeiten. Ich habe 15 Operationen ausgeführt, darunter zwei doppelseitige. Der eine gab ein ganz gutes, wenn auch kein ideales Resultat, der andere

an der einen Seite ein sehr gutes, an der anderen Seite weniger gutes Resultat. Daher war der Gesamterfolg kein guter. Die einseitigen Fälle ergaben funktionell gute Resultate. Einigermaßen anatomische Wiederherstellungen traten nur in etwa vier Fällen ein, die ich unter den genannten Kautelen behandelte. In den übrigen Fällen traten zwar Verbesserungen ein, die mir aber nicht im richtigen Verhältnis zu den Opfern und Mühen, die von seiten des Patienten und des Arztes gebracht wurden, zu stehen schienen. Vielleicht werden die Resultate bei Ausführung der Codivillaschen Operation und bei Beobachtung der von mir angegebenen Kautelen in Zukunft noch bessere.

### 3. Die traumatische Coxa vara.

Jede schlecht geheilte Schenkelhalsfraktur kann eine Coxa vara im anatomischen Sinne sein. Unter Coxa vara traumatica jedoch wollen wir diese Fälle nicht verstehen, sondern nur die, wo sich im Anschluß an ein sicher erwiesenes Trauma ganz allmählich eine Coxa vara entwickelt hat. Daß diese Fälle nicht gar so selten sind, haben Sprengel und besonders Hoffa einwandfrei nachgewiesen. Besonders in der ersten Hälfte des zweiten Jahrzehnts kommen namentlich Epiphysenlösungen im Anschluß an leichte Traumen sehr häufig vor. Durch das Trauma findet eine Lockerung in der Epiphyse statt. Die Belastung sorgt dann dafür, daß die Kopfkappe sich nach unten und hinten verschiebt, oder es kommt zu einem Sprung im Schenkelhals. Die Belastung drängt den weichen Kallus auseinander und die Coxa vara entwickelt sich allmählich.

Die Differentialdiagnose zwischen traumatischer und statischer Coxa vara ist manchmal schwer oder gar nicht zu stellen, weil auch bei der essentiellen Coxa vara Traumen angegeben werden und weil beide in der Entwicklungszeit am häufigsten sind. Haben Beschwerden, „prämonitorische“ nach Sprengel, schon vor dem Unfall bestanden, so müssen wir an essentielle Coxa vara denken. Liegt ein Unfall vor und werden prämonitorische Schmerzen verneint, so ist die traumatische Coxa vara anzunehmen. Das Röntgenbild spricht für essentielle Coxa vara, wenn Erweichungsprozesse im Hals nachgewiesen werden können, wenn starke Einrollung des Kopfes nach unten und hinten besteht. Es spricht für Coxa vara traumatica, wenn der Hals solide feste Knochenstruktur zeigt und gestaucht erscheint.

Die Behandlung der traumatischen Coxa vara deckt sich mit der statischen, doch dürften blutige Eingriffe hierbei ganz auszuschließen sein.

### 4. Die entzündliche Coxa vara.

Die **tuberkulöse Coxitis** führt häufiger als man gewöhnlich annimmt zur symptomatischen Coxa vara. Wenn ein tuberkulöser Herd im Hals sitzt, so kann dieser längere Zeit ohne Schmerzen bestehen, so daß das Kind monatelang ruhig weiter sein Bein der Belastung aussetzt. Es kann dadurch zu einer typischen Abbiegung kommen. In einem Falle gelang es mir, frühzeitig einen solchen Herd festzustellen und durch Aufmeißelung und Ausräumung des Herdes mit nachfolgender Jodoformplombe den Prozeß zum Stillstand zu bringen. Es kann aber auch die Zerstörung des Kopfes und der Pfanne zeitlich gleichmäßig vorwärts schreiten, jahrelang der Krankheitsprozeß bestehen, ohne daß es zu Abszedierung kommt. Dann zeigt das obere koxale Femurende oft einen kleinen rudimentären Kopf, der nur noch an einem schmalen,

nach unten etwas abgeknickten Halse sitzt, während der massige Trochanter einige Zentimeter höher steht. Auch hier hat der schleichende Krankheitsprozeß plus dauernder Belastung Coxa vara erzeugt. In diesen Fällen, wo der Prozeß nicht vom Halse ausgeht, sondern Kopf und Pfanne ergriffen hat, ist eine Therapie der Coxa vara nicht weiter möglich, als wie sie sich mit der Koxitistherapie überhaupt deckt. Daß der destruierende Prozeß der Tuberkulose am oberen Femurende zu Formen führen kann, welche der Coxa vara ähneln, ohne sicher als Coxa vara angesprochen werden zu können, ist klar (Fig. 12).

Fig. 12. Coxa vara infolge von Tuberkulose des Halses. Jodoform-Knochenplombe.

Differentialdiagnostische Schwierigkeiten zwischen der tuberkulösen und der essentiellen Coxa vara können dann entstehen, wenn die Tuberkulose als Herdtuberkulose im Kopf, zwischen Kopfknorpel und Epiphysenlinie auftritt. Diese tuberkulöse Form kann der essentiellen außerordentlich ähneln, so daß nur die Tuberkulin-Probeinjektion einigermaßen die Diagnose sichert. Ist sie positiv und tritt namentlich eine örtliche Reaktion, Schmerzhaftigkeit im Hüftgelenk, größere Bewegungsstörung als vorher auf, so kann man mit Sicherheit die Coxa vara als eine tuberkulöse ansprechen.

Ebenso wie die Tuberkulose kann auch die **akute Osteomyelitis** zur Coxa vara führen.

v. Bruns und Honsel unterscheiden drei Typen.

1. Der ganze spongiöse Teil des oberen Femurendes, einschließlich der Pars trochanterica, ist verkrümmt. — Diesen Typ möchte ich als zu weitgehend ausschließen. Jede Verkrümmung, die jenseits (distal) der Linea trochanterica liegt, sollte als Oberschenkelverbiegung, nicht aber als Coxa vara bezeichnet werden. Die zwei anderen Gruppen jedoch

2. Abknickung des Halses und Verkleinerung des Schenkelhalsschaft winkels und

3. Einrollung des Kopfes und Halses nach dem Trochanter minor hin, müssen der Coxa vara zugerechnet werden; sie kommen genau wie die Tuberkulose durch Krankheitsherde, die an den betreffenden Stellen sich befinden, unter Einwirkung der schädigenden Belastung oder auch eintretende Frakturen, Fissuren oder Epiphysenstörungen (Oberst) zustande. Die Differentialdiagnose gegenüber der tuberkulösen Coxa vara wird durch die Anamnese wohl meist sicher gestellt.

Fig. 13a. Coxa vara bei Arthritis deformans nach Preiser.

Die Arthritis deformans führt vielfach zu Formen, welche als Coxa vara bezeichnet werden können (Fig. 13 *a* u. *b*).

1900 wies ich in einer gegen Wolff polemisierenden Arbeit über die Knochenstruktur bei Arthritis deformans darauf hin. Entweder kann sich zwischen die beiden Hauptbälkchensysteme, die nach dem Trochanter major und dem Halse ziehen, gewissermaßen ein Keil kompakter Knochensubstanz zwischen schieben und Hals und Kopf nach abwärts drängen, so daß das Bild der Coxa vara entsteht. Oder aber, es kann zum völligen Schwund des Halses kommen und der Kopfrest dem Trochanter minor ganz nahe rücken. Er sitzt dann wie in den hochgradigen Formen, der Coxa vara statica, nur wie eine kleine Kappe dem Schaft seitlich an. Für diese Formen ist typisch, daß der Trochanter nicht wesentlich höher gerückt erscheint, während bei der statischen Coxa vara, die so hochgradige Formen angenommen hat, der Trochanter major sehr stark nach oben verschoben ist. Ich glaube hierin ein differentialdiagnostisches Moment erblicken zu dürfen.

Fig. 13b. R. B. desselben Falles.

Ob eine Coxa vara statica zu einer Arthritis deformans coxae führen kann, kann man nicht mit Sicherheit sagen. Doch spricht vieles für diese Annahme. Die exsudativ diathetischen Formen der Coxa vara statica können sicher dazu führen. Ist es doch eine bekannte Beobachtung, daß die exsudative Diathese sich im späteren Lebensalter gerne in Arthritis deformans äußert. Ist es doch auch eine Erfahrung, daß gerade in der schwerarbeitenden Klasse das Malum coxae senile häufig eintritt, genau wie bei den Berufen, die in der Jugend auch zu Coxa vara statica neigen. Daß es aber eine Coxa vara statica ohne voraufgegangene essentielle Coxa vara gibt, ist ebenfalls sicher. Für diese Fälle möchte ich die oben skizzierten schematischen Formen beanspruchen.

Die Therapie der Coxa vara arthritica ist die der Arthritis coxae.

Fig. 14. Röntgenpause einer Coxa vara nach Chondrodystrophie.

## 5. Coxa vara aus anderen Ursachen.

Endlich muß noch eine Reihe von Krankheiten erwähnt werden, die in seltenen Fällen zu Coxa vara führten (Fig. 14). Von Küster und von Bruns ist Ostitis fibrosa, von Borchard die Syringomyelie, von Kimura und von Bruns die senile Osteoporose, von Hofmeister Kretinismus als Ursache einer Coxa vara beschrieben worden. Ebenso die Osteomalacie. Nicht ganz so selten sind Cystenbildungen, die zu Coxa vara führten, beschrieben worden. Hierhin gehören Beobachtungen von Schlange, König und anderen. Diese im Schenkelhals wachsenden zystischen Tumoren bringen den Hals zur Erweichung und Abknickung.

Als Behandlung kommt die Abtragung der Cysten, bei malignem Tumor, wie Fibrosarkom, die Resektion des oberen koxalen Femurendes in Frage. Ich beobachtete eine mehrkammerige Zyste im Kopf und Hals, die zu starker Coxa vara geführt hatte und Schmerzen verursachte. Ich habe die zystischen Hohlräume ausgekratzt, den Rest der Halswand osteotomiert und einen Periostknochenspahn, den ich der Tibia der anderen Seite entnahm, in die Knochenhöhle eingekeilt. Nach etwa einem Jahre hatte sich die

ganze früher zystische Höhle des Halses mit solider Knochenmasse ausgefüllt und die Coxa vara war etwas gemindert, der Gang beschwerdefrei geworden.

**Literatur.**

Galeazzi, Über die operative Behandlung der Coxa vara. Zeitschr. f. orth. Chir., Bd. XVIII.
Helbing, Die Coxa vara. Zeitschr. f. orth. Chir. 1906, Bd. XV (enthält Literatur bis 1906.
Hofmeister in Joachimsthals Handbuch für orthopädische Chirurgie S. 424—426 (Literatur bis 1902).
Lorenz, 8. Kongr. d. D. Gesellsch. f. orth. Chir. 1909.
Peltesohn, Zur Ätiologie und Prognose der Coxa vara infantum. Verhandlungen der D. Ges. f. orth. Chir. 1911).
Preiser, Georg, Coxa vara-Bildung nach Hüftluxation und allgemeine Hypoplasie von Knochenkernen. Zeitschr. f. orth. Chir., Bd. XIX.
Savini Castano, Über Veränderungen der Beckenpfanne bei Coxa vara infantum in Röntgenbildern. Zeitschr. f. orth. Chir., Bd. XXIII.

## Coxa valga.

Unter Coxa valga verstehen wir die der Coxa vara entgegengesetzte Deformität des koxalen Femurendes. Die Valgität des Collum femoris besteht darin, daß der Neigungswinkel vergrößert ist, so daß gewissermaßen Kopf, Hals und Schaft mehr oder weniger fast gradlinig ineinander übergehen.

Außer der Steilstellung des Schenkelhalses ist nach Preisers Beobachtungen meist eine Antetorsion des oberen Femurendes und häufig eine laterale Pfannenstellung vorhanden.

Zur Diagnose der Valgität und der gleichzeitigen Antetorsion verlangt Preiser zwei Röntgenaufnahmen, eine in Mittelstellung (Patella nach vorn) und eine in Innenrotation.

Die Coxa valga hat klinisch und auch anatomisch nicht annähernd die Bedeutung, wie sie die Coxa vara hat. Die Literatur darüber ist daher auch nur eine verhältnismäßig kleine.

1890 wurde sie zuerst entdeckt und beschrieben von Lauenstein, der sie an den Schenkelhälsen zweier Amputationsstümpfe und denen eines Rachitikers fand. Viele Coxa valga-Präparate wurden von Albert beschrieben, der den klinischen Begriff noch nicht gelten lassen wollte und deshalb den Namen Collum valgum verlangte. David beschrieb zuerst die kongenitale Coxa valga, Mauclaire und Olivier brachten eine Zusammenfassung der bestehenden Fälle und bereicherten die Kasuistik um 14 neue Fälle. Hofmeister deutete zuerst 1894 einen Fall klinisch als Coxa valga, analog der Coxa vara adolescentium. In den letzten Jahren haben sich die Arbeiten über Coxa valga etwas vermehrt. Wir verdanken weitere Angaben den Mitteilungen von Drehmann, Joung, Manz, Galeazzi, Stieda, Kumaris, Preiser, Levi, Machol und Sprengel. Diese Arbeiten berechtigen dazu, auch die Coxa valga als ein besonderes Krankheitsbild zu betrachten. Wir unterscheiden 1. die kongenitale, 2. die rachitische, 3. die Coxa valga adolescentium, 4. die Entlastungs-Coxa valga.

### 1. Die kongenitale Coxa valga.

Der angeborene Steilstand des Kopfes und Halses ist einseitig und doppelseitig beobachtet worden, entweder allein oder kombiniert mit der angeborenen Hüftverrenkung (Joung, Drehmann, Lange, Bade) oder anderen Anomalieen (Fig. 15).

Bei der angeborenen Hüftverrenkung ist in seltenen Fällen der Hals gestreckt an der luxierten Seite; dadurch, daß gleichzeitig eine Antetorsion besteht, entgeht diese Streckung öfter der Beobachtung. In anderen Fällen zeigt das gesunde Gelenk eine Coxa valga. Und zwar muß die Coxa valga kongenital sein, weil sie schon vor der Behandlung besteht. Meist steht der Kopf

auch nicht ganz konzentrisch in der Pfanne, sondern mit etwa einem Drittel seines lateralen Kopfteiles nicht unter dem Pfannendach, sondern etwas seitlich. Die Kopfkappe ist an der äußeren Seite etwas breiter als an der Medialseite, so daß sie etwas seitwärts verschoben erscheint. Die Pfannen sind flach, die Darmbeinkämme steil aufsteigend. Bei den mit kongenitaler Luxation kombinierten Fällen steht die Luxation im Vordergrunde der Erscheinungen. Haben wir an der einen Seite eine kongenitale Luxation, an der andern Seite eine Coxa valga, so geht das Kind nach erfolgter konzentrischer Einrenkung anfangs nicht ganz so gut wie ein Kind mit völlig gesunden Hüftgelenken, weil die Pfanne an der Seite der Coxa valga nach oben zu meist etwas ausgeweitet ist und daher, eine Spur von Subluxation besteht. Diese Ungleichheit der Seiten verschwindet mit der Zeit, weil die Pfannenweite an der Coxa valga-Seite nicht zunimmt, dagegen an der luxiert gewesenen Seite allmählich die Pfanne sich noch etwas weitet. Der Gang wird ein völlig normaler, es fällt höchstens bei der Untersuchung eine vermehrte Beweglichkeit im Sinne der Abduktion auf, ohne daß eine Verminderung der Adduktion sich zeigt.



Fig. 15. Coxa valga bei kongenitalem Unterschenkeldefekt.

Zancarini beobachtete diese Form mit multiplen angeborenen Gelenkversteifungen.

Ist jedoch die kongenitale Coxa valga ohne Beziehung zur kongenitalen Luxation aufgetreten und ist sie doppelseitig (David, Preiser, Bade) so zeigen die Kinder, wenn sie gehen lernen, einen eigentümlichen Gang. Er ist breitbeinig, wackelnd, aber mit steifen Hüften. Die Beine werden stark nach außen rotiert niedergesetzt, die Kinder können schlecht auf einem Bein stehen. Die Lendenwirbelsäule neigt sich kompensatorisch skoliotisch auf die Seite des Standbeines. Der Gang macht einen hilflosen Eindruck und manche Kinder wagen nicht allein ohne Unterstützung zu gehen. Die Entstehung der kongenitalen Form führe ich zurück auf die bestehende Band- und Kapselschlaffheit, welche eine typische Begleiterscheinung ist. Der Hüftgelenksbandapparat ist nicht kräftig genug, um den Kopf mit dem richtigen Druck gegen die Pfanne anzupressen. Dadurch wird das Bälkchengefüge im Halse lockerer, der Hals streckt sich, ähnlich wie bei Kinderlähmungen, und Amputierten infolge des verminderten Gegendruckes eine Coxa valga auch entsteht (Fig. 15).

Zu den kongenitalen Formen dürften auch die Fälle von Hydrocephalus, die besonders Mauclaire und Olivier beobachteten, gezählt werden müssen und ein Fall von Myotonia congenita mit doppelseitiger Coxa valga, die ich beobachtete. Bei diesen Fällen handelt es sich um Entlastungs-Coxa valga, wie sie auch erworben nach der spinalen Kinderlähmung usw. vorkommen kann.

Die Behandlung dieser Fälle ist notwendig und zwar ist das wichtigste, die Kinder überhaupt zum Gehen zu veranlassen. In zwei von mir beobachteten Fällen wurde das erreicht nur durch Kräftigung der Muskulatur, Massage der ganzen unteren Extremität, besonders der Glutäen und der Adduktoren, Widerstandsbewegung, namentlich in den Hüftgelenken. Widerstandsbewegungen bei Kniebeugen und Strecken mit gleichzeitigem Druck in der Richtung der Schenkelachse haben in einigen Wochen den Erfolg, daß das Kind zwar noch breitbeinig, aber doch selbständig geht. Plattfußeinlagen für den Knickfuß, der immer besteht, erleichtert das Gehen. Schließlich sorgt die Belastung beim Gehakt schon dafür, daß der Neigungswinkel kleiner wird und sich die Coxa valga zurückbildet.

Die Beschwerden treten bei der angeborenen Coxa valga nach Preisers Beobachtungen zuweilen erst im 8. oder 10. Lebensjahre auf und können nach Kräftigung der Muskulatur wieder schwinden.

David hat in möglichster Adduktion und Innenrotation die Beine 6 Wochen lang eingegipst und konnte danach anatomische und funktionelle Besserung erzielen. Ich glaube, man kommt ohne eingreifende Therapie immer aus.

## 2. Die rachitische Coxa valga.

Die sehr seltene rachitische Coxa valga kommt einseitig und doppelseitig vor (Fig. 16a). Sie kommt allein ohne weitere rachitische Verbiegungen vor und kompensatorisch, indem sie mit anderen Verbiegungen kombiniert, diese auszugleichen bestrebt ist. Die Entstehung der rachitischen Coxa valga ist nicht ganz klar. Da diese Kinder vorher nicht gegangen sind, so ist wohl anzunehmen, daß auch bei ihnen eine Bänderschlaffheit besteht, die das Entstehen der Coxa valga begünstigt.

Fig. 16a. Coxa valga rhachitica.

Es handelt sich um Kinder, die entweder eine Rachitis früher durchmachten und weiter keine rachitischen Zeichen als die Coxa valga zeigen, meist jedoch um Kinder, die noch an Knickfüßen, Plattfüßen, X-Beinstellung, säbelförmigen Verbiegungen der Tibia, häufig auch Konvexitäten der Oberschenkel, namentlich Varusstellung im unteren Abschnitt des Femur leiden. Die Kinder mit doppelseitiger Coxa valga gehen ähnlich, wie die mit doppelseitiger kongenitaler Hüftluxation, nur steifer in den Hüften mit einem oft spastischen Aussehen, so daß man den Gang auch mit dem der spastischen Spinalparalyse vergleichen kann. Doch bestehen nicht die geringsten Spasmen. Der der Paralyse ähnelnde Gang kommt von der Unsicherheit des Stehens auf einem Beine her. Daher auch die Spreizstellung. Die Kinder wagen nicht die Füße parallel aufzusetzen, weil die Unterstützungsfläche zu schmal ist, während diese durch die in Abduktion niedergesetzten Füße verbreitert wird. Die Kinder mit einseitiger Coxa valga stützen sich mit Vorliebe auf das kürzere gesunde Bein, während das kranke verlängerte in leichter Beugestellung mit etwas gebeugtem Knie vorangesetzt wird.

Über Schmerzen wird entweder überhaupt nicht geklagt, oder nur über Knieschmerzen. Die Bewegungshemmung im Hüftgelenk ist keine starke. Die Hemmung der Adduktion, die bei Coxa valga adolescentium so stark sein kann, ist nur gering, es besteht keine Abduktionsstellung, manchmal ist die Flexion stärker behindert (Jonng). Die Beine liegen meist in Auswärtsdrehung. Es

besteht Ungleichheit der unteren Extremitäten bei fehlendem Hochstand der Trochanterspitze. Bisweilen kann man eine Differenz der Entfernung Spina — Trochanterspitze feststellen.

### 3. Die Coxa valga adolescentium.

Die der Coxa vara adolescentium korrespondierende Form ist äußerst selten.

Mit Wahrscheinlichkeit hat Hofmeister 1894 einen solchen Fall beschrieben bei einem 17jährigen Schreiner, der immer über Schmerzen in der einen Hüfte klagte. Allmählich stellte sich eine gewisse Steifheit ein und man fand objektiv starke Beckensenkung der kranken Seite, starke Auswärtsdrehung des Beines, starke Abduktion des Hüftgelenkes. Die Flexion war frei. Ähnliche Fälle deutete Manz als Coxa valga. Ganz sichere Fälle konnte Stieda 1908 und Machol 1909 beobachten. Stieda beobachtete an einem Patienten von 19 Jahren an der einen Seite Coxa valga, an der anderen Seite Coxa vara. Lange beobachtete einen Fall von angeborener Coxa vara und Coxa valga.

Die Diagnose ist natürlich mit Sicherheit nur durch ein einwandsfreies Röntgenbild zu stellen. Doch können uns trotz mangelhafter klinischer Erfahrung manche Anzeichen sie vermuten lassen.

Fig. 16b. Links angeborene Coxa vara, rechts angeborene Coxa valga. (Beobachtung von Lange.)

Wenn junge, in der Entwicklung stehende Individuen männlichen Geschlechts seit längerer Zeit über Schmerzen in der Hüfte klagen, für die sie keine Ursache anzugeben wissen. Wenn diese Schmerzen vergehen, um dann nach einiger Zeit wieder schlimmer aufzutreten, wenn solche Attaken sich über ein oder gar mehrere Jahre hinziehen, wenn ein hinkender Gang oder ein leicht wiegender Gang eintritt und man dann eine Verkürzung des einen Beines nachweisen kann, ohne daß der Trochanter major an der verkürzten Seite höher steht, so muß man an Coxa valga adolescentium denken. Findet man an der verlängerten Seite das Bein reell verlängert und steht der Trochanter major tiefer als auf der gesunden Seite, findet man diese Extremität atrophisch, in Auswärtsrotation liegen, die Drehbewegungen beschränkt, die Flexion behindert, die Auswärtsdrehung stärker werdend bei vermehrter Flexion des Hüftgelenkes, hört man leichte knarrende Geräusche im Hüftgelenk, vermißt man beim Stehen das Trendelenburgsche Phänomen und ist der Trochanter major eingezogen und undeutlich sichtbar an der kranken Seite, so wird man mit einiger Sicherheit die Diagnose auf Coxa valga adolescentium stellen können. Man wird zur Kontrolle stets die andere Seite mit untersuchen und hier auch gelegentlich eine Coxa

valga oder aber eine Coxa vara finden (Fig. 15 b). Das Röntgenbild wird in der Regel die Diagnose bestätigen.

Von manchen Seiten ist die Sicherheit des Röntgenbildes angezweifelt worden, weil man genötigt ist in Auswärtsrotation die Hüftaufnahme machen zu müssen und bei dieser schon an sich eine scheinbare Steilstellung des Schenkelhalses eintritt. Man hat daher die Röntgenbilder, worauf man den Trochanter minor sah, als beweisend für die Auswärtsdrehung des Beines bei der Aufnahme angesehen und daraus die nicht beweisende Kraft des Röntgenbildes abgeleitet. Es ist aber namentlich durch Stieda nachgewiesen worden, daß der Trochanter minor gerade bei Coxa valga nicht wie normal nach hinten und innen sieht, sondern direkt nach außen und vorn gedreht ist, so daß er auch bei Normallage des Beines auf der Röntgenplatte deutlich sichtbar werden muß. In zweifelhaften Fällen bestimmt Lange die Entfernung vom oberen Kopfpol bis zum Troch. minor und vergleicht den Befund mit den Röntgenbildern von gleich großen normalen Femurknochen. Bei der Antetorsion ist die Entfernung normal, bei der Coxa valga vergrößert.

Ich muß auch hier meine Zuflucht zu einer konstitutionellen Disposition nehmen, die später zu Arthritis deformans führen kann. Ich stütze meine Ansicht auf die anatomischen Präparate, die durchaus den Eindruck von sog. hypertrophischen Formen späterer Arthritis deformans machen. Die Abplattung der Köpfe, die Umkrempelung der Kopfränder, die Osteophytenwucherung in der Gegend der Trochanteren deuten doch auf arthritische Prozesse hin. Warum findet nun keine Durchbiegung des Halses zur Varusstellung statt? Warum eine Aufrichtung, trotz der Belastung? Der Grund dafür kann nur darin liegen, daß bei Coxa valga die Substanz des Halses eben nicht wie bei Coxa vara mit osteoporotischen erweichten Inseln durchsetzt ist, sondern besonders widerstandsfähige Knochenbälkchen besitzen, die sich bei der Belastung stauchen, zwar kürzer werden, aber aufrichten. Diese Stauchung wird aber ausgelöst durch die den Hals unter anderen als normalen Bedingungen treffende Belastung. Im Normalzustande ist der kugelige Kopf gewissermaßen wie ein Puffer zwischen Hals und Pfaune eingeschaltet. Dieser den Belastungsdruck zuerst auffangende Puffer ist aber verändert, er ist abgeplattet, seine Wirksamkeit als Belastung auffangender Faktor hat gelitten. So kann man sich vorstellen, daß dieselbe Ursache bei derselben konstitutionellen Anlage bei der derselben Person sogar an der einen Hüfte ein Krankheitsbild schafft, genau entgegengesetzt dem der anderen Hüfte. Zur Coxa vara kommt es, wenn die primären Herde der Knochenweichheit mehr im Halse, zur Coxa valga, wenn die Knochenweichheit gleichmäßig verteilt unter und in der Kopfkappe sitzen. — Nach Manz kommt die Coxa valga dadurch zustande, daß die Patienten berufsmäßig ihre Arbeit in hockender Stellung verrichten, das ist aber bei manchen sicherlich nicht der Fall. Auch erklärt es sich nicht, warum an einer Seite Coxa valga und an der anderen Seite Coxa vara entsteht.

Eher ist anzunehmen, daß auch dem Muskelzug eine Wirkung zukommt. „Der Zug von Muskeln, die am Scheitel des vom Schenkelhals und Schenkelschaft gebildeten Winkels inserieren und in der Richtung nach innen wirksam sind, können sehr wohl dazu beitragen, den Winkel zu strecken“ (Stieda). Das sind die Außenrotatoren und der Ileopsoas.

Die Behandlung der Coxa valga muß zunächst in Ruhe bestehen, wenn noch Schmerzen vorhanden sind; später haben Massage, Gymnastik, Widerstandsbewegungen einen guten Einfluß. Ich glaube nicht, daß es nötig sein wird, zu energischeren Maßnahmen wie bei der Coxa vara zu schreiten, obwohl sie auch hier vorgeschlagen und zum Teil auch ausgeführt worden sind, wie Tenotomien, lineare Osteotomie an der Basis des Halses (Tubby). Lauenstein führte sogar die Resektion aus, die auch keilförmig von Kumaris empfohlen wurde. Bei der traumatischen Form redressierte Sprengel zweimal in Narkose und gipste für 6 Wochen ein.

### 4. Die Entstehungs-Coxa valga.

Die Streckung des Schenkelhalses bei mangelnder Belastung ist beobachtet worden beim Hydrocephalus (Young, Mauclaire, Olivier, bei Myatonia congenita (Bade), bei fötaler Amputation des Ober-

schenkels (Bade), im postfötalen Leben besonders an Amputationsstümpfen, nach spinaler Kinderlähmung (Fig. 17), auch nach zerebraler und Littlescher Lähmung habe ich sie beobachten können. Alle diese Fälle lassen die Streckung sehr einfach erklären, weil jede Belastung fortfällt und das Bein oder der Schenkelstumpf durch seine Schwere gewissermaßen von selbst den Neigungswinkel strecken muß. Aber auch bei anderen Erkrankungen, die zur Schonung der Extremität oder vollen Funktionstätigkeit führten, ist die Coxa valga gefunden worden, so bei Knietuberkulose, Osteomyelitis, Osteomalacie, multipler Exostosenbildung.

Fig. 17. Coxa valga bei spinaler Kinderlähmung.

Dieser Entlastungs-Coxa valga kommt nur eine symptomatische, keine klinische Bedeutung zu. Eine Therapie hat sich natürlich gegen das Grundleiden zu richten. Eine Beeinflussung der Coxa valga kann nur dann eintreten, wenn das Grundleiden beseitigt ist, wie sie z. B. bei einer Tuberkulose, die zu einer Knieversteifung führte, dann wieder verschwinden kann, wenn das Bein belastet wird.

**Literatur.**

David, Coxa valga. Zeitschr. f. orth. Chir., Bd. XIX.
Drehmann, Beiträge zur Lehre der Coxa valga. Zeitschr. f. orth. Chir., Bd. XVII.
Lackmann, Über Coxa valga adolescentium. Zeitschr. f. orth. Chir., Bd. XXVIII.
Preiser, Die Coxa valga congenita. — Die Vorstufe der kongenitalen Hüftverrenkung. Zeitschr. f. orth. Chir., Bd. XXI.
Stieda, Über Coxa valga adolescentium. Arch. f. klin. Chir., 1908, Bd. LXXXVII.

**Die angeborenen Verrenkungen des Hüftgelenkes** (S. 267).

**Die habituellen Luxationen des Hüftgelenkes** (S. 307).

**Die paralytischen Luxationen des Hüftgelenkes** (S. 395).

**Die Entzündungen des Hüftgelenkes** (S. 209).

**Die Kontrakturen und Ankylosen des Hüftgelenkes** (S. 212).

**Deformitäten des Oberschenkels** (S. 96).

**Die angeborenen Luxationen des Kniegelenkes** (S. 301).

**Die angeborenen Kontrakturen des Kniegelenkes** (S. 302 u. 712).

**Die paralytischen Deformitäten des Kniegelenkes** (S. 397).

**Die Entzündungen des Kniegelenkes** (S. 194).

**Die erworbenen Kontrakturen und Ankylosen des Kniegelenkes** (S. 220).

## Die habituelle Luxation der Patella.

Unter habitueller Luxation der Patella verstehen wir jede abnorme Verlagerung der Kniescheibe, die innerhalb bestimmter Zeiträume wiederholt eintritt. Man muß die habituelle Form der Luxation wohl trennen von der kongenitalen, die seit Geburt besteht und bei der bei jedem Schritt und Tritt die Patella sich aus- und selbständig wieder einrenkt. Man braucht jedoch keine Unterscheidung zu machen zwischen einer rezidivierenden, wo die Patella nicht so häufig luxiert, wie bei der habituellen, wo sie selbst an einem Tage mehrmals luxieren kann.

Bei der **Entstehung** der habituellen Luxation spielt das Trauma eine große Rolle. Im kindlichen oder jugendlichen Alter luxiert die Kniescheibe infolge eines Stoßes, beim Springen, beim Schneeballwerfen zum erstenmal. Dieser erste Unfall liefert nun die Prädisposition für ein Häufigerwerden der Luxation. In einigen Fällen vergehen Monate und Jahre bis die Luxation wieder einsetzt, in anderen Fällen tritt sie schon alle Monate, alle Wochen auf, ja an einem Tage bei den geringfügigsten Anlässen mehrmals, so daß man von einem Habituellwerden sprechen kann. Im allgemeinen löst jede Verrenkung leicht wieder eine neue aus, so daß mit der Zeit sich das Habituellwerden aus den häufig rezidivierenden Fällen herausbildet.

Neben dem Trauma spielt zweifellos auch eine gewisse Prädisposition, die im Bau des Kniegelenkes begründet ist, eine große Rolle.

Es gibt ganze Familien mit habitueller Luxation. Ich kenne verschiedene Fälle, wo Bruder und Schwester das Leiden haben, dann auch habe ich Familien gesehen, in denen das eine Kind kongenitale Hüftverrenkung, der Bruder habituelle Luxation hat. In solchen Fällen fand ich einen besonders grazilen Bau des ganzen Kniegelenkes, womit ausgedrückt werden soll, daß keine abnormen Gestaltungen der Knochen des Kniegelenkes vorhanden waren, daß namentlich auch keine besondere Kleinheit des Condylus externus vorhanden ist, aber daß der ganze Bau des Knies zarter und schlanker erscheint, als dies sonst bei Personen gleichen Alters und Geschlechtes der Fall ist. Von manchen Autoren wird eine Abflachung des äußeren Kondylus angegeben; sehr häufig beobachtet man Genu valgum, oft wird eine teilweise Verdrehung der Oberschenkel nach außen und hinten (Drehmann) angegeben. Dadurch kann die Kleinheit des Condylus externus vorgetäuscht werden (Hübscher). Durch Versuche am Präparat stellte Hübscher fest, daß die Banderschlaffung eine absolute Vorbedingung zur Luxation ist, daß bei gleichzeitiger X-Beinstellung die Gefahr wächst, durch ein Zurücktreten des äußeren Kondylus wird die Gefahr der Luxation ebenfalls vermehrt.

Endlich gibt es pathologische Luxationen, die durch Erkrankungen des Kniegelenkes zu Banderschlaffung oder Deformierung des äußeren Kondylus führen und so das Entstehen einer habituellen Luxation begünstigen. Hierhin gehören Rachitis, Tuberkulose, Lues, Arthritis deformans. Diese sind aber seltener als die traumatische.

Die **Symptome** der habituellen Luxation. Sie sind verschieden, je nachdem man einen frischen oder einen schon habituell

gewordenen Fall vor sich hat. Sehr selten hat man Gelegenheit, einen frischen Fall zu beobachten, weil die Luxation meist selbst wieder eingerenkt wird und der herangerufene Arzt nur noch die Schwellung vorfindet.

Ich habe innerhalb 12 Jahren drei frische Fälle gesehen; vom letzten, einem 15jährigen Jungen, war es mir möglich eine Photographie zu nehmen, die ich bringe (Fig. 18). Das Knie liegt in leichter Beugestellung, der Unterschenkel steht in leichter X-Beinstellung zum Oberschenkel. Auf dem Condylus externus steht die um 90° gedrehte Kniescheibe, die deutlich hervorspringt, während daneben in der Gegend der Trochlea eine deutliche Einsenkung ist. Gleichzeitig erscheint die ganze Kniegelenksgegend schon geschwollen. In einem anderen Fall, den ich vor 12 Jahren beobachtete, lag die Kniescheibe direkt an der Außenseite des Kondylus externus, vor dem Capitulum fibulae, ohne gedreht zu sein. Gewöhnlich bekommt aber der Arzt den Patienten in diesem Zustand nicht zu Gesicht, sondern, entweder ist die Patella schon reluxiert oder die Reluxationsversuche sind mißglückt und es ist eine bedeutende Schwellung des ganzen Gelenkes eingetreten.

Fig. 18. Bild eines frischen Falles von habitueller Patellarluxation.

Die Luxation selbst ist außerordentlich schmerzhaft, namentlich in den ganz frischen Fällen. Der Schmerz ist so gewaltig, so plötzlich einsetzend, daß er unwillkürlich von einem lauten Aufschrei begleitet wird, selbst wenn der Patient keine besonders empfindliche Natur ist. Der Schmerz läßt sofort nach, wenn die Patella reponiert ist. Er wird weniger intensiv, wenn die Luxation häufiger erfolgt.

Die Luxation erfolgt in der Regel nach außen, sie kann komplett oder inkomplett sein, je nachdem die Fossa patellaris ganz oder teilweise verlassen wird. Sie kann gleichzeitig mit einer Drehung der Kniescheibe verbunden sein, indem die Kniescheibe sich ganz umdreht, so daß sie auf ihre Rückenfläche zu liegen kommt oder nur teilweise sich umdreht. Die Luxation nach innen ist viel seltener, kommt für die traumatischen habituellen Luxationen überhaupt kaum in Frage. Der Gelenkerguß, welcher dem ersten Anfall folgt, ist gewöhnlich ein sehr großer. Es vergehen oft Wochen, bis er resorbiert ist. Je häufiger der Anfall auftritt, desto geringer wird im allgemeinen der Erguß, desto schneller geht er wieder vorüber. Allerdings treten im höheren Alter bei den Patienten mit habitueller Luxation sehr leicht arthritische Veränderungen im Kniegelenk auf, die ihrerseits die Zeit der Beschwerden wieder verlängern. Oft sind die Beschwerden schon nach wenigen Tagen verschwunden, in anderen Fällen ist die Schmerzhaftigkeit und die Unsicherheit beim Gehen eine so große, daß die Patienten den Arzt zu einer operativen Beseitigung des Leidens geradezu zwingen.

Die **Behandlung**. Die Behandlung der **frischen** Luxation erfordert die sofortige Reposition der Kniescheibe. Sie erfolgt am leichtesten bei gebeugtem Hüftgelenk, bei Streckung des Kniegelenkes und manuellem Druck gegen die Kniescheibe in der Richtung nach der Fossa patellaris zu. Die Reposition erfolgt gewöhnlich sehr leicht,

schwieriger wenn Komplikationen vorhanden sind, wie in einem Fall von Montenovese, wo gleichzeitig Tibiafraktur vorlag. Dann muß in Narkose blutig operiert werden. Die Nachbehandlung ist die bei frischen Verrenkungen übliche, Umschläge, Eisblase, Kompressionsverbände, bis die Schwellung verschwunden ist. Dann Massage und Gymnastik. Besonderer Wert muß auf Kräftigung des Quadrizeps gelegt werden.

Die Behandlung der **habituell gewordenen** Luxation muß sich zum Ziel setzen, das Wiedereintreten einer Verrenkung zu verhüten. Dies Ziel hat man durch mechanisch-orthopädische, sowie durch operative Eingriffe zu erreichen versucht. Es sind eine ganze Reihe von **Bandagen und Stützapparaten** empfohlen worden, von der alten Testudo Galens angefangen bis zum komplizierten Hessing-Apparate hin. Zuletzt hat Haudeck noch eine Art Kniescheibenklemme konstruiert, welche das seitliche Ausweichen der Kniescheibe verhindern sollte (Fig. 19). Alle diese Apparate haben den einen Kardinalfehler, daß sie leicht der Quadrizepsschwäche und der Banderschlaffung Vorschub leisten. Ich habe mich niemals entschließen können, sie dauernd zu verordnen. Wenn kein operatives Verfahren einsetzen kann oder nötig ist, so halte ich eine systematische **Kräftigung des Quadrizeps** für die beste Behandlungsweise. Sind die akuten und subakuten Erscheinungen der Verrenkung geschwunden, so müssen energische Übungen einsetzen.

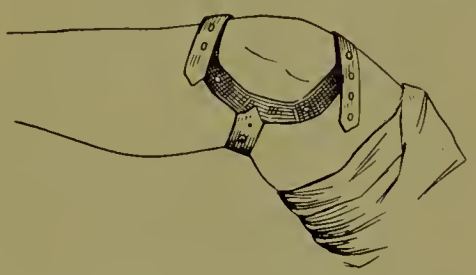

Fig. 19. Halbmond (nach Haudeck).

Diese bestehen 1. in Massage und Elektrisation des Quadrizeps, 2. in Widerstandsbewegungen.

Der Patient sitzt auf einem Tisch, so daß die Kniebeuge am Tischwinkel liegt. Der Gymnast läßt nun den Unterschenkel — mit seiner Hand erst leichten, später stärkeren Widerstand leistend — strecken. Es wird ein Sandsack um den herabhängenden Fuß gelegt und der Patient aufgefordet, den damit beschwerten Unterschenkel zu strecken. Die Übung wird erst 20mal, später 100mal ausgeführt. Das Gewicht des Sandsackes wöchentlich verstärkt, so daß schließlich 20 Pfund und mehr gehoben werden.

3. Es werden Übungen bei Belastung verordnet. Solche sind Kniebeugen mit erhobenen Fersen, Kniebeugen bei gleichzeitig vorwärtsgestrecktem und erhobenem gesunden Bein. Man kann die Übungen, um den Patienten nicht zu ermüden, variieren. Prinzip ist das systematische Training, die stets sich steigernde Leistung. In geeigneten Fällen leisten diese Monate und Jahre fortgesetzten Übungen vorzügliche Dienste.

**Operative Verfahren** gibt es eine ganze Reihe. Hübscher hat 35 Operationsmethoden zusammengestellt. Man kann die Verfahren in zwei große Gruppen einteilen. In I. Operationen an den Knochen, II. Operationen an den Weichteilen. Sie betreffen 1. die Patella, 2. die Regio condylica, 3. die Regio supracondylica, 4. die Tibia, 5. die Kapsel und Bänder, 6. das Ligamentum patellae, 7. die Muskeln. Die einzelnen Operateure haben vielfach die Operationen miteinander kombiniert, so daß eine große Mannigfaltigkeit vorhanden ist.

Die Operationen am **Knochen** setzen sich zum Ziel, entweder die Patella überhaupt zu entfernen (Fowler 1871) oder das bestehende X-Bein zu beseitigen. (Davies-Colley, Osteotomie in der Regio supracondylica) oder den Condylus externus aufzurichten (Graser, Drehmann, Hübscher, Osteotomie nach Mac Even und Drehung des unteren Fragmentes um 30° nach innen) oder sie wollten

die Fossa trochlearis vergrößern (Lucas Championnière 1888). Trendelenburg meißelte den Condylus externus frontal an und trieb, um ihn zu heben, einen Elfenbeinstift hinein. Ridlon und Thomas hämmerten den Condylus externus an, um ihn hypertrophisch zu machen und die Trochlea dadurch zu vertiefen. Die Operationen an der Tibia bestanden in Abmeißelung der Tuberositas tibiae und Verpflanzung nach innen und etwas weiter unten an der angefrischten Tibia (Heinecke, Casati, Bade, Goldmarck, Lauenstein). Dadurch sollte die Verlaufsrichtung des Quadrizeps etwas mehr nach innen gerichtet werden und dem Luxieren vorgebeugt werden.

Die Operationen an den **Weichteilen** sollten 1. die Kapselschlaffheit beseitigen. Dies versuchten Heller durch Ätzung der Kapsel, Bajardi durch elliptische Exzision aus der Kapsel, Le Dentu und Bade durch Kapselfaltung, Wright und Schanz durch Annähen des medialen Randes der Patella an den Condylus internus. Ferner wollten sie, sofern sie das Ligamentum patellae betreffen, die Zugrichtung des Quadrizeps ändern und berühren sich dadurch prinzipiell mit der Abmeißelung der Tuberositas tibiae. In der Ausführung weichen die einzelnen Autoren (Roux, Heinecke, Goldmarck, Hübscher, Dalla-Vedova) etwas voneinander ab. Hübscher spaltete vom inneren Drittel des Lig. patellare einen Bügel ab, an welchem er die nach oben und außen verirrte Patella wieder in ihre Gleitbahn zurückführte. Das Ende dieses Bügels nähte er unter einer Periostbrücke an der inneren Tibiafläche an. Die Zugrichtung dieses Bügels entspricht demjenigen Verstärkungsband der Kapsel, dem Retinaculum verticale, welches die Kniescheibe bei ihren Exkursionen gegen seitliches Abrutschen schützt. Dalla-Vedova spaltete ebenfalls einen inneren Bügel von der Patella ab, klappte ihn aber empor und vernähte ihn seitlich in horizontaler Richtung an den Epicondyla int. femoris unter einer Periostbrücke. Die äußeren Bänder und die Kapsel wurden durchtrennt, um die lateralen geschrumpften Teile, welche durch ihre Spannung das Luxieren begünstigen, zu entfernen.

Endlich sollen die an den Muskeln ausgeführten Operationen durch einen aktiven Zug, dem man durch die Verlegung eines Muskels an der Innenseite der Patella anbringt, die luxierende Patella zurückhalten. So vernähte Heußner den Semitendinosus in möglichst querer Richtung an die Quadrizepssehne. Lanz benutzte den Gracilis und Semimembranosus und vernähte sie an den Innenrand der Patella, Lange den Sartorius, Hoffa den Semimembranosus und endlich Ali Krogius nahm einen brückenförmigen Lappen aus dem Vastus internus und der Kapsel und nähte diesen Lappen in einen außen von der Patella angebrachten Längsschnitt des Vastus lateralis und der Kapsel ein. Dadurch sollte erstens der äußere straffe Kapselteil verlängert, der innere erschlaffte Kapselteil verkürzt werden, gewissermaßen eine Verlagerung der Patella innerhalb des Kapselapparates erzeugt werden. Endlich sollte der um die Patella herumgeführte Muskelsehnenlappen die Patella aus der Seitwärtsrichtung heraus in die Normalrichtung drängen.

Das wichtigste bei der Operation der habituellen Patellarluxation (Fig. 20 *a—f*) ist jedenfalls, daß man sich über die Ursachen derselben in jedem Einzelfalle Klarheit verschafft und danach sein Operationsverfahren auswählt. Ich bin in einer ganzen Reihe von Fällen mit der Verlagerung der Zugrichtung des Quadrizeps und mit gleichzeitiger Kapselfaltung der Innenseite des Kniegelenkes ausgekommen, ohne Rezidive zu erleben und die ersten Fälle liegen bereits 10 Jahre zurück. Ich habe jedoch auch Fälle gesehen, wahrscheinlich wohl kongenitale, wo überhaupt keine Trochlea vorhanden war, sondern die Patella nur auf dem äußeren Kondylus hin- und herglitt. Dann haben natürlich alle Weichteil- und Kapselopeartionen keinen Wert, dann wird man schon zur Bildung einer Trochlea schreiten müssen.

Die Nachbehandlung setzt etwa 3 Wochen nach der Operation ein und besteht in Massage des Quadrizeps, aktiven und passiven Bewegungen. Sie muß energisch monatelang durchgesetzt werden. Dann bleiben die Resultate gute.

Die Indikation für die Operation muß sehr vorsichtig gestellt werden. Wir sollen nicht operieren, wenn die Störungen nach der Luxation keine großen und dauernden sind, wenn der Gang vollkommen

sicher und schmerzlos ist und wenn die einzelnen Attaken sehr selten, in jahrelangen Abständen eintreten und jedesmal nur für ganz kurze Zeit den Patienten, tagelang oder nur stundenweise, belästigen. Wir sollen dagegen operieren, wenn trotz erfolgter Reposition die Beschwerden beim Gehen große sind, die Erwerbsfähigkeit beträchtlich eingeschränkt wird, oder die Psyche derart alteriert wird, daß die Patienten jede Freude am Leben verlieren.

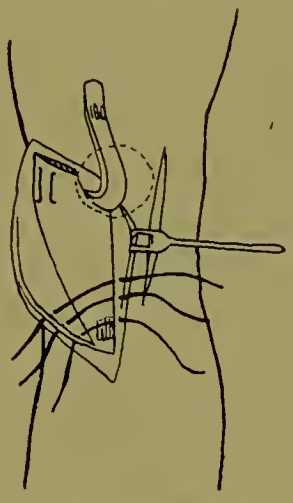

Fig. 20a. Schema der Operationen bei habitueller Patellarluxation (nach Dalla-Vedova).

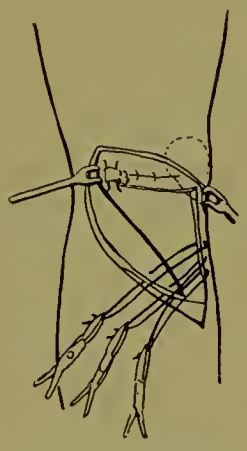

Fig. 20b. Schema der Operationen bei habitueller Patellarluxation (nach Dalla-Vedova).

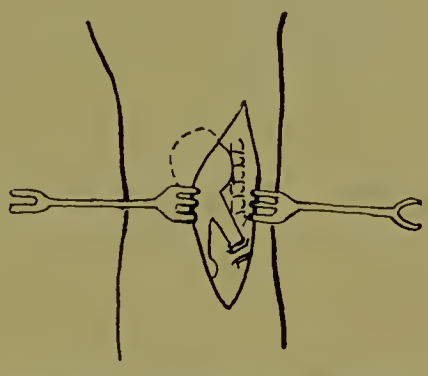

Fig. 20c. Schema der Operationen bei habitueller Patellarluxation (nach Hübscher).

Fig. 20d. Schema der Operationen bei habitueller Patellarluxation (nach Ali Krogius).

Fig. 20e. Schema der Operationen bei habitueller Patellarluxation (nach Bade).

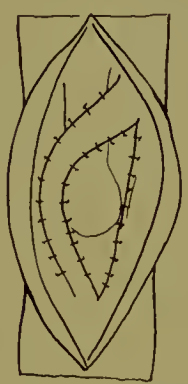

Fig. 20f. Schema der Operationen bei habitueller Patellarluxation (nach Ali Krogius).

**Literatur.**

Bade, Die habituelle Luxation der Patella. Zeitschr. f. orth. Chir., Bd. XI (enthält Literatur bis 1902).

Dalla Vedova, Nuovo processo operatorio pel trattamento della lussazione abituale della rotula. Bull. d. reale accad. med. di Roma 1909, p. 35.

Drehmann, Breslauer chir. Gesellschaft, 10. Jan. 1910. Berl. klin. Wochenschr. 1910, Nr. 7.

Hoffmann, Zur Kasuistik der habituellen kong. luxat. der Patella. Deutsche Zeitschr. f. Chir., Bd. XCIX, H. 3—6.

Hübscher, Über Operationen bei habitueller Luxation der Kniescheibe. Zeitschr. f. orth. Chir., Bd. XXIV (Literatur bis 1908).

Owen, Operation for displaceable patella. Br. med. journal 1911.

Schnitzler, K. k. Gesellschaft der Ärzte Wiens, 17. Juni 1910. Berl. klin. Wochenschr. 1910, Nr. 35.

Die schnellende Hüfte s. S. 307.

## Das schnellende Kniegelenk.

Mit dem Namen schnellendes Kniegelenk bezeichnen wir einen Zustand, der an den schnellenden Finger erinnert. Die Streckung des Knies geht bis zu einem gewissen Winkel, dann sistiert sie, um plötzlich unter einem Ruck sich zu vollenden. Dieser Zustand tritt nach schweren Verletzungen des Unterschenkelknochens und des Kniegelenkes ein und wird nach Thiem zurückgeführt auf eine Zerreißung der Ligamenta cruciata, eine Ansicht, die durch Robson und Lackmann bestätigt wurde. Auch Rölen und Barth beobachteten nach schweren Unterschenkelverletzungen das Schnellen.

Dagegen glaubt Delorme, daß das Schnellen hervorgerufen wird durch einen tonischen Krampf der Beugemuskeln, der durch eine plötzliche ruckartige Anstrengung und Kontraktion des Quadrizeps überwunden werden muß. Schanz beobachtete das Schnellen auch bei Kinderlähmungen.

Die traumatischen Fälle müssen, weil schwere Funktionsstörungen vorliegen, operiert werden. Kommen sie früh zur Behandlung, so muß das Gelenk eröffnet und die Naht der Kreuzbänder gemacht werden. So erzielte Robson Heilung. Ist der Zustand veraltet, so kann die Arthrodese des Kniegelenkes in Frage kommen oder, wenn diese verweigert wird, das Tragen von Schienen.

Fröhlich beschreibt Fälle von schnellendem Kniegelenk, die mit diesen traumatischen Zuständen nichts zu tun haben, die aber ein charakteristisches Krankheitsbild abgeben. Bei Kindern, die von ganz gesunden Eltern abstammen, beobachtete er einmal einseitig und zweimal doppelseitig etwa alle 3 Minuten einsetzende rhythmische Bewegungen, die unter knarrendem Geräusch die Tibia nach außen schnellten und etwa nach 5 Sekunden sie zurückschnellen ließen. Gleichzeitig machte die Tibia eine Drehung um ihre Längsachse, so daß die Crista nach außen schaute. Während der Bewegung tritt der Condylus internus mächtig hervor und überragt um Fingerbreite die Gelenkfläche der Tibia. Diese Bewegung vollzieht sich unter lautem Knarren. Fixiert man die Patella, so findet trotzdem die Bewegung statt. Hielt man die Beine in Streckstellung, so trat die Bewegung nicht ein. Auch im Schlaf hörte die Bewegung nicht auf, nur trat sie nicht so häufig ein. Gemütsbewegungen beschleunigen den Rhythmus der Bewegungen. Diese seit der Geburt damit behafteten Kinder lernen sehr schwer gehen und zuerst sehr schwerfällig. Mit der Zeit lernen sie die Zuckungen zu verhüten, behalten aber immer einen zwar normalen, doch unbeholfenen unsicheren Gang.

Durch Leichenversuche stellte Fröhlich fest, daß es sich wahrscheinlich um eine angeborene Abflachung der Eminentia intercondyloidea und eine Erschlaffung der Ligamenta cruciata handelte. Beim Hin- und Herrutschen der Kondylen auf den abgeflachten Eminentia intercondyloidea entsteht das knarrende Geräusch. Der Bizeps kontrahiert sich und zieht die Tibia nach außen und hinten. Durch Kontraktion der Muskeln der Pes anserina wird die Tibia dann federnd wieder an ihren Platz gezogen. Die Ursache dieser Kontraktionen erblickt Fröhlich in einem Muskelkrampf, analog dem der Mundwinkel oder Augenlidzuckungen, mit denen gewisse Menschen behaftet sind.

Therapeutisch schlägt Fröhlich zeitweises Tragen von starren Verbänden in gestreckter Stellung vor, weil in Streckstellungen keine Zuckungen stattfinden.

### Literatur.

Frölich, Einige Fälle von auf ein Gelenk beschränkten rhythmischen Bewegungen bei Kindern. Zeitschr. f. orth. Chir. 1906, Bd. XVI.
Gaugele, Die schnappende Hüfte. Zeitschr. f. orth. Chir. 1910, Bd. XXVII.
Hohmann, Zeitschr. f. orth. Chir., Bd. XXIV.
Mouschet, Zeitschr. f. orth. Chir., Bd. XXIX.
Preiser, Ein Fall von doppelseitiger schnappender Hüfte. Zeitschr. f. orth. Chir., Bd. XVIII.

## Das Genu varum.

Mit einer gewissen Berechtigung können wir das Genu varum die dem X-Bein entgegengesetzte Deformität nennen. Ober- und Unterschenkel bilden einen nach außen konvexen Bogen, dessen Scheitelpunkt in die Kniegelenksebene fällt. Es weicht die Bogenlinie der Extremität also nach außen von der Direktionslinie des Beines ab. Während aber beim X-Bein die anatomische Ursache fast stets in der Nähe der Epiphysen, also nahe dem Gelenk liegt und das Femur bevorzugt, liegt sie beim Genu varum weiter von den Gelenkenden entfernt und ist stets auf Ober- und Unterschenkelknochen lokalisiert.

Diese gleichmäßige Beteiligung von Ober- und Unterschenkel an der Verbiegung ist charakteristisch für das Genu varum und rechtfertigt die Abtrennung dieses Krankheitsbildes von den gewöhnlichen rachitischen Beinverbiegungen. Man findet unter den letzteren häufig Formen, die flüchtig betrachtet Genua vara zu sein scheinen, bei denen in Wirklichkeit aber die Verbiegung nur im Unterschenkel liegt und die man deshalb als Crura vara bezeichnet.

Die **Ursachen** des Genu varum sind dieselben wie die des X-Beines, doch ist die Rachitis die häufigste Ursache. Außerdem kommen als seltenere Ursachen noch die exsudative Diathese, Osteomalacie, kongenitale Lues vor.

Das Genu varum ist meist doppelseitig und dann auch an beiden Seiten ziemlich gleichmäßig. Man bestimmt die Stärke der Knickung durch die Umrißzeichnung (Fig. 21), durch das Röntgenbild oder die Photographie. Eine Mittellinie, von der Symphyse bis zum Berührungspunkt der Knöchel gezogen, bildet die Grundlinie für den rechtwinkeligen Abstand der Kniegelenke. In der Regel ist der Abstand beiderseits gleich. Es kommt aber außer einer Ungleichheit der Genu vara vor, daß an einer Seite ein Genu varum, an der anderen Seite ein Genu valgum besteht. Plattfüße finden sich in der Regel bei den Genua vara.

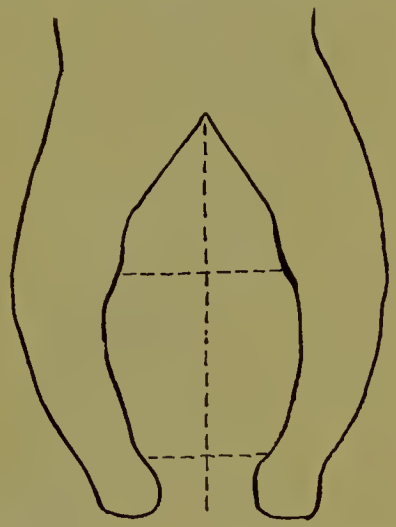

Fig. 21. Umrißzeichnung eines O-Beines.

Kinder mit Genua vara zeichnen sich oft durch ihre Kleinheit, durch wackelnden Gang aus, sie „schlagen die Beine gewissermaßen in Knoten", „laufen über die große Zehe", „mauscheln mit den Füßen", so lauten die Bezeichnungen dafür im Volksmunde. Sich selbst überlassen, haben die Genua vara im allgemeinen Neigung zum Besserwerden, wenngleich ein vollständiger Ausgleich eigentlich niemals erfolgt; man sieht selbst angeblich vollständig ausgeheilten Fällen später immer noch etwas die leichte Rundung der Beine an. Oft gehen leichte Genua vara bei Kindern des 1. Lebensjahres über in leichte X-Beine, wenn die Kinder im 2. Lebensjahre anfangen zu gehen (Lange, Spitzy).

Die Männer behalten Kavalleristenbeine, bei den Frauen bedeckt die Kleidung die unschönen Beinformen. Aber selbst die ganz leichten Rückstände der Genua vara machen manchen Leuten, wenn sie erwachsen sind, psychische Beschwerden. Es kommt gar nicht so selten vor, daß junge Leute, die im heiratsfähigen Alter stehen, diesen kleinen Rest früherer Genua vara beseitigen lassen wollen. Ein Wunsch, der dann nicht mehr erfüllt werden kann, weil der kosmetische Nachteil in gar keinem Einklang zu den Opfern an Zeitverlust, Arbeit, Unbequemlichkeiten usw. steht, die dann gebracht werden müssen.

In höherem Alter, namentlich bei Frauen, die viele Kinder gehabt haben, werden die Genua vara leichteren Grades schlimmer, der Außenbandapparat am Kniegelenk lockert sich, es entsteht anfangs ein leichtes Schlottern, das ohne Behandlung starke Formen annehmen kann, so sehr, daß bei jedem Schritt die Unterschenkel im Kniegelenk lateralwärts abrutschen. Diese abnormen Gelenkbewegungen erzeugen nun wieder arthritische Veränderungen, Gelenkschwellungen, Schmerzen, die schließlich den Menschen ganz gehunfähig machen. Glücklicherweise ist dieser Ausgang aber nicht der häufigere. Gewöhnlich werden die „Krummbeine" kurze, kräftige untersetzte Menschen, die große Lasten tragen, ohne daß ihre Beine weiter einbiegen.

Die **Behandlung** des Genu varum erfolgt nach ähnlichen Grundsätzen wie beim Genu valgum. Die kleinen rachitischen Genua vara werden gewöhnlich erst exspektativ aber kräftig antirachitisch behandelt.

Jedes Genu varum wird am besten einer schlechten häuslichen Atmosphäre entrückt und in die guten hygienischen Verhältnisse der Krüppelheime verpflanzt für einige Monate. Es ist erstaunlich zu beobachten, was die bessere Pflege des Kindes leistet, wie der Allgemeinzustand sich in kurzer Zeit bessert. Hat dieser sich gebessert, so lasse ich die Kinder trotz ihrer krummen Beine herumlaufen. Die Bewegung in frischer Luft, die Belastung schadet den kindlichen Beinen nicht so viel, wie das Liegen in nicht gut gelüfteten Krankenzimmern, oder gar in den engen häuslichen Räumen ihm schaden würde. Im Gegenteil, trotz der Belastung strecken sich die Beinchen, wenn das Allgemeinbefinden ein gutes ist.

Eine Lokalbehandlung ist nicht unbedingt sofort notwendig. Manche Autoren verordnen Hülsen, die für die Nacht getragen werden

Fig. 22a. R. B. eines hochgradigen O-Beines vor der Behandlung.

Fig. 22b. Derselbe Fall wie Fig. 22a (anderes Bein).

und die Beine in X-Beinstellung drängen. Auch Plattfußeinlagen sichern dem Fuß einen besseren Halt und sind immer anzuwenden. — An **operativer** Therapie kommt bei noch nicht sklerosierten Knochen die Osteoklasie in Frage, und zwar dann, wenn die Beobachtung an der Hand von Kontourzeichnungen während eines halben Jahres er-

gibt, daß die Neigung zur spontanen Gradrichtung gering ist oder daß gar die Tendenz zur Verschlimmerung vorhanden ist.

Da die Biegung meistens Femur und Tibia gleichmäßig betrifft und der Höhepunkt der Krümmung meist etwas weiter von den Gelenkenden entfernt ist, so läßt sich die manuelle oder maschinelle Osteoklasie hier besser anwenden, als beim X-Bein. Zunächst versuche ich, die Knochen zu modellieren durch Zug und Druck. In Fällen, wo die Knochen noch weich und plastisch sind, gelingt das sehr gut. Man kann in einer Sitzung beide Beine zurecht modellieren, ohne daß ein wirklicher Bruch erfolgt, man muß sich nur Zeit lassen.

Gelingt es jedoch nicht, dann frakturiere oder infrangiere ich auf dem Keil und zwar stets fast beide Knochen, Femur wie Tibia, auf dem Höhepunkt der Krümmung. Nimmt man nur den Unterschenkel allein vor, so erfolgt die Korrektur nicht immer vollständig genug. Man kann in einer Sitzung ruhig alle

Fig. 22c. Nach der Korrektur durch Osteotomie an der einen und Resektion eines Knochenkeiles aus der Tibia an der andern Seite.

vier Knochen frakturieren, nur bei schwächlichen Kindern arbeite ich in zwei Zeiten. Zuerst die beiden Oberschenkel und etwa 14 Tage bis 3 Wochen später die beiden Unterschenkel.

Bei hochgradigen Formen von sklerosierten O-Beinen wende ich die Osteotomie an, die einfache lineäre oder auch die keilförmige, weil die Knochen oft zu sehr klaffen nach der lineären (Fig. 22a, b, c). Sie erfolgt natürlich auch hier auf der Höhe der Krümmung. In

manchen Fällen wird auch die Verlängerung resp. Tenotomie der Achillessehne notwendig, weil die Verlängerung der Knochen infolge der Osteotomie eine so starke wurde, daß die Achillessehne den Ausgleich nicht zuließ und erst tenotomiert werden mußte.

Das Genu varum der Erwachsenen ist schwieriger zu behandeln. Hier kommt nur die Osteotomie in Frage. Aus kosmetischen Gründen entschließe ich mich aber nicht zur Operation, oder nur dann, wenn berufliche Gründe schwerwiegend mitsprechen. Z. B. beim Schauspieler, beim Beamten kann dadurch die Karriere gefährdet werden. Dann muß man schon operieren und zwar kommen fast immer vier Osteotomien, die man nicht gut in einer Sitzung machen kann, in Frage. Es geht also mindestens eine Gipsbehandlung von 8 Wochen und eine mehrmonatliche Nachbehandlung dahin, bis der Patient wieder voll erwerbsfähig ist. Ein Zeitverlust, der immerhin bei der Indikationsstellung sehr ernstlich mit dem Patienten erwogen werden muß.

Die schmerzhaften Genua vara des höheren Alters, die auf Arthritis deformans oder auch wohl tabischer Grundlage entstehen, behandelt man am besten mittels eines Schienenhülsenapparates nach Hessing. Man kann dadurch dem Kniegelenk den verlorenen Halt wieder geben. Die Seitenbewegung hört auf, damit fallen die lästigen Reibungen im Gelenke fort und die Schmerzhaftigkeit hört auf; ein sicherer Gang ist gewährleistet. Die Patienten sind allerdings dauernd an ihren Apparat gebunden. Meist ziehen die Patienten, namentlich wenn sie in günstiger sozialer Lage sich befinden, diesen Zustand einer Operation vor.

**Literatur.**

Krauß jun., Rachitis, rachitische Verkrümmungen der unteren Extremitäten. Zeitschr. f. orth. Chirurgie, Bd. XXVI.
Lange, Aus Wilms u. Wullsteins Lehrb. d. Chirurgie.
Lindemann, Zeitschr. f. orth. Chirurgie, Bd. XXVIII.
Lubszynski, Angeborene und erworbene Deformitäten des Kniegelenkes. F. Enke, 1910.
Schanz, In Joachimsthals Handb. f. orth. Chirurgie.

## Das Genu valgum.

Unter Genu valgum, X-Bein, K-Bein, Bäckerbein verstehen wir eine Deformität der unteren Extremität, die durch eine nach außen offene Winkelstellung charakterisiert ist und bei der das Kniegelenk die Spitze dieses Winkels bildet.

Über die Ursachen des Genu valgum sind die verschiedensten Theorien aufgestellt worden, doch ist eine Einigung noch nicht erzielt worden.

Nach Mikulicz ist das Genu valgum auf eine primäre Erkrankung der das Gelenk zusammensetzenden Knochen zurückzuführen. Es ist eine Verkrümmung, welche in den benachbarten Enden der Diaphyse des Femur und der Tibia ihren Sitz hat und teils in einem ungleichen Wachstum an der Epiphysengrenze, teils in einer abnormen Krümmung des ganzen Diaphysenendes seinen Grund hat. Die Epiphysen selbst hält v. Mikulicz nicht für wesentlich beteiligt.

Lücke beschuldigte den seitlichen Zug der Strumpfbänder. Schanz und Schönberg sahen als eine Ursache den Armdruck der Wärterin, wenn das Kind stets auf derselben Seite getragen wurde.

Mikulicz ist zweifellos den Ursachen des X-Beines sehr nahe gekommen. Er sieht das Primäre in der Veränderung der Knochen-

form. Und an dieser veränderten Knochenstruktur müssen wir meines Erachtens festhalten, wenn wir das X-Bein erklären wollen. Ohne primäre Knochenstrukturänderung kommt kein X-Bein zustande. Diese Knochenveränderung muß nun ihrem Sitz und ihrer Ursache nach aufgeklärt werden.

Der Sitz kann sowohl im Femur wie in der Tibia sein, oder auch in beiden Knochen sein.

Am häufigsten ist der Sitz im Femur. Am Femur selbst kann er nun seine genauere Lokalisation haben: 1. in einer stärkeren Ausbildung des Condylus internus (Fig. 23). Die innere Gelenkfläche senkt sich, die Kondylenebene schaut nicht senkrecht nach abwärts, sondern seitlich etwas nach auswärts, und die Tibia muß, wenn sie mit ihm artikuliert, nach außen abweichen, 2. in einer stärkeren Ausbildung der inneren epiphysären, oder juxtaepiphysären Zone (Fig. 24). Dadurch wird zwar der Condylus internus nicht verbreitert, aber er wird nach abwärts gedrängt und es tritt dieselbe statische Folge ein, wie bei 1., endlich 3. kann der Sitz der Verbiegung in der Diaphyse des Femur oder des Unterschenkels selbst liegen (Fig. 25). Das Femur hat im ganzen unteren und mittleren Teil eine mehr oder weniger starke Beugung nach einwärts gemacht. Auch diese Beugung bedingt das Tiefertreten des Condylus internus mit seinen oben angedeuteten Folgezuständen. Am häufigsten ist die zweite Veränderung, am seltensten die letzte. Oft gehen die erste und die zweite Veränderung ineinander über. Oft beobachtet man bei schweren rachitischen X-Beinen an der Innenseite der Tibia etwa dreifingerbreit unter dem Gelenkspalt eine Spornbildung des Knochens (Fig. 26).

Fig. 23. Röntgenbild eines doppelseitigen Genu valgum. Starke Hypoplasie des Condylus internus.

Die Ursache der Knochenveränderung ist bei kindlichem X-Bein meistens die Rachitis.

Es kommt zu einer unregelmäßigen Ossifikation in der Epiphysengegend. Der Epiphysenspalt wird unklar, verwaschen, zackig, oft wie zerfressen aussehend. An der Innenseite wird die Knochenproduktion stärker, teils, indem der Condylus internus an Masse zunimmt, teils, indem die juxtaepiphysäre Gegend der Diaphyse ein besonders starkes Wachstum zeigt. Sie wird breiter, ladet scharf nach einwärts aus und teilt dadurch dem unteren Diaphysenabschnitt bisweilen eine medialwärts leichte Vara-Biegung zu. Diesem röntgenographischen Befund entspricht das mikroskopische Bild. Es zeigt, daß die Unregelmäßigkeit des Epiphysenknorpels seine Verbreiterung durch abnorme Massenzunahme der Knorpelwucherungszone bedingt ist, besonders an der Diaphysengrenze und daß die Knorpelzellen anders proliferieren wie normal. In ähnlicher Weise erzeugt auch die Rachitis Veränderungen in der Tibiadiaphyse, nur sind diese entschieden seltener.

Eine zweite Ursache der Knochenveränderung, welche zu X-Bein führt, bildet zweifellos die exsudative Diathese. Das X-Bein ist

ein so häufiger Nebenbefund bei exsudativer Diathese, daß man einen ätiologischen Zusammenhang beider nicht mehr bezweifeln kann.

Wir verstehen unter exsudativer Diathese nach Czerny eine kongenitale Anomalie des Organismus, die sich zunächst nur in der Kindheit bemerkbar macht, aber erblich ist. Die Kinder kommen oft mit einem zu geringen Gewicht zur Welt, nehmen trotz Muttermilch nicht recht zu und verändern sich plötzlich ins Gegenteil, wenn sie mit fettarmer, kohlehydratreicher künstlicher Nahrung gefüttert werden. Oder aber, sie zeigen von vornherein starke Neigung zum Dickwerden, sind aber dabei blaß, haben schlaffe Muskeln, starkes Fettpolster und erscheinen aufgeschwemmt.

Durchleuchtet man die Knochen, so findet man stets eine auffallende Strukturveränderung (Fig. 27) Die Corticalis der Unter- und Oberschenkelknochen ist dünner und durchsichtiger geworden. Die Markhöhle ist weit, die

Fig. 24. Genu valgum. Ursache: Veränderungen in der Epiphyse.

Kondylengegend hat ihre sonst scharf differenzierte Bälkchenanordnung verloren; ähnlich wie bei der Sudekschen Knochenatrophie findet man bisweilen fleckige Herde osteoporotischer Natur, dagegen zeigt die Epiphysengegend nicht die für Rachitis charakteristischen Merkmale. Diese Osteoporose findet man sowohl bei ganz kleinen Kindern, wie auch im Entwicklungsalter und endlich auch im späteren Alter noch, so daß man wohl auf den Verdacht einer Osteomalacie kommen kann.

Diese mit der exsudativen Diathese einhergehende Knochenweichheit führt nun in sehr vielen Fällen zum Genu valgum. Und zwar gerade hierzu, weil normalerweise der Condylus internus schon ganz wenig breiter ist als der Externus und dadurch an sich die Extremität gezwungen wird, etwas auswärts rotiert aufzutreten. Infolge der großen Knochenweichheit muß jetzt diese Neigung noch vermehrt werden. Es kommt zu einer leichten Einknickung in der lateralen

Gegend der Epiphyse oder oberhalb der Epiphyse, die ihrerseits wieder die X-Beinstellung vermehrt. Wenn man bedenkt, wie außerordentlich nachgiebig und plasmatisch der Knochen über dem Kniegelenk ist, eine Tatsache, die man gerade bei osteoporotischen Knochen nach langdauernden Verbänden am Knie beobachtet, so kann man sich die Entstehung des X-Beines bei exsudativ diathetischer Anlage sehr leicht erklären.

Stieda nimmt als Ursache des Genu valgum die sog. lymphatisch-chlorotische Konstitution an, er nähert sich damit meinen Anschauungen, denn der Status lymphaticus wird von manchen Pädiatern überhaupt nicht als Krankheitsbild gezählt, sondern dem Begriff der exsudativen Diathese untergeordnet. — Auch Kaufmann nähert sich meinen Anschauungen, er erblickt als Ursache des Genu valgum adolescentium eine Knochenveränderung, die mehr der Osteomalacie als der Rachitis zuzurechnen ist, bei der nämlich das neugebildete Knochengewebe längere Zeit kalklos bleibt.

Fig. 25. X-Bein. Ursache: Veränderungen in der Diaphyse.

F. Lange nennt die auf exsudativ diathetischer Basis entstandenen X-Beine „lockere X-Beine, Preiser Wackelbeine“, zum Unterschied von den X-Beinen, welche keine Bänderschlaffheit zeigen, und die er als „fixierte X-Beine bezeichnet. Die lockeren X-Beine entstehen nach Lange, Spitzy und Preiser durch die Belastung. Lange macht für ihr Entstehen hauptsächlich die Valgusstellung der Kuickfüße verantwortlich. Bei Pes valgus-Stellung wird die Unterstützung des Unterschenkelknochens eine andere und es wird der Verlauf der Schwerlinie von Ober- und Unterschenkel dadurch in der Weise geändert, daß die Kondylen nicht mehr gleichmäßig belastet werden, sondern daß der äußere Condylus einem stärkeren Druck ausgesetzt ist. Eine Stütze findet diese Theorie in der Tatsache, daß das X-Bein günstig beeinflußt wird, wenn man durch Einlagen die Vagusstellung beseitigt. Spitzy glaubt, daß das breitspurige Stehen der Kinder die Ursache ist. Diese Stellung nehmen die Kinder, so lange sie unsicher und muskelschwach sind in den ersten Lebensjahren sehr häufig ein. Bei den lockeren X-Beinen findet man häufig neben dem Wackeln im Gelenk ein leichtes Genu recurvatum.

Fröhlich will auch hier, wie bei Coxa vara im Staphyloc. alb. einen Erreger des X-Beiness sehen, der eine schleichende, abgeschwächte Osteomyelitis ähnliche Erkrankung hervorruft. Tatsächlich kann man Genu valgum mit Fiebererscheinungen beobachten, die oft monatelang dauerten. Aber es handelt sich dann immer um Genu valgum mit deutlich exsudativ diathetischen Symptomen, in deren allgemeiner Konstitution zeitweises Auftreten des Fiebers, für das scheinbar gar keine Erklärung gefunden werden kann, zu erblicken ist. Vielleicht sind die schubweise auftretenden Resorptionsvorgänge am Knochen von Fieber begleitet.

Es ist gut denkbar, daß diese erhöhten chemischen Umsetzungen mit Temperatursteigerungen einhergehen können.

Auch bei Genu valgum adolescentium, bei denen keine Osteoporose deutlich nachzuweisen ist, müssen wir an einen Krankheitsprozeß, der den Knochen betroffen hat und zu einer Veränderung seiner Epiphyse und juxtaepiphysären Gegend geführt hat, denken; die professionelle Schädigung, die bei Bäckern, Tischlern, Schreinern, Schlossern usw. ja zweifellos einwirkt, löst das Genu valgum allein nicht aus. Und wenn wir diese Individuen genau beobachten, so werden wir ausnahmslos finden, daß sie entweder einem rachitischen oder einem exsudativ diathetischen Status zuzusprechen sind. Es sind entweder alte Rachitiker oder junge Menschen, die an Bleichsucht oder Überfülle leiden, schlappe Muskulatur, schlappes Bändersystem aufweisen, die viel an kalten Füßen, schweißigen Händen, kalten Ohren leiden. Es ist anzunehmen, daß bei ihnen der osteoporotische Zustand abgelaufen ist, zu einer leichten für X-Bein disponierenden Knochenform führte, und nun unter dem Einfluß der übermäßigen schädigenden Arbeit des Stehens und Gehens zur Vermehrung dieser X-Beinstellung beiträgt. Es läßt sich meiner Ansicht nach so das Genu valgum infantum und adolescentium auf die einfache Entstehungsformel der primären Knochenveränderung infolge Rachitis oder exsudativer Diathese plus sekundärer Belastungsschädigung zurückführen.

Fig. 26. X-Bein mit Osteophytischer Sporenbildung an der Tibia. Derselbe Fall wie Fig. 36a.

Miculicz nahm an, daß es sich bei diesen jugendlichen X-Beinen um eine Rachitis tarda handle. Wenn auch zweifellose Fälle von Rachitis tarda beobachtet sind (s. S. 147), so liegt doch kein Beobachtungsmaterial vor, das dafür spräche, daß alle oder die meisten dieser X-Beine auf eine Rachitis tarda zurückzuführen sind.

Daß auch andere Knochenerkrankungen die primäre Ursache des X-Beines sein können, ist nicht ausgeschlossen. So kann zweifellos die Osteomalacie, ferner die Arthritis deformans, endlich die Ostitis fibrosa und die hereditäre Lues (Ottendorf) zu Genu valgum führen.

Pathologische Anatomie. Außer den bei der Ätiologie erwähnten Knochenveränderungen, lassen sich bei vorgeschrittenen Fällen immer starke Verkürzungen des Lig. lat. externum und Erschlaffungen des inneren Bandapparates nachweisen; der Bizeps verkürzt sich, ebenso der Tensor fasciae latae. Bei stark

ausgeprägten Formen in etwas höherem Alter können sich Verkürzungen der Oberschenkelbeugemuskulatur und der Unterschenkelbeugemuskulatur herausstellen, weil die Patienten nur mit gebeugten Hüftgelenken und gebeugten Kniegelenken gehen können. Infolge der starken Abduktionsstellung des Unterschenkels wird die Verlaufsrichtung des Quadrizeps verschoben und es kommt zu Verschiebungen der Patella. Diese rückt aus ihrer Gleitfläche heraus nach außen auf den Condylus externus. Infolge der abnormen Gelenkstellung kommt es häufig zu Gelenkergüssen, die Synovia wird zu stärkerer Tätigkeit angeregt, sie wird hypertrophisch. Sind die Ergüsse verschwunden, so bleiben Gelenkschlaffheiten, leichtes Schlottern zurück. Wiederholen sich diese Zustände, so entstehen schließlich Bilder, wie wir sie bei der Arthritis deformans sehen. Osteophytenbildungen an den Kondylen der Tibia und des Femur sind nachzuweisen. Leichtes Genu recurvatum findet man häufig bei den kindlichen Formen des Genu valgum.

Fig. 27. X-Bein bei exudativer Diathese.

**Symptomatologie und Untersuchungsmethoden.** Das erste Zeichen des Genu valgum ist die Valgität im Kniegelenk. Das Kniegelenk ist nach innen abgewichen. Den Grad des X-Beines stellt man am einfachsten durch eine Messung der Knöcheldistanz fest. Man legt das Kind auf eine harte Unterlage, auf der ein Zeichenpapier liegt, und umreißt mit einem Bleistift die Formen des kindlichen Ober- und Unterschenkels, markiert sich die Malleolen und die Kniegelenkspalten (Fig. 28). Notwendig ist, daß die Patella beim Zeichnen genau nach vorn, d. h. in der Frontalebene stehen muß. Normalerweise sollen, wenn sich die Innenränder der inneren Kondylen berühren, auch die Malleoli interni zusammenliegen. Beim Genu valgum jedoch tun sie es nicht. Ihr Abstand wird gemessen und bildet die „Knöcheldistanz". Diese gibt ein für den praktischen Gebrauch genügendes

Maß; man muß nur bei der Messung berücksichtigen, daß sehr häufig mit dem X-Bein eine Verbiegung der Unterschenkelknochen mit der Konkavität nach einwärts einhergeht.

Diese Crura-vara-bildung ist nicht immer rachitisch, sondern häufig angeboren und wohl als Anpassung der Unterschenkel an die Eiform des Uterus aufzufassen nach Lange. Solche Kinder haben im 1. Jahre leichte O-Beine durch die Verbiegung der Unterschenkel, im 2. oder 3. Jahre entstehen unter dem Einfluß der Belastung X-Beine, daher besteht aber die Verschiebung der Unterschenkel fort, so daß streng genommen ein X- und O-Bein vorliegt (Lange-Spitzy).

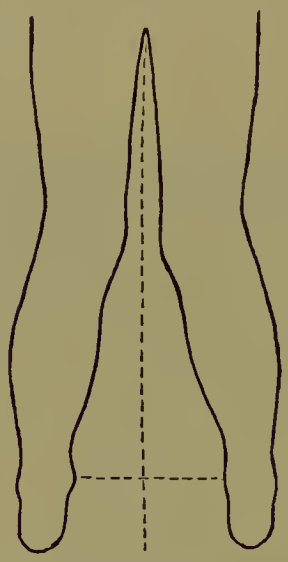

Fig. 28. Umrißzeichnung des X-Beines.

Diese Varietät der Unterschenkelknochen verändert die Knöcheldistanz und verdeckt die wahre Größe des X-Beines. Die Betrachtung des Umrisses läßt aber sofort die Verschlimmerung des X-Beines erkennen.

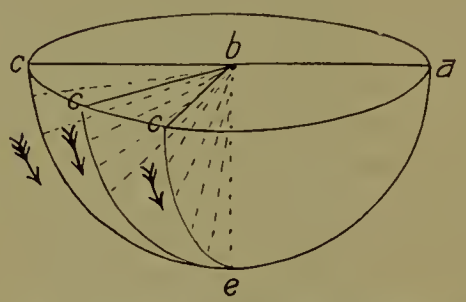


Fig. 29. Schema, welches das Verschwinden der Valgität bei Beugung im Kniegelenk erklärt.

Beugt man das Kniegelenk, so verschwindet die Valgität. Über diese Tatsache hat man vielerlei Erklärungsversuche aufgestellt. Die Erklärung ist sehr einfach, wenn man sich vorstellt, daß der Drehpunkt des Kniegelenkes den Mittelpunkt eines Kreises bildet, dessen einer Radius der Oberschenkel *a—b*, der andere der zu bewegende Unterschenkel *b—c* ist (Fig. 29). Der gedachte Kreis bildet die Oberfläche einer Halbkugel, deren Achse vom Mittelpunkt *b* bis zum Pol *c* geht. Die Radien des Kreises, in der Längsrichtung ihrer Achse um den Mittelpunkt *b* bewegt, müssen sich dabei einander nähern und schließlich in der Linie der Achse *b—e* zusammentreffen. In welchem Winkel die bewegten Radien *b—c* zu dem festen Radius *a—b* stehen, ist dabei gleichgültig. Diese Erklärung trifft also immer zu, mag das X-Bein hoch- oder geringgradig sein. Nur wenn Unter- oder Oberschenkel selbst in ihrer Längsachse Abknickungen haben, kann das Phänomen nicht vollständig eintreten.

Man kann das Phänomen auch einfach veranschaulichen durch Papierstreifen, die man im Kniewinkel faltet und übereinander legt.

Will man am Patienten genauer die Abweichungen feststellen, will man besonders herausbringen, wo hauptsächlich der Sitz der Deformität ist, ob im Femur oder in der Tibia, so bedient man sich am besten des Röntgenverfahrens.

Und zwar macht man zweckmäßig zunächst Totalaufnahmen von der Mitte des Oberschenkels bis zur Mitte des Unterschenkels, dadurch bekommt man eine Übersicht. Da häufig mit der Seitenabweichung noch Verdrehungen des Unter- oder Oberschenkels einhergehen, muß man zwei Aufnahmen machen. Einmal muß das Bein so gelagert werden, daß die Patella genau parallel zur Platte liegt, ohne Rücksicht auf die Drehung des Unterschenkels nach innen oder außen. Das zweite Mal legt man das Bein jedoch so, daß die Fußspitze genau senkrecht zur Unterlage sich befindet, ohne Rücksicht auf die Lage des Kniegelenkes. Beide Male liegen die Platten unterhalb des Kniegelenkes. Seitliche und Blenden-

aufnahmen vervollständigen die Untersuchung, sind jedoch nicht unbedingt nötig.

Endlich bietet die photographische Aufnahme ein gutes Mittel, um den Grad des Genu valgum festzustellen. Zweckmäßig ist die Aufnahme mittels Fadennetz oder mit Zentimeterskala.

## Die Prognose des Genu valgum.

Das unbehandelte Genu valgum zeigt in der Regel eine Tendenz zur Verschlechterung. Es gibt zwar Fälle, namentlich unter den lockeren Genua valga, die zweifellos ohne Behandlung sich bessern, aber diese sind doch nicht gar so häufig.

Der Ausgleich erfolgt dann gewöhnlich nicht durch Beseitigung der Verbiegung im Femur, sondern durch Streckung und durch Drehung der Tibia nach innen. Es gesellt sich also zu dem X-Bein eine leichte Unterschenkelverkrümmung im Sinne des Crus varum. So kann man beobachten, daß die Knöcheldistanz von 5 und mehr Zentimeter herabgeht auf etwa 2 cm. Beobachtet man das X-Bein längere Zeit, bis das Längenwachstum der Unterschenkelknochen stärker wird, so fällt die leichte Krümmung der Unterschenkel nicht mehr so auf und man kann dann von einem Ausgleich sprechen. Untersucht man jedoch die Kniegelenke in starker Beugestellung, so fallen auch bei vollem Ausgleich die stark prominenten Condyli int. auf, die auf das überstandene Genu valgum hindeuten.

Die Regel ist jedoch die Verschlimmerung des Genu valgum. Die Kinder werden unsicher beim Gehen, sie stolpern leicht, fallen oft hin, ermüden leicht. Die Gelenke werden schlaffer, wackeln nach der Seite. Infolge der Auswärtsstellung der Beine bilden sich häufig hochgradige Plattfüße aus. Bei sehr schweren X-Beinen kann es auch zur kompensatorischen Klumpfußbildung der Füße kommen. Oft auch — besonders dann, wenn die Kinder aufgefordert werden die Füße nebeneinander zu stellen — entstehen leichtere Grade von Genu recurvat. Es ist nämlich möglich, mit durchgedrückten Knien die Füße zusammenzustellen, weil hierbei die inneren Kondylen sich nicht berühren. — Vollständige Arbeitsunfähigkeit, völlige Unmöglichkeit des Gehens kann schließlich eintreten, wenn nicht die Behandlung diesem Zustand ein Ende macht.

## Die Behandlung des Genu valgum.

Da es sich beim Genu valgum stets um den Ausdruck einer allgemeinen Erkrankung handelt, muß stets eine Allgemeinbehandlung auch einsetzen. Handelt es sich um Rachitiker, so wird eine antirachitische Kur, handelt es sich um exsudative Diathese, so wird eine Ernährungskur durchgeführt.

Prinzipielle Ernährungsvorschrift bei exsudativer Diathese:

1. Flasche fort! Niemals animieren zur Nahrungsaufnahme, tägliche Milchmengen so gering wie möglich. Ersatz: Haferschleim, Reis, Gerstenschleim unter Zusatz eines alkoholfreien Malzpräparates; möglichst reiche Zufuhr von Vegetabilien, frische Gemüse, frisches rohes gekochtes Obst. Keine Fütterung mit Zwieback, Keks, Schokolade besonders nicht zwischen den Mahlzeiten. Eier möglichst nicht vor dem vollendeten 3. Jahre, dann nur selten.

Auch bei Genu valgum adolescentium ist es zweckmäßig, immer die Ernährungsfrage zu regeln. Die Hauptsache bleibt natürlich die Lokalbehandlung. Diese ist außerordentlich mannigfaltig. Wir unterscheiden zweckmäßig 1. die nicht operative Therapie und 2. die operative Therapie und gliedern letztere wieder in die unblutige und blutige Operationsmethode.

## Die nichtoperative Therapie.

Wir lassen jedes Kind Einlagen tragen, und zwar nach Gipsabguß gefertigte Lederstahleinlagen, bei denen erstens die Außenwand des Fußes gut gefaßt wird und zweitens die ganze Innenseite der Einlagen gehoben ist.

Die Erhöhung wird durch Kork und Schellackmischung, welche weich unter die Einlage modelliert wird und allmählich erstarrt, hergestellt. Durch die schräggestellte Einlage wird der Fuß in Adduktion zum Unterschenkel gestellt, dadurch wird der Unterschenkel in seinem unteren Ende medianwärts der Schwerlinie des Beines genähert, in seinem oberen Kniegelenkende jedoch von der Schwerlinie entfernt. Diese Entfernung wirkt aber auf die Valgität im Kniegelenk in entgegengesetztem Sinne. Die Einlagen werden natürlich in gut gearbeitetem Schnürstiefel getragen. Man soll sich nicht durch die Sorge der Eltern, welche beobachten, daß die Kindor in diesen Stiefeln „über die große Zehe" gehen, d. h. einwärts rotiert gehen, beeinflussen lassen. Denn dieser Gang ist ein natürliches Heilungsbestreben. Er ändert die statischen Verhältnisse des Knies, wie die schrägen Sohlen. Spitzy, Biesalski und Lange ziehen die Randeinlagen aus Celluloidstahldraht (s. S. 732) vor.

Außerdem empfehlen wir Naehtschienen. Es sind eine ganze Reihe angegeben worden, die aufzuzählen und abzubilden ich für überflüssig halte. Prinzip der Nachthülsen muß sein, daß 1. der Femurkondylus tatsächlich gefaßt wird und lateralwärts gezogen werden

Fig. 30. Nachtschiene zur konservativen Behandlung des X-Beines.

kann, 2. keine Versehiebung des Beines stattfindet, es muß also der Fuß mitgefaßt werden und das Bein muß in voller Streckstellung sich befinden, und 3. muß aueh durch Zug und Druck auf den unteren und mittleren Teil des Untersehenkels die dort meist vorhandene Gegenkrümmung beeinflußt werden.

Eine Schiene, welche an der Außenseite des Kniegelenks abgekröpft ist und im mittleren Teil des Unterschenkels diesem fest anliegt, an seinem unteren Teil mit einem Schuh versehen ist, bilden die Grundlage des Apparates (Fig. 30). Der Zug oberhalb am Kniegelenk wird durch eine Pelotte, welche nach dem Gipsabguß des Kniegelenkes aus hartem Leder gewalkt ist und so genau die Formen des Knies an der Innenseite umfaßt, bewerkstelligt. Der Gegenzug am Unterschenkel wird durch Filzpolsterung der stark gekröpften Schiene bewirkt. Sind die kindlichen Füße sehr fett und beweglich, so läßt man durch einen Fersenzug das Füßchen nach abwärts gegen die Apparatsohle ziehen und fixieren. Eine Beckenbefestigung ist nicht notwendig. Die Nachtschiene, welche Lange anwendet, ist im Zentralbl. f. Orth. 1907 beschrieben. Lange hält eine Korrektur des X-Beins nur bei voller Streckstellung für möglich und legt deshalb den Hauptwert darauf,

daß jede Beugestellung in der Schiene unmöglich gemacht ist (deshalb muß die Schiene auf der Vorderseite ober- und unterhalb vom Knie eng anliegen und hinten bis zum Tuber ischii reichen).

In diesen Nachthülsen liegen die Beine zuerst stundenweise, dann die ganze Nacht hindurch. Sind die Apparate gut gepolstert und liegen sie gut an, daß die Kinder sich nicht wund scheuern darin, dann gewöhnen sie sich meist ganz gut an das Tragen der Nachthülsen.

Für die Tagbehandlung zum Gehen sind ebenfalls eine ganze Reihe von Apparaten empfohlen worden. Ich wende dieselben nicht an, weil man mit den genannten Nachtschienen in den durch Schienenbehandlung heilbaren Fällen völlig auskommt. Nützen diese aber nichts mehr, so helfen auch die Gehapparate nicht, im Gegenteil, sie belästigen nur die Kinder beim Gehen und machen die Kniegelenke schlotterig. Aus dem Grunde wendet die Mehrzahl der Orthopäden sie nicht mehr an und ich kann daher auf ihre bildliche und schriftliche Wiedergabe verzichten.

Außer Einlagen und Nachthülsen lasse ich Fuß- und Kniebungen machen, die hauptsächlich der Kräftigung der Muskulatur dienen. Außer den bekannten Plattfußübungen lasse ich besonders Kniebeugebewegungen mit Widerstand machen.

Die eine Hand fixiert den gestreckten Unterschenkel, die andere übt nun, während das Kind aufgefordert wird zu beugen, einen kräftigen Druck gegen das Kniegelenk in der Richtung von innen nach außen aus. Gleichzeitig drückt die das Bein fixierende Hand den Unterschenkel leicht nach einwärts. Nach der Beugung geht das Bein ebenfalls unter Widerstand zurück in die Streckstellung. Hierbei drückt der Arzt das Kniegelenk wieder nach außen, legt aber dabei die Fingerspitzen etwas mehr unter das Kniegelenk, um dadurch die extreme Streckung zu verhindern.

Lange hat einen Apparat zur passiven und aktiven Überkorrektur des X-Beins angegeben, der im Centralbl. für chir. und mech. Orth. genauer beschrieben ist, ich selbst bevorzuge die Übung, welche die Hand des Orthopäden selbst leistet und kontrolliert. Spitzy läßt die x-beinigen Kinder sehr viel am Tage mit untergeschlagenen Beinen, wie die Türken, sitzen und rühmt sehr die Erfolge dieser einfachen Verordnung.

Die Behandlung mittels Einlagen, Nachthülsen, Übungen wird monatelang fortgesetzt und nach 2—3 Monaten durch genaue Umrißzeichnung kontrolliert, ob Besserung, Stillstand oder Fortgang des Genu valgum eingetreten ist. Die Übungen lernen die Mütter sehr bald selbst mit den Kindern machen, so daß eine langwierige ambulante Anstaltsbehandlung nicht notwendig ist.

## Die unblutigen Operationen.

Viel angewandt wurde früher das Etappenredressement von Julius Wolff, bei dem in Abständen von 2—3 Tagen das X-Bein in Gipsverbänden immer stärker redressiert wurde. Anstatt des Etappenredressements empfahl Lorenz das modellierende Redressement in einer Sitzung in Narkose vermittels seines Osteoklasten. Tillaux und Gussenbauer haben gewaltsam mit der Kraft ihrer Hände die Genua valga redressiert. Alle diese Verfahren des Redressements beruhen darauf, daß das Lig. extern. gedehnt wird, daß dann die Knochen vom Ober- und Unterschenkel intraartikulär in der Weise richtig gestellt werden, daß ihre Längsachsen in einer Linie verlaufen; die inneren Kondylen werden dabei zusammengepreßt, die äußeren klaffen auseinander.

Man erwartete, daß in den nachfolgenden Verbandperioden eine Festigkeit des Bandapparates und eine Umformung der Knochen eintreten würde, doch haben sich diese Hoffnungen oft nicht erfüllt. Das Resultat des Redressements war oft ein Schlottergelenk. Deshalb ist von den meisten Orthopäden das intraartikuläre Redressement verlassen. Statt dessen ist auf die Empfehlung von Panzeri, Codivilla und Salaghi in Italien vielfach die schon von Delore empfohlene Epiphysiolyse getreten.

Der tief narkotisierte Patient liegt auf der gesunden Seite, die zu operierende Extremität ruht am Tischrande auf einem breiten würfelförmigen Holzklotz, auf welchen die untere mediale Femurhälfte zu liegen kommt. Die Höhe des Klotzes muß derart berechnet sein, daß der Oberschenkel des kranken Beines mit der Tischfläche, worauf der Patient liegt, parallel zu liegen kommt. Die distale Kante des Klotzes fällt ihrer Lage nach mit der distalen Epiphysenfläche des Femur zusammen. Der Unterschenkel, der über dem Rande der Tischplatte frei hervorragt, wird vom Operateur erfaßt. Der eine Assistent erfaßt jenen Teil des Beines, der vom unterliegenden Blocke frei gelassen wird und wirkt nun, auf einem Schemel stehend, mit der ganzen Körperlast auf das Bein. Ein zweiter Assistent hat sich des Beckens anzunehmen, welches um das Lig. Bertini genügend zu spannen, in eine solche Neigung gebracht wird, daß seine ventrale Seite gegen die Tischfläche hinschaut, dabei muß er auch trachten, das Knie in Extension zu er-

Fig. 31a. X-Bein vor der Behandlung.

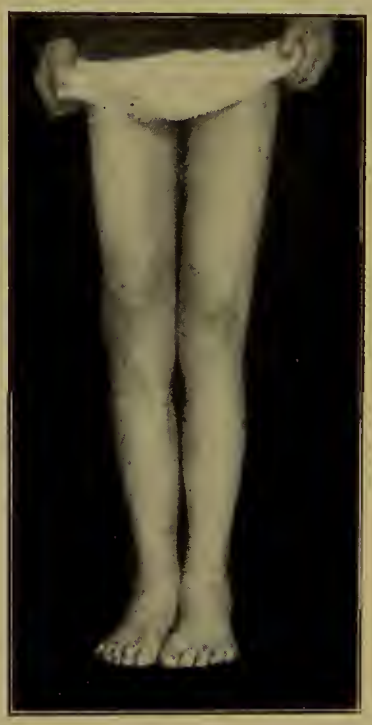

Fig. 31b. X-Bein nach der Behandlung. Epiphysiolyse. (Beobachtung v. Lange.)

halten und die Innenrotation des Femur zu verhindern. Der Operateur kann sich nun des distalen Endes des Unterschenkels als Hebelarm bedienen, gleichzeitig muß er aber darauf bedacht sein, den Unterschenkel in Auswärtsrollung zu erhalten, um der Flexionsbewegung vorzubeugen, welche bekanntlich mit einer Einwärtsrollung der Tibia ansetzt. „Wenn so Ober- und Unterschenkel ein einheitliches starres System bilden, muß der Druck wie mit einem Stocke erfolgen, den man an einem bestimmten Punkte entzwei brechen will.“ Nach der Gradrichtung wird ein Verband für $1^1/_2$ bis 2 Monate angelegt. Bei der Epiphysiolyse kommt die Epiphysenspalte (s. S. 43) auf der Außenseite zum Klaffen, auf der Innenseite werden die Knochen zusammengepreßt.

Die Epiphysiolyse hat zweifellos ihre Vorteile. Die Beinform ist nach einer gelungenen Epiphysiolyse meist schöner als nach einer Osteotomie, weil die Korrektur

näher dem Gelenkspalt erfolgt (s. Fig. 31 a b). Unbeabsichtigte Verschiebungen, wie sie bei der Osteotomie vorkommen (Bajonettstellung) sind nicht zu befürchten, weil die Verhältnisse nach der Epiphysiolyse etwa ebenso sind, wie bei einer eingekeilten Fraktur. Die Gefahren hat man zunächst überschätzt. Wachstumsstörungen sind nach der Epiphysiolyse nicht beobachtet, auch Peroneusverletzungen scheinen sehr selten zu sein. Wohl aber besteht die Gefahr des Schlottergelenkes. Man weiß nie vorher, wird das Lig. lateralis fester als die Epiphysenfuge sein oder ist das Umgekehrte der Fall. Deshalb hat sich die unblutige Epiphysiolyse, die in Italien sehr viel geübt wird, in Deutschland nicht einbürgern können. In Deutschland werden zurzeit zweifellos die blutigen operativen Verfahren bevorzugt.

## Die blutigen Operationsmethoden.

Der erste, welcher die blutige Operation bei Genu valgum empfahl und ausführte, war 1856 der Würzburger Orthopäde A. Mayer. Er osteotomierte die Tibia, doch geriet die Methode wegen der in der vorantiseptischen Zeit damit verbundenen Gefahren, wieder in Vergessenheit. Billroth brachte die lineäre Osteotomie der Tibia 1870 wieder auf, Schede folgte ihm 1876. Er wandte jedoch die keilförmige Osteotomie an und fügt ihr die lineare Osteotomie der Fibula hinzu. Eine Reihe anderer Chirurgen osteotomierten am Femur, und zwar wurde die Osteotomie teils lineär, teils keilförmig entweder oberhalb der Kondylen, durch die Kondylen oder gar an der Diaphyse gemacht, so daß man eine ganze Reihe von femoralen Operationsmethoden aufstellen kann (Fig. 32).

Fig. 32. R. B. nach der Osteotomie zu Fig. 36b. (Beobachtung von Bade.)

Das Verfahren, das ich seit Jahren anwende und das sich gut bewährt hat, ist folgendes: Ich taste mir genau den inneren Gelenkspalt ab, lege von hier aus aufwärts am Femur einen ca. 5 cm langen Schnitt an, dringe neben dem internus auf das Periost ein, spalte dieses, schabe es zurück und setzte den Meißel quer zum Knochen, etwas schräg von innen oben nach außen unten gerichtet auf dem Condylus internus, unter immer wiederkehrenden zurückziehenden Meißelbewegungen durchtrenne ich an der Innen-, Vorder und Hinterseite soviel vom Condylus internus, bis ich glaube manuell frakturieren zu können. Gelingt dies, und das ist bei nicht zu spröden Knochen der Fall, so wird die Wunde versorgt und dann korrigiert. Gelingt die Fraktur jedoch nicht spielend, so mache ich an der genau der Knochenwunde gegenüberliegenden Seite noch eine Stichosteotomie. Ich führe das Messer direkt von einem Stich aus bis auf den Knochen ein, gehe an der Messerschneide mit dem Meißel entlang, drehe den Meißel fest gegen den Knochen drückend um 90° und schabe dadurch das Periost zurück. Jetzt führe ich mit einigen kräftigen Meißelschlägen den Meißel der inneren

Knochenwunde entgegen. Ist die Knochenlamelle durchbrochen, dann erfolgt die Korrektur (Fig. 33 *a b*). Ich bin selbst in schwierigen hochgradigen Fällen fast immer mit der linearen intrakondylären Osteotomie ausgekommen, höchstens habe ich eine nur Millimeter breite Knochenlamelle vom inneren Kondylus fortgemeißelt, um eine glattere Adaption der Knochenbruchstücke zu bekommen. Die einfache Stichosteotomie, wie ich sie beschrieb, wende ich gern bei jungen Kindern, mit ziemlich weichen Knochen an. Spitzy durchtrennt in der Regel den kindlichen Femur in der Epiphysenlinie (Epiphyseotomie). Er führt einen Meißel knapp oberhalb der Epiphysenlinie (im metaphysären, weichen Knochen) oder direkt in der Knorpelfuge ein und durchschneidet den Femur genau an der Stelle des Krümmungsscheitels. Diesen Vorzug einer idealen Korrektur teilt die Epiphyseotomie mit der Epiphyseolyse. Sie ist ihr aber in der Beziehung überlegen, daß sie nicht die Gefahr des Schlottergelenks in sich birgt. Spitzy hat die Operation an über 200 Fällen ausgeführt, ohne eine einzige Verkürzung zu erleben. Andere Autoren z. B. Schanz und Lange machen in der Regel die

vor nach

Fig. 33a und 33b. Mittelstarkes X-Bein vor und nach der Behandlung durch infrakondyläre lineare Osteotomie.

lineäre Osteotomie des Femur von der Außenseite aus und erhalten auf der Innenseite $^1/_4$ des Knochens als Brücke, um bajonettförmige Verschiebungen der Fragmente zu verhüten. Bei sehr schweren X-Beinen bevorzugt Lange die Keilexzision auf der Innenseite, um die Zerrung des Peroneus zu vermeiden.

Die Osteotomie der Tibia resp. Fibula wende ich sehr viel seltener an. Immerhin gibt es zweifellos Fälle, wo die Korrektur am Femur allein nicht zum Ziele führen würde, wo hingegen die alleinige Korrektur an der Tibia schon ein gutes Resultat schafft.

Wann soll man die Operation am Unterschenkel vornehmen? Wenn der Sitz der Verbiegung dort liegt. Das läßt sich durch die manuelle Untersuchung nicht immer ganz leicht feststellen. Ist der Condylus int. femoris sehr stark prominent, dagegen die Tibia nicht, so wird man auch ohne Zuhilfenahme des Röntgenbildes sich für die Operation am Femur entschließen. Ist man jedoch unsicher, wo man operieren soll, so ist das Röntgenbild das beste Mittel, Sicherheit zu schaffen. Verläuft nach dem Röntgenbildo der Gelenkspalt sehr schräg, und zeigt er deutlich den Sitz der Verkrümmung in der Tibia, so wird man sich zweifellos für die Tibiaoperation entschließen. Es kommt vor, daß gleichzeitig starke Verdrehungen des Femur oder der Tibia um ihre Längsachse vorliegen,

dann wird man nur mit zweizeitigen Operationen an den beiden Knochen auskommen. Ich bevorzuge dann die Operation am Femur, stelle den Schenkel nach der Osteotomie so ein, daß die Patella gut nach vorwärts kommt, und daß nach Möglichkeit die X-Beinstellung schon korrigiert ist, nehme aber auf die Rotation des Fußes keine Rücksicht. Man wird oft bemerken, daß er eine starke Einwärtsdrehung anzeigt. Diese wird in zweiter Sitzung dann beseitigt, wenn die Femurwände schon gut durch Kallus konsolidiert sind.

Die Operation am Unterschenkel erfolgt genau so wie am Oberschenkel. Nur wird die Fibula nicht durch Stichosteotomie durchmeißelt, sondern offen, weil die Stichosteotomie zu leicht den Nervus peroneus verletzen könnte.

Das Fibulaköpfchen wird freigelegt, der Nerv durch stumpfen Haken beiseite geschoben, das Periost längs gespalten, in der Periostwunde der Meißel um 90° gedreht, dann erfolgt die Durchmeißelung. In der Tibia erfolgt sie in einem Längsschnitt unterhalb und nach innen vom Lig. pat. propr. Auch bei der Tibia genügt selbst in schweren Fällen die einfache lineare Osteotomie. Periost und Weichteile werden nicht genäht, sondern nur die Haut. Es folgt ein kleiner Gaze- und Heftpflasterverband. Hierauf ein sehr dünn wattierter, in manchen Fällen auch ganz polsterloser Gipsverband, der Becken und Fußgelenk mit einschließt. Ist die Korrektur völlig gelungen, so bleibt der Verband 4—6 Wochen lang, je nach dem Alter der Patienten, liegen. Bestehen irgendwie Zweifel bezüglicher tadelloser Korrektur, was namentlich bei sehr schwammigen Patienten und bei doppelseitigem X-Bein vorkommen kann, so wird der Verband nach 10—14 Tagen entfernt und eine geringe Korrektur jetzt noch nachgefügt. Lange macht an der Tibia stets die Schedesche Keilexzision. Eine Operation an der Fibula läßt sich dabei meist vermeiden.

Die Nachbehandlung des operierten X-Beines hat zwei Aufgaben zu erfüllen: 1. das Kniegelenk wieder völlig beweglich zu machen und 2. einem Rezidiv des X-Beines vorzubeugen. Die erste Bedingung wird durch eine energische Massage und gymnastische Nachbehandlung erfüllt. Grundsatz dabei ist, täglich mindestens zweimalige vorsichtige und schonende Behandlung. Das Kind darf keine Schmerzen haben bei den Bewegungen. Treten diese ein, so ist mit den Bewegungen zu hastig vorgegangen. Heißluftbäder befördern die Mobilisierung. Bei kleineren Kindern wird man ohne größere Zeitaufwendung, allein durch das Sichselbstüberlassen, bald zum Ziele kommen. Bei älteren und schweren Fällen hingegen müssen die genannten Hilfsmittel und auch das Üben an medikomechanischen Apparaten wochenlang, 4—12 Wochen hindurch, angewandt werden.

Fig. 34. Leichtes X-Bein. Durch Plattfußeinlagen und Nachtschienen noch beeinflußbar.

In sehr schweren Fällen, die Jahre lang überhaupt nicht gegangen waren, deren Knochen ganz osteoporotisch geworden waren, dauert es noch viel länger, so entsinne ich mich einer 26jährigen Dame, die 16 Jahre hindurch nicht mehr gegangen war, bei der der Malleolenabstand 90 cm betrug. Hier bedurfte es 5monatlicher Nachbehandlung, um die Person zum Gehen zu bringen. Ein volles Jahr ging darauf hin, bis die Dame, ohne Stock zu benutzen, längere Zeit gehen konnte.

Die zweite Bedingung — Verhütung des Rezidivs — wird gewöhnlich schon erfüllt durch die tatsächliche Geradestellung der Beine und durch die Kräftigung der Muskulatur. Es gibt jedoch Fälle, wo

Fig. 35a. X-Bein etwas stärkeren Grades. Die Knöcheldistanz beträgt ca. 7 cm. Erfolg einer konservativen Behandlung hierbei fraglich.

Fig. 35b. X-Bein vor der Behandlung. Konservative Behandlung voraussichtlich ohne Erfolg.

Fig. 35c. Hochgradiges X-Bein. Malleolen-Dist. 40 cm. Aufrechtes Stehen noch möglich; Heilung nur durch operative Behandlung zu erwarten.

trotzdem eine Neigung zur Wiederkehr des X-Beines besteht, das sind die exsudativ diathetischen X-Beine im kindlichen Alter. Die Fälle, wo die Ernährungsstörung und damit die Schädigung der Knochen noch besteht und auch nach der Geraderichtung weiter wirkt. Diese Kinder müssen Gehschienen nach der Operation haben. Einfache Schienenhülsenapparate, die das Becken frei und das Kniegelenk beweglich lassen, werden ohne besondere Redressionsvorrichtungen genügen. Sie müssen solange getragen werden, bis der ganze Status der Kinder ein anderer wird, bis das Röntgenbild deutlich eine Besserung der Knochenweichheit nachweist. Das dauert oft jahrelang.

Wann und unter welchen Bedingungen haben die verschiedenen Behandlungsmethoden des X-Beines einzusetzen?

1. Die nicht operativen Methoden, Übungen, Nachtschienen, Einlagen, soll man anwenden bei jedem beginnenden kindlichen X-Bein, das uns zur Untersuchung zugeführt wird (Fig. 34). Wenn es auch zweifellos Fälle gibt, die sich von selbst bessern, so hat doch das X-Bein die Haupttendenz, sich zu verschlechtern.

Dieser Neigung zur Verschlechterung muß sofort entgegen gearbeitet werden. Der Zeitpunkt dafür wird meistens zwischen 1½ und 2 Jahre fallen. Sind die Kinder sehr dick und schlafen sie unruhig, haben sie nervöse Eltern, so sehe ich von der Anlegung von Nachthülsen dann noch ab, wenn die Malleolendistanz nicht über 5 cm beträgt, sondern gebe den Eltern Ernährungsvorschriften, Vorschriften über die Übungen und lasse nur Einlagen tragen. Hat nach einem Vierteljahr die Malleolendistanz abgenommen, so bleibe ich bei der Behandlung. Ist sie stehen geblieben oder hat sie sogar zugenommen, so verordne ich jetzt Nachtschienen. Alle Vierteljahre werden Kontrolluntersuchungen gemacht. Tritt eine Besserung ein — und das ist meistens der Fall —, die Malleolendistanz geht sichtbar zurück, so wird bis zum 5. Lebensjahr nichts weiter verordnet.

Fig. 36a. Hochgradigstes X-Bein. Malleolen-Distanz 90 cm. Stehen nur bei rechtwinklig gebeugtem Knie und Hüftgelenken möglich.

Fig. 36b. Behandlungsresultat des Falles Fig. 36a. 26jähr. Mädchen. Lineare, infrakondyläre Osteotomie.

2. Die operativen Methoden kommen dann zur Anwendung, wenn man mit der vorigen Behandlung nicht zum Ziele gekommen ist oder von vornherein nichts damit zu erreichen ist. Das ist bei allen etwa über 5 Jahre alten X-Beinen der Fall, wenn deren Knöcheldistanz nicht unter 7 cm beträgt oder wenn der Allgemeinzustand der Kinder durch das X-Bein leidet oder gelitten hat, wenn also das Kind nicht ordentlich geht, oft fällt, nicht genug an die frische Luft kommt, schlotternde Knie bekommt (Fig. 35 a b c und 36 a b). Kurz gesagt, man soll sich an die Malleolendistanz nicht pedantisch

allein halten, sondern den ganzen Zustand des Kindes für die Beurteilung heranziehen. Bei jungen Kindern bevorzuge ich als Zeitpunkt für die Vornahme der Operation das Jahr vor dem Schulbeginn. Es ist zweckmäßig, wenn die Kinder mit geraden Beinen in die Schule kommen und nicht erst zum Gespött der durchweg kritisch veranlagten Schulkinder werden.

**Literatur.**

Codivilla, Über das forcierte Redressement des Genu valgum. I. Kongr. der Deutschen Ges. f. orth. Chir.
Kirmission, Des causes de disposition de la difformité constituant le genu valgum pendant la flexion du genou. Rev. d'orthopédie 1903.
Krukenberg, Ein neues Operationsverfahren zur Behandlung schwerer Fälle von Genu valgum. I. Kongr. d. Deutsch. Ges. f. orth. Chir.
Lange aus Wilms-Wullstein, Lehrbuch der Chirurgie.
Lubszynski, Angeborene und erworbene Deformitäten des Kniegelenkes. Stuttgart 1910. Enke.
Reiner, Über die unblutig-operative Epiphyseolyse zur Behandlung des Genu valgum. Zeitschr. f. orth. Chir., Bd. XI.
Schanz, Erworbene Deformitäten und Funktionsstörungen des Kniegelenkes. Joachimsthals Handbuch f. orth. Chir.

## Das Genu recurvatum.

Wir sprechen von einem Genu recurvatum dann, wenn der Unterschenkel mit dem Oberschenkel dauernd oder beim Gehakt einen nach vorn offenen Winkel bildet. Dieser kann bei schwerem Genu recurvatum 90—150°, bei leichtem Genu recurv. 150—170° groß sein. Dieser Zustand der Kniegelenke kann angeboren oder erworben sein. Das **angeborene** Genu recurvatum kommt nicht gar zu häufig mit anderen Verbildungen der unteren Extremitäten vor (Fig. 37).

Fig. 37. Angeborenes doppelseitiges Genu recurvatum comb. mit doppelseitiger Hüftverrenkung.

Ich beobachtete es einmal doppelseitig bei gleichzeitigen Spitzfüßen und angeborenen Hüftverrenkungen. Es ist, wie Drehmann nachgewiesen hat, eine Vorstufe der angeborenen Knieluxation nach vorn. Die Tibia hat die Kondylen teilweise oder ganz verlassen, es besteht Überstreckung im Kniegelenk. Bleibt diese Überstreckung bestehen, so kann im weiteren Verlauf die Tibia ganz den Kontakt mit den Femurkondylen verlieren, der Femur schiebt sich vor die Tibia und es ist dann die Knieluxation entstanden. Die Ursache ist in Raumbeengung im Uterus bei gestreckten Knieen zu suchen.

Die Behandlung des angeborenen Genu recurvatum muß in sofortigem Redressement bestehen. Ohne Narkose kann man sofort durch einige kräftige Beugebewegungen das Knie des Säuglings in Beugestellung bringen. Es wird einige Tage in dieser Stellung fixiert und das Genu recurvatum ist beseitigt.

Das **erworbene** Genu recurvatum kann die verschiedenartigsten Ursachen haben. Nach Erkrankungen des Nervensystems kommt Genu recurvatum vor, so nach Kinderlähmungen oder anderen Läsionen des Zentralnervensystems, nach Tabes, nach progressiver Paralyse. Es kann aber auch nach Erkrankungen der das Kniegelenk zusammensetzenden Knochen vorkommen als sog. osteopathogenetisches Genu recurvatum. Die verschiedensten Erkrankungen, Brüche des Femur und der Tibia, Rachitis, Tuberkulose, Osteomyelitis können zu Genu recurvatum führen. Endlich gibt es noch einen Zustand, den man als Genu recurvatum bezeichnet, der es aber in Wirklichkeit nicht ist, das ist die Bajonettform der Tibia, oder die Tibia recurvata.

Das paralytische Genu recurvatum entsteht dadurch, daß die Oberschenkelmuskulatur ganz oder teilweise gelähmt ist, der Bandapparat erschlafft ist und nun namentlich, wenn gleichzeitig ein Spitzfuß an derselben Seite besteht, bei jeder Belastung das Knie in Überstreckung aufgesetzt wird. Ganz leichte Grade kann man sehr oft bei gleichmäßig geschwächter Oberschenkelmuskulatur schon sehr bald, nachdem gelähmte Kinder wieder auf die Beine kommen, beobachten. Ist der Grad der Überstreckung nicht hochgradig, so können die Kinder oft gut damit gehen, weil das Genu recurvatum ihnen die Standfestigkeit verleiht. Bei stärkerer Ausbildung, wenn die Beugemuskulatur ganz gelähmt ist, wenn der Quadrizeps gelähmt oder zu schwach ist, wenn, worauf Schanz hinweist, auch der Gastrocnemius gelähmt ist, leidet der Gang außerordentlich. Der Patient knickt bei jedem Schritt tief ein. Ist das Genu recurvatum doppelseitig, so ist der Gang ein sehr unglücklicher.

Die Behandlung der leichten Formen hat prophylaktisch darin zu bestehen, daß der Grad nicht stärker wird. Dies geschieht durch Tragen eines Schienenhülsenapparates, der keine Überstreckung zuläßt. Sehr nützlich haben sich mir lange fortgesetzte Beugebewegungen mit Widerstand erwiesen. Auch Nachtschienen, die das Gelenk in Beugestellung bringen, kann man mit Vorteil anwenden.

Die hochgradigen Formen werden mit Schienenhülsenapparaten oder Arthrodesen behandelt. Auch künstliche Verstärkungen der Gelenkkapsel durch Seide und Verkürzung der schlaffen Muskeln dürfte in Frage kommen, wenn noch keine hochgradigen Gelenkveränderungen bestehen. Oft führt mich die suprakondyläre Osteotomie des Femur schnell zum Ziele. Eingehender wird darüber auf S. 416 berichtet.

Das arthropathische Genu recurvatum bei Tabes ist sehr häufig, es kann sehr hohe Grade annehmen und ist eigentlich bei allen Rollstuhltabikern vorhanden. Hochgradige Zerstörung des Gelenkes, völlig abgeschliffene Kondylen, stalaktitenähnliche Auflagerung, völlig freie Gelenkkörper kann man nicht selten bei dieser Form be-

obachten. Dabei braucht die Anschwellung und Verdickung des Gelenkes noch nicht einmal eine hochgradige zu sein. Außer der abnormen Überstreckung findet man bei den stärkeren Formen auch fast immer hochgradiges Seitenschlottern.

Wenn die Patienten sich nicht schon an den Rollstuhl gewöhnt haben, kommt nur der Schienenhülsenapparat in Frage. Dieser leistet namentlich dann, wenn es sich nur um einseitiges Genu recurvatum handelt, den Patienten oft hervorragenden Dienst.

Bei der osteogenetischen Form des Genu recurvatum können wir unterscheiden

1. das traumatische,
2. das entzündliche Genu recurvatum.

Das traumatische Genu recurvatum kommt nach schlecht geheilten Kniegelenksbrüchen vor bei Erwachsenen. Bei Kindern findet es sich häufig kombiniert mit der Rachitis. Auf der Basis einer Rachitis ist eine Fraktur unterhalb der Epiphyse der Tibia entstanden, die oft überhaupt nicht bemerkt wird und zu einer Abknickung der Tibia unterhalb des Gelenkes führt. Einmal habe ich es beobachtet nach kongenitaler Luxation bei einem Kinde, das sehr lange Zeit Verbände hatte tragen müssen. Die Knochen waren offenbar sehr osteoporotisch geworden und geben dann erfahrungsgemäß leicht der Belastung nach, direkt oder aber unterhalb der Epiphysenlinie.

Das entzündliche Genu recurvatum kann nach den verschiedensten Erkrankungen, die das Kniegelenk oder seine Komponenten befallen, eintreten. Es ist ein ankylosierendes, wenn die Erkrankung zu einer Versteifung in Genu recurvatum-Stellung geführt hat; diese Form des entzündlichen Genu recurvatum ist die häufigste. So habe ich das Genu recurvatum oft nach Ostcomyelitis beobachtet, auch nach tuberkulöser Gonitis. Oft ist in diesen Formen außer der Winkelstellung noch eine Subluxationsstellung des Unterschenkels zum Oberschenkel vorhanden. Es besteht völlige Steifheit. Da gleichzeitig infolge der Verschiebung des Unterschenkels und infolge der Zerstörung der Epiphysenlinien meist eine starke Verkürzung der Extremität vorhanden ist, muß der Patient in starker Spitzfußstellung sein Bein niedersetzen, eine Stellung, die die Verschlimmerung des Genu recurvatum weiter begünstigt.

Therapeutisch kommt bei diesen Formen am meisten in Frage die lineare oder die keilförmige Resektion aus dem ankylotischen Kniegelenk.

Auch bei anderen entzündlichen Erkrankungen, namentlich bei Syphilis und Gonorrhoe, kann das Genu recurvatum sich ausbilden.

Nicht ganz korrekt bezeichnet man die Tibia recurvata als Genu recurvatum. Sie kommt namentlich nach Unterschenkelfrakturen vor. Peltesohn beobachtete sie einmal nach einer Coxitis derselben Seite und führte sie auf die gleichzeitig bestehende Flexionsstellung des Kniegelenkes und eines abnormen Erweichungsprozesses der Knochen an der Tuberositas tibiae zurück.

Ist sie hochgradig, so wird sie am besten durch die lineare Osteotomie der Tibia in der Höhe der Knickung beseitigt.

**Literatur.**

Peltesohn, Ätiologie und Pathologie des Genu recurvatum und der Tibia recurvata. Zeitschr. f. orth. Chir., Bd. XXII.
Romano, Genu recurvatum di alto grado di origino pathologica con sinostosi femoro tibiale. Arch. di orthop., 1908, Fasc. 3.
Schanz, Deformitäten im Handb. d. orth. Chirurgie von Joachimsthal, Bd. II.
Zwirn, Das Genu recurvatum acquisitum, I.-Diss. Leipzig 1906.

**Die Verkrümmungen der Beine nach Rachitis usw.** (S. 128).

**Die angeborenen Defekte der Tibia und Fibaula** (S. 98).

**Die Entzündungen der Unterschenkelknochen** (S. 166).

XV.

# Die Fußdeformitäten.

Von

Dr. **Georg Preiser,**
Hamburg.

Mit 51 Figuren im Text.

## Vorbemerkungen über den Bau und die Bewegungen des gesunden Fußes.

Die normalen, nicht durch schlechtes Schuhwerk deformierten Fußknochen sind so zusammengefügt, daß sie einen Längsbogen bilden (Fig. 1), der bei Belastung hinten mit dem Tuber calcanei, vorn mit dem Mittelfußköpfchen aufliegt. Den Scheitel des Bogens bildet auf der Innenseite das Navikulare, auf der Außenseite der vordere untere Teil des Calcaneus (Fig. 2). Außerdem wird von den Mittelfußköpfchen noch ein weniger auffallender Querbogen gebildet. Die

Fig. 1. Normaler Fuß von innen.

Belastungslinie des Fußes geht hinten durch das Tuber calcanei; vorn verteilt sich vorzugsweise die Last auf das erste und fünfte Mittelfußköpfchen, während sich die anderen erst bei Gang- und Stellungsveränderungen und bei Belastungsanomalien beteiligen. So wirkt die Körperlast mehr auf den ersten, zweiten und dritten Metatarsuskopf bei außenrotiertem, mehr auf den dritten, vierten und fünften bei innen-

rotiertem Gang resp. bei der entsprechenden Haltung des Fußes beim Stehen.

In Spannung erhalten werden die beiden normalen Fußwölbungsbogen durch den außerordentlich stark ausgebildeten Bandapparat und einige Hilfsmuskeln (Tibialis anticus und posticus, Flexor hallucis longus).

Wir unterscheiden vier Hauptbewegungen des Fußes: Hebung (Dorsalflexion bzw. Extension), Senkung (Plantarflexion), Innendrehung (Supination) und Außendrehung (Pronation).

Die Hebung der Fußspitze wird besorgt vom Extensor digitorum und Tibialis anticus, die Beugung vom Gastrocnemius, die Supination

Fig. 2. Normaler Fuß von außen.

vom Tibialis anticus und posticus und die Pronation von den Peroneen und dem Extensor digitorum.

Die vier Hauptbewegungen zeigen uns in ihrer übertriebenen Haltung auch die vier Hauptdeformitäten des Fußes: Die übertriebene Senkung der Fußspitze führt zum Spitzfuß (Pes equinus), die übertriebene Hebung zum Fersenfuß (Pes calcaneus), die Pronation zum Knick- und Plattfuß (Pes valgus und plano-valgus) und endlich die Supination zum Klumpfuß (Pes varus und equino-varus).

So einfach Hebung und Senkung des Fußes sind, so kompliziert sind die Pronations- und Supinationsbewegungen, da sie sich aus verschiedenen Komponenten zusammensetzen; wir sehen nämlich stets das Prinzip der Außenrotation der Unterextremität mit der Valgität, der Neigung zum Knick- und Plattfuß und umgekehrt stets das Prinzip der Innenrotation mit der Varität, der Neigung zum Klumpfuß verbunden. Mit der Innenrotation ist aber auch stets die Adduktion und Supination, die Hebung des inneren Fußsohlenrandes nach innen oben und mit der Außenrotation die Abduktion und Pronation, die Senkung des inneren und die Hebung des äußeren Fußsohlenrandes vergesellschaftet. Es sind also physiologisch verwandte Fußbewegungen:

| | |
|---|---|
| Innenrotation . . . . . | ergeben die Varusstellung, |
| Adduktion . . . . . | |
| Supination . . . . . | |
| Außenrotation . . . . . | ergeben die Valgusstellung. |
| Abduktion . . . . . | |
| Pronation . . . . . | |

Die Varusbewegung des Fußes besorgen in der Hauptsache die beiden Tibiales und der Flexor digitorum, die Valgusbewegung die beiden Peronei und der Extensor digitorum.

Varus- und Valgusstellung können sich dann in pathologischen Zuständen wieder noch kombinieren mit der Equinus- und Calcaneusstellung zum Pes equino-varus, equino-valgus und zum Pes calcaneo-varus und calcaneo-valgus.

## Der Plattfuß.

Die häufigste Fußdeformität ist die Pronationsdeformität des Fußes, der Plattfuß.

### Die verschiedenen Formen des Plattfußes.

Unter den Begriff „Plattfuß" faßt man eine Reihe von Fußanomalieen zusammen, die bei näherer Betrachtung recht verschieden aussehen: Es fällt unter diesen Begriff zunächst der Fuß, dessen Längsgewölbe eingesunken ist und bei der Belastung den Fußboden völlig berührt, der eigentliche **Pes planus** (Fig. 3a). Der reine Pes planus ist selten. Von Spitzy wird seine Existenz überhaupt bestritten. Diese Abflachung der Fußwölbung, die den Fuß breiter und länger macht und die man bei den schweren Endformen nie vermißt, fehlt beim Aufheben und Nichtbelasten des Fußes sehr häufig; man muß die Fußbeschwerden daher stets den Patienten im Stehen und Liegen oder Sitzen untersuchen.

Fig. 3a. Rechts: Pes planus; links: Pes planovalgus von vorn gesehen. Das Gewölbe ist an beiden Füßen eingesunken.

Bei vielen Plattfußpatienten sieht man dann im Stehen bei der Betrachtung von hinten, daß die Fersenachse nicht die Verlängerung der Unterschenkelachse bildet, sondern nach außen abweicht (Fig. 3b), so daß der innere Knöchel stark vorspringt; ja nicht gar so selten ist das bei Erhaltung des Fußgewölbes die einzig objektiv wahrnehmbare Abweichung von der normalen Fußform. Man spricht dann von einem Knickfuß (**Pes valgus**). Er bildet zumeist das Anfangsstadium des typischen Plattfußes. Patienten, welche die Valgusstellung der Ferse aufweisen, wetzen die Stiefel am Malleolus internus ab, während die Stiefelsohlen deutlich auf den Innenseiten mehr abgenützt werden.

Sind beide Symptome, die Schrägstellung der Fersenachse und die Abflachung des Fußgewölbes kombiniert, so nennt man diesen Fuß einen **Pes plano-valgus.** Diese Form- und Stellungsveränderung

findet man am allerhäufigsten unter den sogenannten Plattfüßen — wohl bei 80% der Patienten, die den Arzt wegen Fußschmerzen aufsuchen.

Endlich kommt noch eine vierte Formveränderung des Fußes bei diesen Patienten vor, ein Einsinken des vorderen Querbogens. Während normalerweise nur der 1. und 5. Metatarsus dem Boden aufruhen sollen, liegen bei diesen Patienten alle Metatarsen in einer Ebene nebeneinander oder der Bogen ist sogar konvex nach unten, so daß der 2. oder 3. Metatarsus den tiefsten Punkt bilden. Auch diese Formveränderung ist sehr häufig — entweder allein oder kombiniert mit dem Pes plano-valgus. Man kann nach Langes Vorschlag einen solchen Fuß als **Pes transverso-planus** bezeichnen.

Wie schon aus diesen wenigen Ausführungen hervorgeht, ist der Name „Plattfuß" als Sammelname für so verschiedene Veränderungen schlecht gewählt. Gemeinsam ist allen diesen Füßen die Dehnung gewisser Teile des Bandapparates und besser wäre es, wenn man das bei der Namengebung berücksichtigte. Die Bezeichnung „Plattfuß" ist aber so allgemein eingebürgert, daß wir im Interesse der schnellen Verständigung den Namen beibehalten haben.

Fig. 3b. Derselbe Fall von hinten gesehen. Rechter Fuß Pes planus; linker Fuß Pes plano-valgus. Links die Abweichung (Valgität) der Fersenachse deutlich sichtbar.

**Ätiologie.** Der Plattfuß kann erworben oder angeboren sein. Der angeborene Plattfuß ist jedoch selten, nach unserem Material entfallen auf 4805 im späteren Leben erworbene Plattfüße nur drei angeborene, also noch nicht 1‰. Der angeborene Plattfuß entsteht meist durch Raummangel im Uterus.

Zuweilen kann er auch mit Klump- oder Fersenfuß am anderen Bein oder auch mit anderen Mißbildungen, wie Fibuladefekt (Volkmannsche Sprunggelenksmißbildung) kombiniert sein. Es gibt auch hochgradige angeborene Fälle mit totaler Verdrehung der Füße nach auswärts, so daß die Füße des Neugeborenen mit der Ferse nach vorn und mit den stark abduzierten, außenrotierten Vorderfüßen nach hinten sehen.

Im postfötalen Leben kann ein Plattfuß die verschiedensten Ursachen haben.

Abgesehen von dem Platt- und Knickfuß nach Malleolarfrakturen, der dadurch entsteht, daß der Gipsverband gegen die Vorschrift nicht in leichter Varusstellung angelegt wurde, kann der Plattfuß auch im Gefolge von Narben der Haut und osteomyelitischen Knochenveränderungen entstehen (Fig. 3b rechts), nach Infektionen im Talokruralgelenk (Gonorrhoe, Tuberkulose, Syphilis usw.) und als paralytische Deformität bei Poliomyelitis (Lähmung der Tibiales, des Gastrocnemius oder aller Unterschenkelmuskeln, in letzterem Falle dann als reine Belastungsdeformität).

Die überwiegende Mehrzahl aller Plattfüße stellt jedoch eine typische Belastungsdeformität dar: Unter dem Druck des Körpergewichtes, zumal bei Stehen und Gehen in Außen-

rotation oder in Schuhwerk mit hohen Absätzen, wird zunächst die Ferse und schließlich auch Mittel- und Vorderfuß in Valgität gelegt. Allmählich sinkt dann unter dem Druck des Körpergewichtes die Fußwölbung ein, nachdem die Bänder, Muskeln und Sehnen, die es erhalten, überdehnt und durchgedrückt sind. Die Erschlaffung der Bänder wird begünstigt durch Störungen in der Zirkulation, besonders durch Varizen.

Im frühen Kindesalter gibt auch die Rachitis, auch andere Ernährungsstörungen, Blutarmut, Infektionskrankheiten und die aus ihnen hervorgehende körperliche Schwäche, aber auch zu großes Körpergewicht übereruährter Kinder den Anlaß zur Umbildung des Fußes in einen Plattfuß unter dem Druck der Belastung. Besonders zwei Punkte begünstigen das Entstehen des Plattfußes beim Kinde und beim Erwachsenen: 1. schlechtes Schuhwerk, 2. die Gewöhnung an einen Gang in Außenrotation.

**Die Prophylaxe.** Entsprechend der Bedeutung der Fersenachsenvalgität ist vor allem zur **Verhütung** des Plattfußes bei einem richtig sitzenden **Stiefel** das Hauptgewicht darauf zu legen, daß die Ferse vom Stiefel umschlossen wird und so keine Gelegenheit findet, sich in Pronation und Abduktion zu stellen. Dazu muß auch die Knöchelgegend fest vom Stiefelschaft umschlossen sein. Diesen Bedingungen entspricht nur ein richtig gebauter Schnürstiefel. — Das bei weitem folgenschwerere Moment ist jedoch die **Außenrotation der Beine** beim Stehen und Gehen. Hier wird leider von Eltern und Erziehern viel gesündigt, da es eine beim Publikum, leider auch oft noch bei Ärzten, weit verbreitete irrige Anschauung ist, daß der Mensch normalerweise in Außenrotation auftreten müsse. In der Schule z. B. müssen die Kinder in der Turnstunde alle Übungen mit auswärts gesetzten Füßen (beide Füße sollen einen rechten Winkel bilden) machen! (Bade). Daher kommt es, daß die Eltern gerade wegen des „häßlichen" innenrotierten Ganges ihre Kinder zum Orthopäden bringen und dann nur schwer zu überzeugen sind, wie wichtig für das Kind die Beibehaltung dieses Ganges zur Festigung und normalen Entwicklung des Fußgewölbes und zur Verhinderung des Plattfußes ist.

Der zweite Angriff auf die normale sagittale Fußhaltung erfolgt bei vielen Individuen in der Pubertät. Bald ist es — bei Mädchen — die Zeit der erwachenden Eitelkeit, die Füße nun „so schön auswärts" zu setzen, wie sie es bei den meisten erwachsenen Damen sehen, eine Neigung, die dann durch Stiefel mit hohen Absätzen schnell zum Pes valgus und damit zum Planus führt. Hohe Absätze wirken besonders dadurch schädlich, daß die hintere Unterstützungsfläche des Schuhes dabei nicht unter den normalen hinteren Stützpunkt des Fußes (Tuber calcanei), sondern in der Regel vorn davor liegt und daß sie bei hohen Absätzen in der Regel zu klein ist. Infolgedessen wird im Moment des Abwickelns der in Außenrotation aufgesetzte Fuß noch mehr in Valgität gedrängt; bald ist es bei Knaben und Mädchen erwerbenden Standes die Aufnahme einer Berufstätigkeit mit dem Verlassen der Schule, die besonders, wenn der Beruf viel Stehen und Gehen, wie bei Köchinnen, bei Bäcker- und Schlosserlehrlingen, oder Tragen von Lasten erfordert, den Plattfuß verursacht. Wer einmal gesehen hat, wie z. B. ein Schlosser- oder Tischlerlehrling an der Feil- oder Hobelbank mit außenrotierten, gespreizten Beinen stehen muß, ebenso wie

die Kellner häufig dieselbe Haltung lange Zeit einnehmen („attitude of rest"), der versteht ohne weiteres, warum der Plattfuß bei den erwähnten Berufsklassen geradezu als Gewerbekrankheit auftritt.

Ein weiterer Ansturm gegen die normale Fußstellung erfolgt beim Militär durch Parademarsch und „Stillgestanden"! in außenrotierter Fußstellung mit vorgeneigter Körperhaltung. — Aber auch im späteren Lebensalter kann noch ein Plattfuß eintreten durch zunehmendes Körpergewicht, besonders auch bei Frauen in der Schwangerschaft und im Klimakterium.

**Häufigkeit.** Unter den 13500 Patienten unseres Instituts in etwas über 9 Jahren waren 4808 Fälle von Plattfuß (2946 Männer = 63% und 1862 = 37% Frauen). Diese verteilten sich dem Alter nach

| | Fälle | Männer | Frauen |
|---|---|---|---|
| 1—10 Jahre | 440 | 9,6 % | 8,2 % |
| 11—20 „ | 1402 | 28,1 % | 24,0 % |
| 21—30 „ | 949 | 16,2 % | 20,9 % |
| 31—40 „ | 923 | 19,0 % | 19,9 % |
| 41—50 „ | 576 | 14,3 % | 14,2 % |
| 51—60 „ | 360 | 8,9 % | 9,4 % |
| über 60 „ | 158 | 3,9 % | 3,4 % |
| | 4808 | | |

Ordnet man die Fälle nach Geschlecht und Alter und trennt die ersten vier Jahrzehnte noch in je 5 Jahre, so ergibt sich die Kurve:

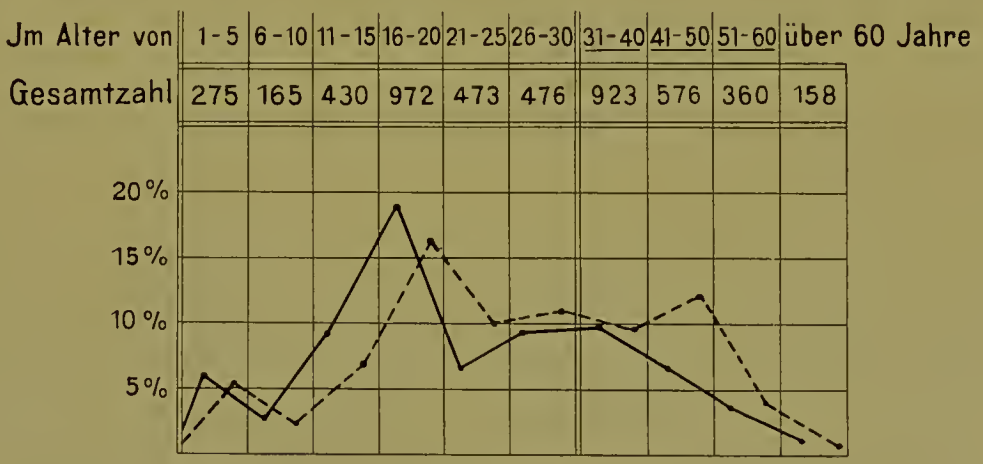


Fig. 3c.

Bei beiden Geschlechtern fällt also die Haupterkrankungsziffer in das Alter zwischen 16 und 20 Jahren, also in die Lehrzeit. Dann fallen beide Kurven langsam ab: die Frauenkurve steigt jedoch zwischen 41 und 50 Jahren, also im Klimakterium nochmals etwas an.

### Objektive Veränderungen beim Plattfuß.

Die **objektiven Veränderungen beim Plattfuß** sind sehr mannigfaltig und entsprechen durchaus nicht immer dem Grad der subjektiven Beschwerden. Zu der oben bereits besprochenen Valgität der Fersenachse und den charakteristischen Veränderungen des Sohlenabdruckes gesellt sich oft als erstes Anzeichen des Gewölbeschwundes eine Vorwölbung der Fußsohle unter den Navikulare hinzu, ein Symptom, das dem Tiefertreten des Navikulare entspricht.

In diesem Stadium ist ein Vergleich der Röntgenbilder des liegenden und des stehenden Patienten oft von differential-diagnostischer Bedeutung: man sieht dann entgegen dem normalen Röntgenbefund, der die obere Kontur des Talushalses, des Kahnbeines und des Cuneiforme I. in gerader Linie zeigt, wie beim Pes planus das Navikulare heruntergesunken ist, während der Talus oben frei hervorragt (Fig. 4): Das Navikulare hat also eine Bewegung plantar-, der Talus dorsalwärts gemacht und die Gelenkflächen beider haben sich aneinander verschoben. In manchen Fällen klaffen auch die Gelenkspalten zwischen Calcaneus und Cuboid, sowie zwischen Talus und Navikulare im Gegensatz zu normalen Befunden ganz erheblich.

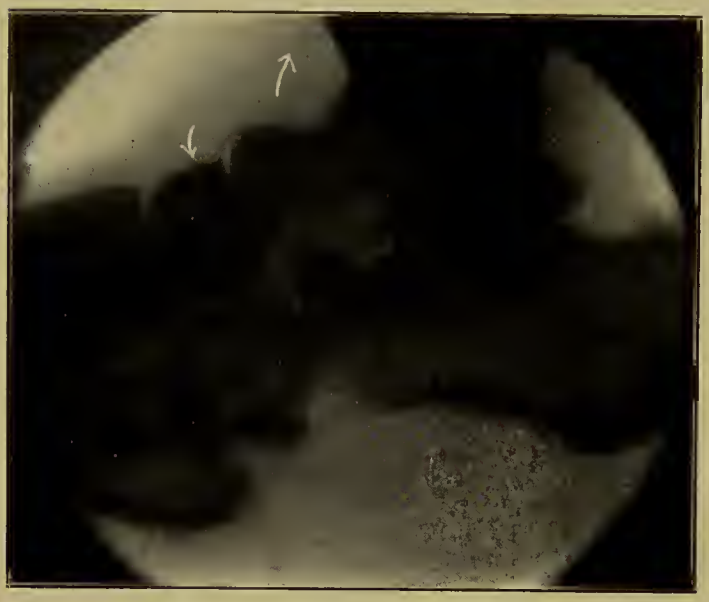

Fig. 4. Rechtes Bein eines belasteten Plattfußes; das naviculare hat eine Bewegung plantar-, der talus dorsalwärts gemacht.

Allmählich sinkt dann das Fußgewölbe immer mehr ein, der Vorderfuß verbreitert sich und der Fuß wird länger; hierdurch werden dann wiederum die Sehnen besonders der Zehenbeuger zu kurz, so daß es zur Hammerzehenbildung kommen kann, die in drei Formen auftritt:

Die Zehen sind entweder in C-Form gekrümmt (Kontraktur der Beugesehnen) oder in Z-Form (Beugekontraktur der Grund- und Endglieder, Streckkontraktur des Mittelgliedes) oder in L-Form (Streckkontraktur der Grundglieder allein oder mit den Mittelgliedern zusammen und Beugekontraktur der Endglieder, auch mit den Mittelgliedern zusammen).

Beim ausgebildeten Plattfuß ist von der Fußwölbung nichts mehr zu sehen. Das Skelett solcher schwerer Formen zeigt

Fig. 5. Skelett eines Plattfußes von der Innenseite.

ganz charakteristische Veränderungen (Fig. 5, 6 und 7), die dadurch zustande kommen, daß sich die einzelnen Knochen des Fußskelettes, mithin auch ihre Gelenkflächen gegeneinander verschieben und daß schließlich unter dem Druck der Belastung ein völliger Umbau der Architektur des Knochens erfolgt:

Der Calcaneus stellt sich in Pronation und Abduktion, so daß in schweren Fällen der Fibulamalleolus auf der lateralen Kante des Calcaneus artikuliert. Das Tuber ruht nur noch mit seinem medialen Teil auf, der laterale trägt nicht mehr mit. Das Sustentaculum tali wird medialwärts breiter und rückt tiefer. Im Röntgenbilde von oben teilen sich die Spongiosazüge der Fußwurzelknochen, während sie normalerweise im Talus und Calcaneus

Fig. 6. Skelett eines Plattfußes von der Außenseite mit Arthritis deformans-Veränderungen — Osteophyten.

sich decken und erst weiter vorn sich gleichmäßig verteilen, schon im Calcaneus in zwei Bogen; in einen vom Tuber lateral durchs Cuboid ziehenden, lateral-konvexen und in einen medialen, vom Tuber durch das Sustentaculum und Navikulare, Cuneiforme I. nach der großen Zehe ziehenden, medial-konvexen Bogen. Dem medialen, ‚Abrutschen" des Sustentaculum tali entsprechend hat der

Fig. 7. Skelett eines Plattfußes von der Innenseite mit Arthritis deformans-veränderungen (osteophytische scharfe Gelenkränder).

Talus auf dem Calcaneus seine Lage nach medial- und vorwärts geändert, seine obere Gelenkfläche steht nicht mehr horizontal in der Malleolengabel, sondern schräg und medialwärts gesenkt, während das Navikulare, ebenso wie die drei Keilbeine und das Cuboid, die Unterstützungsfläche berührt. Eine derartige Verschiebung der Gelenkflächen gegeneinander hat auch ihre Anpassung an die veränderte Fußform und weitere sekundäre Veränderungen zur Folge: Der Knorpel-

belag der Gelenkflächen fasert schließlich überall dort auf, wo die einzelnen normalerweise gegenüberliegenden Flächen außer Kontakt gekommen sind, und zeigt dann später die für Arthritis deformans charakteristischen Veränderungen, während sich an den Rändern der Gelenkflächen, wo neuer Druck entstanden ist, eine Osteophytenbildung einstellt, die bemüht ist, die weitere Deformierung aufzuhalten, und die strukturelle Architektur den neuen Anforderungen anzupassen. Eine derartige Osteophytenbildung zeigen Fig. 6 und 7 am Talus und Navikulare; sie verhindert das weitere „Abrutschen" des Talus plantarwärts.

Der Plattfuß kann sehr lange Zeit, oft viele Jahre „locker" bleiben, so daß sich das Fußgewölbe im Sitzen und Liegen von selbst wieder herstellt oder sich wenigstens durch einen leichten Fingerdruck passiv rekonstruieren läßt. Sämtliche Bewegungen können lange Zeit völlig frei bleiben, bis im vorgeschrittenen Stadium schließlich durch die beschriebenen anatomischen Veränderungen die Supinationsfähigkeit meist eingeschränkt wird. Dann bleibt der Fuß dauernd in Pronation.

In dieser Pronationsstellung kann nun der Plattfuß, besonders gern nach einem Trauma, einem Umknicken, nach einer Steh- oder Marschüberanstrengung kontrakt oder entzündlich werden. Es bildet sich ein Pronationskrampf aus, der die Supination des Fußes unmöglich macht und den Patienten auf jeden passiven Korrekturversuch mit starken Schmerzen reagieren läßt, während Dorsal- und Plantarflexion völlig freibleiben. Der Pronationskrampf wird auch dadurch sichtbar, daß, wie Lange treffend sagt, die Sehnen des Extensor digitorum und vor allem der Peronei „wie gespannte Saiten" hervorspringen; die Kontraktur der Peronei kann so stark werden, daß sie über den Malleolus externus herüberluxieren, wie ich das mehrfach gesehen habe. Besonders deutlich ist in diesem Stadium auch ein Ödem des Fußes. Diesen Muskelspasmus halten alle Beobachter für reflektorisch.

Die nach den Gelenkflächen zu sehr nervenreichen Bänder, die beim Pes plano-valgus stark überdehnt sind, besonders das Ligamentum tibio-calcaneo-naviculare, werden schmerzhaft, da jeder Schritt für sie eine traumatisch-entzündliche Reizung darstellt, von der nach Lorenz auch die sich in dem erwähnten Bande verästelten Endausbreitungen der Gelenkzweige des Nervus tibialis, Tibialis anticus getroffen werden. Der von da ausgehende Reiz wird von diesem Nerven dann reflektorisch auf die von ihm versorgte Pronatorengruppe übertragen und so der Spasmus ausgelöst. In der Tat gelingt es durch Kokaineinspritzung in das Talonavikulargelenk den Spasmus nach wenigen Minuten zum Schwinden zu bringen.

Auch in Narkose und bei längerer Nichtbelastung gelingt es, die Kontraktur zu beseitigen und den Fuß wieder zu supinieren. Wenn das nicht gelingt, so handelt es sich nicht mehr um einen muskulär-, sondern bereits knöchern-fixierten Plattfuß. Der Fuß ist dann in der pathologischen Stellung durch hinzugetretene Arthritis deformans (durch osteophytische Zacken) „verhakt". Es lassen sich dann auch im Röntgenbilde die Osteophyten nachweisen. Das ist die Endstaffel des pathologisch-anatomischen Werdeganges eines Plattfußes.

**Subjektive Beschwerden.** Die **subjektiven Beschwerden** sind durchaus unabhängig von dem Stadium der Deformation des Fußes: Ganz geringe Pedes valgi können enorme Beschwerden machen, total

fixierte andererseits von ihren oft schwer arbeitenden Trägern kaum bemerkt werden. Meist machen jedoch auch schon geringere Formen erhebliche Beschwerden, die sich besonders gern an den drei Hüterschen Punkten geltend machen können: Einmal am Innenrande der Fußsohle im Verlauf des Ligamentum tibio-calcaneo-naviculare, sodann auf dem Fußrücken über dem Gelenk zwischen Talus und Navikulare und drittens auf der Außenseite des Fußes vom Ansatz des Peroneus brevis an bis zum Malleolus externus. — Bei anderen Patienten finden sich Längsschmerzen des Fußes, die anscheinend von den Überanstrengungen der medialen Interossei herrühren, die bemüht sind, durch Adduktion der Metatarsi und Flexion-Adduktion der Zehengrundglieder das Fußgewölbe zu erhalten. Andere Patienten wieder haben Schmerzen in den Metatarsalköpfchen, unter denen sich oft starke Hornhautbildung bis zum Clavus zeigt. Plattfußpatienten knicken wegen der stets vorhandenen Muskelschwäche leicht mit den Füßen beim Gehen um! Ein besonders wichtiges Symptom, das sehr viele Plattfußpatienten aufweisen, ist die klinische Trias: 1. Schweres Ansetzen nach der Ruhe, 2. „wenn erst in Gang", besser, 3. bei längerem Gehen erneute Verschlimmerung der Beschwerden. Bei anderen Plattfußpatienten ist charakteristisch, daß sie in der Ruhe beim Sitzen und Liegen vollständig schmerzfrei sind, sobald der Fuß aber durch das Stehen oder Gehen belastet wird, stellt sich nach kürzerer oder längerer Zeit der Schmerz ein. Darauf legt Lange den Hauptwert bei der Erhebung der Anamnese.

Eine oft recht unangenehme Lokalisation der Plattfußbeschwerden findet sich an der Ferse:

Der Calcaneus ist besonders unterhalb des Tuber mediale, das ja beim Plattfuß die Hauptlast zu tragen hat, schmerzhaft. Der Zug des Ligamentum calcaneonaviculare lockt an ihm gewissermaßen den sog. Calcaneussporn heraus, ähnlich wie eine Linea aspera durch Muskelzug erzeugt wird. Zuweilen bilden sich auch unter diesem Tuberteile Schleimbeutel aus, die sich dann für sich wieder entzünden und neue Schmerzen verursachen können. Dieser Fersensporn und die „Calcaneodynie" sind in der Regel keine selbständigen Leiden und ihre Beschwerden schwinden, wenn die Ursache, der Platt- oder Knickfuß, in richtiger therapeutischer Weise beeinflußt wird, meist gleichzeitig mit dieser.

Unter den Mittelfußköpfchen, besonders unter dem zweiten und dritten, bilden sich oft Druckschwielen und Schmerzpunkte, die durch das Einsinken des vorderen Querbogens entstehen, manchmal die einzigen Beschwerden am Fuß. Bei manchen Fällen lokalisiert sich der Schmerz nicht nur unter den Metatarsalköpfchen direkt, sondern auch zwischen den Metatarsen und besonders tritt er bei dieser Lokalisation gern blitzartig auf, wie eine Neuralgie (Mortonsche Krankheit). Der blitzartige Schmerz beruht wahrscheinlich darauf, daß bei der Belastung der quere Fußbogen einsinkt und ein oder mehrere Äste der Nervi plantares, die zwischen den Metatarsalköpfchen verlaufen, von diesen gequetscht und gedrückt werden.

Es erübrigt sich noch auf einige seltenere und wenig bekannte Plattfußbeschwerden einzugehen: Daß die Unterschenkelmuskulatur besonders die beim Pes plano-valgus übermäßig beanspruchten Tibialcs, auch der Gastrocnemius schmerzhaft sein können (oft bei Fehlen von eigentlichen Fußschmerzen), ist ohne weiteres verständlich. Aber es können sich auch osteopathische Schmerzen in der Tibia

und der Fibula einstellen, die zumal, da bei solchen Fällen ein Unterschenkelödem vorhanden sein kann, den Verdacht auf eine Periostitis tibiae wachrufen. Das Röntgenbild und die genaue Fußuntersuchung sichern in solchen Fällen die Diagnose des Planus oder Valgus.

Durch das Umlegen des Fußes in der Malleolengabel in Valgität wird aber auch die Statik der ganzen Unterextremität, ja noch die des Beckens beeinflußt. Wenn wir beide Unterextremitäten mit zwei Säulen, jede wiederum aus mehreren Segmenten bestehend, vergleichen und weiter annehmen, beim Vorliegen eines Knick- und Plattfußes sinke das Fundament dieser Säulen ein, so muß sich dieses statische Mißverhältnis nach dem Albertschen Gesetz (Fuß, Unterschenkel, Oberschenkel und Becken bilden eine statische Einheit) auch bis zum Becken bemerkbar machen. Auch die anderen Segmente stellen sich mehr oder minder in Abduktion und Außenrotation. Besonders werden dadurch die Seitenbänder des Knies, an der Hüfte das Ligamentum ileo-femorale und die Bänder der Articulationes sacro-iliacae, da auch die Beckenneigung eine andere werden kann, überbeansprucht und gedehnt. Es können infolgedessen „Plattfußbeschwerden" auch am Knie, an der Hüfte und am Becken auftreten, oft auch unter dem Bilde einer Ischias.

Fig. 8. Freies Hervorragen des lateralen Fibiacondylus am Knie bei Plattfuß (Gelenkflächeninkongruenz, die Prädisposition für Arthritis deformaos genus statica).

Am Knie treten in solchen Fällen gern Schmerzen unter der Kniescheibe, am inneren Seitenbande, namentlich wenn gleichzeitig ein Genu valgum besteht, aber auch in der Kniekehle und am ganzen Kniegelenkspalt auf, die aber meist, wie auch die Hüft- und Beckenbeschwerden, die oben erwähnte klinische Trias zeigen, daß sie besonders beim Ansetzen nach der Ruhe oder am Morgen auftreten, sich etwas bessern, wenn die Patienten „in Gang" sind und sich wiederum bei längerer Belastung verschlimmern. Im Röntgenbilde des Knies findet sich eine ganz charakteristische Gelenkflächenverschiebung: Während normalerweise bei der Aufnahme von vorn (die Kniescheibe nach oben, Fuß in der Sagittalen!) die Konturen der Femur- und Tibiakondylen unter Überbrückung des Kniegelenkspaltes ineinander genau übergehen, ragt bei der statischen Knieerkrankung infolge Pes plano-valgus der laterale Tibiakondylus frei unter dem Femur hervor (Fig. 8). Bleibt dieser Zustand unbehandelt, werden insbesondere die Plattfüße, die dabei gänzlich schmerzfrei sein können, nicht korrigiert, so kann ein derartig inkongruentes Kniegelenk schließlich an Arthritis deformans erkranken.

Es ist hier nicht der Ort, auf die „statischen Gelenkerkrankungen" weiter einzugehen. Wer sich dafür interessiert, findet näheres in meinem unter diesem Titel erschienenen Buche (Stuttgart 1911, bei Ferdinand Enke). Dort sind auch die Hüft- und Kreuzbeschwerden näher beschrieben. (Bei 2946 Männern mit Plattfuß waren in unserem Institut 262 = 8,9 % noch mit schwerer Arthritis deformans genus utrinsque „statica" und 48 = 1,6 % mit Arth. def. coxae statica behaftet. Unter den 1862 Frauen hatten 236 = 12,7% noch schwere Knie- und 30 = 1,6% noch Hüft-Arth. deformans.).

Erwähnt sei nur noch die sogenannte „Meralgia paraesthetica", d. h. die bei Plattfuß in Form von Schmerzen, Taubheits- und Kribbelgefühlen am vorderen äußeren Oberschenkel auftretende Neuralgie des Nervus cutaneus femoris externus, die ebenso, wie die statische Ischias auf Korrektur der Plattfüße durch richtige Einlagen, Stiefel und innenrotierten Gang prompt schwindet.

### Die Diagnose des Plattfußes.

Bei der hier geschilderten Variabilität der Schmerzen und des sonstigen klinischen und objektiven Bildes ist es wohl verständlich, daß die Diagnose der Plattfußbeschwerden zuweilen ganz außerordentlich schwer sein kann. Selbst die Beschwerden am Fuß können Schwierigkeiten in der Deutung machen; die häufigste Fehldiagnose bildet die Verwechslung mit Gicht, Ischias und Rheumatismus, besonders da die statischen Beschwerden auch nachts und in der Bettruhe, zuweilen auch plötzlich eintreten können.

Vor allem darf sich bei Fußbeschwerden der Arzt, wenn der weiter unten zu besprechende Sohlenabdruck des Patienten ergibt, daß noch eine Fußwölbung vorhanden ist, nicht zur Annahme verleiten lassen, es lägen keine Plattfußbeschwerden vor, sondern er muß die Anamnese ausführlich berücksichtigen und darauf achten, ob Schmerzen bei der Belastung bestehen, die im Liegen meist verschwinden, was bei 66% der Fall ist. Nach Lange, dem sich darin jeder erfahrene Orthopäde anschließen muß, lassen sich 95% der Fußbeschwerden, die nur beim Stehen und Gehen auftreten, auf Plattfußbeschwerden zurückführen. Deshalb erfordert die Diagnose oft die gespannteste Aufmerksamkeit des Arztes, besonders wenn die objektiven Veränderungen im Anfang des Leidens im Widerspruch zu den zuweilen außerordentlich starken subjektiven Beschwerden des Patienten zu stehen scheinen.

Bei 33% der Plattfußpatienten jedoch sind die oben erwähnten drei Symptome vorhanden: 1. schweres Ansetzen nach der Ruhe, am Morgen, nach dem Sitzen usw., 2. „wenn erst in Gang", lassen die Schmerzen etwas nach und nehmen 3. wieder zu bei längerer Belastung. Diese Symptome treten besonders gern auf bei Patienten mit sehr schlaffem Bandapparat, bei denen es infolgedessen unter dem Druck der Belastung zu starken Verschiebungen zwischen den Tarsalgelenkflächen kommt, während der sich allmählich bei längerem Gehen verstärkende Schmerz mehr bei Füßen auftritt, deren Bänder erst anfangen, durch das längere Gehen überdehnt zu werden und in der Ruhe ihre Elastizität zunächst noch wiedergewinnen. Bei diesen Patienten ist daher das Gehen im Beginn nicht schmerzhaft und die Schmerzen treten bei ihnen erst bei längerem Gehen auf.

Sehr verschieden ist auch das erste Auftreten der Schmerzen: Während bei einem Teil der Patienten die ersten

Schmerzen nach längerem Gehen, zuerst mit leichtem Ermüdungsgefühl, einsetzen und sich von Tag zu Tag wenig, aber konstant verschlimmern, treten bei anderen die Schmerzen plötzlich, krampfartig, am Tage oder in der Nacht nach einem längeren Marsche auf; bei anderen wieder nach einer Bandzerrung durch Umknicken oder nach einem Fall. Überhaupt knicken Plattfußpatienten leicht um mit den Füßen, wodurch die Bänder wieder noch mehr gedehnt werden können. Bei Neurasthenikern beobachtet man, daß zu Zeiten allgemeiner Depression der gesamte Tonus der Gewebe nachläßt und daß gleichzeitig Plattfußbeschwerden auftreten. Schwindet die Depression wieder, so schwinden meist auch die Fußschmerzen (Biesalski).

Bisweilen werden die Füße erst nach schwächenden, längeren Krankenlagern, oft aber auch nach einer kurzen Angina, nach Appendizitis, nach Frakturen erst insuffizient.

Außerordentlich wichtig für die Diagnose ist auch die Betrachtung der Stiefel: Platt- und Knickfußpatienten gehen die Stiefelsohlen an der Innenseite ab; der schiefgetretene Absatz läßt die Fersenvalgität erkennen, während das Schaftleder am Malleolus internus meist abgescheuert ist.

Bei kleinen Kindern, die leicht ermüden und infolge der Schmerzen beim Auftreten in Valgität instinktiv in Varusstellung gehen, muß man sehr aufpassen. Denn sie gehen oft die Stiefelsohlen und Absätze auch auf der Außenseite des Schuhes ab, da sie stark einwärts gehen. Die Untersuchung im Stehen und Liegen wird dann doch meist die richtige Diagnose auf Plattfuß stellen lassen.

Riedinger empfiehlt folgendes Verfahren zur Untersuchung des schmerzhaften Plattfußes:

Mit der einen Hohlhand faßt man die Ferse des zu untersuchenden Fußes von hinten her, um Ferse und Fuß zu fixieren. Mit der anderen Hand faßt man den vorderen Abschnitt des Fußes in der Weise, daß der Daumen etwa auf die Gegend der Zehenballen und die übrigen Finger auf die Streckseite des Fußes zu liegen kommen. Eine kräftige passive Ab- oder Adduktionsbewegung des fixierten Fußes wird sofort als schmerzhaft bezeichnet, wenn ein schmerzhafter Plattfuß vorliegt. Die Schmerzen werden meist in die Fußwurzelgegend, zuweilen auch in die Nähe der Knöchel verlegt. Werden keine Schmerzen angegeben, so liegen keine Plattfußbeschwerden vor, und man muß, wenn überhaupt Schmerzen vorhanden sind, an Beschwerden anderer Art denken. Das Verfahren erleichtert sehr die Untersuchung und ist besonders auch für den praktischen Arzt von großer diagnostischer Bedeutung, da es fast nie im Stiche läßt und mancher Irrtum vermieden werden kann. Weniger charakteristisch ist die Prüfung bei Bewegungen im Sinne der Inflexion und Reflexion (oder der Plantar- und Dorsalflexion zwischen dem vorderen und hinteren Abschnitt des Fußes beim steif gehaltenen Fußgelenk.

Vor Verwechslung mit Tuberkulose wird die Röntgenaufnahme fast stets schützen, wenn ich auch Fälle gesehen habe, wo sich die bei Tuberkulose sonst fast nie vermißte Knochenatrophie erst bei mehrmonatlicher Kontrolle im Röntgenbild, also sehr spät einstellte.

Unverändertes Fortbestehen des Schmerzes während der Fuß ruht, ausgesprochene Empfindlichkeit des Knochens gegen leichte Schläge mit dem Perkussionshammer, ständige Temperaturerhöhung machen die Diagnose auf Tuberkulose wahrscheinlich.

Wenn das Röntgenbild negativ ausfällt, kann man die lokale Tuberkulinprobe nach Waldenström versuchen. Klarheit muß in zweifelhaften Fällen unter allen Umständen geschafft werden.

Weitere Aufschlüsse über die Form des Fußes gibt oft der Fußabdruck. Der normale Fußabdruck (Fig. 9*a*) ist an der Ferse oval-

breit, verschmälert sich dann zu einer lateralen Brücke, die sich vorn wiederum nach der medialen Seite zum Großzehenballen verbreitert.

*b* *a* *c*

Fig. 9 *a*, *b*, *c*. *a* Fußabdruck eines normalen Fußes; *b* u. *c* Fußabdruck eines Pes plan.-valgus. Das eingesunkene Gewölbe drückt sich deutlich ab, die laterale Grenzlinie ist deutlich abgeknickt. Sehr schwerer Pes plan.-valgus.

Von besonderer Wichtigkeit ist am Fußabdruck die laterale Grenzlinie. Diese bildet beim gesunden Fuß eine Gerade. Beim Pes valgus jedoch zeigt sie auf der Höhe des Cuboids eine laterale Abknikkung, so daß ein stumpfer Winkel entsteht (Fig. 12). Ist die laterale Belastungsbrücke sehr schmal oder fehlt sie ganz, so ist das ebenfalls anormal; man nennt einen solchen Fuß einen Pes excavatus (Fig. 10, links) und wenn seine laterale Grenzlinie den Abknickungswinkel aufweist, einen Pes valgus-excavatus, eine bei Kindern sehr häufige Anfangsform des Plattfußes. Beim völlig ausgebildeten Plattfuß pflegt übrigens der laterale Knickungswinkel wieder zu verschwinden; die Grenzlinie ist wieder eine Gerade geworden (Fig. 11).

Fig. 10. Fußabdruck beim Pes valgus.

Fig. 11. Fußabdruck beim Pes planus.

Man fertigt einen Fußabdruck an, indem man den Patienten mit entblößten Füßen auf ein vorher über eine Lampe oder einem brennenden Stück Kampfer berußtes Blatt Papier treten läßt. Der Abdruck wird nachher durch Übergießen mit Schellacklösung fixiert. Freiberg läßt das Papier mit Eisenchloridlösung (Tinct. Ferri Chlorid 50 g, 80 % Alkohol 45 g, Glyzerin 5 g) und den Fuß mit einer alkoholischen Tanninlösung bestreichen.

Zu häufiger Anwendung in großen Instituten verwendet man am besten eine mit einem Handgriff versehene Holzplatte, in die eine 1 cm dicke Glasplatte eingelassen ist, Diese wird nun mittels einer Hasenpfote mit Druckerschwärze bestrichen; zum Gebrauch wird die Glasplatte mit wenigen Tropfen Terpentinöl befeuchtet. Der Patient tritt erst auf die Glasplatte und dann auf das Papier. Der Abdruck ist sofort trocken und von einer daktyloskopischen Schärfe, die alle Druckstellen, Hornhautbildungen usw. deutlich erkennen läßt. Ein Verfahren, bei dem der Fuß verhältnismäßig sauber bleibt, besteht darin, daß man den Fuß mit Fixiernatronlösung betupft und auf Kopierpapier treten läßt. Wenn das Kopierpapier in den Entwickler gelegt wird, bräunt es sich im allgemeinen, während die mit Fixiernatron benetzten Stellen weiß bleiben.

Wie schon bei den objektiven Veränderungen erwähnt, muß man jeden platt-knickfußverdächtigen Petienten im Liegen, Gehen, Stehen von vorn und hinten betrachten. Bei manchen tritt die Fersenachsenvalgität (Fig. 3*b*) erst beim Stehen (von hinten sichtbar), bei anderen aber sogar erst im Gehen auf. Manchmal sieht man das Tiefertreten des Navikulare und die Valgität nur, wenn man den Patienten umhergehen läßt, oft auch nur im Moment des „Abrollens" des Fußes, kurz bevor das andere Bein zum Standbein wird, während im nächsten Augenblick, wenn das andere Bein wieder mitträgt, das Fußgewölbe sich wieder herstellt.

Aber nicht nur das Längsgewölbe, sondern auch das Quergewölbe muß auf Veränderungen geprüft werden. Letzteres bildet normalerweise, wie besprochen, einen nach der Fußsohle konkaven

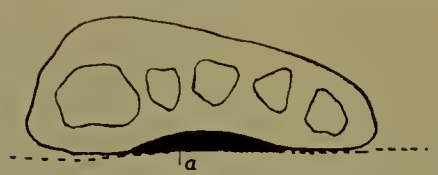


Fig. 12a. Normale Anordnung der Metatarsalknochen im Querschnitt. *a* Einlage.

Fig. 12b. Senkung des queren Metatarsalbogens.

Bogen. Zeigt die Fußsohle unter den Metatarsalköpfchen einen nach unten konvexen Bogen, so ist es eingesunken und der zweite und dritte Metatarsuskopf überlastet, was sich unter diesen oft in stärkerer Hornhautbildung bis zum Clavus kundgibt.

Immerhin gibt es seltene Fälle von Fußbeschwerden mit geringem oder gar keinem objektiven Befund, wo die Diagnose erst ex juvantibus gestellt werden kann. Für die Praxis ist die frühzeitige Erkennung von Fuß- und Beinbeschwerden als Plattfuß- oder Knickfußbeschwerden, da diese die soziale Existenz vieler Patienten bedrohen, von ganz enormer Wichtigkeit, um so mehr, als es bei 98% gelingt, durch die richtige Therapie völlige Heilung von den Beschwerden zu erzielen.

**Die Therapie des Plattfußes.** Die Behandlung des Plattfußes gehört zu den dankbarsten Kapiteln der praktischen Medizin; ebenso dankbar ist auch die Verhütung.

Wie schon oben bei der Besprechung der Ätiologie und Prophylaxe hervorgehoben wurde, ist großer Wert auf vernünftig gearbeitete feste Schnürstiefel mit

niedrigen Absätzen zu legen, die im Hinter- und Mittelfuß Knöchel und Fußwurzel fest umschließen und vor allem ein Umlegen der Ferse in Valgität zu verhindern imstande sein müssen. Der vordere Stiefel muß jedoch den Zehen völlig freien Spielraum lassen; vor allem darf die große Zehe nicht durch zu spitze Stiefel in Valgität gedrängt werden. Halbschuhe, Pantoffeln, Sandalen, Knöpfschuhe, Gummizug- oder Schnallenstiefel sind zu verbieten. Dadurch, daß unsere Kinder, besonders in der Stadt und der Ebene immer auf horizontalem Boden gehen und nie lernen, wie die Land- und besonders die Gebirgsbevölkerung, durch das Gehen auf unebenem Boden die Füße zu equilibrieren und die Fußmuskulatur ständig zu trainieren, dadurch sind die Muskeln des Fußes schon im Kindesalter degeneriert und den späteren Anforderungen des heutigen Erwerbslebens nicht gewachsen. Das Barfußgehen im Zimmer auf weichen Teppichen ist im allgemeinen nicht zu empfehlen; das Barfußgehen auf grobem Kies oder kurzgeschnittenem Gras ist aber eine vorzügliche Übung zur Kräftigung der Supinatoren. Um den empfindlichen Teil der Fußsohlenhaut in der Gegend des Gewölbes nicht mit dem groben Boden in Berührung zu bringen, heben die Kinder ihre Fußgewölbe maximal und supinieren den Fuß kräftig (Lange). Barfußlaufen am Seestrand im weichen Sand (Wattenlaufen) ist sehr zu widerraten.

Fig. 12c. Fußabdruck eines Fußes mit normalem Quergewölbe. Die Metatarsalköpfchen bilden einen nach oben konvexen Bogen. Der Fuß wird hauptsächlich unter dem I. und V. Metatarsalköpfchen belastet.

Massage und Supinationsübungen mit manuellem Widerstand und vor allem das Tragen von guten Schnürstiefeln sind daher für die Verhütung und Heilung eines drohenden Plattfußes schon beim Kinde in vielen Fällen erforderlich. Besteht bereits eine Valgusneigung, so muß durch eine Erhöhung der Sohle an der Innenseite der Fuß bei der Belastung in Varusstellung erhalten werden. Man läßt Sohle und Absatz an der Innenseite um 1—2 cm erhöhen und diese Erhöhung keilartig nach außen flach verlaufen. Ich ziehe es in der wohlhabenderen Praxis vor, diese Erhöhung in neu anzufertigende Stiefel gleich hineinarbeiten zu lassen.

Fig. 12d. Fußabdruck eines Fußes mit eingesunkenem Quergewölbe. Die Metatarsalköpfchen bilden einen nach unten konvexen Bogen. Der Fuß wird hauptsächlich unter dem II. und III. Metatarsalköpfchen belastet.

**Einlagenbehandlung.** Das Haupterfordernis ist jedoch bei jeder Valgusneigung und erst recht natürlich beim ausgebildeten Plattfuß, eine richtige Einlage, die das Gewölbe nicht nur stützt, sondern im Verein mit der Innenranderhöhung des Stiefels noch leicht überkorrigiert. Das ist natürlich nur möglich, wenn Stiefel und Einlagen genau der individuellen Fußform angepaßt ist. Eine fabrikmäßig hergestellte Einlage ist ebenso unsinnig und unbrauchbar wie etwa ein fabrikmäßig hergestelltes künstliches Gebiß. Wohl können beginnende Palttfußbeschwerden durch die käuflichen Einlagen, wie sie Schuhmacher und Bandagisten ihrer Klientel, meist ohne den Arzt zu befragen, verabfolgen, zufällig einmal auch behoben werden. In der weitaus größten Zahl der Fälle jedoch ist, wie das jeder Orthopäde aus seiner Praxis zu bestätigen weiß, der Erfolg ein negativer oder vorübergehender und, was das Schlimmste ist, durch solche ungenügende Einlagen wird in unendlich vielen Fällen der Zeitpunkt versäumt, in dem durch richtige Einlagen die Deformität zur Heilung, die Anlage zum Schwinden hätte gebracht werden können. Wenn man im geeigneten Zeitpunkt, d. h. beim Auftreten der ersten Beschwerden, ja schon bei der Entdeckung der ersten Abweichung von der normalen Form mit richtigen Mitteln gegen das Leiden vorgeht, so ist bei dem Tragen von Stiefeln und Einlagen während mehrerer Jahre in den ersten beiden Jahrzehnten oft Radikalheilung, im späteren Alter wenigstens ein Ausbleiben von Beschwerden und sekundären statischen Erkrankungen am Knie, Hüfte und Becken zu erzielen.

Am zweckentsprechendsten und am verbreitetsten sind heute zwei Einlagenarten, die beide bei richtiger Herstellung gleich Vorzügliches leisten: 1. Die nach Lange mittels seiner Zelluloidstahldrahttechnik gefertigten und 2. Metalleinlagen aus Durana, Magnalium und Nickelstahl.

Die **Langesche Zelluloidstahldrahteinlage** wird nach einem **Gipsabguß** gefertigt. Auf dem leicht eingefetteten Fuß werden die „Tuberositas metatarsi V und Knochen, die abnorm vorstehen, wie z. B. das Navikulare, mit blauer Kreide bezeichnet. Auf den Fußrücken wird ein doppelter, ca. 30 cm langer und 3—4 cm breiter Matratzengurt gelegt, zum Schutze des Fußes beim Anfschneiden des Gipsabgusses. Die 2—3 m lange und ca. 20 cm breite Gipsbinde, die in warmem Alaunwasser (auf ca. 4 l eine Handvoll Alaun) angefeuchtet ist, wird von der Knöchelgegend an zunächst quer um den Fuß gewickelt bis zu den Zehen; dann folgen einige Längslagen am inneren und äußeren Fußrand; der Rest wird wieder rund um den Fnß geführt. Nun wird mit dem Daumenballen der entsprechenden Hand das Gewölbe durch Streichen des Fußes gehoben und dadurch in den allmählich erstarrenden Gips hineingearbeitet. Bei empfindlichen Patienten darf das Gewölbe nicht sehr hoch ausmodelliert werden, weil sonst die Einlage Druckschmerzen bereitet. Wenn der Gips noch etwas plastisch ist, aber schon etwas erhärtet ist, läßt man den Patienten auftreten. Dabei wird ein Druck gegen den Malleolus internus ausgeübt, um die Valgusstellung des Fußes zu verhüten. Biesalski legt beim Gipsabguß besonders Wert daranf, daß Vorder- und Hinterfuß gut adduziert sind. Auf diese Weise gewinnt man die Form des redressierten und belasteten Fußes. An dem abgenommenen Gipsnegativ werden die Knochenstellen durch Alizarinstift verstärkt; das Modell wird mit Gipsbrei, in den einige Stahldrähte zur größeren Festigkeit der Modelle gesteckt sind, ausgegossen. Nach einer halben Stunde wird das Negativ abgenommen und die Sohlenfläche des Positives geglättet. An den blau bezeichneten Stellen werden kleine Filzstückchen aufgelegt, damit die Einlage an diesen Stellen hohl wird. Auf diesem Modell wird nun die Einlage gearbeitet.

Die **Einlage** soll die ganze Sohle mit Ausnahme des vor dem Metatarsophalangealgelenk gelegenen Teiles stützen. Um ein Abgleiten des Fußes von der Sohle zu verhüten, erhält die Einlage in der Regel einen 2—3 cm hohen Außenrand. Auf

dem Fußgewölbe des Gipsmodelles wird zunächst ein Stück Filz befestigt, dann kommt eine Lage Längsgurte (Matratzengurte 4 cm breit), die auf beiden Seiten mit Zelluloidacetonlösung (3 Teile Zelluloid zu 10 Teilen Aceton) bestrichen sind. Darauf kommt ein längsverlaufender und zwei quere 2 mm starke Stahldrähte. Die Stahldrähte werden sorgfältig dem Modell angebogen (wie Fig. 13 *a—d* zeigt) und dann dick in Zelluloid eingebettet. 6 Stunden später wird noch eine Lage Quergurte darüber gelegt, die wieder mit Zelluloidacetonlösung bestrichen werden. Um ein Verschieben

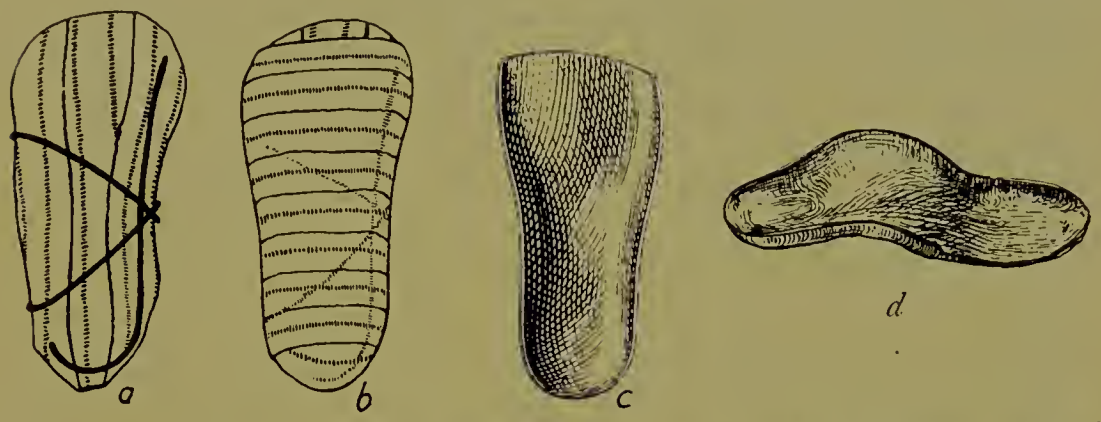


Fig. 13 *a—d*. Herstellung der Plattfußanlage nach Lange. *a* I. Lage Gurt und Drähte; *b* nach Befestigung der II. Lage Gurt; *c* überzogene Einlage für den Pes planus (von innen gesehen); *d* Randeinlage für den Pes valgus und Pes planovalgus.

der Drähte und Gurte zu verhindern, wird jede Lage mit starkem Garn umwickelt. Nach 24 Stunden wird die Einlage abgenommen, zugeschnitten und mit dünnem Glacéleder überzogen.

Soll die Einlage einen **Außenrand** haben, wie es der aus der Pronation in Supination überzuführende Pes valgus erfordert, um von der schrägen Einlage nicht abzurutschen, so bedeckt die Gurtschicht nicht nur die Fußsohle, sondern auch einen 3 cm breiten Streifen vom äußeren Fußrand. Die Drähte werden hakenförmig umgebogen und auf dem Außenrand in die Höhe geführt. Damit sie nicht an der sehr empfindlichen Tuberositas metatarsi V einen Druck ausüben, muß der hintere Draht in der Richtlinie der Knöchelspitze, der vordere in der Mitte des Metatarsus V geführt werden."

Die Einlage kann eventuell vom Arzt selbst angefertigt werden und hat ein geringes Gewicht (Kindereinlagen 15—20 g, die für Erwachsene 50—80 g). Die Einlage hält 1—2 Jahre. Sie hat gegenüber den in 66% der Fälle zuerst drückenden Metalleinlagen den Vorteil, daß sie im Anfang nicht drückt. Auch daß der starre Rand ein Abgleiten des Fußes von der Einlage verhindert und sowohl die Supinationsstellung als auch die Hebung des Gewölbes durch untergelegte Linoleumstreifen und aufgelegte Filzstücke gesteigert werden kann, sind unbestreitbare Vorzüge der Langeschen Einlage.

Lange gibt für den Pes planus die oben beschriebene Einlage, für den Pes valgus und valgo-planus wird sie mit einem Außenrand versehen. Die Schrägstellung des Fußes in Varität erzielt Lange, wie erwähnt, durch medial untergelegte Linoleumstreifen.

Zur Hebung des eingesunkenen Quergewölbes, besonders bei der gleichzeitigen Mortonschen Neuralgie, wird die Einlage in der Weise (nach H. v. Baeyer) modifiziert, daß schon bei der Anfertigung des Gipsmodelles die proximal der Metatarsusköpfchen gelegenen Partien durch streichende Bewegung mit den Fingern so herausmodelliert werden, daß die periostitisch gereizten, druckempfindlichen Köpfchen des 2., 3. und 4. Metatarsus entlastet werden und dafür

die Diaphysen der Metatarsen mehr die Last des Vorderfußes übernehmen.

Beim Arbeiten dieser Einlage wird die Höhlung hinter den Mittelfußköpfchen mit einem sorgfältig zugeschnittenen Stück Sattelfilz ausgefüllt und darüber dann, wie beschrieben, die Zelluloidstahldrahteinlage gearbeitet. Ist das eine oder andere Mittelfußköpfchen dann noch besonders empfindlich, so erhält die Einlage hier noch eine kleine Vertiefung, damit der Knochen hohl gelegt wird. Diese Einlagen müssen natürlich am inneren und am äußeren Fußrand in der Gegend der Mittelfußköpfchen einen kräftigen Rand erhalten, um ein Ausweichen der Stützpunkte des Querbogens nach den Seiten zu verhindern. Die Mittelfußköpfchen müssen einen nach oben konvexen Bogen bilden (s. Fig. 13).

Man kann das außerdem nach Lehr durch einen zirkulär angelegten Heftpflasterstreifen oder durch die Hohmannsche kleine Bandage erzielen (Zentralbl. f. chir. u. mech. Orthop. 1909).

Die **Metalleinlage** (Fig. 14) erfordert einen geschickten eingelernten Arbeiter.

Zur Herstellung wird zunächst, wie oben, ein Gipsmodell vom Fuß genommen und dann aus dem betreffenden Metall ein Stück herausgeschnitten, das, von der hinteren Fersenrundung die ganze Breite des Fußes bedeckend, bis zu den Mittelfußköpfchen reicht. Auf einem Bleiklotz wird das Blech gehämmert, bis es die erforderliche Wölbung erhalten hat und auf das Gipsmodell genau paßt. Ein gut eingearbeiteter Arbeiter kann die Einlage auch ohne Gipsmodell nach dem Fußabdruck anfertigen, wobei natürlich nicht nur auf die Wiederherstellung des Längsgewölbes, sondern auch auf das Quergewölbe Rücksicht genommen werden muß. Da der Fußabdruck jede stärkere Belastungsstelle, jede Druckschwiele scharf wiedergibt, so ist es nicht schwierig, Einlagen auch absolut passend nach dem individuellen Abdruck zu fertigen Bestehen Druckschmerzen unter den Metatarsusknöpfchen, so muß die Einlage besonders die Diaphyse der Metatarsi gut unterstützen, um so die Köpfchen, die keinen Druck vertragen, zu entlasten. Die Einlage wird alsdann vom Arzt selbst beim Patienten anprobiert und noch bestehende Mängel korrigiert.



Fig. 14. Metalleinlage; fertig getrieben.

Die Einlage drückt bei ca. zwei Drittel der Patienten zunächst, unter Umständen erheblich. Nach 4—5 Tagen sind die Gewöhnungsschmerzen vorüber. Wird die Vollkorrektur nach mehrtägigem Versuch nicht vertragen, so wird erst eine niedrigere Einlage gefertigt, die dann von Zeit zu Zeit erhöht wird, bis der gewünschte Grad erreicht ist. Die Gewöhnung an die Einlage gelingt jedoch stets, auch bei empfindlichen Patienten.

Am besten bewährt haben sich uns Einlagen aus Duranabronze, die vom Schweiß nicht angegriffen wird. Wir wenden sie je nach dem Beruf und dem Körpergewicht des Patienten in der Dicke von 1, 1¼ und 1½ mm an, während für Damen und Kinder meist Magnalium von 1¾—2 mm Stärke genügt (eine Legierung von 90 % Aluminium und 10 % Zinn). Während Duranaeinlagen für Kinder 20—25 g, für Erwachsene 75—125 g wiegen, haben Magnaliumeinlagen für Kinder nur 12—15 g, für Erwachsene nur 50—70 g Gewicht. Die Einlagen werden entweder kurz mit lohgarem Schafleder überzogen oder sie bekommen einen Überzug in der Größe der Stiefelinnensohle. Der Lederüberzug wird zur besseren Haltbarkeit noch mit Acetonzelluloidlösung überstrichen. Die Einlagen aus gutem Magnalium halten ca. 1—2 Jahre, während die Duranaeinlagen bei vernünftiger Behandlung fast unverwüstlich sind. Das Abrutschen von der Einlage kann man entweder dadurch verhüten, daß man der Einlage einen Außenrand gibt, oder durch genau gearbeitete Stiefel mit einer bis zum 5. Metatarsus reichenden Außenrandverstärkung.

**Gymnastik und Massage.** Um aber einen Plattfuß dauernd zu heilen, muß man auch noch versuchen, die Bänder und Muskeln des Fußes wieder zu Kräften zu bringen. Es

geschieht dies durch Massage des Fußes und Unterschenkels und durch gymnastische Übungen nach Ellis und Roth:

Der Patient stellt die Fußspitzen einwärts, die Fersen auswärts, so daß die Füße etwa einen rechten Winkel bilden, und hebt und senkt nun die Fersen abwechselnd mit Kniebeugen, ohne die Fußrichtung zu verändern. In den Knien soll dabei der Patient möglichst Genuvarumstellung einnehmen. Sodann läßt man den Patienten mit erhobenem inneren Fußrand gehen und stehen.

Ausgiebigen Gebrauch machen wir ferner von Pendelapparaten welche die Supination des Fußes aktiv und passiv zu fördern geeignet sein müssen. An dem Krukenbergschen Fußschaukelapparat gelingt es sogar, leichte spastische Fixationen in Kürze und schmerzlos zu beseitigen. Biesalski hat sehr gute Erfolge von Pendelbewegungen an seinem im Arch. f. Orthop., Bd. VIII, Heft 1 beschriebenen Apparat im Heißluftbad gesehen. Gegen Spasmus und zur Schmerzlinderung eignet sich auch sehr die von Muskat empfohlene Biersche Gummistaubinde, die wir bis 22 Stunden täglich um die Wade anlegen, genau nach Biers Vorschrift. Ist der Spasmus hartnäckiger, so ist längere Bettruhe mit heißen Bädern, Umschlägen und der Vermeidung jeder Belastung nötig, bis der Fuß locker ist. Die Bäder lassen wir dreimal täglich anwenden (von je einer halben Stunde Dauer mit zeitweisem Zugießen heißen Wassers). Die Bäder wirken einmal hyperämisierend und zweitens erheblich schmerzstillend. Ist der Fuß bei dieser Behandlung locker und schmerzfrei geworden, dann folgt die Massage und gymnastische Behandlung mit der Verordnung von Einlagen und Stiefeln.

Bei sehr lebhaften Schmerzen leistet nach den Erfahrungen von Spitzy und Lange oft sehr gutes ein fest angelegter, von den Zehen bis über die Knöchel reichender Klebroverband.

**Operationen beim Plattfuß.** In den hartnäckigsten fixierten Fällen muß man das **Redressement in Narkose** oder nach Baisch durch Leitungsanästhesierung des Nervus tibialis und peroneus anwenden.

Man „walkt" über einem gepolsterten Keil den fixierten Fuß solange, bis er sich mit einem Fingerdruck leicht supinieren läßt, polstert dann den Fuß gut mit Watte und Mullbinden und legt dann in redressierter Stellung einen Gipsverband bis zum Knie an, in dem man den Patienten zunächst einige Tage liegen und dann herumgehen lassen kann. Nach 4—6 Wochen wird der Verband entfernt und der Fuß nachbehandelt.

Ist der Fuß jedoch knöchern durch Arthritis deformans fixiert, dann hat man durch das Redressement die Lösung der Verwachsungen zu erzwingen, was manchmal nur mit Hilfe des Lorenzschen, Langeschen oder Schultzeschen Osteoklasten (Fig. 15) gelingt.

Lange fügt bei allen Plattfüßen, die eine starke Verkürzung der Peronei zeigen, die subkutane Tenotomie der Peronei hinzu. Er hält diese Operation für das sicherste Mittel, um einem Rezidiv vorzubeugen. Die Durchschneidung muß am Fuß vorgenommen werden. Durchschneidungen am Unterschenkel in der Knöchelgegend können zu Verwachsungen der Sehne mit dem Knochen führen, den Peronei dadurch jeden Einfluß auf die Fußstellung nehmen und Ursache einer verhängnisvollen Überkorrektur (Klumpfuß) werden.

Bei jüngeren Patienten ist das Verfahren gefahrlos; bei älteren ist es wegen der großen Gefahr der Embolie zu widerraten.

Statt dessen haben wir bei knöchern fixierten, vernachlässigten Plattfüßen älterer Patienten, die auf den Gebrauch ihrer Füße zum Broterwerb angewiesen waren, das alte Verfahren der **Keilosteotomie** angewandt.

Ohne Rücksicht auf Gelenke und Bänder wird am blutleeren Fuß ein Keil aus der medialen Seite der Fußwurzel etwa auf der Höhe des Os naviculare mit einer



Fig. 15. Osteoklast nach Schultze. Durch kräftige Züge (siehe in der Figur den Zug nach links) wird der Fuß in Supinationsstellung gebracht.

Fig. 16a. Paralytischer Pes plano-valgus vor der Behandlung (Lange).

Fig. 16b. Paralitischer Pes plano-valgus vor der Behandlung (Lange).

breiten Basis an der Planta und der Innenseite des Fußes herausgemeißelt; der Keil verjüngt sich nach oben und lateral; er muß etwa zwei Drittel der Fußbreite ausmachen. Dann meißelt man den Fuß bis zur lateralen Kante linear durch und sieht nun nach,

ob der Keil genügend groß war, um nach Annäherung der Meißelfläche einen Fuß mit guter Wölbung zu erhalten. Die Wunde wird primär verschlossen und ein gepolsterter Gipsverband angelegt, der 6—8 Wochen liegen bleibt, worauf eine kurze Nachbehandlung folgt. Man kann den Patienten bereits im Verband umhergehen lassen.

Die Operation gibt sehr gute Resultate und läßt sich schnell ausführen, so daß man beide Füße in einer Sitzung erledigen kann. Das Gehvermögen wird relativ gut, im Vergleich zum vorherigen Zustand meist geradezu vorzüglich. Auch andere blutige Verfahren sind in Vorschlag gebracht worden, aber gegenüber dem Redressement und der Keilosteotomie mehr in den Hintergrund getreten.

Gocht verpflanzte die plastisch verlängerte Achillessehne an die mediale Seite des Calcaneus, während Hoffa neben der Achillotomie die Verkürzung der Tibialis posticus-Sehne vornahm. Von Ernst Müller wurde die Sehne des Tibialis

Fig. 16c. Paralytischer Pes plano-valgus nach der Behandlung (Lange). Redressement und Fußplastik.

Fig. 16d. Paralytischer Pes plano-valgus nach der Behandlung (Lange). Redressement und Fußplastik.

anticus auf das Naviculare verpflanzt, während Trendelenburg die supramalleoläre quere Osteotomie machte, um dadurch die Valgität zu beseitigen. (Dieses Verfahren eignet sich besonders für den traumatischen Plattfuß nach Knöchelbruch). v. Frisch hat in der letzten Zeit die Gleichsche Operation (Abmeißelung des Fersenhöckers und Verlagerung nach innen) empfohlen, eine Operation, die auch Lange bei sehr schweren Pedes valgi ausführt.

Biesalski hat wiederholt die Ogstonsche Operation bei angeborenem Plattfuß mit gutem Erfolg ausgeführt.

Die operativen Eingriffe haben aber heutzutage ihre Berechtigung hauptsächlich bei dem **Plattfuß paralytischer Herkunft,** um den Patienten durch eine Muskel- oder Sehnenüberpflanzung dauernd apparatfrei zu bekommen. Man nimmt zunächst das unblutige Redressement der Deformität vor und in derselben Sitzung oder einer späteren ersetzt man dann den gewöhnlich gelähmten Tibialis posticus durch den Flexor hallucis oder den Peroneus brevis, den Tibialis anticus durch den Extensor hallucis, je nachdem, welches und wieviel Ersatzmaterial zur Verfügung steht.

Der angeborene Plattfuß wird in leichten Fällen mit redressierenden Schienchen, später mit Einlagen und Stiefeln behandelt. Nur schwere Fälle bedürfen eines operativen unblutigen Redressements, das in allen Teilen das genaue Spiegelbild des Verfahrens ist, welches wir beim Klumpfuß kennen lernen werden und das die Überführung des Fußes in eine starke Varusstellung zum Ziele hat.

**Literatur.**

Baisch, Das Redressement des kontrakten Plattfußes in Lokalanästhesie. Zentralblatt f. Chir. u. mech. Orthop., Bd. VI.
Ders., Der Plattfuß. Ergebnisse d. Chir. u. Orthop. 1911, Bd. VII (ausführliche Literatur).
v. Baeyer, Zur Plattfußfrage. Münch. med. Wochenschr. 1912.
Ellis, Notes on the nature and treatment of flat-foot. Edinburgh med. Journal 1889.
Ewald, Über den Knick- und Plattfuß. Zeitschr. f. orthop. Chir., Bd. XXV.
Gaugele, Fußschmerzenheilung durch das Schuhwerk. Arch. f. Orthop. 1909.
Hohmann, Über den Vorderfußschmerz. Zentralbl. f. Chir. u. mech. Orthop. 1909.
Lange, Der Plattfuß. Septemberheft 1912. Zeitschr. d. ärztl. Fortbildung.
Lehr, Über den Vorderfußschmerz. Zeitschr. f. orthop. Chir., Bd. XXI.
Lorenz, Die Lehre vom erworbenen Plattfuß. Monographie Stuttgart, Verlag Enke 1885.
Milo, Der Mechanismus des Plattfußprozesses. Der Spreizfuß. Zeitschr. f. orthop. Chir. Bd. XXVI.
Muskat, Der Plattfuß im Röntgenbilde. Münch. med. Wochenschr. 1910
Nicoladoni, Der Hammerzehenplattfuß. Wiener klin. Wochenschr. 1895.
Preiser, Statische Gelenkerkrankungen. F. Enke, 1911.
Riedinger, Die klinische Ätiologie des Plattfußes. Zeitschr. f. orthop. Chir., Bd. XI.
Roth, The early treatment of flat-foot. Brit. med. Journal 1883.
Spitzy, Bau und Entwicklung des kindlichen Fußes. Jahrbuch f. Kinderheilk., N. F., Bd. LVII.
Trendelenburg, Über Plattfußoperationen. Verhandl. d. deutsch. Gesellsch. f. Chir., Bd. XXXIX.
Zülzer, Zur Ätiologie, Symptomatologie und Therapie des Knickfußes. Zeitschr. f. ärztl. Fortbildung 1912.

## Die Köhlersche Krankheit.

Köhler hat bei Kindern eine eigenartige Affektion beschrieben, die sehr leicht mit dem Plattfuß verwechselt werden kann, da sie meist unter dem äußeren Bilde eines solchen verläuft. Sie charakterisiert sich dadurch, daß die Kinder leicht hinken. Das Röntgenbild zeigt dann, daß das Navikulare (Fig. 17) ein- oder doppelseitig stark verkürzt, manchmal auch etwas breiter erscheint als normal und einen viel dichteren Schatten gibt als die anderen Fußknochen. Das Fehlen von Knochenatrophie ermöglicht die Unterscheidung von Tuberkulose. Über die Ätiologie ist noch keine Einigkeit erzielt: Während die einen eine intrauterine Erkrankung als Ursache ansehen, glauben die anderen an eine traumatische Entstehung (Stumme

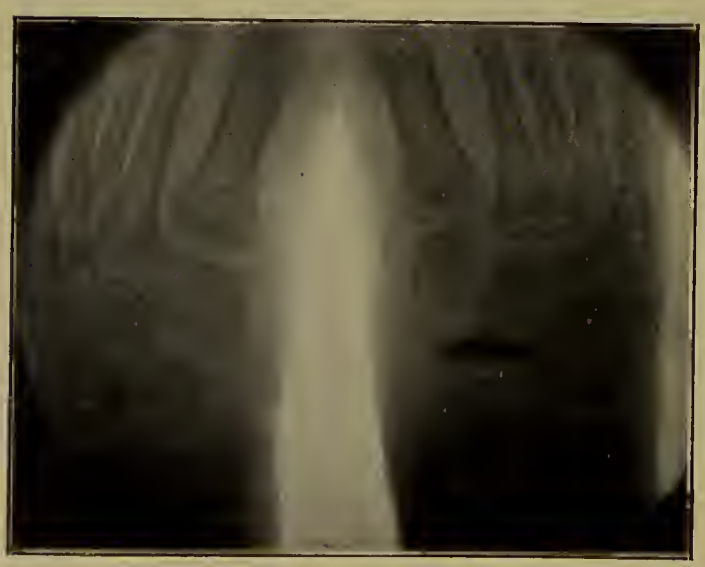

Fig. 17. „Köhlersche Krankheit“ am rechten Fuße: der Schatten des Kahnbeines ist verbreitert, in seiner Ausdehnung von vorn nach hinten verkleinert und stark verdichtet; keine Knochenatrophie.

fand eine quere Bruchlinie); auf Grund zweier eigener Fälle sehe ich in diesen Fällen eine Kompressionsfraktur des Kahnbeines, für die der Bau des kindlichen Navikulare bis zu 8 Jahren eine gewisse Disposition bieten muß. Unsere Fälle waren dadurch entstanden, daß die Füße der Kinder, als sie zufällig von Erwachsenen getreten wurden, mit der Ferse eine Wand berührten, so daß der Fuß nach hinten nicht ausweichen konnte. Die Behandlung kann sich auf die übliche Plattfußbehandlung beschränken, da im Laufe der Jahre Form und Struktur des Kahnbeines wieder völlig normal werden.

Die Literatur findet sich bei Stumme, Fortschr. auf d. Geb. d. Röntgenstrahlen, Bd. XVI, S. 342.

## Der Klumpfuß.

Die Supinationsdeformität des Fußes ist der Klumpfuß. Gemäß der bei der Anatomie des Fußes besprochenen Definition der Supinationsbewegung läßt sich der Klumpfuß in drei Bewegungskomponenten zerlegen: Der innere Fußrand ist adduziert, der Fuß nach innen rotiert und die Fußsohle supiniert. Außerdem zeigt der Klumpfuß meist noch eine Spitzfußkomponente und durch die Verkürzung und Einrollung der Planta eine starke Hohlfußbildung. Eine solche Deformität nennt man einen Pes equino-varus. Ein Klumpfuß ist entweder angeboren oder erworben.

### 1. Der angeborene Klumpfuß.

Nach den umfassenden statistischen Berechnungen von Bessel-Hagen kommt auf 1139 Geburten ein Klumpfuß. Bei Knaben ist der Klumpfuß fast noch einmal so häufig (63,7%) wie bei Mädchen; bei 56,8% ist der Klumpfuß doppelseitig.

**Die Ätiologie des angeborenen Klumpfußes.** Die Ätiologie ist keine einheitliche: Es gibt einmal einen vererbbaren Klumpfuß (man hat Klumpfüße durch ganze Generationen beobachtet, bei denen das Auftreten des Klumpfußes das Mendelsche Gesetz bestätigt); zuweilen findet man den Klumpfuß auch mit Tibiadefekt, Fehlen einzelner Fußknochen und Zehenanomalieen vergesellschaftet. Auch Klumpfuß bei Spina bifida kommt vor. Viel häufiger sind aber die Fälle, bei denen er durch **abnormen intrauterinen Druck,** durch **Amnionfäden,** durch Raumbeengung bei **zu wenig Fruchtwasser,** bei Myomen, Zwillingen u. ä. Ursachen entsteht. Bei vielen Klumpfüßen der letzteren Art läßt sich in der ersten Zeit nach der Geburt die intrauterine Lage rekonstruieren und so der Mechanismus der Entstehung direkt vom Neugeborenen ablesen (S. 9). Den abnormen Druck, der zu der Entstehung des Klumpfußes in solchen Fällen geführt hat, beweisen auch die häufig zu konstatierenden Dekubitusnarben (Fig. 26).

Auf dem lateralen Fußrücken, meist über dem Taluskopf und am Malleolus externus ist die Haut rötlich, papierdünn, fettlos und zuweilen narbenhaft verändert. Die mikroskopische Untersuchung dieser Stellen ergibt, daß nur eine dünne Epidermiszellage vorhanden ist, daß aber Hautpapillen, Schweiß- und Talgdrüsen fehlen.

Am Fußrücken besteht bei vielen Fällen, besonders im ersten Lebensjahre, eine derb-ödemartige Weichteilschwellung, die einen fettpolsterähnlichen Eindruck macht.

Vulpius konnte an mehreren Fällen den Nachweis erbringen, daß sich beim angeborenen Klumpfuß zuweilen dieselben mikroskopischen Veränderungen an den Muskeln finden, wie bei Poliomyelitis anterior, so daß er annimmt, es gäbe Fälle angeborener Klumpfüße, die auf eine in utero abgelaufene Kinderlähmung zurückzuführen sei.

**Die Anatomie des angeborenen Klumpfußes.** Wie stark die anatomischen Veränderungen beim Klumpfuß sein können, ergibt ein Blick auf Fig. 18—21.

Die hochgradigsten Veränderungen in der Form zeigt, ebenso wie beim Plattfuß, der Calcaneus; er ist supiniert, ruht ganz auf der äußeren Kante, so daß seine Achse einen lateral-konvexen Bogen bildet, ist stark verkürzt und steht in erheblicher Adduktion. Sein Sustentaculum tali (Fig. 18) ist nur gering ausgebildet, während auf der lateralen Seite der Processus trochlearis, der Haltepunkt für die Sehne des Peroneus longus, stark ausgeprägt ist; durch den Zug, den diese stark einschneidende

Fig. 18. Rechtsseitiges Klumpfußskelett von hinten. (Präparat des k. k. pathologisch-anatomischen Institutes der Universität Innsbruck.) Der Talus ist auf dem Calcaneus lateralwärts gewandert, das Sustentaculum tali fehlt am Calcaneus, während Tibiamalleolus und Naviculare sich berühren.

überdehnte Sehne ausübt; hat sich hinter ihm eine rinnenartige Vertiefung am Calcaneus gebildet, deren Verlauf man auch noch an der unteren inneren Fläche des Cuboids deutlich verfolgen kann. Der Talus ist ebenfalls im Sinne der Supination transformiert: Seine Achse ist nach außen konvex gekrümmt, so daß die Außenseite des Talushalses sehr verlängert, die Innenseite aber verkürzt ist. Diese Krümmung ist so stark, daß das Navikulare mit seiner Tuberositas beinahe den Malleolus internus berührt; ja, bei von älteren Individuen stammenden Präparaten findet sich sogar an beiden eine Art Nearthrose, als Beweis, daß sich bei der Belastung beide berührt haben müssen. Die Gelenkfläche zwischen Calcaneus und Cuboid steht nicht senkrecht zur Längsachse des ersteren, sondern sie ist entsprechend der Adduktion einwärts verlagert. Der ganze Fuß ist in der Malleolengabel beträchtlich einwärtsrotiert, so daß der Taluskörper teilweise nach vorn herausluxiert ist. Bei Präparaten, die von älteren Erwachsenen stammen, findet sich an den Malleolen und an den Tarsalien als Folgen der anormalen Statik Arthritis deformans-Veränderungen, in Form osteophytischer Bildungen

(Fig. 19—21) auch am Knie, den oberen Tibia- und den unteren Femurkondylen, findet man oft ganze Randwülste, da beim Klumpfuß fast stets auch der Unterschenkel stark innenrotiert ist, die Kniegelenkflächen gegen einander verdreht und inkongruent sind. Ja sogar der hintere Teil des Femurkopfes zeigt sich in seinem Knorpelbelag meist aufgefasert und aus seiner Artikulation mit der Pfanne im Sinne einer Innenrotation herausgedreht, während sein vorderer Teil mehr in die Pfanne

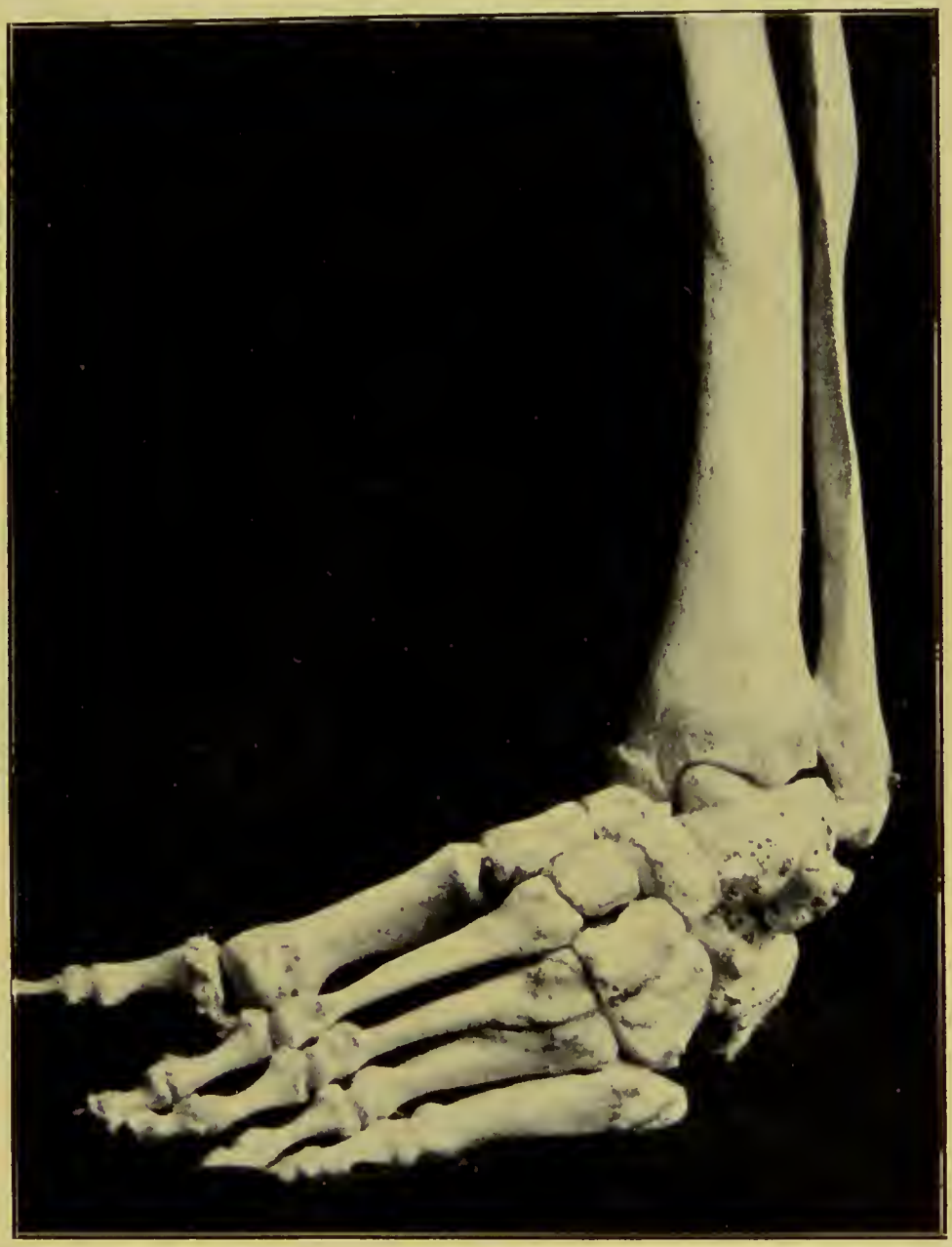

Fig. 19. Linksseitiges Klumpfußskelett vom Erwachsenen von vorne. Eigentum des k. k. pathologisch-anatomischen Instituts der Universität Innsbruck. Man erkennt die Innenrotation, Adduktion — Supination des Fußes, während die Malleolengabel genau in die Achse der Bildfläche eingestellt ist.

hineingedreht ist. Auf der Innenseite des Fußes sind alle Weichteile verkürzt, die Bänder und die Fascia plantaris geschrumpft; von Muskeln sind besonders der Gastrocnemius, der Tibialis anticus und posticus kontrahiert, während die Bänder, Sehnen und Muskeln der Außenseite, vor allem der Peroneus longus und der Extensor digitorum stark überdehnt sind.

Zuweilen findet man beim angeborenen Klumpfuß ein Genu valgum (Fig. 21); diese Deformität scheint durch die eigenartige

Beinhaltung der Klumpfußkinder besonders dann zu entstehen, wenn die Kinder gleichzeitig eine Rachitis durchmachen.

**Klinische Beschwerden beim Klumpfuß.** Die Beschwerden der Klumpfußpatienten erklären sich durch die Deformität selbst: Der Fuß tritt nicht mit der fettgepolsterten Fußsohle, sondern mit seiner lateralen Kante (Fig. 20), ja sogar mit einem Teil des Fußrückens auf, wo die Haut ungepolstert ist. An diesen Stellen bilden sich dann später dicke Gehschwielen, oft auch Schleimbeutel, die sich entzünden und vereitern können.

Die Behandlung des angeborenen Klumpfußes ist für den, der die modernen orthopädischen Methoden beherrscht, eine außerordentlich dankbare; gelingt es doch heute, jeden Klumpfuß, der nicht mit anderweitigen Defekten behaftet ist und innerhalb der ersten Lebensjahre zu uns kommt, soweit zu heilen,

Fig. 20. Leichter Grad eines angeborenen Klumpfußes.

Fig. 21. Mittlerer Grad eines angeborenen Klumpfußes mit X-Bein kombiniert.

daß am bekleideten Fuße von außen nichts Anormales, bei der Betrachtung des entblößten Fußes nur noch geringe Reste, wie etwa eine schwächere spindelförmige Wade, die oben erwähnten Hautnarben und -falten an die frühere Deformität erinnern.

**Die Therapie des Klumpfußes.** Die Behandlung kann schon wenige Tage nach der Geburt mit **redressierenden Handgriffen** beginnen.

Täglich mehrmals, auch beim Trockenlegen, Baden usw. des Kindes umfaßt der Arzt oder eine Person der Umgebung des Kindes, die intelligent genug ist, die ärztliche Anweisung richtig zu befolgen, mit der einen Hand fest den Unterschenkel um die Malleolen (Fig. 22), um eine supramalleoläre Fraktur zu vermeiden. Die andere Hand versucht nun den kranken Fuß zunächst „aufzurollen", d. h. die starke Wölbung der Planta zu dehnen. Ist dies erfolgt, so setzt man am besten den kranken Fuß mit der möglichst aufgerollten Fußsohle gegen den Handteller und drückt nun die Fußspitze möglichst aufwärts, damit der Fuß in Fersenfußstellung kommt, und dann allmählich in Plattfußstellung. Die Bewegungen müssen kraftvoll, aber sehr vorsichtig und sich verstärkend, walkend vorgenommen werden. In der besten zu erreichenden Stellung wird der Fuß dann einige Minuten festgehalten.

**Redressierende Verbände.** Gelingen diese Manöver nach einiger Zeit leicht, so kann man bereits zu redressierenden Heftpflasterverbänden übergehen

Ein 2—3 cm breiter Leukoplaststreifen wird von der Mitte des Fußrückens aus, von außen nach innen laufend, angeklebt, unter der Fußsohle an die Außenseite des Fußes und von da unter leichtem redressierendem Zuge an die Außenseite des Unterschenkels geführt und dort angeklebt, nachdem man mit der anderen Hand den Fuß in leichte Überkorrektur geführt hat. Die Zirkulation am Fuß, besonders an den Zehen, muß sich jedoch nach einigen Minuten erholt haben, sonst muß man den Heftpflasterstreifen etwas lockern, will man nicht Zirkulationsstörungen und ihre Folgen erleben. Darüber kann man eine leicht fixierende Mullbinde um den Unterschenkel und Fuß wickeln. An Stelle dieses einfachen Heftpflasterverbandes verwenden manche Autoren, z. B. Spitzy den etwas komplizierten Fink-Öttingenschen Verband. (Berl. klin. Wochenschr. 1902, Nr. 26—28), der aber den Calcaneus nicht genügend faßt.

Fig. 22. Manuelles Redressement eines angeborenen Klumpfußes. Der kranke Fuß wird oberhalb der Malleolen von der gleichnamigen Hand des Redresseurs fest umspannt, während die andere Handfläche die Fußsohle aufrollt und den Fuß in Plattfußstellung überführt.

Das Wartepersonal muß instruiert werden, auf Zirkulationsstörungen zu achten und eventuell den Verband sofort abzunehmen. Vorzüglich eignen sich zu diesen Verbänden, besonders wenn der Klumpfuß genügend locker geworden ist, die Drehmannschen drei typischen Touren (Fig. 23 *a* bis *c*), eine Modifikation der Sayreschen Heftpflastertour, die ihre Wirkung einmal der Führung der Heftpflasterstreifen, sodann der mit Filz gepolsterten festen Pappsohle verdanken.

Zuerst wird eine mit gutem ¾—1 cm dickem Sattelfilz gepolsterte Pappsohle in der Größe der Fußsohle (an der Ferse schmal, vorn breiter) durch einen zirkulären, nicht zu fest angeklebten 1½—2 cm breiten Streifen am Fuß befestigt (Fig. 23 *a*). Dann erfolgt eine zweite Tour zur Redression des Calcaneus: Sie beginnt außen an der oberen Wade, kreuzt die Tibia in der unteren Hälfte, legt sich (immer ohne Faltenbildung) an den inneren Malleolus und die Ferse, wird dann unter der Pappsohle in der Fersengegend herumgeführt, um dann an der Außenseite unter redressierendem Druck vorn am äußeren Malleolus vorbei, den Anfang des Streifens an der Tibiakante überkreuzend, an dem inneren oberen Teil der Wade festgeklebt zu werden (Fig. 23 *b*). Der letzte Streifen (Fig. 23 *c*) beginnt etwas über der Mitte des Fußrückens außen, geht von da über den vorderen inneren Fußrand an der Basis der großen Zehe vorbei unter die Fußsohle, wird an die Pappsohle festgedrückt und zieht nun, die Spitzfußstellung möglichst beseitigend und den Fuß in Pronation-Abduktion und Valgität überführend, möglichst die Fußspitze an der Kleinzehenseite aufwärts. Dieser dritte Streifen, die alte Sayresche Tour, wird dann am äußeren Unterschenkel bis zum Knie hinauf festgeklebt. Er liegt meist am äußeren Malleolus nicht ganz an, sondern spannt sich dort frei vom äußeren vorderen Fußrand zur Wade hinüber. Man wartet dann, bis die Zirkulation am Fußrücken und Zehen sich erholt hat (eventuell schneidet man nach dem Festkleben die erste Tour in der Mitte des Fußrückens längs auf) und kann dann eine Mullbinde um den Unterschenkel wickeln, die wiederum den freigespannten Teil des dritten Streifens, den Fuß noch weiter redressierend, dem Unterschenkel noch etwas nähern kann.

**Operationen beim angeborenen Klumpfuß.** Die bisher beschriebene Behandlung des manuellen Redressements und der Heftpflasterverbände eignet sich nur für ganz leichte Fälle des Klumpfußes; bei schwereren ist sie nicht imstande die Kontraktur der Achillessehne und die Adduktion des Calcaneus zu beseitigen und den Fuß ganz aufzurollen. Alle diese Fälle müssen in Narkose redressiert werden. Darüber, wann dies zu geschehen hat, herrschen zwei Meinungen: Die einen nehmen das Redressement schon in der 3.—4. Lebenswoche, bei schwächlichen Kindern etwas später vor; die anderen ziehen es vor, zunächst die oben beschriebenen redressierenden Übungen und Heftpflasterverbände anzulegen und mit dem definitiven Redressement bis zum 1. Lebensjahr ungefähr zu warten, bis

Fig. 23*a*—*c*. Die typischen Touren des Heftpflasterverbandes nach Drehmann.
*a* Eine zirkuläre Tour befestigt eine mit Filz gepolsterte starke Pappsohle unter der Fußsohle.
*b* Steigbügeltour zur Beseitigung der Fersenbeinadduktion.
*c* Die alte Sayresche Tour zieht den Fuß in Valgität und Spitzfußstellung.

das Kind sauber ist; sie haben dabei den Vorteil, daß das Kind schon weiß, wozu es seine Füße hat, und so sich seine Fußknochen nach dem Redressement in korrigierter Stellung „eintritt". Zum Teil ist der Zeitpunkt davon abhängig, ob das Wartepersonal intelligent und zuverlässig genug ist, einmal auf etwa eintretende Zirkulationsstörungen, besonders an den Zehen zu achten, sodann vor allem den zur Sicherung der erreichten Korrekturstellung angelegten Gipsverband, der durch Überstreichen mit Wasserglas oder durch Billrothbattist noch geschützt werden kann, vor der Durchnässung mit Urin zu bewahren.

Das Redressement gestaltet sich folgendermaßen:

Der Fuß wird zunächst nach dem Lorenzschen Verfahren aufgerollt, indem man am besten über einem gepolsterten, ca. 8 cm hohen, länglichen Keil (Fig. 24) die Kontraktur des Hohlfußes und der Plantarfaszie unter walkenden, allmählich zunehmenden Druckbewegungen zu beseitigen versucht. Das Kind liegt dabei in Seitenlage, so daß der Fußrücken mit seiner äußeren Hälfte, etwa mit dem Cuboid auf dem Rücken des Keiles ruht. Man muß sich hüten, die Haut der Fußsohle zu sehr zu spannen, damit sie nicht einreißt, was sich bei der nötigen Vorsicht immer

vermeiden läßt. Der Fuß muß soweit aufgerollt werden, bis von einer Fußwölbung nichts mehr zu bemerken ist. Da bei diesem Manöver die eine Hand des Operateurs die Ferse des Klumpfußes umspannt, so wird gleichzeitig durch dieses Walken die Adduktion der Ferse beseitigt (Fig. 24). Erst dann nimmt man die Beseitigung des Spitzfußes vor, indem man die Knöchel mit der einen Hand fest umspannt und wie oben beschrieben, die Fußsohle auf die Handfläche setzt oder den Vorderfuß umfaßt und nun die Achillessehnenkontraktur beseitigt. Man kann zweckmäßig hierzu den Fuß in den Fixationsapparat (eines der auf S. 748 beschriebenen Redressenre) einspannen. Ist die Überführung in völlige Überkorrektur soweit gelungen, daß ein schwacher Fingerdruck zu ihrer Aufrechterhaltung genügt, so folgt als letzter Akt die Tenotomie der Achillessehne. Wer diese vorher vornimmt, begibt sich des besten Gegenhaltes bei der Aufrollung und Korrektur. Die kleine Hautwunde wird durch einen sterilen Tupfer versorgt. Nun legt man am besten die oben beschriebenen Drehmannschen drei Touren an, wodurch man einen Assistenten spart, da der Fuß dadurch in völliger Überkorrektur festgehalten wird. (Viele Autoren sehen von dem Heftpflasterverband ab und legen die Polsterung direkt um den Fuß). Als Polsterung werden erst eine bis zwei Lagen Wiener Watte und dann eine Mullbinde angewickelt. Dann wird ein Gipsverband angelegt, der nach dem Erstarren dorsal gefenstert wird: Vorn nach den Zehen zu bleibt nur eine 1 bis 1½ cm breite Gipsbrücke stehen, während ein ca. 5—6 cm langes Fenster, 2—3 cm breit auf der Dorsalseite bis zum unteren Drittel des Unterschenkels ausgeschnitten wird. Polsterung und Heftpflaster wird im Bereich des Fensters bis zur Haut durch Pinzette und Schere vorsichtig entfernt. Man wartet dann, bis die Zirkulation sich völlig wieder hergestellt hat; eventuell muß man noch die vordere Gipsbrücke opfern und den Verband hier etwas auseinanderbiegen. Das Kind darf nicht eher vom Operationstisch herunter, bis die Zehen rosig (keine Spur von Cyanose mehr!) aussehen und die Zirkulation sich völlig erholt hat (die Zehen müssen sich warm anfühlen)! Der Fuß muß am selben und an den nächsten Tagen sorgfältig auf die Zirkulation hin beobachtet werden.

Fig. 24. Klumpfußredressement auf dem Keil. Die eine Hand des Operateurs umspannt die Ferse, die andere den Vorderfuß, während die dorsale Außenseite ungefähr mit der Puboidgegend auf dem Keilrücken ruht. Der Deutlichkeit halber führt auf dem Bilde nicht die volle Hand, sondern nur der Daumen jeder Haud das Redressement aus.

Manche ziehen es vor, den Gipsverband, der die im Redressement erreichte Fußkorrektur sichern soll, ungepolstert anzulegen: Man läßt den Fuß in überkorrigierter Stellung von einem Assistenten unverrückt mit einer Hand an den Zehen festhalten (die andere Hand greift am unteren Oberschenkel an) und wickelt nun vorsichtig, ohne daß Falten entstehen, eine oder mehrere 4—6 cm breite Gipsbinden um den Fuß und Unterschenkel bis zu den Tibiakondylen; die Zehen bleiben frei. Manche ziehen über den Fuß und Unterschenkel einen Trikotschlauch, bevor die Gipsbinde angelegt wird. Man kann dann den Fuß recht gut mit dem einen Ende des Trikotschlauches in der richtigen Stellung halten. Ein solcher ungepolsterter Gipsverband ist jedoch nur bei der Möglichkeit der peinlichsten Kontrolle anzuraten, will man nicht üble Zufälle, wie Dekubitus, Gangrän usw. erleben! Er hat den Vorteil gegenüber dem gepolsterten Gipsverband, daß die Technik etwas leichter ist und die Kinder die Ferse nicht so leicht nach oben ziehen, resp. aus dem Verbande herausschlüpfen können. Ein sorgfältig angelegter, gepolsterter und gefensterter Gipsverband hält bei richtiger Technik wie sie oben beschrieben, den Fuß aber ebenfalls unverrückbar fest und ist wegen der Gefahrlosigkeit im allgemeinen vorzuziehen.

Den Gipsverband läßt man, besonders wenn man nach dem 1. Lebensjahr operiert, mehrere Wochen liegen und legt in Zwischenräumen von 4—6 Wochen immer wieder einen neuen an, um dann nach ½—1 Jahr nach der Operation entweder eine Gehschiene (Fig. 25*a* u. *b*) in überkorrigierter Lage zu geben oder die Schiene nur des Nachts anzulegen und am Tage nur Stiefel tragen zu lassen, an deren Außenseite Sohle und Absatz durch eine schräge keilförmige Auflage ein Auftreten in Valgusstellung garantieren.

Lange gibt zur Nachbehandlung eine Außenschiene aus Zelluloidstahldraht (s. S. 72); kann das Kind schon gehen, so erhält es außerdem für den Tag einen Schuh mit einer Zelluloidstahldrahteinlage, deren Außenseite um 1—2 cm verdickt ist und die einen bis zur großen Zehe reichenden inneren Rand hat, so daß sie sowohl die Supinations- wie Adduktionsstellung gut korrigiert. Gehschienen wendet Lange beim Klumpfuß gar nicht mehr an. Auch Bade wendet, wie ich, zur Nachbehandlung stets Schienenhülsenapparate an, bei denen der dem Fußgewölbe

*a* *b*

Fig. 25. Rechtsseitiger Klumpfußschienenhülsenapparat.

*a* Das laterale Fußscharnier bewegt sich in einem Schlitz bei jedem Schritt aufwärts, so daß der Fuß jedesmal in Valgität gelegt wird, was auch durch zwei in
*b* sichtbare, untereinander angebrachte Scharniere ermöglicht wird. Nachts wird dieses Umlegen in Überkorrektur durch den Gummizug bewerkstelligt.

entsprechende Teil der Sohle flach gearbeitet ist, bei der der Fußteil des Apparates in möglichster Valgusstellung steht und der Außenrand der Sohle erhöht ist. Statt eines Fußgelenksscharniers an der Außenseite läßt man einen Scharnierknopf in einem Schlitz anbringen, so daß der Fuß bei jedem Schritt in Valgität gelegt wird (Fig. 25).

Manche Autoren verzichten wegen der Muskelatrophie auf längere Gipsbehandlung, und gehen schon nach 1—2 Wochen zur Schienenbehandlung über. Operiert man nach den oben dargelegten Grundsätzen erst, wenn das Kind sauber ist, was auch wegen der Ekzemgefahr vorteilhaft ist, so hat man, da das Kind dann schon meist Gehversuche im Gips macht, die Muskelatrophie nicht zu fürchten. Wer früher operiert, muß sie in Kauf nehmen. Im allgemeinen herrscht die Überzeugung, daß zur Vermeidung von Rezidiven der Gipsverband oder die

Schiene noch lange Zeit den Fuß in Überkorrektur halten muß, da die notwendige Umformung der Weichteile und Knochen eben Zeit erfordert. Am besten individualisiert man, allgemeine Regeln lassen sich dafür nicht aufstellen.

Empfehlenswert ist für manche Fälle nach dem Redressement und den ersten Gipsverbänden ein ungepolsterter, abnehmbarer Gipsverband, der folgendermaßen

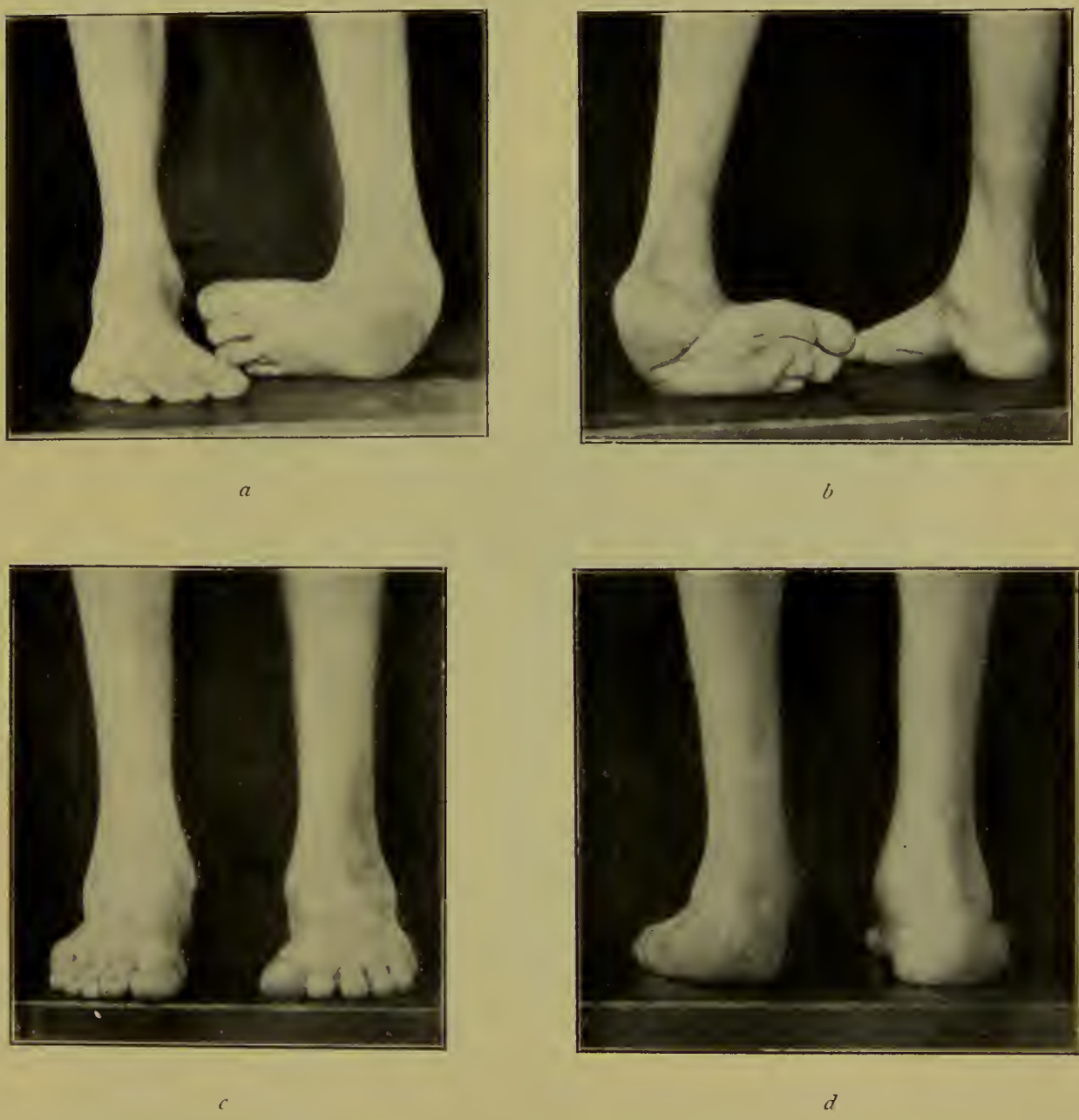

*a* *b* *c* *d*

Fig. 26 *a—d*. Doppelseitig angeborener Klumpfuß. (Beobachtung von Lange.) *a* u. *c* Vor dem Redressement von vorn. *b* u. *d* Nach dem Redressement von hinten.

angelegt wird: Man legt einen starken, gut gedrehten Bindfaden (zum späteren Aufschneiden) vom Knie an der Tibia und dem Fußrücken entlang bis zu den Zehen, läßt ihn oben und unten etwas überhängen und wickelt dann um den in Überkorrektur gebrachten Fuß bis zum Knie in gleichmäßiger Dickenlage Gipsbinden um. Nach dem Erhärten spannt man mit der linken Hand den Bindfaden stark an und schneidet nun den Gipsverband mit einem Skalpell an dem gespannten Bindfaden entlang auf. Nach dem Trocknen faßt man den Gipsverband an den Rändern mit einem 5—6 cm breiten Leukoplaststreifen ein, wobei zu beiden Seiten des Längsschnittes

gewöhnliche Blusenhaken angenäht, bzw. so untergeklebt werden, daß der eigentliche Haken durch einen kleinen Schlitz, den man mit einer Messerspitze hineinsticht, durch das Heftpflaster hindurchgesteckt wird. Das Heftpflaster wird dann durch kleine mit einer Ahle gestochenen Löcher am Gipsverband festgenäht, der Verband dann um Unterschenkel und Fuß gelegt und mit einem Schnürband zugeschnürt. Man kann dann den Fuß zeitweise herausnehmen, baden, massieren usw. oder den Verband auch nur des Nachts tragen lassen.

Als Kriterien eines gut behandelten Klumpfußes müssen nach Abschluß der Behandlung angesehen werden: 1. Die Fersen dürfen nicht mehr adduziert stehen, so daß sich das Tuber calcanei dabei in Pronation befindet, 2. der Fuß muß aktiv in Fersenfußstellung gebracht werden können, wobei besonders der Extensor digitorum stark vorspringen muß und 3. die Fußsohle muß beim Stehen völlig den Fußboden berühren (Fig. 26 *a* bis *d*).




Fig. 27a. Klumpfußredresseur nach Schultze.

Die bei vielen Fällen noch bestehende Innenrotation der Unterschenkel geht meist später spontan zurück, wenn die Füße gut korrigiert wurden, besonders wenn man längere Zeit noch Stiefel mit Außenranderhöhung tragen läßt.

Manche Autoren legen Schienenapparate bis zum Becken an, um die Beine in Außenrotation festzuhalten; andere haben mit gutem Erfolge eine Osteotomie des Ober- oder Unterschenkels mit Auswärtsdrehung des distalen Fragmentes vorgenommen. Pürckhauer aus der Langeschen Klinik läßt dabei die Fibula intakt und dreht nur die supra-malleolär quer durchmeißelte Tibia auswärts, bis die Torsion beseitigt ist; dann folgt ein erster Gipsverband auf zwei und dann ein Gehgipsverband für 4 Wochen.

**Die Behandlung des Klumpfußes bei älteren Patienten.** Schwieriger gestaltet sich die Behandlung des angeborenen Klumpfußes bei älteren Kindern und Erwachsenen. Bei Kindern etwa bis zum 6. oder 8. Lebensjahre kommt man mit der besprochenen Art des Redressements meist aus; bei älteren jedoch und beim Erwachsenen muß man den Osteoklasten zu Hilfe nehmen.

Am gebräuchlichsten ist wohl der Apparat von Lorenz und der von Stille, die ungefähr nach demselben Prinzip gebaut sind (s. S. 34). Lange und Bade redressieren die Klumpfüße auf ihrem Operationstischen (s. S. 35). Einen besonderen Redresseur hat Riedinger konstruiert. Seine vielseitige Verwendbarkeit rühmt Biesalski. Sehr brauchbar ist auch der Apparat von Ferdinand Schultze, der nach den Fig. 27a u. b ohne weiteres verständlich ist und besonders beim Klumpfuß Erwachsener vorzügliches leistet. Es werden die Malleolen fest in Gummikulissen eingeschraubt und dann der Fuß zuerst aufgerollt und endlich in einer anderen Einspannung der Spitzfuß beseitigt. Man muß sehr langsam redressieren, damit die Sohlenhaut nicht aufplatzt, kann jedoch bei schonendem Vorgehen unbedenklich große Gewalt anwenden. Zum Schluß folgt stets die Achillotomie. Wenn man bei Erwachsenen in der ersten Sitzung kein Vollresultat zu erreichen glaubt, weil die Weichteile einzureißen drohen oder die Kontraktur zu fest ist, so läßt sich oft nach 1—2 weiteren Sitzungen einige Wochen später, zwischen denen

Fig. 27 b. Klumpfußredresseur nach Schultze.
(Beseitigung des Spitzfußes.)

man das jeweils erreichte Resultat durch Gipsverbände sichert, der Fuß meist noch so weit bringen, daß, wenn auch nicht anatomisch nach den obigen drei Forderungen, so doch funktionell völlig einwandsfreie Resultate erreicht werden, bei Patienten bis zu den 30 er Jahren wenigstens.

Der Gipsverband bleibt bei Erwachsenen nur 6—8 Wochen liegen, da die Umformung schneller geht als beim Kinde. Dann kann man ohne oder mit zwischengeschalteter Schienenbehandlung zum außen erhöhten Stiefel übergehen.

Lange führt beim Klumpfuß der Erwachsenen die Nachbehandlung in der gleichen Weise durch wie beim Kinde: Nachts: Außenschiene; tagsüber: Zelluloid-stahldrahteinlage.

Man kann auch über die Dreißiger hinaus, wenn man auch keine normale Fußform mehr durch das Redressement erzielt, doch den Gang bessern und die Beschwerden größtenteils beseitigen. Besonders schöne Resultate erreicht man, wenn man nach v. Aberle zu zwei Sitzungen redressiert und in der ersten Sitzung nur in „Mittelstellung" eingipst und in einer späteren Sitzung dann die Vollkorrektur und die Tenotomie vornimmt.

So habe ich einen 50 jährigen Patienten mit rechtsseitigem Klumpfuß, der in seiner Jugend bereits von Stromeyer operiert worden war, aber ein so erhebliches

Rezidiv bekommen hatte, daß er auf seinen Schwielen kaum mehr gehen konnte, in einer Sitzung redressiert. Alle Weichteile und Sehnen der Fußsohle mußten am Schlusse der Sitzung mit einem Tenotom subkutan nach der Art der Phelpsschen Operation durchschnitten werden. Unter dem ersten Metatarsus entstand zwar ein markstückgroßer Dekubitus, aber nach einem Jahre machte der Patient wieder Treibjagden, sogar eine Gemsjagd im Hochgebirge mit.

Immerhin wird man Patienten über 30 Jahre nur im Notfall in Angriff nehmen, da die Gefahr einer Embolie, besonders bei längere Zeit geschonten Füßen, und die des Dekubitus sehr groß ist. Nur wenn man sieht, es geht ohne Eingriff nicht, wird man mit großer Vorsicht redressieren, am besten mehrzeitig.

Fig. 28 *a* u. *b*. Angeborener Klumpfuß vor der Behandlung. (Beobachtung von Lange.)
Fig. 28 *c* u. *d*. Derselbe Fall nach der Behandlung. Keilresektion.

Einen 45 jährigen Herrn mußte ich doppelseitig redressieren, weil er infolge seiner Klumpfüße eine schwere sekundäre Arthritis deformans beider Knie bekommen hatte. Ging er außenrotiert, so konnte er wegen der Schwielenschmerzen in den Füßen bald nicht weiter; ging er innenrotiert, konnte er es vor Knieschmerzen nicht aushalten. Bei diesem Fall kam es zum Dekubitus unter den ersten Metatarsusköpfchen, auf der einen Seite sogar mit Verlust beider Sesambeine; aber der Gang wurde viel besser und die Knieschmerzen verschwanden ganz, da gute Außenrotation der Füße erreicht wurde.

**Blutige Operationen des angeborenen Klumpfußes.** Eine vorzügliche Operation bei schwerem Klumpfuß des Erwachsenen, besonders wenn ein Redressement zu gefahrvoll erscheint, ist die **Keilosteotomie.**

Ohne Rücksicht auf Gelenke wird aus dem lateralen Fußrücken, aus Talus, Cuboid und Calcaneus ein sich nach der Planta und der Innenseite zu verjüngender Keil in einer Ausdehnung herausgemeißelt, daß sich der Fuß plantigrad aufrollen läßt (Fig. 28*a*—*d*). Die Strecksehnen müssen dabei geschont und die Spitze des Keiles durch lineare Osteotomie eventuell bis zum Innenrand des Fußes verlängert werden. Die kontrakten Weichteile der Fußwölbung müssen jedoch, um eine völlige

Aufrollung zu ermöglichen, subkutan durchschnitten werden. Das Verfahren ist ganz ähnlich dem bei schwerem Plattfuß beschriebenen; nur daß der Keil hier gerade an der entgegengesetzten Seite des Fußes angelegt werden muß.

Bade konnte so bei einem 54jährigen Stromeyerschen Patienten in einer Sitzung durch Keilexzision beide Klumpfüße und bei einer 60jährigen Patientin den einseitigen Klumpfuß durch die gleiche Operation beseitigen.

Das Phelpssche Verfahren der offenen Durchschneidung der Plantarfaszie, aller Sehnen und Muskeln der Planta ist heute, besonders im Kindesalter, nicht mehr berechtigt, wo man durch das unblutige Verfahren des Redressements gute Erfolge erzielt. Auch die Exstirpation des Talus mit Durchschneidung des Ligamentum fibulocalcaneum oder mit einer Keilexzision aus dem lateralen Calcaneus kombiniert, die Exstirpation des Cuboids und andere verstümmelnde Operationen sind heute in den Hintergrund getreten.

Fig. 29. Rechtes Bein eines Klumpfußes vor der Ogstonschen Operation.

**Ogstonsche Operation.** Für mehrfach infolge vorheriger ungenügender Behandlung rezidivierte, sogenannte rebellische Klumpfüße im späteren Kindesalter, bei denen oft der Talus ganz oder fast ganz aus der Malleolengabel herausluxiert ist, hat sich uns das neuerdings auch von Vulpius und Biesalski empfohlene Verfahren nach Ogston und Lauenstein der Enukleation des Talus allein oder des Talus, Proc. ant. calcanei und des Cuboid (Biesalski) ganz außerordentlich bewährt (Fig. 29 und 30).

Fig. 30. Röntgenbild eines Klumpfußes nach der Ogstonschen Operation.

Man legt, nachdem man den Hohlfuß gründlich aufgerollt hat, einen bogenförmigen Schnitt über dem Talus, etwa dem Kocherschen Resektionsschnitt entsprechend, an und höhlt, am besten mit einem sogenannten Bildhauermeißel, den Talus unter Erhaltung seiner Gelenkflächen soweit aus, bis

(eventuell unter Einbrechen seiner Wände) der Fuß gut in die Malleolengabel und in Valgus calcaneus-Stellung gebracht werden kann. Die Wunde wird primär vernäht und nach nochmaliger Redression, wie üblich, ein Gipsverband angelegt. Schon nach wenigen Wochen ist kaum noch eine Spur der Aushöhlung im Röntgenbilde zu sehen (Fig. 30), da sich die Knochenhöhle schnell wieder füllt; das Resultat kann dadurch, selbst bei schon vorher mehrfach redressierten Fällen, noch ein recht gutes werden (Fig. 30).

## 2. Der erworbene Klumpfuß.

**Die Ätiologie.** Im extrauterinen Leben kann der Klumpfuß verschiedene Ursachen haben. Er kann traumatisch entstehen durch schlecht geheilte Knöchelbrüche oder nach Luxationen im Talokrural- oder Talotarsalgelenk, wenn die Verbände zu lange liegen geblieben sind, nach Defekten osteomyelitischer Herkunft, durch Narbenkontraktur oder Epiphysenwachstumsstörungen (Fig. 31). Auch Peroneus- oder Ischiadikusnervenverletzung können durch den Ausfall der von ihnen versorgten Muskeln zur Klumpfußbildung Anlaß geben. Den Hauptbestandteil trägt jedoch die **Polyomielitis anterior** (nach Bessel-Hagen 70%). Auch spastische Klumpfüße bei der Littleschen Krankheit, allerdings meist mit Überwiegen der Equinuskomponente, kommen vor.

Fig. 31. Klumpfuß infolge traumatischer Epiphysenlösung in der Jugend bei 10jährigem Knaben. Die Tibiaepiphyse ist stark verändert, höher und breiter als normal. Die Tibia blieb im ganzen Wachstum stark zurück, die Fibula wurde infolgedessen zu lang und dadurch kam es wiederum zur Ausbildung eines Klumpfußes. Auch am oberen Unterschenkelende artikulierte die Fibula nicht, wie normal, mit dem lateralen Teil des Tibiacondylus, sondern war über diesen bis zur Höhe des Kniegelenkspaltes „hinausgewachsen".

**Pathologische Anatomie des erworbenen Klumpfußes.** Die **pathologisch-anatomischen** Veränderungen unterscheiden sich nach meinen Untersuchungen an einer Reihe von paralytischen, in früher Jugend entstandenen Klumpfüßen, was den

Knochen anlangt, in nichts von den oben beschriebenen angeborenen, besonders wenn gegen die infolge der Lähmung eintretende Deformierung therapeutisch wenig getan wurde (Fig. 20 u. 21). Zuweilen jedoch steht die Ferse beim paralytischen nicht so adduziert und die Tibia und Fibula im Gegensatz zum kongenitalen Klumpfuß auswärts statt einwärts rotiert.

**Die Therapie des erworbenen Klumpfußes.** Die Behandlung richtet sich nach der Ätiologie des erworbenen Klumpfußes. Die traumatischen Fälle behandelt man mit Redressement und nachfolgendem Gipsverband, die nach schlecht geheilten Frakturen besser mit Osteotomie. Bei den durch kariöse Prozesse mit Defektbildung entstandenen Formen kommen nach dem Redressement noch osteoplastische Operationen in Betracht. Die spastischen Formen werden ebenfalls redressiert, die verkürzten Sehnen plastisch verlängert und dann nach einer kurzen Gipsbehandlung noch ein korrigierender Schienenhülsenapparat angelegt, da spastische Kontrakturen gern rezidivieren; meist lassen die Spasmen beim Little jedoch nach geeigneter Behandlung mit zunehmendem Alter nach.

**Sehnenüberpflanzung.** Bei dem durch Poliomyelitis entstandenen Klumpfuß, wo meist die Peronei (Fig. 32) oder auch der Extensor digitorum fehlen, hat die Behandlung zwei Bedingungen, und zwar die zweite erst, nachdem der ersten Genüge geleistet worden ist, zu erfüllen: 1. Die Deformität zu beseitigen, was durch das Redressement genau wie beim angeborenen Klumpfuß geschieht, und 2. die gelähmte Muskelgruppe durch Transplantation zu ersetzen, wenn noch brauchbares Ersatzmaterial vorhanden ist, um dadurch den Patienten apparatfrei zu machen.

Fig. 32. Beginnender rechtsseitiger Klumpfuß durch Peroneuslähmung (Poliomyelitis). Links statischer Plattfuß.

Man beseitigt wieder erst die Deformität und kann dann in einer zweiten Sitzung den Extensor digitorum am besten durch die periostale Verpflanzung des Extensor hallucis aufs Cuboid ersetzen oder nach Nicoladoni an den Muskelbauch des Extensor hallucis anhängen, während man die Peronei am besten durch Abspaltung eines Drittels der Achillessehne oder durch den Flexor hallucis periostal oder tendinös ersetzt.

**Versteifende Operationen.** Ist kein genügendes Ersatzmaterial mehr vorhanden, sind etwa alle Muskeln gelähmt (dann entsteht der Klumpfuß durch die Schwere des herabhängenden Fußes), so kann man eine Arthrodese am Fußgelenk vornehmen.

Lange zieht der letzteren die Bildung eines festen Haltes durch „künstliche Bänder“ (Einnähung kurzer straffer Bänder aus Seide, dorsal von der Tibia zum Navikulare und von der Fibula zum Cuboid ziehend) oder die Tenodese vor. Der Fuß wird dadurch im Sprunggelenk nicht ganz unbeweglich, so daß der Patient seinen Fuß den Unebenheiten des Bodens besser anpassen kann, was besonders bei Gebirgsbewohnern ins Gewicht fällt. Andere Autoren haben, um die Arthrodese recht fest zu gestalten, nach den Resektionen der Gelenkflächen der Malleolen und der Tibia auch noch eine Elfenbeinstiftbolzung vorgenommen, die sich aber auf die

Dauer nicht bewährt hat. Wieder andere haben auch noch die Versteifung der kleinen Tarsalgelenke und die Einfügung einer Periostknochenspange empfohlen, weil die Tenodese, die Raffung der Sehnen, bei gelähmten Muskeln, wegen der später doch wieder eintretenden Dehnung keine Dauerresultate zeitigt.

Die Arthrodese darf jedoch stets erst, da sie eine Verkürzung setzt, vorgenommen werden, wenn man die definitive Länge der Extremität übersieht, also gemeinhin nicht vor dem 20. Lebensjahre.

**Literatur.**

v. Aberle, Über das modellierende Redressement des Klumpfußes Erwachsener. Naturforscherversammlung 1906.
Bessel-Hagen, Die Pathologie und Therapie des Klumpfußes. Heidelberg 1889.
Bibergeil, Der Klauenhohlfuß. Münch. med. Wochenschr. 1912.
Cramer, Beitrag zur Behandlung des Hohlfußes. Arch. f. Orthop., Mechanotherap., Bd. XI, Heft 4.
Joachimsthal, Der Klumpfuß. Handb. f. orthop. Chir., Bd. II (ausführliche Literatur bis 1905).
Lange, Der Klumpfuß. Lehrb. d. Chir. v. Wullstein und Wilms, Bd. II.
Ogston, A. new principle of curing club-foot. Brit. medic. Journ. 1902.
Schulze, Ferd., Zur Behandlung der Deformitäten der unteren Extremität.
Vulpius, Zur Ätiologie des angeborenen Klumpfußes. Verhandl. d. deutsch. Gesellsch. f. orthop. Chir. 1903, Bd. II.
Wollenberg, Keimfehler oder angeborene Druckwirkung? Zeitschr. f. orthop. Chir., Bd. XV.
Zeitschr. f. orthop. Chir., Bd. XXII.

## Der Hohlfuß.

**Die Ätiologie.** Mit dem Klumpfuß in mancher Beziehung verwandt ist der Hohlfuß, die pathologisch vermehrte Fußwölbung; er ist selten rein vorhanden und meist mit Fersenfuß oder Spitzfuß kombiniert. Ist er kongenital, so kann er nach Bibergeil mit Spina bifida (auch occulta) verbunden sein. Stehen die Zehen beim Hohlfuß infolge der vermehrten Fußhöhlung in Dorsalflexionskontraktur, so nennt man das einen Klauenhohlfuß. Er kann aber auch erst in den ersten Lebensjahren oder in der Pubertät sich allmählich ausbilden; zuweilen liegt dann eine Fuchssche „Myelodysplasie" infolge einer Störung im unteren Rückenmarksabschnitt vor (Spina bifida, Kompression des Filum terminale und ähnliches). Spitzy hat dreimal Hohlfüße bei Chorea und häufig in nervösen, degenerierten Familien gefunden. Einmal sah ich ihn infolge einer doppelseitigen Schrumpfung der Fascia plantaris, ähnlich einer Dupuytrenschen Kontraktur bei einer Myxödemkranken. Derartige Hohlfüße nach Entzündung der Plantarfaszie scheinen gar nicht so selten zu sein (Rosenfeld).

**Die Behandlung des Hohlfußes.** Wenn der Hohlfuß Beschwerden macht, so genügt bei leichteren Fällen nach Lange zur Beseitigung der Beschwerden oft schon eine nach dem Prinzip der Plattfußeinlagen gefertigte Einlage. Beseitigt die Einlage die Schmerzen nicht, so muß die kontrahierte Fußsohle nach den beim Klumpfuß entwickelten Grundsätzen aufgerollt werden (Redressement, subkutane Durchschneidung aller kontrahierten Weichteile und Gipsverband). Scheitert das Redressement, so kann man durch eine lineäre quere Osteotomie durch die Konvexität der Knochen (Bade) oder in ganz schweren Fällen eine Keilexzision aus dem Navikulare und Cuboid (Lange) den Hohlfuß beseitigen.

## Der Spitzfuß.

Der Spitzfuß (Pes equinus) ist die Deformität der Plantarflexion.

**Die Ätiologie.** Der Spitzfuß kann (angeboren) durch intrauterinen Druck entstanden sein; meist ist er jedoch nach der Geburt erworben. Je nach der Entstehung unterscheidet man durch Narben an der Wade oder der Fußsohle entstandene Formen (auch ischämische infolge zu enger Verbände kommen vor), arthrogene bei Gonorrhoe, Tuberkulose, Lues, Polyarthritis mit Beteiligung des Fußgelenkes, traumatische nach Frakturen der Malleolen und des Tarsus, neurogene und kompensatorische Spitzfüße. Auch durch den Druck der Bettdecke bei langem Krankenlager kann ein Spitzfuß entstehen. Die Mehrzahl ist **neurogenen** Ursprungs. Entweder bedingt durch einen Spasmus der Wadenmuskulatur, wie häufig bei Littlescher Krankheit (meist doppelseitig)

Fig. 33. Linksseitiger Spitzfuß bei einem 17jährigen Jüngling kompensatorisch entstanden, da das linke Bein 6 cm kürzer ist. (Resectio coxae.)

Fig. 34. Spitzfußapparat. Des nachts werden die Gummizüge stark angespannt, beim Gehen locker gelassen.

oder (einseitig) bei der hemiplegischen Form der zerebralen Kinderlähmung und bei Kompressionsmyelitis oder durch die schlaffe Lähmung der Dorsalflexoren bei Poliomyelitis anterior. Den kompensatorischen Spitzfuß beobachtet man bei Verkürzungen eines Beines durch angeborene Hüftluxation, schlecht geheilte Frakturen, Osteomyelitis (Fig. 33).

Auch die von Hoffa beschriebene Form des intermittierenden Spitzfußes haben wir einige Male beobachtet. Es handelt sich um Kinder, die gewöhnlich gut plantigrad auftreten, bei Erregung, besonders wenn sie schnell laufen wollen, jedoch in Spitzfußstellung verfallen. Da man bei der Prüfung dieser Fälle im Anfang der passiven Bewegungsversuche oft leichte Spasmen bemerkt, dürften diese Fälle wohl auch als eine leichte Littlesche Erkrankungsform anzusehen sein.

**Die Anatomie des Spitzfußes.** Durch das Auftreten mit den Zehenspitzen und vor allem mit den Köpfchen der Metatarsi entstehen hier Druckstellen und Schwielen, ja bei hochgradigstem Spitzfuß können

sogar die Zehen plantarwärts umgekrümmt sein und die Dorsalfläche der Zehen als Auftrittsfläche dienen. Der Talus ist meist erheblich aus der Malleolengabel herausluxiert und sein Gelenkknorpel aufgefasert.

**Die Therapie des Spitzfußes.** Die angeborenen Formen werden nach den beim Klumpfuß erörterten Maßnahmen behandelt.

Bei den erworbenen hat man sein Hauptaugenmerk auf die Verhütung zu richten, indem man bei entzündlichen Vorgängen am Fuß oder an der Wade die rechtwinklige Fußstellung durch einen abnehmbaren oder gefensterten Gipsverband sichert (Technik beim Klumpfuß beschrieben), während bei längeren Krankenlagern der Fuß durch die bekannten Reifenbahren vor dem Druck der Bettdecke geschützt wird. Bei den paralytischen Formen läßt man einen abnehmbaren Gipsverband in rechtwinkliger Stellung oder einen im Fußgelenk beweglich eingerichteten Hessingschen Schienenhülsenapparat tragen, der durch Gummizüge in Hackenfußstellung gezogen werden kann (als Tag- und Nachtschiene oder als Nachtschiene allein; Fig. 34). Bei leichteren Fällen gibt man für den Tag nach Lange einen Stiefel in den hinten vom Absatz aufwärts eine Schiene eingearbeitet ist.

Fig. 35a. Schwerer Spitzfuß. Vor der Behandlung.

Fig. 35b. Schwerer Spitzfuß. Nach der Behandlung. Tenotomie der Achillessehne u. Redressement. (Beobachtung v. Lange.)

Spitzy läßt im Stiefel eine U-förmige Drahtschiene benutzen, deren kurzes Mittelstück in der Sohle des Schuhes befestigt ist, während die beiden Schenkel an der Außen- und Innenseite des Schuhes an der Knöchelgegend aufsteigen und bis zur Mitte des Unterschenkels reichen. An den Enden dieser beiden Schienen wird rückwärts ein Gummiband befestigt, das der Wade eng anliegt. Je straffer das Band angepaßt wird, desto mehr wird der Fuß in Dorsalflexion gehebelt.

**Die Operationen beim Spitzfuß.** Bei allen schweren oder längere Zeit bestehenden Formen muß man jedoch das Redressement in Narkose mit nachfolgender Tenotomie der Achillessehne vornehmen (Fig. 35a u. b). Meist genügt die quere Durchschneidung, nur bei den spastischen Formen muß man die plastische Verlängerung der Achillessehne vornehmen, um die Wade nicht ganz auszuschalten und so etwa einen recht unangenehmen

spastischen Pes calcaneus zu erhalten. Nach einem Gipsverbande für 4—6 Wochen muß dann noch längere Zeit der Apparat oder eine Schiene getragen werden, um Rezidive zu vermeiden. Spitzfüße nach schlaffen Lähmungen der Dorsalflektoren erfordern einige Wochen nach dem Redressement einen Ersatz durch Überpflanzung von den Peroneen, den Flexoren oder vom Tibialis anticus.

Fig. 36. Prothese für kompensatorischen Spitzfuß bei Beinverkürzung. Der Fuß wird in Spitzfußstellung in die Prothese eingeschnallt. Vorderfuß aus Gummi. Über die Prothese kommt ein gewöhnlicher Schnürstiefel, der durch einen Korkkeil in der Fersengegend eventuell für sich noch einen Teil der Beinverkürzung ausgleicht.

Ist der Fuß bei der Lähmung aller Fußmuskeln infolge der Schwere zum Spitzfuß geworden, so empfiehlt sich die beim Klumpfuß besprochene Versteifung des Fußgelenkes durch Teno- oder Arthrodese oder durch die Langeschen künstlichen Bänder.

Die kompensatorischen Spitzfüße werden nur dann behandelt, wenn sie Beschwerden machen. Man beschränkt sich darauf, die schmerzenden Partien eventuell durch gute Prothesen zu entlasten oder den Grad des Spitzfußes durch sie zu verringern (Fig. 36). Bei geringem Grad des kompensatorischen Spitzfußes genügt eine der Verkürzung entsprechende nach einem Gipsabguß in belasteter Spitzfußstellung gefertigte Korkkeileinlage, die in einen Stiefel hineingearbeitet wird (Fig. 37).

Fig. 37. Skizze eines Spitzfußstiefels zum Ausgleich geringerer Verkürzung. (Korkeinlage.)

**Literatur.**

Hoffa, Lehrbuch d. orthop. Chir.
Joachimsthal, Der Spitzfuß. Handbuch d. orthop. Chir., Bd. II.
Lange, Der Spitzfuß. Lehrbuch d. Chir. von Wullstein und Wilms.

## Der Hackenfuß.

Der Hackenfuß (Pes calcaneus) ist die Deformität der übertriebenen Dorsalflexion.

**Die Ätiologie des Hackenfußes.** Der Hackenfuß ist selten. In Langes Statistik von über 13000 Fällen wurden 7 angeborene und 31 erworbene Hackenfüße gezählt. Wir haben ihn unter 5000 Fußdeformitäten nur siebenmal beobachtet.

Der Hackenfuß kann angeboren sein und verdankt dann seine Entstehung meist einem abnormen intrauterinen Druck; häufig besteht gleichzeitig Valgusstellung. Nach der Geburt können gelegentlich Verbrennungen und Entzündungsnarben auf der Dorsalseite durch ihren Zug einen Pes calcaneus hervorrufen; die häufigste Ursache ist aber ein Ausfall der Wadenmuskulatur.

Dieser Ausfall kann bedingt sein durch eine Verletzung der Achillessehne.

Beim spastischen Spitzfuß wurde bereits erwähnt, daß nach einfacher querer Durchtrennung der Achillessehne ein Pes calcaneus sich entwickeln kann, wenn bei Littlescher Krankheit oder der zerebralen Kinderlähmung der Calcaneus allein dem Zuge der sich nunmehr im Vorteil befindlichen Plantarmuskeln ausgeliefert ist (s. allgem. Teil). Es entsteht dann nach der Durchschneidung eine starke Retraktion der beiden Sehnenenden und der Effekt ist eine beträchtliche Achillessehnenverlängerung mit funktioneller Insuffizienz der Wadenmuskulatur.

Viel häufiger ist aber dieser Ausfall bedingt durch eine Lähmung des Gastrocnemius infolge von Poliomyelitis.

An diesen Hackenfüßen lassen sich die Komponenten, welche die Deformität zusammensetzen, am besten studieren. In der ersten Zeit nach Eintritt der Lähmung stellt sich der Fuß im ganzen in Dorsalflexion durch den Zug der gesunden Dorsalflektoren. Ist die Lähmung nicht vollständig oder tritt nach einiger Zeit eine Erholung des gelähmten Muskels ein, so kann die Deformität in diesem Stadium als ein reiner **Pes calcaneus** stehen bleiben.

Fig. 38a. Pes calcaneus. Der Hackenfuß ist durch starke Dorsalflexion des ganzen Fußes zustande gekommen.

Fig. 38b. Röntgenbild eines Pes calcaneus.

Ist die Lähmung des Gastrocnemius aber vollständig und dauernd, so macht sich über kurz oder lang außer dem Zug der Dorsalflektoren der Zug der gesundgebliebenen Sohlenmuskulatur geltend. Diese Muskeln ziehen, wenn die antagonistische Wirkung des Gastrocnemius am Calcaneus wegfällt, den Fuß zu einem Hohlfuß zusammen. Dadurch senkt sich die vordere Fußhälfte in Plantarflexion, die hintere Fußhälfte, vor allem der Talus und Calcaneus, behalten die gleiche Dorsalflexion wie vorher bei oder nehmen eine noch stärkere Hackenfußstellung ein, so daß der Processus posterior häufig nicht mehr nach hinten, sondern direkt nach unten zur Fußsohle schaut. In diesem Stadium ist die Deformität als **Pes calcaneo-excavatus** zu bezeichnen. In diese Gruppe gehört auch der durch künstliche Bandagierung entstandene Fuß der Chinesin (Fig. 42).

Fig. 39a. Pes calcaneo-excavatus. Der Hackenfuß ist durch Drehung und Deformierung des Calcaneus bedingt.

Fig. 39b. Röntgenbild des in Fig. 39a abgebildeten Pes calcaneo-excavatus.

Eine weitere Umformung kann der gelähmte Fuß durch die Peronei erleiden.

Sind die Peronei gut erhalten, so treten sie als Ersatzmuskeln für den Gastrocnemius ein und übernehmen, wenn auch in viel schwächerem Maße als unter normalen Verhältnissen, die Plantarflexion. Gleichzeitig ziehen sie aber den Fuß in Valgusstellung und die Folge ist die Entstehung eines **Pes calcaneo-excavatus-valgus.** Dieses Endstadium beobachten wir bei unseren Hackenfüßen am häufigsten, und zwar nicht nur beim paralytischen, sondern auch beim spastischen und kongenitalen Hackenfuß, wie Pürckhauer aus der Langeschen Klinik nachgewiesen hat.

Fig. 40a. Röntgenbild eines Hackenhohlfußes vor der Behandlung.

## Die Therapie des Hackenfußes.

Nach der Ätiologie und dem Stadium des Pes calcaneus richtet sich auch die Therapie: Ist er angeboren und ein reiner Pes calcaneus, so behandelt man ihn mit Redressement, Gipsverband und Schiene gemäß den beim angeborenen Klumpfuß besprochenen Regeln. Das Ziel muß eine Überkorrektur im Sinne einer Spitzfuß- oder, wenn außerdem eine Valguskomponente da ist, einer Klumpfußstellung sein.

Fig. 40b. Derselbe Fall wie Fig. 40a. Röntgenbild eines Hackenhohlfußes nach der Behandlung Osteotomie des Calcaneus. (Beobachtung v. Lange.)

Die Narbenkontraktur wird nach allgemein chirurgischen Grundsätzen, eventuell plastisch beseitigt.

Beim Pes calcaneus spasticus nach der vorherigen operativen völligen Ausschaltung des Achillessehnenzuges muß dieser wiederhergestellt werden.

Lange fand zwar stets eine Wiedervereinigung, aber eine hochgradige Verlängerung der früher durchschnittenen Sehne; die Therapie hat daher entweder

Fig. 41 a.

Fig. 41 b.

Fig. 41 a. Paralytischer Hackenfuß vor der Behandlung.
Fig. 41 b. Paralytischer Hackenfuß nach der Behandlung. Osteotomie des Calcaneus und Transplantation des Peroneus auf den Calcaneus. (Beobachtung von Lange.)

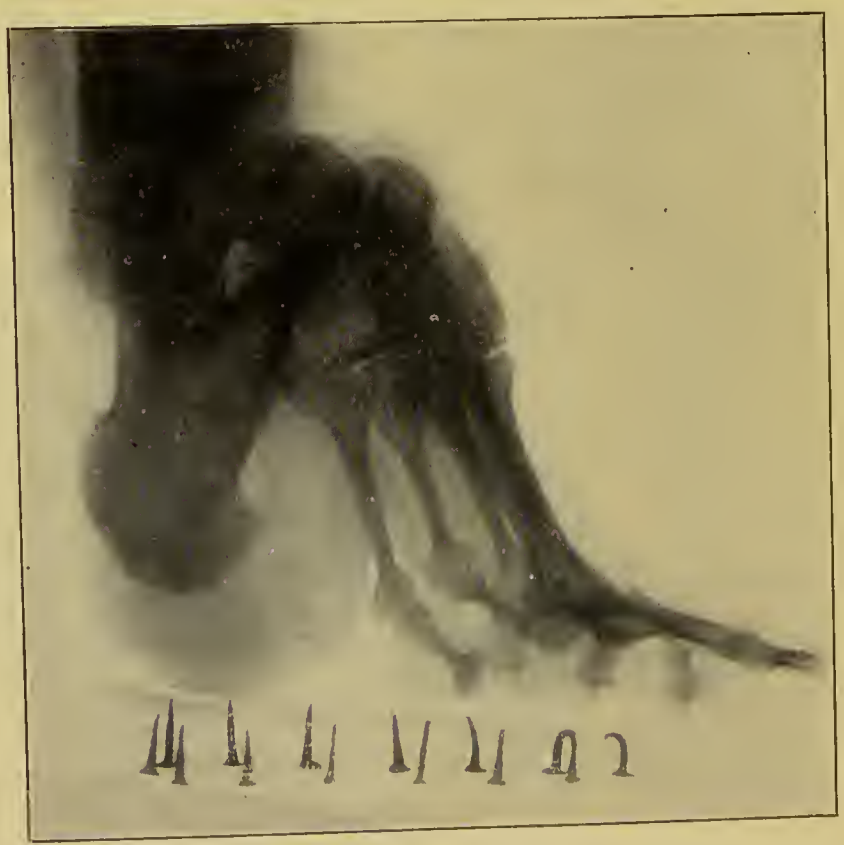

Fig. 42. Fuß der Chinesin. Pes calcaneus. (Nach Fraenkel.)

in einer Raffung der verlängerten Sehne oder in einer der auf S. 47 beschriebenen Operationen zur Verkürzung der Sehne zu bestehen.

Bei dem bei Poliomyelitis nach dem Ausfall der Wade durch den einseitigen Zug der Extensoren entstandenen Hackenfuß kann die Deformität, wenn sie noch nicht lange besteht, durch das Redressement beseitigt werden und sodann der Gastrocnemius durch möglichst kräftige Überpflanzung ersetzt werden, wozu sich entweder die Peronei, der Flexor digitorum und der Flexor hallucis eignen.

Besteht die Deformität aber schon lange und hat sich ein typischer Pes calcaneo-excavatus-valgus entwickelt, so ist das Redressement erfolglos. Man macht dann besser nach Hoffa die schräge Osteotomie des Calcaneus, dessen hinteres Fragment dann nach hinten, um den Hohlfuß und nach innen um den Valgus zu korrigieren, verschoben wird. Dann folgt die Herstellung der Gastrocnemiusfunktion wie oben.

Ist kein gesunder Ersatzmuskel vorhanden, so muß man einen Schienenhülsenapparat ähnlich dem Spitzfußapparat anwenden, bei dem jedoch statt des vorn angreifenden ein am Fersenteil angebrachter Gummizug den Fuß in Spitzfußstellung zieht.

**Literatur.**

Bayer, Zur Ätiologie des Pes calcaneus. Prager med. Wochenschr. 1893.
Fraenkel, Chinesinnenfuß, Ztschr. f. orthop. Chir., Bd. XIV.
Hoffa, Lehrbuch der orthop. Chir.
Joachimsthal, Der Spitzfuß. Handbuch d. orthop. Chir., Bd. II.
Lange, Der Spitzfuß. Lehrbuch d. Chir. von Wullstein und Wilms.
Pürckhauer, Ztschr. f. orthop. Chir., Bd. XXX.

## Der Pes adductus oder Metatarsus varus.

**Ätiologie und Anatomie.** Mit dem Pes varus und dem Klauenfuß in mancher Beziehung verwandt ist der oft mit Syndaktylie, Polydaktylie und Hallux valgus vergesellschaftete Pes adductus oder Metatarsus varus. Die Höhlung des Fußes ist meist sehr ausge-

Fig. 43a.

Fig. 43b.

Fig. 43a. Metatarsus varus. Der 1., 2. und 3. Metatarsus stehen adduziert in Varusstellung. Das erste Keilbein hat trapezförmige Form, seine distale Gelenkfläche ist schräg gestellt. Hallux valgus, Digiti valgi, 2. und 3. Zehe, Metatarsophalangealgelenk subluxiert.

Fig. 43b. Angeborener Pes adductus. (Beobachtung von D. Gangele.)

sprochen, der 1. Metatarsus manchmal auch noch der 2. und 3., steht in erheblicher Adduktion, während das 1. Keilbein nicht eine normale im großen und ganzen rechteckige, sondern eine Trapezform hat. Die Gelenklinie zwischen 1. Keilbein und 1. Metatarsus verläuft nicht senkrecht zur Längsachse des Fußes, sondern schräg von medial-proximal nach lateral-distal. Anscheinend rein mechanisch durch eine Kontraktur der Strecksehnen infolge der Adduktion der medialen Metatarsi oder vielleicht auch durch neurogene Kontraktur entsteht beim Metatarsus varus meist auch eine Valgität sämtlicher Zehen, die sich bis zu einer Subluxation auf den Metatarsalköpfchen steigern kann (Fig. 43*a* u. *b*). Die Deformität kann entweder angeboren (oft auch ererbt!) sein oder ähnlich wie der Klauenhohlfuß im Kindesalter oder in der Pubertät entstehen. Duncker hat aus der Langeschen Klinik einige Fälle von Pes adductus beschrieben, die mit Valgusstellung des Calcaneus vergesellschaftet und wahrscheinlich dadurch zustande gekommen waren, daß die Patienten der Plattfußschmerzen wegen die Korrektur der Valgusstellung versucht haben, aber mit dem an dem Vorderfuß angreifenden Tib. ant. und post. nur in unvollkommener Weise erreicht haben. Dieses und die häufige Vergesellschaftung mit Poly- und Syndaktylie macht es wahrscheinlich, daß es sich bei manchen dieser Fälle um kongenitale Bildungsfehler (Spina bifida occulta), ähnlich dem Klauenhohlfuß, handeln kann.

**Therapie.** Macht der Metatarsus varus Beschwerden (meist unter den Köpfchen der Metatarsi), so hat seine Behandlung nach den beim Klumpfuß besprochenen Regeln zu erfolgen, eventuell wird man zur Geraderichtung besonders des 1. Metatarsus die Osteotomie des Keilbeines anschließen.

**Literatur.**

Cramer, Metatarsus adductus congenitus. Zeitschr. f. Chir. u. mech. Orthop. 1909.
Duncker, E., Pes adductus. Zeitschr. f. orthop. Chir., Bd. XXX, S. 447.
v. Frisch, Über Metatarsus varus congenitus. Wiener. klin. Wochenschr. 1912.

## Der Hallux varus.

Die Adduktionsstellung der großen Zehe kommt als Teilerscheinung beim Klumpfuß, aber auch als selbständiges Leiden und dann meist angeboren und doppelseitig vor. Es kann die ganze große Zehe (Fig. 44 a) oder auch nur das Endglied in Varität stehen. In seltenen Fällen ist der Hallux varus durch einen zu kurzen plumpen Metatarsus I veranlaßt (Fig. 44 b).

Zur Behandlung genügt meist ein einfacher Heftpflasterstreifen, der die große Zehe in die richtige Lage bringt oder eine entsprechende Bandage. Nur die Form mit der oben abgebildeten Verbildung des 1. Metatarsus kann eine osteoplastische Operation erfordern, die man jedoch nicht in zu frühem Kindesalter vornehmen soll, wenn man die definitive Kürze des Metatarsus noch nicht übersieht.

Fig. 44 a. Hallux varus congenitus. Die rechte große Zehe steht in geringer, die linke in starker Varusstellung.

Fig. 44 b. Hallux varus congenitus. Das Röntgenbild zeigt als Ursache stark verkürzte, verdickte 1. Metatarsen.

## Die Brachydaktylie.

Zu kurze Zehen durch angeborene Kürze des zugehörigen Metatarsus (Fig. 45) erfordern nur dann eine Behandlung, wenn ein sekundärer Pes planus oder varus dadurch entsteht nach den bei diesen Kapiteln besprochenen Prinzipien.

Fig. 45. Brachydactylie infolge angeborener Kürze des 3. und 4. Metatarsus. Metatarsi vari.

## Der Hallux valgus.

**Die Ätiologie.** Der Hallux valgus ist durch die Abduktion der großen Zehe gekennzeichnet. Er ist entweder angeboren, meist als Teilerscheinung des oben beschriebenen Metatarsus varus, oder erworben durch das Tragen zu spitzer Stiefel (Fig. 46a und b).

Anatomie und klinische Beschwerden. Beim Hallux valgus springt infolge der Abduktion das Köpfchen des ersten Metatarsus stark medialwärts vor und es entstehen hier infolge des Stiefeldruckes, besonders gern bei häufig gleichzeitigem Pes planus, Druckschwielen und Schleimbeutelentzündungen mit manchmal sehr hochgradigen Beschwerden beim Gehen. Das Metatarsophalangealgelenk erkrankt infolge der Verschiebung seiner Gelenkflächen an Arthritis deformans, die ihrerseits neue heftige Beschwerden machen und sehr leicht mit Gicht verwechselt werden kann, besonders wenn plötzliche „Anfälle" auftreten.

Fig. 46a. Hallux valgus; durch spitze Stiefel entstanden. a. Im Stiefel.

Diese Anfälle können hervorgerufen werden durch eine plötzliche, sehr schmerzhafte Einklemmung einer der bei Arthritis deformans zahlreichen Kapselzotten zwischen die Gelenkflächen. Das Gelenk wird dann reflektorisch ruhig gestellt, die Haut rötet sich leicht und die Verwechslung mit Gicht liegt infolgedessen sehr nahe. Man fühlt oft auch eine deutliche Knochenleiste am dorsalen Gelenkende des ersten Metatarsus.

Fig. 46 b. Hallux valgus; durch spitze Stiefel entstanden. b. Die große Zehe überlagert die 2. und 3. Zehe. Metatarsus varus.

Fig. 47. Scheinbare Spornbildung am lateralen Gelenkteil des 1. Metatarsus bei Hallux valgus.

Die Röntgenaufnahme zeigt bei solchen Fällen dann meist eine scheinbare „Sporn"bildung (Fig. 47) am lateralen Rande der Gelenkfläche des ersten Metatarsusköpfchens, die aber einer an die ganze Fläche angebauten osteophytischen Leiste entspricht. Nur selten handelt es sich um das Hinzutreten wirklicher Gicht, was natürlich durch weitere Blut- und chemische Untersuchungen zu prüfen ist; dann ist meist auch der Gelenkspalt zerstört. Ist die Valgität erst einmal eingetreten, so begünstigt oft der Zug des Extensor und des Flexor hallucis longus das Zunehmen der Valgität.

**Die Therapie.** Bei vielen Fällen genügt zur Beseitigung der Schmerzen und der Deformität eine Korrektur des gleichzeitigen Plattfußes durch eine richtige Einlage und richtig gearbeitete Stiefel. Die Schwielen kann man durch Filzringe vor Druck schützen; sie verlieren dann allmählich ihre Schmerzhaftigkeit. Bleiben trotz der Filzringe die Schmerzen, so lassen sich dieselben in

der Regel durch die Wilsonsche Operation beseitigen. Durch einen Dorsalschnitt werden alle vorspringenden Knochenteile weggemeißelt. Die Zehe selbst bleibt in der pathologischen Stellung, macht aber keine Beschwerden mehr. Spitzy rühmt die Erfolge dieser Operation.

Will man die Zehe selbst gerade richten, so umschneidet man durch seitlichen Schnitt die Schwiele, meißelt eine manchmal vorhandene mediale Exostose ab und macht nun eine Keilexzision aus dem ersten Metatarsus. Zur Sicherung des Resultates wird die Sehne des Extensor hallucis longus und eventuell auch des brevis an seiner Insertion abgetragen und nach Weid an die mediale Seite der Grundphalanx angenäht (Fig. 48). Natürlich muß nachher eine medial gerade Stiefelform getragen werden. Die Operation ergibt tadellose Resultate, wie wir in zahlreichen Fällen sahen.

Fig. 48. Hallux valgus nach der Operation (Keil-Osteotomie des 1. Metatarsus, Abmeisselung der medialen Exostose, Entfernung des Schleimbeutels). Überpflanzung des Extensor hallucis an die mediale Seite der Grundphalane.

**Literatur.**

Ewald, Die Ätiologie des Hallux valgus. Deutsche Zeitschr. f. Chir., Bd. CXIV.
Preiser, Statische Gelenkerkrankungen. F. Enke 1911.
Wilson, Americ. Journ. of orth. surgery, Jan. 1906.

## Die Hammerzehe.

Hammerzehen können angeboren sein, meist entstehen sie jedoch durch zu kurze unzweckmäßige Stiefel oder als Teilerscheinung des Plattfußes, wo ihre Entstehung bereits besprochen wurde. Die beiden häufigsten Formen geben Fig. 49 und 50 wieder.

Fig. 49.

Fig. 50.

Fig. 49. 2. Zehe in Hammerzehenbildung bei Plattfuß.
Fig. 50. Hammerzehenbildung der 2.—5. Zehe, beiderseits bei Plattfuß. Die Zehen sind so hochgradig verkrümmt, daß die Zehennägel beim Gehen den Fußboden berühren.

Die Hammerzehen können als Sitz von Hühneraugen, Schleimbeuteln usw. lebhafte Beschwerden machen. Ihre Behandlung muß einmal den meist gleichzeitig vorhandenen Plattfuß beseitigen, sodann die Zehen durch Stiefel mit weitem Vorderteil vor Druck schützen. Lange läßt die im Zbl. f. chir. u. mech. Orth. 1911, S. 1 beschriebenen

Zehenplatten tragen. Zuweilen ist die Verordnung einer Nachtsandale mit Redressionszügen für jede einzelne verkrümmte Zehe von Vorteil (Fig. 51). Von der Exartikulation der Zehen, die früher wegen Hammerzehenbeschwerden öfters gemacht wurde, sieht man heute ab. Entweder macht man das Redressement der Zehenkontraktur in Narkose mit der subkutanen Tenotomie der Zehenbeuger oder eine Keilexzision aus der Phalange (Basis des Keils dorsalwärts). Spitzy durchschneidet nicht nur die Beugesehnen, sondern auch die ganze Kapsel subkutan und redressiert dann kräftig — in 12 Fällen guter Erfolg, ein Verfahren, dessen gute Erfolge ich aus eigener Erfahrung bestätigen kann.

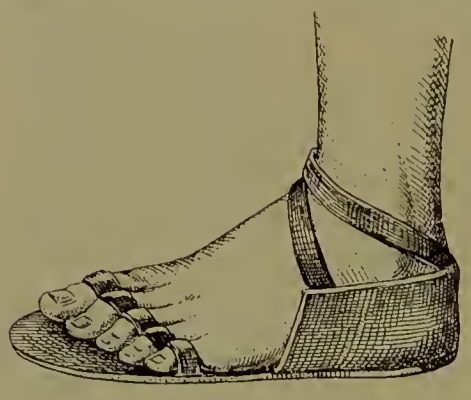

Fig. 51. Sandale mit elastischen Zügen zur Hammerzehenbehandlung nach Schreiber.

**Literatur.**

Joachimsthal, Handbuch d. orthop. Chir., Bd. II.
Hoffa, Lehrbuch d. orthop. Chir.
Lange, Lehrbuch d. Chir. von Wullstein und Wilms, Bd. II.

# Register.


A.

Abdominalreflex 321.
Abduktion, Behinderung bei Coxa vara 659
— — — — — statica 669 .
Abrachius 92.
Abszeß, heißer 167, 628.
— kalter 601.
— osteomyelitischer 167, 628.
— parartikulärer 184.
— — tuberkulöser 199, 211.
— prävertebraler 442.
— bei Spondylitis tuberculosa 593, **601.**
— — — Behandlung 622.
— tuberkulöser 177, 178, 184.
— nach Typhus 193.
Abwehrbewegungen bei Littlescher Krankheit 344.
Accessoriuskrampf 463.
Achillessehne bei Spitzfuß 756.
— Tenotomie 45.
— — offene Durchschneidung 47.
— — subkutane 45.
— — — nach Bayer 46.
— Verletzung, Hackenfuß durch 758.
Achillessehnenreflex 321.
Achondroplasie 110.
Adaktylie 93.
Adduktionskontraktur, Behandlung 363.
Äthermaske, amerikanische 31.
Ätherrausch 32.
Äthylchloridspray 32.
Agenesie 90.
Akromegalie 106.
Aktinomykose der Wirbelsäule 442.
Aktivitätshypertrophie der Knochen 128.
Albertsche Gipsbinden 62.
Albuminurie, lordotische, orthotische 507.
Alkoholinjektionen bei Gelenktuberkulose 222.
— bei Ischias 462.
— bei Sehnenganglien 260.
Alkoholverände 80.
Allgemeinnarkose 31.
Alveolarpyorrhoe als Ursache der Arthritis deformans 237.
— — — des chronischen Gelenkrheumatismus 248.
Amelie 92.
Amnionstränge als Ursache von Deformitäten 10, 91.
Amputationen, fötale 91.
Anästhesie, allgemeine 31.
— lokale 32.
Ankylosen 194.
— s. a. Kontrakturen.
— gonorrhoische 229.
— bei chronischem Gelenkrheumatismus 247.
Antetorsion und -version des Femur bei angeborener Hüftverrenkung 274, 275.
Antisepsis 43.
Aplasie 90.
Apoplexie der Erwachsenen 371.
Apparate, gymnastische 76.
— orthopädische 69.
— — bei angeborener Hüftgelenksverrenkung 299.
— — bei Dystrophia musculorum progressiva 414.
— — improvisierte 73.
— — bei Klumpfuß 746.
— — Langesche zur aktiven Überkorrektur bei Skoliose 570.
— — bei Plattfuß 735.
— — Schienenhülsen- nach Hessing 69, s. a. Schienenhülsenapparate.
— — bei schlaffen Fußlähmungen 406.
— — bei spastischen Kontrakturen 367.
— — bei Spitzfuß 755.
— — bei Spondylitis 614, 616, 619.
— — — — suboccipitalis 627.
— — Stahlgurt- 69.
— — bei Tabes 417, 419, 421, 425.
— — Zelluloidmull- 70.
— — Zelluloidstahldraht- 71.
Apus 92.
Arbeitshypertrophie der Knochen 128.
Arbeitsparesen 464.
Arm, Entbindungslähmung 10, 451, **644.**
— Defektbildungen 92ff.
Armlähmungen, paralytische, Behandlung 391.
Armnerven, periphere Lähmungen 454.

Arrosion, lakunäre 126.
Arthrigon 231.
Arthritis deformans 232.
— — Ätiologie 236.
— — Anatomie, pathologische 233.
— — und Coxa vara 679.
— — Differentialdiagnose 235.
— — bei Gicht 251.
— — juvenile Form 238.
— — bei Klumpfuß 740.
— — bei Plattfuß 724.
— — Prognose 236.
— — Röntgenbild 234.
— — Symptome 234.
— — Therapie 238.
— — Wesen 233.
Arthritismus, infantiler 161.
— als Ursache des chronischen Gelenkrheumatismus 248.
Arthrodese 55.
— Ellenbogen- 393.
— Fuß- 404, 753.
— Hüft- 395.
— bei Klumpfuß 753.
— Knie- 399.
— bei schlaffen Lähmungen 384, 391. 393, 395, 399.
— Schulter- 391.
— bei Spitzfuß 757.
Arthropathia neuroparalytica 241, 422, 423.
Asepsis 43.
Asymmetrie des Schädels und Gesichts bei Schiefhals 483.
Ataxie 324.
— hereditäre und zerebellare 425.
— bei Tabes 418.
Atemübungen bei Rundrücken 524.
Athetose 330.
— Behandlung der 346.
— bei Littlescher Krankheit 344.
— bei spastischer infantiler Hemiplegie 337.
Athyreosis congenita 117.
Atonie des Muskels 326.
Atophan bei chronischem Gelenkrheumatismus 249.
— bei Gicht 252.
Atrophie der Knochen 126.
— — akute 127.
— — bei chronischem Gelenkrheumatismus 248.
— — bei Ostitis fibrosa 192.
— — tuberkulöse 179, 206.
— der Muskeln 256.
— — Inaktivitäts- 256.
— — ischämische 257.
— — — Diagnose, Therapie 258.
— — neurogene 257.
Attitude hanchée bei Hysterie 468.
Autointoxikation als Entstehungsursache des chronischen Gelenkrheumatismus 248.
Axillarislähmung 455.

B.

Babinskischer Zehenreflex 320.
— bei Littlescher Krankheit 343.
Bäckerbein, s. Genu valgum.
Bäder 83.
Balneotherapie 82.
Bänder, künstliche nach Lange 55, 56.
— — bei Klumpfuß 753.
— — bei Spitzfuß 757.
Barlowsche Krankheit 157.
Bauchmuskellähmung bei Poliomyelitis acuta 389.
Bauchreflex 321.
Bauchschmerzen bei Spondylitis tuberculosa 595.
Bauernbein 663.
Becksche Wismutpaste 603.
Beckenfraktur bei Einrenkung der angeborenen Hüftgelenksluxation 295.
Becken, platt-rachitisches 143.
— pseudo-osteomalacisches 143.
— Veränderungen bei angeborener Hüftgelenksverrenkung 275.
— — bei Skoliose 553.
— — bei Spondylitis tuberculosa 600.
Beckenneigung 27, 143, 499.
— bei angeborener Hüftverrenkung 280, 282.
Beckenstellung 499.
Beckenstützen 63.
Beckentuberkulose 176.
Beinlähmung, paralytische Behandlung der 394.
Beinlänge, Bestimmung nach Lange 26.
— — — Schultheß 26.
Belastungsdeformität 14.
Beschäftigungsneurosen 471.
Bestimmung der Gelenkstellung und Gelenkfunktion 27.
Bewegungen, athetotische 330.
— choreatische 330.
— Schmerzhaftigkeit der bei Barlowscher Krankheit 158.
— unwillkürliche bei spastischer infantiler Hemiplegie 337.
Bewegungsübungen bei spastischen Lähmungen 351, 357.
— s. a. Gymnastik!
Bewußtseinsstörungen nach Redressement 40.
Bezeichnung der Winkelmaße 28.
Bizepskopf, langer, Ruptur der Sehne des 260.
Biesalskis gymnastische Apparate 77.
Bleilähmung 449.
Blutleere, Esmarchsche 44.
Blutungen, subperiostale bei Barlowscher Krankheit 158.
Blutzirkulationsstörungen als Ursache von Deformitäten 16.
Brachydaktylie 93, 763.
Brachyphalangie 93.
Brückenkallus 102.
Brustkorb, Deformierung bei Rachitis 138.

Brustschmerzen bei Spondylitis tuberculosa 595.
Brustskoliose, primäre 140.
Buckel, Pottscher, s. Spondylitis tuberculosa 592, 598.
Bursitis 253.
— chronische traumatische 253.
— gonorrhoische 254.
— Röntgenbild, Diagnose, Therapie 254.
— subacromialis 641.
— tuberculosa 253.

C.

Cachexia strumipriva 120.
Calcaneodynie 725.
Calcaneus, Deformierung, Entstehung der 15.
— — beim Plattfuß 723.
— Spornbildung beim Plattfuß 725.
— Veränderung beim Klumpfuß 740.
Caput natiforme 150.
— obstipum 475.
— — s. Schiefhals!
— — musculare 258, 265.
Caries sicca der Schulter 201.
— s. a. Karies.
Carpopedalspasmen 159.
Cellistenkrampf 474.
Charnierosteotomie bei Coxa vara nach Codivilla 675.
Chondritis durch Typhus 193.
Chondrodystrophia foetalis 110.
— — hyperplastica 111.
— — hypoplastica 111.
— — malacica 111.
— in der Ätiologie der Coxa vara statica 663.
Chondromalacie in der Ätiologie der Coxa vara statica 663.
Chondromatose 126.
Clavicula, angeborene Verrenkung 304.
Collum valgum nach Albert 681.
Commotio spinalis 444.
Coxa valga 681.
— — adolescentium 684.
— — — Behandlung 685.
— — bei angeborener Hüftverrenkung 275, 681.
— — Entlastungs- 685.
— — kongenitale 681.
— — rachitische 683.
Coxa vara 658.
— — bei akuter Osteomyelitis 679.
— — aus anderen Ursachen 680.
— — angeborene 659.
— — — Behandlung 660.
— — — Entstehung 659.
— — — Gang 660.
— — — Röntgenuntersuchung 660.
— — — Symptome 659.
— — bei angeborenem Femurdefekt 97.
— — bei angeborener Hüftverrenkung 275.
— — bei Arthritis deformans 679.
— — contracta 668.
Coxa vara bei Coxitis tuberculosa 678.
— — nach Einrenkung der angeborenen Hüftgelenksluxation 296.
— — erworbene 661.
— — — rachitische 661.
— — — — Behandlung 660.
— — — — Gang 661.
— — — — Symptome 661.
— — — statische 662.
— — — — Behandlung 671.
— — — — — Extensiousverband 671.
— — — — — Gipsverband 671.
— — — — — Infraktion, unblutige 673.
— — — — — Osteotomie 674.
— — — — contracta 668.
— — — — Diagnose 667, 670.
— — — — Entstehung 663.
— — — — — capitalis 665.
— — — — — cervicalis 665.
— — — — — epiphysaria 665.
— — — — — trochanterica 665.
— — — — Symptome 668.
— — — — Verlauf 669.
Coxitis, s. Koxitis!
Craniotabes 135, 137.
Cremasterreflex 321.
Cruralis, Lähmung des 457.
— — nach Einrenkung der angeborenen Hüftgelenksluxation 296, 458.
Crus varum rachiticum 144.
Cubitus valgus und varus 646.
Cucullarislähmung 455.
Cystenbildung im Schenkelhals als Ursache von Coxa vara 680.

D.

Dactylitis syphilitica 188.
Dammrisse bei Einrenkung der angeborenen Hüftgelenksluxation 296.
Defektbildungen 91.
— Abrachius 92.
— Adaktylie 93.
— Amelie 92.
— angeborene der Muskeln 256.
— Apus 92.
— Brachydaktylie 93.
— Ektrodaktylie 93.
— Ektromelie 92.
— der Fibula 99.
— Mikromelie 92.
— Monobrachius 92.
— Monopus 92.
— des Oberarmes 93.
— des Oberschenkels 96.
— Perodaktylie 93.
— Peromelie 92.
— Phokomelie 92.
— des Radius 93.
— Spalthand 100.
— Spaltfuß 100.
— der Tibia 98.
— der Ulna 95.
Deformitäten, angeborene 8.
— bei Arthritis deformans 234.

Deformitäten bei chronischem Gelenkrheumatismus 246.
— durch chronische Muskelerkrankungen 256.
— durch chronischen Muskelrheumatismus 262.
— durch chronische Sehnenerkrankungen 259.
— des Fußes 716.
— durch Gelenktuberkulose 208, 212, s. a. Kontrakturen!
— durch Gicht 250.
— durch Gonorrhoe 230.
— Madelungsche 146, 650.
— durch Muskeltuberkulose und -Syphilis 262.
— bei neuroparalytischen Gelenkentzündungen 241.
— der oberen Extremität 636.
— osteomalazische 164.
— osteomyelitische 170, 174.
— — Behandlung 172.
— bei Ostitis fibrosa 192.
— bei Pagetscher Krankheit 164.
— rachitische 137, 146.
— — Behandlung 154.
— Statistik 19.
— syphilitische 190.
— des Thorax 583.
— durch Überlastung 14, 137, 719.
— der unteren Extremität 658.
— Ursachen und Wesen 8.
— vestimentäre 13.
— während der Geburt entstandene 10.
— der Wirbelsäule, s. diese.
— durch Zirkulationsstörung 15, 16.
Dekubitusnarben bei angeborenem Klumpfuß 739.
Deltamuskel, Quetschungen 641.
— Rheumatismus 640.
— Verletzungen 641.
Deltoideuslähmung 455.
Dentition, Verzögerung bei Rachitis 136.
Dermatomer 315.
Diagnostik, orthopädische 23.
— — Bestimmung der Gelenkstellung und Gelenkfunktion 27.
— — Bezeichnung der Winkelmaße 28.
— — Inspektion 24.
— — Messung 25.
— — Palpation 24.
— — Röntgenuntersuchung 30.
Diaphysenverdickung und -Verlängerung bei chronischer Osteomyelitis 168, 171.
Diathermie 82.
— bei Gelenkgonorrhoe 231.
Diathese 160.
— bei Barlowscher Krankheit 157.
— exsudative 160, 698.
— — Ernährung bei 703.
— — bei X-Bein 697.
— hämorrhagische 157.
— harnsaure 250.
— neurolymphatische 161.
Digitus valgus et varus 654.
Diplegie 327, 333.
— spastische, infantile 338.
Disposition 160.
Distanz bei der Schulbank 507, 564.
Distorsio articul. sacro-iliacae 631.
Distorsion von Gelenken 194.
— am Knie 195.
— am Schultergelenk 642, **643.**
Dolores osteoscopi nocturni 189.
Dorsalskoliose 548, 557.
— s. a. Skoliose!
— bei Schiefhals 482.
Dorsolumbalskoliose 548.
Durchflechtung der Sehne nach Lange 50.
Dupuytrensche Kontraktur 264, **652.**
Duranabronzeeinlagen bei Plattfuß 734.
Dysbasia lordotica progressiva 372.
Dystonia musculorum deformans 372.
Dystrophia musculorum progressiva 411.

## E.

Echinococcus der Wirbelsäule 630.
Einzelmißbildungen 90.
Eklampsie, tetanoide 160.
Ektrodaktylie 93.
Ektromelie 92.
Ekzeme nach Jodanstrich 43.
Elektrotherapie 84.
— faradischer Strom 84.
— galvanischer Strom 85.
— — labiler 86.
— — stabiler 85.
Ellenbogengelenk, angeborene Luxation 303.
— Kontraktur 209.
— — Behandlung 359.
— paralytische Lähmung 393.
— Tuberkulose 209.
— — s. a. Gelenkentzündungen, tuberkulöse 198.
Enchondrome, multiple, kartilaginäre 123, 126.
— — der Wirbelsäule 630.
Entbindungslähmung 10, 451, **644.**
Entlastungsapparate in der Skoliosentherapie 577.
Entzündung, aseptische 194, 195.
Entzündungstheorie von Kassowitz bei Rachitis 132.
Epiphysen, Syphilis der 228.
— Tuberkulose der 175, 198.
Epiphyseotomie bei X-Bein 708.
Epiphysiolyse 43.
— am Oberarm 451.
— bei X-Bein 706.
Epilepsie bei infantiler spastischer Hemiplegie 337.
Erbsche Plexuslähmung 450.
Ernährung bei exsudativer Diathese 703.
Erweichungszustände der Knochen 128.
— — Barlowsche Krankheit 157.
— — Osteomalazie 162.
— — Rachitis 128.
Esmarchsche Blutleere 44.

Etappenredressement nach Jul. Wolff bei X-Bein 705.
Evolutionsperiode, erste 137.
— zweite 149.
Exerzierknochen 263.
Exostosen, multiple, kartilaginäre 123.
— — der Wirbelsäule 630.
— des Hüftpfannenknorpels bei angeborener Hüftgelenksluxation 277.
Extensionsbehandlung bei Coxa vara contracta 671.
— bei Koxitis 213.
Extensionsgamasche 61.
Extensionsgipsverband 65.
Extensionsmethode bei Einrenkung der angeborenen Hüftgelenksluxation 291.
— — — Reposition 291.
— — — Retention 293.
Extensionsverband 61.

F.

Facialisphänomen, Chvosteksches 159.
Fäden, amniotische 91.
Fango, Behandlung mit 80.
Faszien, Dupuytrensche Kontraktur 264, **652**.
— Entzündung und Schrumpfung 264.
— Erkrankungen der 264.
— Faszienriß 266.
— Schrumpfung nach Phlegmone 266.
Faszientransplantation bei Ankylose durch Gelenktuberkulose 60, 222.
— bei Gelenkgonorrhoe 223. **232**.
Fasziodese 404.
Federhalter, Nußbaums, bei Schreibkrampf 473.
Femoralislähmung bei Einrenkung der angeborenen Hüftgelenksluxation 296.
Femur, Defekt des 96.
— Veränderungen bei angeborener Hüftverrenkung 273.
Fersenachsenvalgität bei Plattfuß 718, 730.
Fettembolie nach Redressement 40, 458.
Fibrolysin bei chronischem Gelenkrheumatismus 249.
— bei Dupuytrenscher Kontraktur 653.
— bei Faszienschrumpfungen 265.
— bei Myositis ossificans 263.
Fibula, angeborener Defekt 99.
Finger, angeborene Verrenkung 304.
— Klinodaktylie 654.
— Kontrakturen, erworbene 654.
— — Krukenbergsche 655.
— schnellender 656.
— Valgus- und Varusstellung 654.
Fistelbildung bei Bursitis 253.
— bei Gelenktuberkulose 199, 205, 211.
— — Behandlung 225.
— bei Gicht 250.
— bei Knochentuberkulose 177, 183.
— bei Osteomyelitis 167.
— bei spondylitischen Abszessen 603.
— — Behandlung 624.
Flachrücken 512.
Flüssigkeitserguß im Gelenk, Nachweis des 201, 202.
— s. a. Synovitis!
Fontanellen, Weite bei Rachitis 137.
Förstersche Operation 54, 348.
Fragilitas ossium 115.
Fraisen 160.
Frakturen der Wirbelsäule 443.
Frenkelsche Übungstherapie bei Tabes 419.
Friedreichsche Ataxie 425.
Froschleib, chronischer bei Rachitis 149.
Fungus syphiliticus 227.
— tuberculosus 200.
Funktionsstörung bei Gelenktuberkulose 199.
Fuß, Bau und Bewegungen des gesunden 716.
— Deformitäten 716.
— — Brachydaktylie 763.
— — Hackenfuß 757.
— — Hallux valgus 763.
— — — varus 762.
— — Hammerzehe 765.
— — Hohlfuß 754.
— — Klumpfuß 739.
— — Metatarsus varus 761.
— — Pes adductus 761.
— — Plattfuß 718.
— — Spitzfuß 755.
— — **s. a. Pes!**
Fußabdruck bei Plattfuß 728.
Fußarthrodese 404.
— nach Biesalski 405.
Fußklonus 322.
— bei Littlescher Krankheit 343.
Fußlähmungen, schlaffe, Behandlung der 399.
Fußsohlenreflex 320.

G.

Gabelhand 650.
Gang bei angeborener Hüftverrenkung 280.
— ataktischer 418.
— bei Coxa valga 682, 683.
— — — vara 660, 661.
— bei Dystonia musculorum deformans 372.
— bei Gelenktuberkulose 199, 210.
— bei Genu varum 693.
— bei hysterischer Hemiplegie 467.
— bei Knochentuberkulose 178.
— bei Little 340.
— bei Skoliose 556.
— bei spastischer infantiler Hemiplegie 336.
Ganglien der Sehnen 260.
Gangrän bei Redressement 39.
Gaumen, steiler bei Rachitis 137.
Gefahren des Redressement 38ff.
Gefühlsstörungen 330.

Gehirn, Blutungen während der Geburt als Ursache von Deformitätenbildung 10.
– Diplegie, spastische, infantile 338.
– Dystonia musculorum deformans 372.
– Erkrankungen des 332.
– – s. a. Nervenkrankheiten!
– Hemiplegie der Erwachsenen 371.
– – spastische, infantile 335.
– Hydrocephalus 372.
– Lähmungen, spastische infantile 332.
Geigerkrampf 474.
Gelenkabszeß, tuberkulöser 198, 199.
Gelenkbänder, künstliche nach Lange 55.
Gelenkdeformitäten bei Arthritis deformans 234.
– bei chronischem Gelenkrheumatismus 246.
– bei chronischer Osteomyelitis 171, 174.
– durch Gelenktuberkulose 208, 212.
– durch Gicht 250.
– durch Gonorrhoe 230.
– durch neuropathische Gelenkerkrankung 241.
– durch Osteomalazie 164.
– rachitische 137–146.
– durch Tuberkulose 198, 200.
– s. a. Deformitäten, Kontrakturen und Kontrakturstellung!
Gelenkdistorsion 194.
Gelenke, ankylotische 194.
– – blutige Mobilisierung 59, 232.
– – bei chronischem Gelenkrheumatismus 247.
– – Faszientransplantation bei Tuber-
– kulose 60, 222.
– – – bei Gonorrhoe 223.
– – bei Gonorrhoe 229.
– – bei Tuberkulose 198, 202.
– Bewegungsbeschränkungen bei Arthritis deformans 233.
– – bei chronischem Gelenkrheumatismus 246.
– – bei Gicht 251.
– – bei Kniegelenkstuberkulose 204ff.
– – bei Koxitis 210.
– – bei Tuberkulose 198.
Gelenkentzündungen bei Arthritis deformans 233.
– bei chronischem Gelenkrheumatismus 246.
– chronische traumatische 194.
– bei Gicht 251.
– gonorrhoische 229.
– – Anatomie, pathologische 229.
– – Diagnose 229.
– – Therapie 230.
– neuropathische 240, 422, 428.
– – Ätiologie 243.
– – Anatomie, pathologische 241.
– – Diagnose 242.
– – Prognose 243.
– – Röntgenbild 242.
– – Symptome 242.
Gelenkentzündungen, neuropathische, Therapie 244.
– syphilitische 227.
– – epiphysäre Form 228.
– – synoviale Form 227.
– – Therapie 228.
– tuberkulöse 198.
– – s. a. Tuberkulose und Gelenktuberkulose!
– als Ursache von Kontrakturen 11.
Gelenkflächeninkongruenz bei Arthritis deformans 237.
– bei X-Bein 697.
Gelenkfunktion, Bestimmung der 27.
Gelenkgeräusche, s. Krepitation!
Gelenkkörper, freie bei Arthritis deformans 234.
Gelenkkontrakturen, angeborene 308.
– Entstehung der 11, 12, 13, 204.
– bei Gicht 250.
– bei Littlescher Krankheit 342.
– Mittelstellung 12, 198, 203, 204.
– Redressement der 34.
– bei schlaffen Lähmungen 385.
– bei spastischen Lähmungen, s. diese!
– s. a. Kontrakturen und Kontrakturstellung!
Gelenkkontusion 194.
Gelenkrheumatismus, chronischer 246.
– – primärer chronischer 247.
– – sekundärer chronischer 246.
– – Prognose 248.
– – Röntgenbild 248.
– – Therapie 248.
– – Ursache 247.
Gelenkstellung, Bestimmung der 27.
Gelenktuberkulose 198.
– Ätiologie 198.
– Anatomie, pathologische 198.
– Diagnose 199.
– Fistelbildung 205.
– Fungus 200.
– Funktionsstörung 199, 204.
– Kontraktur 202.
– Lokalisation 198.
– Prognose 207.
– Röntgenbild 207.
– Symptome 199.
– Therapie, Grundzüge der 222.
– – konservative 223.
– – medikamentöse 222.
– – s. a. unter Kontrakturen bei Tuberkulose, Behandlung!
Gelenkversteifung bei chronischem Gelenkrheumatismus 246, 248.
– bei Gicht 250.
– bei gonorrhoischer Entzündung 229.
– – – Anatomisch-pathologische 229.
– – – Diagnose 229.
– – – Prognose 230.
– – – Therapie 230.
– bei Tuberkulose, s. diese, Gelenkkontrakturen, Kontrakturen und Kontrakturstellung.

Genu recurvatum 712.
— — angeborenes 712.
— — erworbenes 713.
— — — entzündliches 714.
— — — bei Erkrankung des Nervensystems 713.
— — — paralytisches 713.
— — — bei Tabes 417, 713.
— — — — — Behandlung 417.
— — — traumatisches 714.
— — — bei X-Bein 703.
Genu valgum 696.
— — adolescentium 700.
— — Behandlung 703.
— — — nichtoperative 704.
— — — — Indikation 711.
— — — operative, unblutige 705.
— — — — blutige 707.
— — bei Klumpfuß 741.
— — Nachbehandlung 709.
— — Prognose 703.
— — durch seitliche Strumpfhalter 13, 696.
— — Symptomatologie 701.
— — Untersuchungsmethoden 701.
— — Ursachen 696.
Genu varum 693.
— — Behandlung 694.
— — der Erwachsenen 696.
— — des höheren Alters 696.
— — Ursachen 693.
Geschichte der Orthopädie 1.
Gesicht, Veränderungen bei Schiefhals 483.
Gesichtsfeldeinschränkung bei Schiefhals 483.
Gewohnheitslähmungen der peripheren Nerven 446.
Gibbus 592, 598, 609.
— Kümmellscher 630.
— Methoden zur Korrektur des 619.
— — operative 621.
— — s. a. Redressement!
— s. a. Spondylitis tuberculosa!
Gicht 250.
— Pathogenese 250.
— Prognose 251.
— Röntgenbild 251.
— Symptome 251.
— Therapie 252.
Gipsabguß 66.
— zur Herstellung der Bandagen 67.
— — Gipsnegativ 67.
— — — für Korsett bei Spondylitis tuberculosa 614.
— — Gipspositiv 68.
— für Sammlungszwecke 66.
Gipsbett bei Entbindungslähmung 645.
— bei Skoliose 565.
— bei Spondylitis tuberculosa 613.
Gipsbinden 62.
Gipsgehverband 64.
Gipslade nach Lorenz bei Schiefhals 484.
Gipsnegativ 67.
Gipspositiv 68.
Gipssäge 66.
Gipsschale bei chronischer Osteomyelitis 173.
— bei Spondylitis tuberculosa 613.
Gipsschere, Stillesche 65.
Gipsverband 62.
— nach Abbot bei Skoliose 580.
— Abnahme des 65.
— bei Coxa vara statica contracta 671.
— nach eingerenkter angeborener Hüftgelenksluxation 289.
— entlastender bei Koxitis 214.
— Extensions- 65.
— gewöhnliche Gipsbinden 62.
— Gipsbinden nach Albert 62.
— Gipsgehverband 64.
— bei Hackenfuß 759.
— Herstellung des 63.
— bei Klumpfuß 745, 753.
— Sayrescher bei der Skoliosentherapie 577.
— bei spastischen Lähmungen 356.
— nach Spitzy bei Skoliose 581.
— bei Spondylitis tuberculosa 615.
— Zweck des 64.
Gliederstarre, Littlesche 10, 338.
Gliosis spinalis 427.
Glissonsche Schlinge 612.
Glühlampenbäder 81.
Glykosurie nach Redressement 41.
Gonitis tuberculosa 198, s. a. Gelenktuberkulose und Tuberkulose!
— — Gipsverband, Technik 215.
— — konservative Behandlung 223.
— — medikamentöse Behandlung 222.
Gonokokkenvakzine, Brucksche 231.
Gonorrhoische Gelenkentzündungen 229, s. a. Gelenkentzündungen!
Gradehalter nach Spitzy bei Rundrücken 527.
Graphospasmus 471.
Gumma, Wesen des 190.
Gymnastik 74.
— aktive 75.
— bei Kyphose und Rundrücken 520.
— passive 75.
— bei Plattfuß 734.
— bei Schreibkrampf 473.
— bei Schiefhals 490.
— bei Skoliose 566.

## H.

Habitus, cretischer 161.
— pastöser 161.
— thymico-lymphaticus 161.
Hackenbruchsche Anästhesie 33.
Hackenfuß 757.
— s. a. Pes calcaneus!
— Ätiologie 757.
— durch schlaffe Lähmung 402.
— spastischer 370.
— tabischer 418.
— Therapie 759.

Hämarthros 194.
— genu 194.
— — bei Luxation der Patella 688.
Hämatom des Kopfnickers 478.
Hämatome, intraartikuläre, traumatische 194.
— des Kniegelenkes 194.
— — — Therapie 196.
— des Rückenmarkes 444.
Hämatomyelie 444.
Hämorrhagia cerebri der Erwaehsenen 371.
Halisterese 127.
Hallux valgus 763.
— — durch Schuhdruck 13.
— — Therapie 759.
— varus 762.
Haltung bei Littleseher Krankheit 340.
— bei spastiseher infantiler Hemiplegie 335.
— bei Spondylitis tuberculosa 597.
— unentwickelte, flachrückige 556.
— Unsicherheit der bei Skoliose 538, 554.
— — — — Therapie 566.
Haltungsanomalien, kyphotische 511.
Haltungsbild des Kindes 498.
Hammerzehe 765.
Hammerzehenbildung durch Plattfuß 722.
Hand, angeborene Luxation 304.
— Digitus valgus et varus 654.
— Fingerkontrakturen, erworbene 654.
— — Krukenbergsche 655.
— Gabelhand 650.
— Klinodaktylie 654.
— Klumphand, angeborene 648.
— Kontraktur, Dupuytrensche 652.
— Manus valga et vara 648.
— schnellender Finger 656.
— Sehnenseheidenentzündung, stenosierende am Proc. styloideus radii 657.
— Spalthand 100.
— spontane Subluxation 650.
Handlähmungen, paralytisehe bei Poliomyelitis acuta 394.
Halsmuskelkrämpfe 463.
Hauptbewegungsformen des Rumpfes 502.
Hautreflexe 321.
Heftpflasterverband bei Extension 61.
— redressierender bei Klumpfuß 743.
Heine-Medinsche Krankheit 374.
Heißluftbäder 81.
— bei Arthritis deformans 239.
— — Bursitis 255.
— — ehronischem Gelenkrheumatismus 262.
— — Gelenkgonorrhoe 231.
Heißluftdusche 81.
Heliotherapie 78.
— bei Spondylitis tuberculosa 610.
— — Tuberkulose 182, 218, 222.
Hemiathetose 337.
Hemihypertrophie 106.
Hemiplegie 333.
— der Erwachsenen 371.
Hemiplegie, hysterische 467.
— spastische infantile 335.
Hemmungslähmung 408.
Hemmungsmißbildungen 90ff.
— s. a. unter Knochen und Mißbildungen
Herzveränderungen bei Skoliose 553.
Hessingapparate 69.
— **s. a. Schienenhülsenapparate!**
— bei Skoliose 578.
Hinken bei Coxa vara statiea 668.
— freiwilliges bei Knochentuberkulose 178.
— — bei Gelenktuberkulose 199, 210.
— watschelndes bei angeborener Hüftverrenkung 280.
— — bei Sakrokoxitis 628.
— vgl. auch Gang!
Hochstand, angeborener der Schulter 532. **636.**
— erworbener der Schulter 639.
— s. a. Schulter!
Hodenquetsehungen bei Einrenkung der angeborenen Hüftgelenksluxation 296.
Hohlfuß 754.
— Ätiologie 754.
— Behandlung 367, 368, **754.**
— durch schlaffe Lähmung 402.
Hohlmanschette naeh Perthes 45.
Hohlrücken, s. Lordose 529.
Hohmanns Knochenhebel 57.
Hüfte, hohe, bei Skoliose 556.
— normale, Röntgenbild 269.
— schnappende 307.
— spastisehe 363, 365.
Hüftgelenk, Arthritis deformans durch Plattfuß 727.
— Arthrodese 395.
— Entzündung, s. Koxitis!
— Kontrakturen 212, 220.
— — s. a. Hüftkontraktur!
— Phenodese 395.
— Valga-Stellung bei angeborener Verrenkung 275, 681.
— — Vara-Stellung bei angeborener Verrenkung 275.
— s. a. Coxa!
Hüfthaltung, hysterische 468.
Hüftkontraktur 212.
— angeborene 308.
— Behandlung 220.
— bei fehlender Beinmuskulatur 396.
— nach spondylitisehen Lähmungen 625.
Hüftpfanne, Gleitfurche des Sehenkelkopfes bei angeborener Verrenkung 275.
Hüftverrenkung, angeborene 266.
— — Ätiologie 268.
— — Differentialdiagnose 282.
— — Formveränderungen des Skeletts 272.
— — — am Becken 275.
— — — am Femur 273.
— — Geschichte 266.
— — Lageveränderungen des Skeletts 270.

Hüftverrenkung, angeborene, Lageveränderungen des Skeletts, Beckenstellung 272.
— — — Stand des Kopfes 270.
— — — Subluxation 272.
— — Prognose 283.
— — Statistik 266, 267.
— — Symptome 279.
— — Therapie 284.
— — — Altersgrenzen 295.
— — — Coxa vara 296.
— — — Einrenkung, blutige 299.
— — — — unblutige nach Lorenz 285.
— — — Einrenkungen, andere 286.
— — — Einrenkungsgeräusch 287.
— — — Endresultate 298.
— — — Extensionsmethode 291.
— — — — Reposition 291.
— — — Gefahren und Unfälle 295.
— — — Heilmittel, palliative 299.
— — — Kopfdeformierungen 296.
— — — Nachbehandlung 293.
— — — Repositionshindernisse 287.
— — — Retention 287.
— — — — erster Verband 288.
— — — — Gipsverband 289.
— — — — zweiter Verband 290.
— — Weichteilsveränderungen 277.
— — — Isthmus 278.
— — — Kapselhaube 277.
— — — Muskelveränderungen 278.
— — — Pfannentaschen 278.
— schlaffe bei Poliomyelitis acuta 395.
— spastische bei Littlescher Krankheit 343.
— willkürliche 307.
Hühnerbrust, rachitische 138, 584.
Humerus, Defekt des 93.
— varus 646.
— s. a. Oberarm!
Hydrocephalus 372.
— bei Spina bifida 434.
Hydrops genu bei Distorsion und Kontusion 195.
— — chronischer, intermittierender 195.
— — Differentialdiagnose gegen Tuberkulose 195, 202.
— — gonorrhoischer 229.
— — intermittierender bei Arthritis deformans 235.
— — Nachweis des 201, 202.
— — neuroparalytischer 241.
— — Prognose 196.
— — syphilitischer 227.
— — Therapie 196.
— — tuberculosus 198, 202.
— tuberculosus der Sehnenscheiden 260.
Hydrotherapie 83.
Hyperdaktylie 108.
Hyperplasie 105.
— der Knochen 128.
Hypertonie des Muskels 326.
— — bei Littlescher Krankheit 338.
Hypertrophie 105.
— des Knochens 128.
Hypertrophie des Muskels 372.
Hypoplasie 90.
Hypothyreoidismus 119.
Hypotonie des Muskels 326.
— — bei Tabes 415.
— — — — Behandlung 417.
Hysterie 465.
— Kontraktur 465.
— Lähmung 467.
— Skoliose 468.
— Therapie 468.

## I. J.

Implantation von Muskeln und Fett bei chronischer Osteomyelitis 173.
— des Nerven 53.
Inaktivitätsatrophie der Knochen 126.
— der Muskeln 256.
Infiltration, perineurale bei Ischias 462.
Infiltrationsanästhesie 33.
Infraktion 41.
— bei Coxa vara statica 673.
Infraktionen, rachitische 131.
Innenrotation, Beschränkung bei Coxa vara statica 669.
Inspektion bei der orthopädischen Diagnostik 24.
Interkostalneuralgien bei Skoliose 459.
Interkostalschmerzen bei Spondylitis 595.
Ischiadicuslähmung 457.
— bei angeborener Hüftgelenksluxation 296.
— nach Einrenkung der angeborenen Hüftgelenksluxation 296, 458.
Ischias 460.
— bei Plattfuß 726.
Isthmus der Hüftgelenkskapsel bei angeborener Verrenkung 278.
Jacksonsche Epilepsie, operative Behandlung 346.
Jendrassikscher Handgriff 321.
Jodoformglyzerininjektionen bei Gelenktuberkulose 222.
— bei Tuberkulose der Sehnenscheiden 260.
Jodoformmandelölinjektionen bei spondylitischen tuberkulösen Abszessen 623.
Jodoformölinjektionen bei Gelenktuberkulose 222.
— bei Bursitis 255.
Jodoformplomben bei chronischer Osteomyelitis 173.
— bei Knochentuberkulose 183.
Jothioninjektionen bei Gelenktuberkulose 222.
Jodtinkturanstrich 43.
Jodtinkturinjektionen bei Bursitis 255.
— bei Gelenkgonorrhoe 231.

## K.

Kalkband bei Rachitis 151.
Kampfernaphthol bei Bursitis 255.
— bei Gelenktuberkulose 222.

Kapselhaube bei angeborener Hüftverrenkung 277.
Karies des Wirbelkörpers 592, 601.
— s. a. Spondylitis tuberculosa!
Karpalknochen, Tuberkulose der 176.
Karzinom der Wirbelsäule 630.
Keilosteotomie bei Hallux valgus 765.
— bei Klumpfuß 750.
— bei Plattfuß 735.
— s. a. Osteotomie!
Keilwirbel 141.
Keimanlage, Fehlen der 8.
— — — bei Entstehung des Schiefhalses 477.
— — — bei Entstehung der angeborenen Hüftverrenkung 268.
Kielbrust 584.
Kinderlähmung, spinale 374.
— — Anatomie, pathologische 376.
— — Behandlung 378.
— — — operative Eingriffe 379.
— — — — — Arthrodese 384.
— — — — — Sehnenverpflanzung 380.
— — — Schienenhülsenapparate 379.
— s. a. Lähmungen!
Klauenhohlfuß bei Spina bifida occulta 432.
Klavierspielerkrampf 474.
Klebrobinde 61.
Klimatotherapie 82.
Klinodaktylie 654.
Klumpfuß, angeborener 739.
— — Ätiologie 739.
— — Anatomie 740.
— — Behandlung 742.
— — — bei älteren Patienten 748.
— — — Operationen 744, 748.
— — — — blutige 750.
— — — — — — Keilosteotomie 750.
— — — — — — Ogstonsche Operation 751.
— — — redressierende Verbände 742.
— durch abnorme Lagerung 105.
— erworbener 752.
— — Ätiologie 752.
— — Anatomie, pathologische 752.
— — Therapie 753.
— — — Arthrodese 753.
— — — Sehnenüberpflanzung 753.
— intrauterine Entstehung 9, 739.
— durch schlaffe Lähmung, Behandlung 401.
Klumpfußredressionsapparate 749.
Klumphandstellung, angeborene 308, **648**.
— bei chronischer Osteomyelitis 171.
— — Radiusdefekt 94.
Klumpkesche Plexuslähmung 450.
Knickfuß 718.
Kniegelenk, angeborene Verrenkung 301.
— Arthritis deformans durch Plattfuß 726.
— chronische traumatische Entzündung 194.
— Distorsion 195.
— — Behandlung 196.
Kniegelenk, Kontrakturen 202, 208, 220, 308.
— — s. a. Kniekontraktur!
— Kontusion 194.
— — Behandlung 196.
— tabische Erkrankung 424.
— Tuberkulose 198.
— — Behandlung, konservative 223.
— — — medikamentöse 222.
— — — operative 218ff.
— — s. a. Kniekontraktur, tuberkulöse!
Kniekontraktur, angeborene 308.
— durch schlaffe Lähmung, Behandlung 396.
— durch spastische Lähmung 365.
— tuberkulöse 198, 202, 208, 220.
— — Behandlung 212.
— — — Extension 213.
— — — Gipsverband, entlastender 214.
— — — konservative 223.
— — — medikamentöse 222.
— — — Operationen, blutige 218.
— — — — — Osteotomie 219.
— — — — — Resektion 218.
— — — Redressement 213.
— — — Schienenhülsenapparate 216.
Kniescheibe, s. Patella!
Kniescheibenverrenkung, angeborene 303.
— habituelle 305.
Knöcheldistanz bei X-Bein 701.
Knochen, Atrophie bei Tuberkulose 179, 206.
— chronische Entzündungen 166.
— — — Osteomyelitis chronica 166.
— — — Syphilis 184.
— — — Tuberkulose 175.
— — — — s. a. Tuberkulose!
— Erweichungszustände 128.
— — Barlowsche Krankheit 157.
— — Osteomalazie 162.
— — Pagetsche Krankheit 164.
— — Rachitis 128.
— Mißbildungen 90.
— — durch exzedierende Entwicklung 105.
— — — — Akromegalie 106.
— — — — Leontiasis ossea 108.
— — — — Polydaktylie 108.
— — — — Riesenwuchs 105.
— — Hemmungsmißbildungen 90.
— — — Defektbildungen 91.
— — — — der Fibula 99.
— — — — des Oberarmes 93.
— — — — des Oberschenkels 96.
— — — — des Radius 93.
— — — — der Tibia 98.
— — — — der Ulna 95.
— — — Zwergwuchs 91.
— — Spaltung und Verdoppelung 100.
— — Verschmelzung 101.
— — — Syndaktylie 103.
— — — Synostose 101.
— Plastizität des 137.
— Strukturverhältnisse des 17.

Knochen, Wachstumsstörungen 110.
— — Athyreosis congenita 117.
— — Atrophie 126.
— — Chondrodystrophia foetalis 110.
— — Exostosen und Enchondrome, multiple, kartilaginäre 123.
— — Hypertrophie 128.
— — Osteochondritis syphilitica 121.
— — Osteogenesis imperfecta 115.
Knochenatrophie bei Tuberkulose 179, 206.
— Inaktivitäts- 126.
Knochenbolzung nach Lexer bei Arthrodese 406.
Knochendeformitäten, s. Deformitäten und Mißbildungen!
Knochenentzündungen als Deformitätenursache 11.
Knochenerkrankung, Pagetsche 164.
— neuropathische 422.
— nach Typhus 193.
Knochenerweichungen als Ursache von Deformitäten 15.
Knochenhebel nach Hohmann 57.
Knochenkloake 168.
Knochennekrose bei Osteomyelitis 168.
— bei Syringomyelie 428.
— bei Tuberkulose 117.
— s. a. Sequester!
Knochenschwund bei Ostitis fibrosa 192.
— s. a. Knochenatrophie!
Knochensyphilis, s. Syphilis!
Knochentransplantation bei Knochentuberkulose 222.
— bei chronischer Osteomyelitis 174.
Knochentuberkulose, s. Tuberkulose!
Kochsalzinfusion bei Fettembolie 40.
Köhlersche Krankheit 738.
Körperaufrichtung, aktive des Kindes 498.
Kokaininjektionen bei Ischias 462.
Kompressionserscheinungen bei Skoliose 442.
Kompressionsmyelitis 436.
— durch Aktinomykose 442.
— Behandlung 438.
— — Laminektomie 441.
— durch Osteomyelitis 442.
— — Spondylitis gummosa 442.
— — — tuberculosa 436.
— — Tumoren 442.
Kontinuitätsresektion bei ischämischer Kontraktur 259.
Kontrakturen 11, 194, 202, 329.
— angeborene 267. **308.**
— bei chronischem Gelenkrheumatismus 246.
— desmogene 264.
— Dupuytrensche 264, **652.**
— bei Dystrophia musculorum progressiva 413.
— Entstehung der 11, 12, 13, 204.
— der Finger, erworbene 654.
— bei Gicht 250.
Kontrakturen des Hüftgelenkes (Tuberkulose) 212, 220.
— hysterische 465.
— ischämische 258, **446.**
— des Kniegelenkes, s. Kniekontraktur!
— bei Kompressionsmyelitis 441.
— Kruckenbergsche 655.
— bei Littlescher Krankheit 342.
— Redressement 34.
— bei schlaffen Lähmungen 385.
— — spastischen Lähmungen, s. diese!
— — — — Behandlung der 358.
— — — — — Adduktionskontraktur 363.
— — — — — Kontraktur am Ellenbogen 359.
— — — — — — — Kniegelenk 365.
— — — — — — — Kopf 358.
— — — — — — — Rumpf 362.
— — — — — — — Schulter 359.
— — — — — Pronationskontraktur 359.
— — — — — Spitzfuß 367.
— bei Tuberkulose 202.
— — Behandlung der 212.
— — — Extension 213.
— — — Grundzüge der Behandlung 222
— — — Gipsverband, entlastender 214.
— — — konservative 223.
— — — Operationen, blutige 218.
— — — — Osteotomie 219.
— — — — — der Hüfte 220.
— — — — — des Knies 220.
— — — — Resektion 218.
— — — Redressement 213.
— — — Schienenhülsenapparate 216.
Kontrakturstellung 12.
— Bestimmung der 27.
Kontusion von Gelenken 194.
— — — Therapie 196.
Konvextorsion der Wirbelsäule bei Skoliose 551.
Konvulsionen 160, s. a. Krämpfe.
Koordination 322.
Kopfhaube der Hüftgelenkskapsel bei angeborener Verrenkung 277, 279.
Kopfkontraktur, spastische, Behandlung 358.
Kopfnickerhämatom 478.
Kopfveränderungen bei Schiefhals 483.
— bei Spondylitis tuberculosa 600.
Korkzieherbeine 144.
Korrektionsübung, aktive nach Hoffa bei Skoliose 573.
Korrektur, passive der Skoliose 573.
Korsett, abnehmbares bei Spondylitis tuberculosa 616.
Kostotransversektomie 441.
— bei Spondylitis tuberculosa 625.
Koxitis tuberculosa 209.
— — Anatomie, pathologische 209.
— — und Coxa vara 678.
— — Kontrakturen 212.
— — Symptome 210.

Koxitis tuberculosa, Therapie 212.
— — — Extensionsbehandlung 213.
— — — Gipsverband 214.
— — — konservative 223.
— — — — medikamentöse 222.
— — — — Röntgenstrahlen 222.
— — — — Sonnenlicht 222.
— — — operative 218.
— — — — Osteotomie 219.
— — — — Resektion 218.
— — — Redressement 213.
— — — Schienenhülsenapparate 216.
Krämpfe 329.
— bei Rachitis 133, 159.
— nach Redressement 40, 41, 458.
— bei Spasmophilie 159.
— choreatische 330.
Krallenhand bei Syringomyelie 428.
Krankheit, englische 128, s. Rachitis.
— Barlowsche 157.
— Heine-Medinsche 374.
— Köhlersche 738.
— Kümmelsche 444, 630.
— Littlesche 338.
— Mortonsche 459, 725.
— Pagetsche der Knochen 164.
Krankheitsbereitschaft 160.
Krepitationsgeräusche bei Arthritis deformans 233, 234, 235.
— bei neuropathischer Gelenkentzündung 241.
Kretinismus in der Ätiologie der Coxa vara 680.
Kreuzschmerzen, zur Differentialdiagnose gegen Spondylitis 608.
Kriechübung nach Klapp 567.
Krisen, tabische 425.
Krukenbergs Fingerkontraktur 655.
— gymnastische Apparate 77.
Kümmelsche Spondylitis 444, 630.
Kyphose 511.
— angeborene 511.
— hysterische 468.
— lockere 511.
— rachitische 141.
— versteifte 511.
— s. a. Rundrücken!
Kyphoskoliose bei Syringomyelie 430.

## L.

Lähmung, Parrotsche 185.
Lähmungen 13, 327.
— Arbeitsparesen 464.
— bei Ataxie, hereditärer und zerebellarer 426.
— Behandlung der spastischen Lähmungen 345.
— — — Behinderung der mechanischen Kontraktur 355.
— — — Förstersche Operation 348.
— — — Nerventransplantation nach Spitzy 354.
— — — Sehnentransplantation 355.
— — — Stoffelsche Operation 353.
— — — Übungstherapie 351.
Lähmungen, Diplegie, -pastische, infantile 338.
— bei Dystrophia musculorum progressiva 411.
— Hemiplegie, spastische, infantile 335.
— hysterische 467.
— bei Kompressionsmyelitis 436, 441.
— des Nervus phrenicus 450.
— des Plexus brachialis 450.
— bei Polioencephalitis 410.
— bei Poliomyelitis acuta (spinaler Kinderlähmung) 374.
— — — Behandlung 378.
— bei progressiver Muskelatrophie 414.
— schlaffe, Behandlung von 378.
— — Arm- 391.
— — Bein- 394.
— — Ellenbogen- 393.
— — Fuß- 399.
— — Hand- 394.
— — Knie- 396.
— — Rumpf- 389.
— — Schiefhals 386.
— — bei Spondylitis tuberculosa 603.
— — — — Behandlung 624.
— — Totallähmung des Rumpfes und aller Extremitäten 386.
— bei Skoliose 443.
— bei Spina bifida 433, 435.
— spastische der Kinder 332.
— — — Anatomie 333.
— — — Befund, klinischer 335.
— — — Behandlung, s. unter Lähmungen!
— — — Diagnose 335.
— — — Ursache 333.
— — bei Spondylitis tuberculosa 603.
— — — — Behandlung 624.
— bei Tabes 415.
— traumatische des Nerven 445.
— bei Verletzungen der Wirbelsäule 444.
— Vorkommen, gleichzeitiges, von spastischen und schlaffen Lähmungen 409.
Lähmungsklumpfuß 401.
Lagerungsapparate bei der Skoliosentherapie 574.
Laminektomie 441.
— bei Luxation und Fraktur der Wirbelsäule 445.
— bei Spondylitis tuberculosa 625, 627.
Landrysche Paralyse 374, 376.
Leibschmerzen bei Spondylitis tuberculosa 595.
Leitungsanästhesie 32.
Leitungsbahn, sensible 319.
Lendenskoliose, primäre 140.
Leontiasis ossea 105, 108.
Lichtbehandlung 78.
Ligamenta cruciata, Zerreißung der in der Ätiologie des schnellenden Kniegelenkes 692.
Linie, Roser-Nélatonsche 25.
Littlesche Gliederstarre 10.
— Krankheit 338.
— — — Klumpfuß bei 752.

Littlesche Krankheit, Spitzfuß bei 755.
Lokalanästhesie 32.
— Leitungs- 32.
— Umspritzung nach Hackenbruch 33.
Lordose 529.
— bei angeborener Hüftverrenkung 280, 282.
— Behandlung 531.
— bei Coxa vara 660, 661.
— als Folge des Gibbus 600.
— Lenden- bei Poliomyelitis acuta 389.
— rachitische 138.
Lorenzsches Spondylitisbett 612.
Lumbago, zur Differentialdiagnose gegen Spondylitis 608.
Lunge, Beeinflussung der, bei Skoliose 553.
Lustsches Peroneusphänomen 159.
Luxatio coxae congenita 267.
— — — iliaca 270.
— — — supracotyloidea 270.
— — — — et iliaca 270.
Luxationen, angeborene 267.
— — der Clavicula 304.
— — des Ellenbogens 303.
— — der Hand 303.
— — der Hüfte 267, s. a. Hüftverrenkung, angeborene!
— — des Kniegelenkes 301.
— — der Kniescheibe 303.
— — des Radiusköpfchens 102.
— — der Schulter 303.
— habituelle 304.
— — der Kniescheibe 305, **687.**
— — — — Behandlung 688.
— — — — — operative 689.
— — — Entstehung 687.
— — — Symptome 687.
— — der Schulter 304.
— des Nerven 448.
— schlaffe bei Poliomyelitis acuta (spinaler Kinderlähmung) 378, 395.
— spastische bei Littlescher Krankheit 342.
— bei Tabes 423.
— willkürliche 307.
— — der Hüfte 307.
— der Wirbelsäule 443.
Luxationsfraktur der Wirbelsäule 444.
Lymphapparate, Vergrößerung bei exsudativer Diathese 160.

## M.

Mädchenfänger nach Hoffa bei Fingerkontrakturen 655.
Madelungsche Deformität 146, **650.**
Magnaliumeinlagen bei Plattfuß 734.
Makrosomia 105.
Mal perforant du pied 424.
Malum perforans bei Tabes 424.
Manus valga et vara 648.
— vara bei Radiusdefekt 94.
Markdruck, hydraulischer des Wirbelkörpers bei Skoliose 551.
Marksequester, osteomyelitischer 169.
— tuberkulöser 205, 593.
Massage 73.
Medianuslähmung 457.
Medikomechanik bei örtlicher Neuritis 449.
— bei Schreibkrampf 473.
— bei spastischen Lähmungen 351, 357.
— bei traumatischen Nervenlähmungen 447.
Meningocele 432.
Meniskusverletzung bei Kniegelenkskontusion und Distorsion 194, 195.
— Diagnose 195.
— Therapie 196.
Meralgia parästhetica 457.
— — bei Plattfuß 727.
Mesothorium bei chronischem Gelenkrheumatismus 248.
Messung in der orthopädischen Diagnostik 25.
Meßapparate für Skoliose 560.
Metakarpalknochen, Tuberkulose 176.
Metalleinlage bei Plattfuß 734.
Metatarsalknochen, Tuberkulose 176.
Metatarsus varus 761.
Mikrobrachus 93.
Mikromelie 92.
Mikropus 93.
Mikrosomia 91.
Miliartuberkulose nach Redressement 40.
Mißbildungen der Knochen 90.
— durch exzedierende Entwicklung 105.
— — — Akromegalie 106.
— — — Leontiasis ossea 108.
— — — Polydaktylie 108.
— — — Riesenwuchs 105.
— Hemmungsmißbildungen 90.
— — Defektbildungen 91.
— — — der Fibula 99.
— — — des Oberarms 93.
— — — des Oberschenkels 96.
— — — des Radius 93.
— — — der Tibia 98.
— — — der Ulna 95.
— — — Spalthand und Spaltfuß 100.
— — Zwergwuchs 91.
— Spaltung und Verdoppelung 100.
— Verschmelzung 101.
— — Syndaktylie 103.
— — Synostose 101.
Mitbewegungen 330.
— bei Littlescher Krankheit 344.
Mittelfuß, angeborene Kontrakturen 308.
Mittelstellung bei Gelenkkontrakturen 12, 198, 203, 204.
Mobilisierung, blutige, ankylosierter Gelenke 59.
— bei gonorrhoischer Ankylose 232.
— bei Tuberkulose 218.
Möller-Barlowsche Krankheit 157.
Mongolismus 118.
Monobrachius 92.
Monoplegie 327.
— hysterische 467.
Monopus 92.
Monstra per defectum 90.

Monstra per excessum 90.
Mortonsche Krankheit 459, 725.
Morvansche Krankheit 430.
Muskel, Degeneration, fettige 257.
— Eigenschaften des gesunden 326.
Muskelatonie 326.
Muskelatrophie 327.
— Inaktivitäts- 256.
— ischämische 257.
— neurogene 257.
Muskelatrophien bei chronischem Gelenkrheumatismus 246, 247.
— partielle, bei Gelenktuberkulose 200.
— progressive bei Dystrophia musculorum progressiva 411.
— — bei Gliosis und Syringomyelie 427.
Muskelentzündungen, chronische 261.
— Rheumatismus, chronischer 261.
— Syphilis 262.
— Tuberkulose 262.
Muskelerkrankungen, chronische 256.
— Defekte, angeborene 256.
— Inaktivitätsatrophie 256.
— ischämische Kontraktur 257, 446.
— — — Diagnose, Therapie 258, 446.
— neurogene Atrophie 257.
Muskelhypertonie 326.
Muskelhypertrophie 327.
Muskelhypotonie 326.
Muskelkontrakturen bei chronischem Muskelrheumatismus und -Syphilis 262.
— s. a. Kontrakturen, Gelenkkontrakturen und Kontrakturstellung.
Muskellähmungen als Ursache von Kontrakturen 13.
— progressive, neurale Form 415.
— — spinale Form 414.
— schlaffe und spastische, s. unter Lähmungen!
Muskelrheumatismus, chronischer 261.
Muskelrisse während der Geburt 10.
Muskelschwielen bei Muskelrheumatismus 261.
Muskelspasmen 326.
— als Ursache von Kontrakturen 13.
— s. a. Lähmungen, spastische!
Muskelsyphilis 262.
Muskeltuberkulose 262.
Muskulaturveränderungen bei angeborener Hüftverrenkung 278.
Myatonia congenita 406.
Myelitis tuberculosa 437.
Myelocystocele 432.
Myelodysplasie 433.
Myelom der Wirbelsäule 630.
Myelomeningocele 431, 433.
Myelomer 315.
Myomer 315.
Myopathie, primäre 411.
Myositis bei ischämischer Kontraktur 446.
— ossificans 262.
— bei Spongiomyelie 428.
— traumatica bei Schiefhals 479.
Myxödem, kongenitales 117.
— infantiles 119.

N.

Nachbehandlung der eingerenkten angeborenen Hüftverrenkung 293.
Nachtschienen bei X-Bein 704.
Nanosomia 91.
Narkose, allgemeine 31.
Narkoseapparat nach Braun 31.
Narkosenlähmung des Plexus brachialis 450.
Nerven, periphere, 325.
— — Erkrankungen der 445.
— — — Beschäftigungsneurosen 471.
— — — Lähmungen 445.
— — — — Behandlung 447.
— — — — Gewohnheits- 446.
— — — — toxiko-traumatische 446.
— — — — traumatische 445.
— — — — des Nervus phrenicus 450.
— — — — der peripheren Armnerven 454.
— — — — — — Beinnerven 457.
— — — — des Plexus brachialis 450.
— — — Neuralgien 458.
— — — Neuritis, örtliche 448.
— — — Neurofibromatose 463.
— — — Polyneuritis 449.
Nervenkrankheiten, orthopädische Behandlung 309.
— Beschäftigungsneurosen 471.
— Erkrankungen des Gehirns 332.
— — — Dystonia musculorum deformans 372,
— — — Hemiplegie der Erwachsenen 371.
— — — Hydrocephalus 372.
— — — Lähmungen, spastische 332, s. a. diese!
— — — — Diplegie, spastische, infantile 338.
— — — — Hemiplegie, spastische, infantile 338.
— — der peripheren Nerven 325, s. Nerven, periphere!
— — des Rückenmarkes 374.
— — — Ataxie, hereditäre 425.
— — — Dystrophia musculorum progressiva 411.
— — — Gliosis spinalis 427.
— — — Hemmungslähmung 408.
— — — Kompressionsmyelitis 437, s. diese!
— — — Myatonia congenita 407.
— — — Myelodysplasie 433.
— — — Poliomyelitis acuta 374.
— — — — anterior acuta adultorum 408.
— — — — — subacuta et chronica 408.
— — — Spina bifida 431.
— — — Syringomyelie 427.
— — — Tabes dorsalis 415.
— Hysterie 465.
— Neurasthenie 469.
— Unfallneurosen 469.

Nervenlähmungen beim Redressement 38, 458.
— bei Spondylitis tuberculosa 603.
— — — Behandlung 624.
— s. a. Lähmungen!
Nervenluxation 448.
Nervenoperationen 53.
— Förstersche Operation 54, 348.
— bei Muskelatrophien 257.
— Nervenplastik 53.
— Stoffelsche Operation 54, 353.
Nervenpfropfung bei spinaler Kinderlähmung 379.
— bei traumatischen Nervenlähmungen 448.
Nervenplastik 53.
— Implantation, periphere 53.
— — zentrale 53.
— bei schlaffen Lähmungen 406.
Nervenschädigungen bei Einrenkung der angeborenen Hüftgelenksluxation 296, 458.
— nach orthopädischen Operationen 458.
Nervenstörungen bei Spondylitis tuberculosa 603.
— — — — Behandlung 624.
— bei Verletzung der Wirbelsäule 443.
Nerventransplantation bei schlaffen Lähmungen 379.
— nach Spitzy bei spastischen Lähmungen 354.
Nervus axillaris, Lähmung 455.
— cruralis und obturatorius, Lähmung 457.
— ischiadicus, Lähmung 457.
— medianus, Lähmung 457.
— peroneus, Lähmung 457.
— phrenicus, Lähmung 450.
— radialis, Lähmung 456.
— thoracalis longus, Lähmung 454.
— tibialis, Lähmung 457.
— ulnaris, Lähmung 457.
Neuralgien 458.
— bei Plattfuß 725, 727.
— bei Skoliose 553.
Neurasthenie 469.
Neuritis, multiple 449.
— örtliche 448.
— bei Ischias 460.
Neurofibromatose 463.
Neurolysis bei traumatischen Nervenlähmungen 446, 448.
Neuromer 315.
Neuron 314.
— peripheres motorisches 318.
— proximales motorisches 317.
— — und peripheres sensibles 319.
Nivelliertrapez von Schultheß 26.
— bei der Skoliosenuntersuchung 558.
Nußbaums Federhalter bei Schreibkrampf 473.

## O.

O-Bein, s. Genu varum.
Oberarm, Defekt des 93.
Oberarm, Deformitäten 646.
— — Cubitus valgus et varus 646.
— — Humerus varus 646.
— Epiphysiolyse 451.
Oberschenkel, Defekt des 96.
Obturatoriuslähmung 457.
Okzipitalwirbel 477.
Ölinjektionen bei Gelenktuberkulose 222.
Ogstonsche Operation bei Klumpfuß 751.
Operation, Förstersche, 54, 348.
— Ogstonsche 751.
— Stoffelsche 54, 353.
— Wilsonsche 765.
Operationen, orthopädische 31.
— — blutige 43.
— — — Arthrodese 55.
— — — blutige Mobilisation ankylotischer Gelenke 59.
— — — Nervenoperationen 53.
— — — Osteotomie 56.
— — — Resektion 59.
— — — Sehnenverkürzung 47.
— — — Sehnenverpflanzung 49.
— — — Tenodese und künstliche Gelenkbänder nach Lange 55.
— — — Tenotomie 45.
— — unblutige 34.
— — — Epiphysiolyse 43.
— — — Infraktion 41.
— — — Redressement 34.
— — — Reposition 43.
Operationstisch nach Bade 35.
— — Biesalski 35.
— — Lange 36.
— — Riedinger 36.
Oppenheimscher Reflex 320.
— — bei Littlescher Krankheit 343.
Orthopädie, Geschichte der 1.
Orthopädische Apparate, s. Apparate und Schienenhülsenapparate nach Hessing.
Ossifikation, endochondrale, Störungen der 112.
— — — — bei Rachitis 129, 149.
— — — — — Syphilis 121.
Osteoarthropathie hypertrophiante pneumique 106.
Osteochondritis dissecans 195.
— — bei Arthritis deformans 234.
— syphilitica 121, 185.
Osteodystrophia scorbutica 157.
Osteogenesis imperfecta 115.
— — bei Genu recurvatum 714.
Osteoidgewebe 129, 162.
— Neubildung bei Ostitis fibrosa 192.
Osteoklasie bei Genu varum 694.
— bei Klumpfuß 748.
— — Plattfuß 735.
— — Rachitis 156.
Osteomalazie 162.
— Ätiologie 163.
— chronica deformans hypertrophica 164.
— Symptome 163.
— als Ursache der Coxa vara 680.
— — — von Deformitäten 11.

Osteomyelitis acuta 167.
— — der Wirbel 628.
— chronica 166.
— — Anatomie, pathologische 167.
— — Deformitäten 170, 174.
— — Diagnose 169.
— — Prognose 170.
— — Therapie 172.
— und Coxa vara 679.
— als Deformitätenursache 11.
— gummosa 188.
— nach Typhus 193.
— der Wirbelsäule 442.
Osteophyten bei Arthritis deformans 234, 237.
— bei Klumpfuß 740.
— bei Plattfuß 724.
— rachitische 130.
Osteoporose 126.
— entzündliche 126.
— rachitische 130, 136.
— als Ursache der Coxa vara 680.
— — — des Genu valgum 698.
Osteopsathyrosis congenita 115.
— idiopathica 116.
Osteotomie 56.
— offene 56.
— — bogenförmige 58.
— — keilförmige 58.
— — lineare 57.
— perkutane 157.
— subkutane 56.
— bei chronischem Gelenkrheumatismus 249.
— bei chronischer Osteomyelitis 174.
— — Coxa vara 674ff.
— — Cubitus valgus et varus 648.
— — Entbindungslähmung 645.
— — Genu valgum 707.
— — — varum 695.
— — Gonitis tuberculosa 220.
— — Hackenfuß 761.
— — Hohlfuß 754.
— — Klumpfuß 750, 753.
— — Koxitis 219.
— — Plattfuß 735.
— — Rachitis 157.
Ostitis fibrosa 108, 192.
— gummosa 188.
— der Perlmutterarbeiter 193.
— nach Typhus 193.
— als Ursache der Coxa vara 680.

## P.

Pachyakrie 106.
Pachymeningitis externa 437.
Pagetsche Krankheit der Knochen 108, 164.
Palmarfaszie, Erkrankung der (Dupuytrensche Kontraktur) 652.
— Totalexstirpation 653.
Palpation bei der orthopädischen Diagnostik 24.
Pannus bei chronischem Gelenkrheumatismus 247.
Pannus tuberculosus 198.
Paragraphenbeine 144.
Paralyse 327, s. a. Lähmungen!
Paraparese 327.
— spastische 327, 332.
— — bei Kompressionsmyelitis 441.
— — — Syringomyelie und Gliosis 427.
Paraplegie 327.
— hysterische 467.
Parese 327.
— pseudospastische 467.
— bei Spondylitis tuberculosa 603.
— s. a. Lähmungen!
Parrotsche Lähmung 185.
Patella, Fehlen, angeborenes 96.
— Tanzen der 195, 196, 202.
— Verrenkung, angeborene 303.
— — habituelle 305.
Patellarklonus 321.
— bei Littlescher Krankheit 343.
— — Spondylitis tuberculosa 603.
Patellarreflexe 321.
— Steigerung bei Littlescher Krankheit 343.
— — — Spondylitis tuberculosa 603.
Pectus carinatum 138, 584.
— infundibuliforme 586.
Pendel- und Widerstandsapparate nach Biesalski 359, 363, 381, 460, 470, 474.
Perichondritis nach Typhus 193.
Perkussionsschmerz bei Gelenktuberkulose 199, 200, 207, 208.
— bei Knochentuberkulose 179.
— — Koxitis 211.
Perlschnurfinger 150.
Perodaktylie 93.
Peromelie 92.
Peroneus, Gefährdung beim Redressement 38.
— Schwäche bei Myelodysplasie 433.
Peroneuslähmung 457.
Peroneusphänomen, Lustsches 159.
Periostitis gummosa aquisita 188.
— bei Perlmutterarbeitern 193.
— syphilitica ossificans congenita 185.
Periostose, rachitische 131.
Pes adductus 761.
— calcaneus 757.
— — sensu strictori 758.
— — sursum flexus 758.
— calcaneo-excavatus 758.
— — — -valgus 759.
— equino-varus 739.
— equinus 755.
— excavatus 729, 754.
— plano-valgus 718.
— planus 718. s. a. Plattfuß!
— transverso-planus 719.
— valgus 718.
— — excavatus 729.
— — bei angeborenem Fibuladefekt 99.
— varus 717.

Pfannentasche bei angeborener Hüftverrenkung 278.
Pfötchenstellung bei spastischer infantiler Hemiplegie 336.
Phänomen, Chvosteksches 159.
— Lustsches 159.
— Trendelenburgsches, s. Trendelenburg.
— Trousseausches 159.
Phalangen, Tuberkulose der 176.
Phenodese des Hüftgelenkes 395.
Phokomelie 92.
Pied tabique 424.
Plastizität des Knochens 137, 495.
Plattfuß 717, **718**.
— Ätiologie 719.
— Behandlung 730.
— — Allgemeines 730.
— — Einlagen 732.
— — — Mettalleinlage 734.
— — — Zelluloidstahldraht- nach Lange 732.
— — Gymnastik und Massage 734.
— — Operationen 735.
— Beschwerden, subjektive 724.
— Diagnose 727.
— Entstehung durch Überlastung 14, 719.
— entzündlicher 724.
— Häufigkeit 721.
— knöchern fixierter 724.
— kontrakter 724.
— lockerer 724.
— paralytischer 737.
— Prophylaxe 720, 730.
— spastischer, Behandlung 370.
— Veränderungen, objektive 721.
— verhakter 724.
— verschiedene Formen 718.
— — — Pes plano-valgus 718.
— — — — planus 718.
— — — — transverso-planus 719.
— — — — valgus 719.
— Untersuchung 728.
Plattfußeinlagen 732f.
Plexus brachialis, Lähmung 450.
— — — Entbindungslähmung 451.
— — — Narkosenlähmung 450.
— — Verletzungen während der Geburt 10, **644**.
Plicae alares des Kniegelenkes, Veränderungen nach Kontusion 197.
Polioencephalitis 410.
Poliomyelitis acuta 374.
— — Anatomie, pathologische 376.
— — Behandlung 378.
— — — Operationen 379.
— — — Arthrodese 384.
— — — Nervenverpflanzung nach Spitzy und Stoffel 379.
— — — Schienenapparate 379.
— — — Sehnenverpflanzung 380.
— — Hackenfuß durch 758.
— — Klumpfuß durch 752.
— — Kontrakturen 385.
Poliomyelitis acuta, Lähmungen 386ff., s. a. Lähmungen, schlaffe!
— — Spitzfuß bei 755.
— anterior acuta adultorum 408.
— — subacuta und chronica 408.
Polydaktylie 108.
Polymyositis 262.
Polyneuritis 449.
Porencephalie 333.
Pottscher Buckel, s. Gibbus und Spondylitis tuberculosa!
Prießnitzsche Umschläge 80.
Pronationskontraktur, Behandlung der 359.
Pseudarthrosen bei chronischer Osteomyelitis 171.
— bei Syringomyelie 428.
— — Tabes 423.
Pseudofluktuation bei Fungus tuberculosus 200.
— bei Gelenksyphilis 227.
— — Koxitis 211.
Pseudoparalyse, rachitische 146.
Psoasabszeß bei Spondylitis tuberculosa 601.
— Nachweis des 602.
Pufferkopf bei angeborener Hüftverrenkung 273.
— nach Einrenkung der angeborenen Hüftgelenksluxation 296.
Pumpenschwengelbewegungen nach Hoffa bei angeborener Hüftverrenkung 286.

## Q.

Quadrizepskräftigung bei habitueller Luxation der Patella 689.
Quadrizepslähmung 396.
Quadrizepsplastik 396.

## R.

Rachischisis 431, 607.
Rachitis 128.
— Ätiologie 131.
— Anatomie, pathologische 129.
— Diagnose 149.
— als Diathese 161.
— florida 135.
— fötale 110, 135.
— intrauterine 110, 135.
— inveterata 147.
— Mahlzeiten bei 162.
— Pathogenese 137.
— Prophylaxe 153.
— Symptomatologie 147.
— tarda 147.
— Therapie 153.
— als Ursache von Deformitätenbildung 11.
— Veränderungen, regionäre 137.
— — Becken 143.
— — Extremitäten 144.
— — Schädel 137.
— — Thorax 138.
— — Wirbelsäule 138ff.

Radialislähmung 456.
Radiumemanation 89.
Radiumtherapie 89.
— bei Arthritis deformans 239.
— — chronischem Gelenkrheumatismus 248.
— — Gicht 252.
Radius, curvus 650.
— Defekt des 93.
— Luxation, angeborene 102.
Radiusköpfchen, Luxation, angeborene 102.
Raffnaht der Sehne 48.
Randgeschwülste der Gelenke bei Arthritis deformans 234.
Randschmerz der Gelenke bei Arthritis deformans 234.
Redressement bei chronischem Gelenkrheumatismus 249.
— der Gelenkkontrakturen 34, 213.
— bei Genu recurvatum 713.
— des Gibbus 620.
— — — nach Calot 620.
— — — — Finck 620.
— — — — Gaugele 620, 621.
— — — — Lange 620.
— — — — Wullstein 620.
— bei Hackenfuß 759.
— — Hohlfuß 754.
— beim Klumpfuß, angeborenen 742.
— — — — Apparate 749.
— — — — auf dem Keil 744.
— — — — manuelles 742.
— — — erworbenen 753.
— beim Plattfuß 735.
— — Schiefhals 484, 487.
— — Spitzfuß 756.
— bei X-Bein 705.
Redresseur nach Lorenz-Stille 34, 749.
Redressionsapparate bei Klumpfuß 749.
Reiben bei Arthritis deformans 234.
— bei neuroparalytischer Gelenkentzündung 241.
— — Tendovaginitis crepitans 259.
Reflexbahn 319.
Reflexbogen 320.
Reflexsteigerung bei Littlescher Krankheit 343.
— bei Spondylitis tuberculosa 603.
Reflexvorgang 317, **320.**
Reluxation nach Einrenkung der angeborenen Hüftgelenksluxation 297.
Reposition 43.
— blutige bei angeborener Hüftverrenkung 299.
— unblutige nach Lorenz bei angeborener Hüftverrenkung 285.
— — — andere Repositionsmanöver 286.
— — — bei der Extensionsmethode 291.
— — — Repositionsgeräusch 287.
— — — Repositionshindernisse 287.
Resektion 59.
— bei Arthritis deformans 239.
— — chronischem Gelenkrheumatismus 249.
Resektion bei Gelenkgonorrhoe 232.
— — Gicht 252.
— bei Gonitis tuberculosa 220.
— Kontinuitäts- bei ischämischer Kontraktur 259.
— bei Koxitis 219, 220.
Retropharyngealabszeß bei Spondylitis tuberculosa 601.
— Behandlung 623.
Retrotorsion und -version des Femur bei angeborener Hüftverrenkung 275.
Riesenwuchs 105.
Rippen, skoliotische Verbiegung 551.
Rippenbuckel 551.
Röhrenknochen, lange, Tuberkulose 176.
— — — Anatomie, pathologische und Sitz 176.
— kurze, Tuberkulose 176.
Röntgenbehandlung 86.
— bei Gelenkgonorrhoe 231.
— bei Gelenktuberkulose 222.
Röntgenuntersuchung 30.
Rosenkranz, rachitischer 130, 138.
Roser-Nélatonsche Linie 25.
— — bei angeborener Hüftverrenkung 281.
Rotation, Einschränkung der, bei Tuberkulose 204, 205.
Rotationsluxation der Wirbelsäule 443.
Rücken, flacher 142.
— hohlrunder 513.
— runder 141, 142, **511.**
— — s. a. Rundrücken!
Rückenmark, Anatomie und Physiologie 311.
— Anomalien, angeborene 427.
— — — Gliosis spinalis und Syringomyelie 427.
— — — Spina bifida 431.
— Dystrophia musculorum progressiva 411.
— Erkrankungen des 374.
— Hämatomyelie 444.
— Kompressionsmyelitis 436.
— Kümmelsche Krankheit 444, 630.
— Laminektomie 441, 445, 625.
— Muskelatrophie, progressive, neurale Form 415.
— — — spinale Form 414.
— Myatonia congenita 407.
— Poliomyelitis acuta (spinale Kinderlähmung) 374.
— — anterior acuta adultorum 408.
— — — subacuta und chronica 408.
— Tabes dorsalis 415.
— Zerquetschung bei Verletzungen 444.
Rückenmarkshäute, Tumoren 442.
Rückenmarksschwindsucht 415.
Rückenmarkswurzeln, hintere, Resektion nach Förster 348.
Rückenmuskellähmung bei Poliomyelitis acuta 389, 390.
Ruhelage der Wirbelsäule 502.
Rumpf, Bauchmuskellähmung bei spinaler Kinderlähmung 389.

Rumpf, Hauptbewegungsformen des 502.
— Kontrakturen, Behandlung 362.
— Rückenmuskellähmung bei Poliomyelitis acuta 389, 390.
— Totallähmung bei Poliomyelitis anterior 386.
Rundrücken 511.
— s. a. Skoliose!
— degenerativer 511.
— Diagnose 516.
— der Greise 516.
— hoher 515.
— muskulärer 515.
— professioneller 515.
— Prognose 518.
— rachitischer 512.
— respiratorischer 514.
— schlaffer 514.
— Therapie 519.
Ruptur der Sehne des langen Bizepskopfes 206.

S.

Sacrocoxitis 628.
Säbelbein 144.
Säbelscheidenform der Tibia bei kongenitaler Lues 186, 190.
Säuglingsskoliose, Behandlung 565.
Sandbäder 81.
— bei chronischem Muskelrheumatismus 262.
Sarkom der Rückenmarkshäute 442.
— — Wirbelsäule 442, **630.**
Sayrescher Gipsverband bei Skoliose 577.
Scapula scaphoidea 640.
— s. a. Schulterblatt!
Schädel, Veränderungen bei Rachitis 137.
— — bei Schiefhals 483.
Schaltwirbel 478.
Schaukelstuhl, Eppsteinscher 520.
Scheidenverletzungen bei Einrenkung der angeborenen Hüftgelenksluxation 296.
Schenkelhalsfraktur bei Einrenkung der angeborenen Schenkelhalsfraktur 295.
Schenkelkopf, Deformierungen nach Einrenkung der angeborenen Hüftgelenksluxation 296.
Schenkelstrang 96.
Schiefhals 10, **475.**
— Ätiologie 476.
— funktionell-nervöser 475.
— durch Geburtstrauma 478.
— habitueller 492.
— nach Infektionskrankheiten 492.
— kongenitaler 476.
— muskulärer 476.
— Nachbehandlung 490.
— narbiger 492.
— Operationsverfahren 485.
— organischer 475.
— ossärer 477.
— paralytischer 386.
— Prognose 483.
— rheumatischer 492.
— sekundäre Veränderungen 482.
Schiefhals, Symptome 479.
— Therapie 484.
Schienenhülsenapparate nach Hessing 69.
— — bei Arthritis deformans 239.
— — — Coxa vara statica 672.
— — — Genu varum 696.
— — — habitueller Luxation der Patella 689.
— — — Klumpfuß 746, 753.
— — — Koxitis 216.
— — — neuroparalytischer Gelenkentzündung 244.
— — — schlaffen Lähmungen (Poliomyelitis acuta) 379.
— — — spastischen Lähmungen 355.
— — — Spitzfuß 756.
Schleimbeutelerkrankungen 253.
— chronische traumatische 253.
— Diagnose 254.
— gonorrhoische 254.
— beim Hallux valgus 763.
— Röntgenbild 254.
— Therapie 254.
Tuberkulose 260.
Schlinge, Barwellsche 574.
— Glissonsche 612.
Schlottergelenk, chronisches nach Gelenkkontusion 196.
— Entstehung des 12.
— bei neuroparalytischer Gelenkentzündung 241, 423.
bei Poliomyelitis acuta (spinaler Kinderlähmung) 377, 391, 395.
— bei Tabes 423.
Schlüsselbein, angeborene Verrenkung 304.
Schmerzeinstellung, skoliotische 545.
Schrägwirbel 141.
— bei Skoliose 551.
Schraubenextension 34.
Schreibkrampf 471.
Schrumpfungskontraktur 342.
Schulbank 506, 564.
Schulkrankheit 514.
Schulskoliose 563.
Schulter, Hochstand, angeborener 532, **636.**
— — — doppelseitiger 637.
— — Symptome 637.
— — — Therapie 638.
— — erworbener 639.
— Stellungsveränderung bei Skoliose 556.
Schulterblatt, Flügelstellung bei Scapula scaphoidea 640.
— gebogenes 642.
Schultergelenk, Distorsion 643.
— Luxation, angeborene 303.
— — habituelle 304.
— Schlottergelenk bei paralytischen Armlähmungen 391.
— Untersuchung des 28.
Schulterkontraktur, Behandlung 359.
— bei Distorsion der Schulter 643.
Schulterrheumatismus 640, 642.
Schulterschmerzen 642.

Schultheß-Apparate bei der Skoliosentherapie 571.
Schwimmhautbildung 104.
Scoliosis ischiadica 461, 545.
— lumbagica 545.
— nephritica 545.
Sehnen, künstliche, durch Sei nach Lange 51.
— — — — bei schlaffen Läh ngen 381.
Sehnenauswechslung 49, 380, 400.
Sehnendurchflechtung nach Lange 50.
Sehnenerkrankung, chronische 259.
— Ganglien 260.
— Ruptur der Sehne des langen Bizepskopfes 260.
— Tendovaginatis crepitans 259.
— Tuberkulose der Sehnenscheiden 260.
— Verdickungen 260.
Sehnenfixation, ossäre nach Biesalski bei der Fußarthrodese 405.
Sehnenreflexe 321.
Sehnenscheidenentzündung, stenosierende am Proc. styloideus radii 657.
Sehnenscheidentuberkulose 260.
Sehnentransplantation bei Hackenfuß 761.
— bei Klumpfuß 753.
— — schlaffen Lähmungen 380.
— — spastischen Lähmungen 355.
Sehnenverkürzung 47.
— nach H. von Baeyer 48.
— — nach Lange 48.
— bei Hackenfuß 760.
Sehnenverlängerung 46.
— bei ischämischer Kontraktur 259.
Sehnenverpflanzung 49.
— Auswechslung 49.
— freie nach Lexer 383.
— bei Klumpfuß 753.
— Methode, periostale 49, 380.
— — tendinöse 49, 380.
— bei schlaffen Fußlähmungen 400.
— — — Lähmungen 380.
— Voraussetzungen zur 382.
Senkungsabszeß, tuberkulöser 205, 210, 438.
— bei Spondylitis tuberculosa 601.
— Behandlung der 623.
Sensibilitätsstörungen 330.
Sepsis nach Redressement 40.
Sequester, osteomyelitischer 167, 168, 169.
— tuberkulöser 205.
— — Differentialdiagnose gegen Osteomyelitis 205.
— — bei Spondylitis tuberculosa 593.
Serratuslähmung 454.
Sirenenbildung 101.
Sitzlage, Einfluß auf die Haltungsentwicklung 505.
Skapularkrachen 643.
Skelett, angeborene Systemerkrankungen 110.
— — — Athyreosis congenita 117.
— — — Chondrodystrophia foetalis 110.
Skelett, angeborene Systemerkrankungen, Dysplasie, chondrale 123.
— — — multiple kartilaginäre Exostosen und Enchondrome 123.
— — — Osteochondritis syphilitica 121.
— — — Osteogenesis imperfecta 115.
Skelettveränderungen beim Plattfuß 722.
Skoliose 531.
— Ätiologie 532.
— Anamnese 561.
— Anatomie, pathologische 549.
— angeborene 532.
— Behandlung 563.
— — der fixierten 576.
— — — operative 583.
— C-förmige 138.
— bei Coxa valga 682.
— Diagnose 557.
— Entstehung durch Überlastung 14.
— Entwicklungsmechanik 532.
— Formen der 547.
— bei Friedreichscher Ataxie 426.
— habituelle 537.
— Häufigkeit der 562.
— heterologe 546.
— homologe 548.
— hysterische 468, 547.
— ischiadica 461, 545.
— kompensatorische 141.
— Kompressionserscheinungen bei 442.
— lumbagica 545.
— durch Narbenstränge 544.
— nephritica 545.
— paralytische 541.
— — bei Poliomyelitis acuta 390, 541.
— Prognose 561.
— Prophylaxe 563.
— rachitische 138, **534**.
— respiratorischen Ursprungs 544.
— S-förmige 138.
— bei Schiefhals 481.
— bei Spina bifida 434.
— — Spondylitis tuberculosa 598.
— statische 543.
— — bei angeborener Hüftverrenkung 281.
— Symptome 554.
— bei Syringomyelie 429.
— — Tabes 424.
— Untersuchung 557.
— Verlauf 561.
— zikatrizielle 544.
Skorbut, infantiler 157.
Solbäder 83.
Sonnenbehandlung 78.
— bei Spondylitis tuberculosa 610.
— bei Tuberkulose 182, 222.
Spätrachitis 147.
— als Ursache von Deformitätenbildung 15.
Spaltfuß 100.
Spalthand 100.
Spaltung 100.
Spannbeuge 503, **522**.
Spasmophilie 159.

Spasmus glottidis 159.
Spasmus des Muskels 326.
— — — Behandlung 346.
Spina bifida 431.
— — occulta 432, 607.
— — Therapie 434.
— ventosa 183.
— — syphilitica 190.
Spinalirritation 608.
Spinalparalyse, spastische, hereditäre 371.
Spitzfuß 755.
— Ätiologie 755.
— Anatomie 755.
— intermittierender 755.
— Operationen 756.
— durch schlaffe Lähmung, Behandlung 400.
— spastischer, Behandlung 367, 368.
— nach spondylitischen Lähmungen 625.
— tabischer 418.
— Therapie 756.
Spitzklumpfuß durch Bettdeckendruck 14.
Spondylarthritis ancylopoetica 633.
Spondylitis actinomycotica 629.
— ancylopoetica 633.
— chronische traumatische 632.
— deformans 632.
— gummosa 442, **629**.
— Kümmelsche 630.
— suboccipitalis 625.
— syphilitica 190, **629**.
— tuberculosa 176, 436, **592**.
— — Differentialdiagnose 606.
— — Erscheinungen von seiten des Nervensystems 603.
— — Pathologie 593.
— — Röntgendiagnose 605.
— — Symptome 595.
— — — Abszesse 601.
— — — Gibbus 598.
— — Therapie, allgemeine 610.
— — — spezielle 611.
— — — — Behandlung der Abszesse 622.
— — — — — der Lähmungen 624.
— — — — Gibbuskorrektur 619.
— — — — Gipsschale 613.
— — — — Gipsverband 615.
— — — — Korsett 616.
— — — — Spondylitisbett nach Lorenz 612.
— — — — Zelluloidstahldrahtbett nach Lange 614.
— — Ursache der Lähmungen 604.
— typhosa 442, **629**.
Spondylitisbett nach Lange 614.
— — Lorenz 612.
Spondylolisthesis 424, **631**.
Spondylose rhizomelique 633.
Spondylolysis 631.
Spontanamputationen 91.
Spontanfrakturen bei chronischer Osteomyelitis 171.
— bei Nervenleiden 241, 243.
— — Ostitis fibrosa 192.
— — Syphilis 190.
Spontanfrakturen bei Syringomyelie 428.
— — Tabes 422.
Spreizbrett 364.
Sprengelsche Deformität 636.
Sprunggelenkmißbildung, Volkmannsche 99.
Stabilität, primäre bei Einrenkung der angeborenen Hüftgelenksluxation 286.
Stärkegazeverband 62.
Stahlgurtapparate 69.
Stahlstoffkorsett bei Spondylitis tuberculosa 619.
Staphylococcus aureus 168.
Statistik der Deformitäten 19.
Status thymico-lymphaticus 161.
Stauchungsschmerz bei Koxitis 210, 211.
— bei Spondylitis tuberculosa 596.
Stauungsbehandlung bei Gelenkgonorrhoe 231.
— bei Gelenktuberkulose 222.
Sternocleidomastoideus, Exstirpation 490.
— Hämatom 478.
— Kontraktur 479.
— Myositis traumatica 479.
— plastische Verlängerung 489.
— Tenotomie 485.
Stillesche Gipsschere 65.
Stimmritzenkrampf bei Spasmophilie 159.
Stoffelsche Operation 54, 353.
Streckung, gewaltsame der Wirbelsäule nach Wullstein bei Skoliose 579.
Strom, faradischer 84.
— galvanischer 85.
— — labiler 86.
— — stabiler 85.
Strukturverhältnisse des Knochens 17.
Stützapparat nach Taylor bei Spondylitis tuberculosa 615.
Subluxatio coxae congenita 272.
— genu congenita 301.
— bei schlaffen Lähmungen 378.
— spastische bei Littlescher Krankheit 342.
— spontane der Hand 650.
— bei Tabes 423.
Suspension am Kopf bei Skoliose 573.
Symmelie 101.
Sympodie 101.
Sympus 101.
Syndaktilie 103.
— bei Myelodysplasie 433.
Synergisten 322.
Synostose am Vorderarm 101.
Synovialmembran, fibröse Umwandlung 201.
Synovialtuberkulose, primäre 198.
Synovitis bei chronischem Gelenkrheumatismus 246.
— gonorrhoica 229.
— luetica 227.
— traumatica 194.
— tuberculosa 198.
Syphilis der Gelenke 227.
— — epiphysäre Form 228.
— — synoviale Form 227.

Syphilis der Gelenke, Therapie 228.
— der Knochen 184.
— — congenita 121, 184.
— — — Diagnose 186.
— — — Osteochondritis 185.
— — — Periostitis 185.
— — — Röntgenbefund 186.
— — — Symptome 186.
— — erworbene 187.
— — — Ätiologie 190.
— — — Deformitätenbildung 190.
— — — Diagnose 189.
— — — Ostitis und Osteomyelitis 188.
— — — Periostitis 187, 188.
— — — Röntgenbild 189.
— — — Symptome 189.
— — — Therapie 191.
— der Muskeln 262.
— der Wirbelsäule 442.
Syringomyelie 427.
— als Ursache von Coxa vara 680.

T.

Tendovaginitis crepitans 259.
Tenodese 55.
— bei Fußarthrodese 404, 753.
— — Klumpfuß 753.
— — Spitzfuß 757.
Tenotome 45.
Tenotomie 45.
— — offene Durchschneidung 47.
— subkutane 45.
— nach Bayer 46.
Teratologie 90.
Tetanie, infantile 159.
Tetraplegie 327, 338.
Thalassotherapie 82.
Thermopenetration 82.
— bei chronischem Gelenkrheumatismus 249.
Thermophorkompressen 80.
Thiosinamininjektionen bei Dupuytrenscher Kontraktur 653.
— bei chronischem Gelenkrheumatismus 249.
— bei Faszienschrumpfungen 265.
— bei Myositis ossificans 263.
Thoracalis longus, Lähmung 454.
Thoraxdeformitäten 583.
— Hühnerbrust 584.
— Kielbrust 584.
— Pectus carinatum 584.
— — infundibuliforme 586.
— bei Rachitis 138.
— — Skoliose 551.
— — Spondylitis tuberculosa 600.
— statische 589.
— Trichterbrust 586.
— zikatrizielle 588.
Thymusbehandlung bei Arthritis deformans 237.
Tibia, angeborener Defekt 98.
— recurvata 714.
Tibialis anticus, schlaffe Lähmung, Behandlung 400.
Tibialis anticus et posticus, schlaffe Lähmung, Behandlung 401.
Tibialislähmung (Nervus) 457.
Tibialisphänomen, Strümpells 330.
Tonus des Muskels 326.
Tophi bei Gicht 250.
Torsion der Wirbelsäule bei Entstehung der Skoliose 139, 141, 550, 555, 556.
Torticollis 475, s. a. Schiefhals!
Torticolis oculair 492.
Totallähmung bei Verletzung der Wirbelsäule 444.
— des Rumpfes und aller Extremitäten bei Poliomyelitis anterior 386.
Totallordose 529.
Totalsequester 169, 173.
Totalskoliose 138.
— bei spastischer Hemiplegie 362.
— s. a. Skoliose!
Totenlade 168.
Trousseausches Phänomen 159.
Tränenfigur im Röntgenbild der normalen Hüfte 269
Trapeziuslähmung 455.
Tremor, hysterischer 467.
Trendelenburgsches Phänomen bei angeborner Hüftverrenkung 280.
— — bei Coxa vara 660, 669.
— — bei Dystrophia musculorum progressiva 412.
Trichterbrust 586.
— Ätiologie 586.
— Behandlung 587.
Trochanterhochstand, Bestimmung nach Lange 26.
— bei angeborener Hüftverrenkung 281.
— — Coxa vara 660, 661, 669.
Trophische Störungen 331.
— — bei Gliosis spinalis 427.
— — — spastischer infantiler Hemiplegie 338.
— — — Syringomyelie 427.
Trypsininjektionen bei Gelenktuberkulose 222.
— bei spondylitischen tuberkulösen Abszessen 624.
Tuberkulose der Gelenke 198.
— — Ätiologie 198.
— — Anatomie, pathologische 198, 199.
— — Behandlung 212.
— — — Extension 213.
— — — Gipsverband, entlastender 214.
— — — Grundzüge der Behandlung 222
— — — konservative 223.
— — — medikamentöse 222.
— — — Operationen, blutige 218.
— — — — Osteotomie 219.
— — — — — der Hüfte 220.
— — — — — des Knies 220.
— — — — Resektion 218.
— — — Redressement 213.
— — — Schienenhülsenapparate 216.
— — Diagnose 199.
— — Flüssigkeitserguß 201.
— — Fungus 200.

Tuberkulose der Gelenke, Funktionsstörung 199.
— — Kontraktur 202.
— — Prognose 207.
— — Röntgenbild 207.
— — Symptome 199.
— der Knochen 175.
— — Ätiologie 180.
— — Anatomie, pathologische 175.
— — Diagnose 178.
— — Lokalisation 176.
— — Prognose 181.
— — Symptome 177.
— — Therapie 182.
— der Muskeln 262.
— — Sehnenscheiden 260.
— — Wirbelsäule, s. Spondylitis tuberculosa!
Tumoren der Rückenmarkshäute 442.
— der Wirbelsäule 629.

U.

Übergangswirbel 477.
Überkorrektur, aktive und passive, bei der Skoliosenbehandlung 566.
— mittels Langescher Apparate 570.
— passive 573.
Überlastungsdeformitäten 14.
Übungstherapie bei Kyphose 520.
— bei Plattfuß 734.
— — Rundrücken 520.
— — Schiefhals 490.
— — Schreibkrampf 473.
— — Skoliose 566.
— — spastische Lähmungen 351.
— — Tabes 419.
Ulna, Defekt der 95.
Ulnarislähmung 457.
Umspritzung nach Hackenbruch zur Lokalanästhesie 33.
Unfallneurose 469.
Unterarm, Deformitäten 648.
— — Klumphand, angeborene 648.
— — Manus valga et vara 648.
— Synostose 101.
— Verbiegungen, rachitische 146.
— — syphilitische 190.
— — tuberkulöse 131.

V.

Vasomotorische Störungen 331.
— — bei traumatischen Nervenlähmungen 446.
Verbände, redressierende b. Klumpfuß 742.
— — Heftpflaster- 743.
— — — nach Drehmann 743.
Verbandtechnik, orthopädische 61.
— Extensionsverband 61.
— Gipsverband 62ff., s. a. diesen!
— Heftpflasterverband 61.
— Stärkegazeverband 62.
— Wasserglasverstärkung 65.
— Zinkleimverband 62.
Verbiegungen, rachitische 138—146.
— syphilitische 190.
— tuberkulöse 131.
Verdoppelung, angeborene 100.
Verknöcherungen bei Polymyositis und Myositis ossificans 262.
Verschmelzung, angeborene 100.
— — Syndaktylie 103.
— — Synostose am Vorderarm 101.
Versteifung, chronische d, Wirbelsäule 633.
— — — Bechterewscher Typus 633.
— — — Pierre-Marie-Strümpellscher Typus 633.
— — — bei Hysterie 634.
— — — bei Myositis ossificans 634.
Violinistenkrampf 474.
Vitium primae formationis bei Entstehung der angeborenen Hüftverrenkung 268.
Volkmannsche Sprunggelenksmißbildung 99.
Vorderarm, Deformitäten 648.
— — Klumphand, angeborene 648.
— — Manus valga et vara 648.
Vorderarmknochen, Synostose 101.
— Verbiegungen, rachitische 146.
— — syphilitische 190.
— — tuberkulöse 131.
Vorderfuß, angeborene Kontrakturen 308.

W.

Wachstumsstörungen der Knochen 110.
— — Athyreosis congenita 117.
— — Atrophie 126.
— — Chondrodystrophia foetalis 110.
— — Hypertrophie 128.
— — multiple kartilaginäre Exostosen und Enchondrome 123.
— — Olliersche 126.
— — Osteochondritis syphilitica 121.
— — Osteogenesis imperfecta 115.
— — Rachitis 130.
Wackelbeine nach Preiser 699.
Wärmebehandlung 80.
— feuchte 80.
— — Alkohol 80.
— — Fango 80.
— — Prießnitz 80.
— — Thermophore 80.
— trockene 81.
— — Diathermie 82.
— — Heißluft 81.
— — Sand 81.
— — Thermopenetration 82.
Wanderpfanne 211.
Wasserglasverband 65.
Watscheln b. angeb. Hüftverrenkung 280.
Watteredressionsverband nach Schanz bei Schiefhals 490.
— bei Spondylitis suboccipitalis 626.
Weichschädel, rachitischer 135.
— — fortschreitender 136.
Weichteilsveränderungen bei angeborener Hüftgelenksluxation 277.
— — — Isthmus 278.
— — — Kapselhaube 277.
— — Muskulatur 278.
— — Nerven und Gefäße 279.
— — Pfannentasche 278.

Weinrebenbeine 144.
Wespentaille 13.
Widerstandsapparate nach Biesalski 359, 363, 381, 460, 470, 474.
nach Thilo bei Schreibkrampf 473.
Widerstandsübungen bei Kyphose und Rundrücken 523.
Wilsonsche Operation bei Hallux valgus 765.
Winkelmaße, Bezeichnung der 28.
Wirbelkörper, Aktinomykose 442, 629.
— akute Osteomyelitis 628.
— Assimilation 477.
— Deformierung bei Tabes und Syringomyelie 630.
— Entzündung, s. Spondylitis.
— Exostosen 442.
— Gefäßverteilung 593.
— Karies 592, s. a. Spondylitis tuberculosa.
— Karzinom 442.
— Luxationen und Frakturen 443.
— Sarkom 442.
— Syphilis 190, 442, 629.
— Tuberkulose 176, s. a. Spondylitis tuberculosa.
— Veränderungen der, bei Rückenmarkserkrankungen 630.
— — bei Skoliose 551.
Wirbelsäule, Aktinomykose 442.
— Arrosion bei Aneurysma Aortae descendentis 629.
— Beweglichkeit der gesunden — 494, 596.
— — Beeinflussung bei Skoliose 551.
— Deformierung bei Rachitis 138.
— Exostosen 442.
— Fixierung der skoliotischen Einstellung 554.
— Form und Beweglichkeit der normalen 494.
— Frakturen 443.
— Haltungsanomalien, kyphotische 511.
— Hauptbewegungsformen 502.
— Karzinom 442.
— Kompressionsmyelitis 436.
— Lordose 529, s. diese.
— — b. angeborener Hüftverrenkung 280.
— Lordosierung als Folge des Gibbus 600.
— — bei Spondylitis tuberculosa 612.
— Luxationen und Frakturen 443.
— Osteomyelitis 171, 174, 442.
— — acuta 628.
— Ruhelage der 502.
— Rundrücken 511.
— Sarkom 442.
— Schmerzhaftigkeit auf Beklopfen bei Spondylitis tuberculosa 596.
— sekundäre Formveränderungen bei Spondylitis tuberculosa 600.
Skoliose 531, s. diese!
— Spina bifida 431.
— Spondylitis gummosa 442.
Wirbelsäule, Spondylitis tuberculosa 436
— typhosa 442.
— s. a. Spondylitis!
— Streckung, gewaltsame nach Wullstein bei Skoliose 579.
— Torsion der, bei Entstehung der Skoliose 139, 141, 550, 555, 556.
Tumoren 629.
Veränderungen bei Tabes 424.
— Verkrümmungen bei Schiefhals 482.
— bei angeborenem Hochstand der Schulter 637.
Verletzungen, Nervenstörungen durch 443.
— Versteifung, chronische 633.
— zerworfene 518, 535.
Wirbelveränderungen, s. Wirbelkörper.
Wismutpaste, Beckesche 603, 624.
Wolm, Lorenzscher 574.

## X.

X-Bein, s. Genu valgum!
— — lockeres 699.

## Z.

Zähne, rachitische 136.
Zahnbildung und -entwicklung, Störung bei Rachitis 136, 137.
Zander-Apparate 76.
Zeichenapparate für Skoliose 560.
Zelluloidacetonlösung 70.
Zelluloidmullapparate 70.
Zelluloidstahldrahtapparate nach Lange 71.
Zelluloidstahldrahtbett b. Schiefhals 484.
— bei Spondylitis tuberculosa nach Lange 614.
Zelluloidstahldrahteinlage bei Plattfuß nach Lange 732.
Zerreißung der Ligamenta cruciata in der Ätiologie des schnellenden Kniegelenks 692.
Zervikalskoliose bei Schiefhals 481.
Zinkleimverband 62.
Zirkulationsstörungen als Deformitätenursache 15, 16.
— bei Entstehung der Arthritis deformans 236, 237.
— — — des chronischen Gelenkrheumatismus 247.
— bei Skoliose 553.
Zittern bei hysterischen Kontrakturen und Lähmungen 467.
Zuckungen, klonische bei Hysterie 467.
Zwangshaltungen des Fötus 9.
— — — bei Entstehung der angeborenen Hüftverrenkung 268.
— — — des Schiefhalses 476.
— bei Littlescher Krankheit 344.
— — Osteomyelitis chronica 171.
— — spastischer infantiler Hemiplegie 336.
Zwergwuchs 91.
— rachitischer 147.

Druck von Ant. Kämpfe, Jena.